West Virginia University Libraries
3 0802 100972663 0

E23
IC23
1917

DO NOT CIRCULATE

Verlag von Georg Thieme in Leipzig.

Deutsche Medizinische Wochenschrift.

Begründet von Dr. Paul Börner.

Herausgeber:
Prof. Dr. **Julius Schwalbe,** Geh. San.-Rat in Berlin.

Wöchentlich eine Nummer von 5—7 Bogen (40—56 Seiten Text).

Vierteljährlich 6 Mark.

Studenten-Abonnement inkl. praktisches Jahr und erstes Halbjahr nach der Approbation: 3 Mark.

Die Deutsche Medizinische Wochenschrift hat sich während ihres 38jährigen Bestehens zu einem der angesehensten und verbreitetsten Fachblätter des In- und Auslandes entwickelt. Ihren Ruf verdankt sie in erster Linie ihren gediegenen **Originalaufsätzen.** In bedeutungsvollen Fragen hat sie durch ihre bahnbrechenden Arbeiten die Führung innegehabt. Zu ihren Mitarbeitern zählt die Deutsche Medizinische Wochenschrift die hervorragendsten Ärzte des In- und Auslandes.

Verkleinerte Kunstbeilage.

Der Quacksalber.

Die Fortbildung des praktischen Arztes im Interesse seiner Berufstätigkeit zu fördern, betrachtet die Deutsche Medizinische Wochenschrift als eine ihrer Hauptaufgaben; ihr dienen u. a. auch die von Autoritäten verfaßten

Vorträge über praktische Therapie,

die in lehrbuchmäßiger Darstellung die verschiedensten Themata aus dem Arbeitsgebiet des praktischen Arztes kurz und präzis abhandeln und sich des größten Beifalls in den Kreisen der Ärzte erfreuen. Die Deutsche Medizinische Wochenschrift beschränkt ihre Mitarbeiter nicht auf die Kreise der Akademiker und Krankenhausleiter; sie öffnet auch den **Mitteilungen der Praktiker aus der Praxis** bereitwillig ihre Spalten.

Die **Originalarbeiten** werden ergänzt durch reichhaltige und zweckmäßigst angeordnete **Literaturauszüge.** Sofort nach Erscheinen werden etwa 80 Zeitschriften, Archive etc. referiert. Außerdem wird durch **Sammelreferate** die Literatur über aktuelle Themata, insbesondere aus dem Gebiete der Therapie, zusammengefaßt und so dem Leser ein vollständiges Bild von dem derzeitigen Stand der Forschung dargeboten. **Die Deutsche Medizinische Wochenschrift hat unter allen Wochenschriften die umfangreichste Literaturübersicht.**

In den **Vereinsberichten** gelangen die offiziellen Berichte sowie Originalberichte zahlreicher Vereine des In- und Auslandes zum Abdruck.

Von eigenen Berichterstattern werden die Verhandlungen der in- und ausländischen **Kongresse** mit größter Schnelligkeit und Vollständigkeit veröffentlicht.

Eine sorgfältige Pflege wird den **Standesangelegenheiten,** der **Hygiene,** den **Tropenkrankheiten,** dem **Militärsanitätswesen,** den Fortschritten auf dem Gebiete des deutschen Medizinalwesens, sowie der **sozialen Medizin** zuteil. Wichtige Urteile aus dem Gebiete der **ärztlichen Rechtspraxis,** die neuesten **technischen Erfindungen,** Neuerungen auf dem Gebiete der **Krankenpflege,** Prüfungsresultate der neuesten **Arzneimittel** werden von hervorragenden Fachmännern in zusammenfassenden Übersichtsartikeln berichtet.

Neue Gesetze, behördliche Erlasse, ärztliche Personalnotizen aus den deutschen Staaten werden nach **amtlichen Mitteilungen** veröffentlicht.

Die **Kleinen Mitteilungen** geben Kenntnis von den wichtigsten ärztlichen Tagesereignissen; sie enthalten ferner Notizen über Kongresse, Hochschulnachrichten u. dergl.

Zur Unterhaltung des Lesers dienen die fast in jeder Nummer erscheinenden **Feuilletonartikel** sowie ständige auswärtige Korrespondenzen über das internationale Leben sowie Aufsätze aus der Geschichte der Medizin etc.

Eine reiche illustrative Ausschmückung stellen — abgesehen von den wissenschaftlichen Abbildungen — **die im Text reproduzierten Porträts hervorragender Ärzte der Neuzeit** und namentlich die

wertvollen Bilder aus der Geschichte der Medizin

zum Teil farbig, in Form von **Kunstbeilagen** dar. Die Abonnenten gelangen so allmählich in den Besitz einer **Sammlung von medizinisch-historischen Bildern.** Bisher sind 80 Blätter erschienen, die neu hinzutretenden Abonnenten auf Wunsch, soweit noch vorhanden, zu ermäßigten Preisen nachgeliefert werden. **Geschmackvolle Sammelmappe** für 100 Beilagen kostet M. 1.50.

Probenummern stehen unentgeltlich zur Verfügung.

Alfons Breit stud. med.
München, Rumfordstr. 17/I

HEALTH SCIENCES
Locked Cage
QM
23
.R38
Abt.3
1914

Rauber's Lehrbuch

der

Anatomie des Menschen.

Neu bearbeitet und herausgegeben

von

Prof. Dr. Fr. Kopsch

Privatdozent und Oberassistent am Anatom. Institut der Universität Berlin.

In 6 Abteilungen.

Abteilung 3: **Muskeln, Gefäße.**

Mit 414 zum Teil farbigen Abbildungen.

Zehnte vermehrte und verbesserte Auflage.

LEIPZIG 1914.

Verlag von Georg Thieme.

Old Book
QM23
R19le/0
V.3

Digitized by the Internet Archive
in 2011 with funding from
LYRASIS Members and Sloan Foundation

http://www.archive.org/details/rauberslehrbuchd03raub

Inhalt von Abteilung III.

Besonderer Teil.

II. Die Lehre von den Muskeln. Myologia.

Seite

A. Allgemeine Myologie 1
1. Vorbemerkungen 1
2. Form und Befestigung der Muskeln 2
3. Hilfsorgane der Muskeln 3
4. Organ-Struktur von Muskel und Sehne 8
5. Funktion der Muskeln 16
6. Entwicklung der Muskulatur 17
7. Verhältnis der Muskelsegmente zu den Knochen- und zu den neuralen Segmenten 19
8. Schichtung und Richtung der Muskulatur 20
9. Varietäten und Anomalien der Muskeln 21
B. Spezielle Myologie 23
Rückenmuskeln 23
Bauchmuskeln 42
Brustmuskeln 61
Halsmuskeln 77
Kopfmuskeln 89
Muskeln der oberen Extremität 109
Muskeln der unteren Extremität 152

III. Die Lehre von den Gefäßen. Angiologia.

Einleitung 213
1. Zweck des Gefäßsystems 213
2. Blick auf die Tierwelt 213
A. Allgemeine Angiologie 215
I. Übersicht des Gefäßsystems beim Erwachsenen 215
II. Anordnung, Lage und Bau der Gefäße 219
1. Das Gefäßsegment 219
2. Lage der Gefäße 220
3. Bau der Gefäßwand im allgemeinen 220
a) Schlagadern, Arteriae 221
b) Blutadern, Venae 230
c) Haargefäße, Vasa capillaria 236
III. Sanguis, Das Blut 242
B. Spezielle Angiologie 242
I. Das Herz, Cor 242
Übersicht über die Abteilungen des Herzens 243
Allgemeine Schilderung der Abteilungen des Herzens und ihrer Apparate . . 244
Spezielle Beschreibung der Abteilungen des Herzens 251

Seite

Schichten der Herzwand 259
Gefäße und Nerven des Herzens 263
Größe und Gewicht des Herzens 264
Topographie des Herzens und seiner Teile 266
II. Blutgefäße des Lungenkreislaufes, Vasa pulmonalia 269
A. Arteria pulmonalis, Lungenschlagader 269
B. Venae pulmonales, Lungenblutadern 271
III. Blutgefäße des Körperkreislaufes 271
A. Arterien des großen Kreislaufes 271
a) Aorta ascendens, aufsteigende Aorta 271
b) Arcus aortae, Aortenbogen 275
Varietäten des Arcus aortae 277
Arteria carotis communis, gemeinschaftliche Kopfschlagader 279
Arteria carotis externa, äußere Kopfschlagader 280
Arteria carotis interna, innere Kopfschlagader 295
Arteria subclavia, Schlüsselbeinschlagader 301
Arteria axillaris, Achselschlagader 311
Arteria brachialis, Armschlagader 314
Arteria radialis, Speichenschlagader 320
Arteria ulnaris, Ellenschlagader 323
c) Aorta thoracalis, Brustaorta 338
d) Aorta abdominalis, Bauchaorta 344
Arteria coeliaca, Eingeweideschlagader 345
Arteria mesenterica superior, obere Gekröseschlagader 349
Arteria mesenterica inferior, untere Gekröseschlagader 350
Arteria renalis, Nierenschlagader 352
Arteria iliaca communis, gemeinsame Hüftschlagader 357
e) Arteria sacralis media, mittlere Kreuzbeinschlagader 357
f) Äste der Arteria iliaca communis 358
Arteria hypogastrica, innere Hüftschlagader 359
Arteria iliaca externa, äußere Hüftschlagader 369
Arteria femoralis, Oberschenkelschlagader 370
Arteria poplitea, Kniekehlenschlagader 378
Arteria tibialis anterior, vordere Schienbeinschlagader 379
Arteria tibialis posterior, hintere Schienbeinschlagader 383
B. Venen des großen Kreislaufes 389
a) Venae cordis, Herzvenen 389
b) Gebiet der oberen Hohlvene 390
Vena cava superior, obere Hohlvene 390
Venae anonymae, unbenannte Venen 391
Vena jugularis interna, innere Drosselader 393
Blutadern des Schädels und seines Inhalts 396
Vena jugularis externa, äußere Drosselader 409
Vena subclavia, Schlüsselbeinblutader 409
Vena axillaris, Achselblutader 410
Blutadern des Armes und der Hand 410
Vena azygos et Vena hemiazygos, unpaare und halbunpaare Blutader 416
Blutadern der Wirbelsäule und ihres Inhaltes 418
c) Gebiet der unteren Hohlvene 420
Vena cava inferior, untere Hohlvene 420
Vena portae, Pfortader 423
Vena iliaca communis, gemeinschaftliche Hüftblutader 427
Vena hypogastrica, innere Hüftblutader 427
Vena iliaca externa, äußere Hüftblutader 429
Blutadern der unteren Extremität 430

Seite

IV. Systema lymphaticum, Lymphgefäßsystem 434

Allgemeine Lymphgefäßlehre 434

Entstehung der Lymphräume 435

Lymphräume und Lymphgefäße 437

Gefäßdrüsen, Organa cytogenea 442

Lymphe, Chylus und die Aufgaben des Lymphgefäßsystems 449

Spezielle Lymphgefäßlehre 451

A. Stämme des Lymphgefäßsystems 451

B. Lymphgefäße und Lymphdrüsen der einzelnen Körpergebiete 456

I. Lymphgefäße und Lymphdrüsen der unteren Extremität 456

II. Lymphgefäße der Bauchdecken und der Schamgegend 459

III. Lymphgefäße und Lymphdrüsen der Bauch- und Beckenhöhle 459

IV. Lymphgefäße und Lymphdrüsen der Brusthöhle 467

V. Lymphgefäße und Lymphdrüsen des Kopfes und Halses 469

VI. Lymphgefäße und Lymphdrüsen der äußeren Brust und des Armes 476

V. Frühstufen des Gefäßsystems 478

1. Das Herz des Embryo und des Fetus 478

2. Die Arterien des Embryo und des Fetus 482

3. Die Venen des Embryo und des Fetus 484

4. Der fetale Blutkreislauf 489

Register 493

Muskeln und Gefässe.

II. Die Lehre von den Muskeln. Myologia.

A. Allgemeine Myologie.

1. Vorbemerkungen.

Alles Protoplasma besitzt die Eigenschaft der Kontraktilität. In dem Muskelgewebe ist diese Eigenschaft zu einem außerordentlich hohen Grade gelangt, in bestimmter Weise entfaltet und nach verwickelten Gesetzen geregelt.

Das gesamte aktive Bewegungsmaterial dieser Art, über welches der Organismus verfügt, scheidet sich in drei verschiedene Formen, in die gestreifte, glatte und die Herzmuskulatur Abt. I, S. 118—128.

Die beiden ersten Arten sind im Körper in ausgedehnter Weise in Verwendung gezogen; die gestreifte Muskulatur vor allem zur Bewegung der Skeletstücke, die glatte dagegen vor allem zu Bewegungen auf dem Gebiete des ganzen Eingeweidetraktus.

Bewegungen der Skeletstücke gegeneinander sind erforderlich, um den Körper als Ganzes im Raume zu bewegen, und um jene vielfältigen Tätigkeiten auszuüben, welche die oberen Extremitäten zu leisten imstande sind. Durch Muskeltätigkeit bewirkte Erweiterungen und Verengerungen des Rumpfes bedingen die Möglichkeit der Atmung. Muskeltätigkeit spielt eine bedeutsame Rolle bei dem Zustandekommen der Lautsprache, aber auch anderer Formen der Sprache; sie spielt eine bedeutende Rolle in dem Gebrauche der Sinnesorgane. Die Aufnahme und Weiterführung der Nahrung beruht auf Muskeltätigkeit. Der gesamte Säftestrom, welcher im Körper seinen Kreislauf zu erfüllen hat, wird durch Muskeltätigkeit unterhalten. Man muß überhaupt die Bedeutung sich vergegenwärtigen, welche den Bewegungserscheinungen im ganzen Haushalte der Natur zukommt, um die in der Tätigkeit der Muskulatur sich aussprechenden Leistungen würdigen zu lernen.

Wenn auch die Flächenausdehnung, in welcher die glatte Muskulatur zur Verwendung gelangt ist, hinter derjenigen nicht zurücksteht, welche die Skeletmuskulatur besitzt, so überwiegt letztere doch bedeutend an Masse, entsprechend den beiderseitigen Aufgaben. Das Gewicht der Skeletmuskulatur eines Erwachsenen beträgt nämlich im Durchschnitt 30 kg, während auf die glatte Muskulatur nur ein kleiner Bruchteil dieses Gewichtes entfällt.

Während die glatte Muskulatur, wenn auch geschichtet, doch wesentlich in zusammenhängenden Ausbreitungen vorkommt und nur selten bestimmtere Glie-

Die Muskellehre hat eingehende Darstellung gefunden in P. Eisler, Die Muskeln des Stammes, Jena 1912, ferner durch Frohse und Fränkel, Die Muskeln des menschlichen Armes, Jena 1908 und die Muskeln des menschlichen Beines, Jena 1913.

Über die Muskelwirkung sind in R. Fick, Handbuch der Anatomie und Mechanik der Gelenke Teil III, ausführliche Angaben enthalten.

derungen zeigt, ist die Unterbringung der Skeletmuskulatur anderen Regeln unterworfen, d. h. die ganze Masse ist in eine große Anzahl von Einzelstücken gegliedert, welche Muskelindividuen oder Muskeln genannt werden. Letztere sind in bestimmter Weise am Skelet befestigt, um auf dasselbe wirken zu können. Es sind über 300 besondere Skeletmuskeln vorhanden, welche in gesetzmäßiger Verteilung die Bewegungsorgane des Skelets darstellen. Diese Muskeln im einzelnen kennen zu lernen, ist unsere nächste Aufgabe.

Nach der Zusammenstellung von Eisler sind vorhanden: 327 paarige, 2 unpaare Skeletmuskeln, dazu kommen 47 paarige und 2 unpaare Muskeln der Eingeweide und der Sinnesorgane. Von den Skeletmuskeln enthält der Kopf 25 paarige, 1 unpaaren, der Hals 16 paarige, Nacken und Rücken 112 paarige, Brustkorb 52 paarige, 1 unpaaren, Bauch und Becken 8 paarige, obere Extremität 52, untere Extremität 62 Muskeln.

Daß die Muskulatur innige und überwiegende Beziehungen zu den Knochen haben muß, ergibt sich aus der funktionellen Stellung beider Systeme. Die Knochen erscheinen unter diesem Gesichtspunkt als der passive, die Muskeln als der aktive Bewegungsapparat. Nur sehr wenige gestreifte Muskeln besitzen nahe Beziehungen zur äußeren Haut. Sie werden zum Unterschiede von den Muskeln des Skelets, den Musculi sceleti, Hautmuskeln, Musculi cutanei, genannt.

Schon die erste Anlage der gestreiften Muskulatur zeigt eine merkwürdige Gliederung (Abt. I, S. 155 und Abt. III, S. 17: Entwicklung der Muskulatur). Aber sie ist leicht zu verstehen. Bereits in dieser Zeit treten die beiden großen Gesetze bedeutungsvoll zutage, welche die Anordnung der Muskulatur auch im erwachsenen Körper, so verwickelt und schwerverständlich sie nachträglich geworden ist, immerdar beherrschen:

1. das Gesetz der seitlichen Symmetrie, und
2. das Gesetz der segmentalen Gliederung.

2. Form und Befestigung der Muskeln.

Es gibt kurze, lange und breite Muskeln. Hierin liegt eine unverkennbare Ähnlichkeit mit den Knochen. Und wie bei letzteren eine große Mannigfaltigkeit der kurzen, langen und breiten Form uns entgegentritt, so ist es auch bei den Muskeln der Fall.

An jedem Muskel unterscheidet man einen Ursprung, Verlauf und Ansatz. Ursprung wird jene Anheftungsstelle des Muskels genannt, welche entweder unbeweglich ist oder doch das weniger bewegliche der beiden Ansatzenden darstellt; Ansatz bezeichnet jene Abteilung, welche der beweglicheren oder vom Stamme entfernteren Ansatzstelle entspricht.

Der Ursprung, Origo, geschieht meistens vermittels einer Sehne, Tendo, ebenso der Ansatz, Insertio.

Der Ursprungsteil des Muskels heißt Kopf, Caput, der Ansatzteil Schwanz, Cauda, der Mittelteil Körper, Corpus, oder Bauch, Gaster, Venter.

Nicht jeder Muskel hat nur einen Kopf; es gibt zwei- und mehrköpfige Muskeln, z. B. M. biceps, triceps brachii, M. quadriceps femoris u. a.: ebenso haben viele Muskeln nicht eine Insertionssehne, sondern deren mehrere (mehrschwänzige Muskeln) z. B. die langen Fingerbeuger und Fingerstrecker. Andere Muskeln haben mehrere Bäuche, z. B. M. omohyoideus, M. digastricus, M. rectus abdominis. Bei ihnen ist das Muskelfleisch durch eine oder mehrere Zwischensehnen in zwei oder mehr Bäuche geteilt.

Alle diese mehrbäuchigen, mehrköpfigen, mehrschwänzigen Muskeln heißen zusammengesetzte, gegenüber den einfachen.

Nicht jeder Muskel entspringt oder inseriert an Knochen; viele auch, ganz oder teilweise, an Knorpeln, Bändern, fibrösen Häuten, der äußeren Haut.

Ursprung und Ansatz können punktförmig, linear und flächenhaft gestaltet sein. Linearer und flächenhafter Ursprung oder Insertion sind entweder gradlinig begrenzt, oder stellen eine Zackenlinie oder eine beliebig zusammengesetzte Linie und Fläche dar. Dadurch wird natürlich auch die Form der Sehnen beeinflußt.

Der Verlauf eines Muskels zwischen beiden Anheftungsstellen ist in der Regel ziemlich gerade. Doch gibt es auch gebogene und gewölbeförmige Muskeln (z. B. Zwerchfell), deren besondere Leistung gerade durch diese Verlaufsrichtung bedingt wird. Ferner kommen auch bei langen Muskeln in manchen Fällen Ablenkungen der Verlaufsrichtung vor. Diese Ablenkung geschieht entweder durch vorspringende Knochenteile, oder durch Bandstreifen, welche die betreffende Sehne festhalten.

Muskeln heften sich entweder an einen dem Knochen des Ursprunges unmittelbar benachbarten Knochen an; oder der Ansatz überspringt einen oder mehrere Knochen; so unterscheidet man eingelenkige und mehrgelenkige Muskeln.

Das Verhältnis des Muskelfleisches zur Sehne bedarf einer besonderen Betrachtung. Die Muskelfasern können an der Sehne in sehr verschiedener Weise befestigt sein.

Die Sehne kann sich einseitig, zweiseitig oder allseitig umschließend an den Seitenflächen des Muskelfleisches ausbreiten; sie kann endlich in verschiedenster Form in das Innere des Muskelfleisches vordringen. Der Verlauf der Muskelfasern ist dabei der Längsrichtung des Muskels bezw. der Sehne parallel oder schräg zu ihrer Längsaxe gestellt.

Man unterscheidet darnach:

1. M. fusiformis, spindelförmiger Muskel, wenn der Muskel nach beiden Enden sich allmählich verjüngend in die Sehne übergeht.

2. M. unipennatus, einfach gefiederter Muskel, wenn die Insertion der Muskelfasern an einer Seite der Sehne erfolgt.

3. M. bipennatus, doppeltgefiederter Muskel, wenn die Muskelfasern von zwei Seiten her an der Sehne ansetzen.

Muskeln, welche zur Gelenkkapsel ziehen, heißen

4. M. articularis, Kapselspanner, z. B. M. articularis genus, doch wird diese Funktion auch von anderen Skeletmuskeln, welche an Gelenken vorbeiziehen, nebenbei ausgeübt z. B. M. semimembranosus.

Ringförmig angeordnete Muskeln, welche zum Abschluß von Hohlräumen dienen, heißen:

5. M. orbicularis, z. B. M. orbicularis oculi, oris.

6. M. sphincter, z. B. M. sphincter ani, pylori, vesicae.

3. Hilfsorgane der Muskeln.

Eine große Zahl besonderer Einrichtungen ist mit der Muskulatur funktionell verbunden. Man kann sie in zwei große Gruppen als Hilfsorgane näherer und entfernterer Art scheiden.

A. Hilfsorgane näherer Art.

a) Motorische Nerven, Gefäßnerven und sensible Nerven.

Jeder Muskel besitzt motorische Nerven; letztere sind die natürlichen Träger der Reize, welche den Muskel zur Zusammenziehung bringen. In viel geringerer Ausdehnung kommen dem Muskel sensible Nerven zu; aber sie fehlen nicht. Endlich sind Gefäßnerven vorhanden.

b) Gefäße.

Die Muskulatur nimmt für den Zweck ihrer Ernährung ein außerordentlich großes Gefäßgebiet in Anspruch; es sind sowohl Blut- als Lymphgefäße vorhanden.

Die Eintrittsstelle der Gefäße und Nerven in den Muskel ist normiert; sie liegt nach Schwalbe im allgemeinen in der Nähe des geometrischen Mittelpunktes des Muskels.

Nach den Untersuchungen von Bardeleben und Frohse dagegen treten die Muskelnerven am häufigsten im mittleren Drittel der Länge des Muskelbauches ein und zwar meist innerhalb des proximalen Teils dieses Drittels. Sie treten gewöhnlich nicht in einem einzelnen Stamme, sondern mit mehreren Zweigen ein, so daß man von extramuskulärer Verzweigung des Nerven

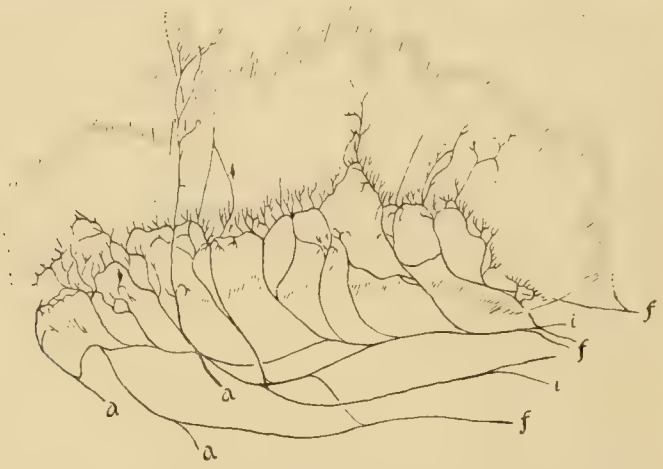

Fig. 1.

Intramuskuläres Nervengeflecht im M. occipitalis (rechts). (Nach Eisler.) ($^1/_1$.)
f Zweige des N. facialis; *i* Zweige des N. occipitalis minor; *a* Zweige des N. occipitalis major. Sensible Nerven außerhalb des Muskelfleisches sind punktiert.

reden kann. Es gibt aber auch Muskeln, bei denen der Nerv ganz proximal (z. B. Caput breve m. bicipitis femoris), oder ganz distal (z. B. M. peronaeus tertius), oder gar an zwei entgegengesetzten Flächen (M. adductor magnus, M. pectineus) eintritt.

Über die Beziehungen des Nerveneintritts zur Oberfläche des Körpers haben die beiden Autoren festgestellt: Bei den oberflächlichen Muskeln tritt der Nerv in der Regel von der tiefen Seite, bei den tiefen Muskeln von der oberflächlichen Seite her ein. Doch gibt es auch hierbei Ausnahmen. So tritt beim Caput longum m. tricipitis brachii der Nerv von der äußeren Fläche her, beim Pronator quadratus von der tiefen Oberfläche her ein.

Innerhalb des Muskelbauches bilden die Äste des oder der eingetretenen Nerven ein reiches Geflecht, welches für jeden Muskel einen ganz bestimmten Typus zeigt (Eisler). Fig. 1.

Bardeleben u. Frohse: Verh. anat. Ges. 1897, Frohse: Anat. Anz. XIV, 1898. Über die Nerveneintrittsstellen in die Muskeln s. Hasse, Hand-Atlas der sensiblen und motorischen Gebiete der Hirn- und Rückenmarksnerven. 36 Tafeln. Wiesbaden.

B. Hilfsorgane entfernterer Art.

c) Die Sehne, Tendo.

Obwohl ihrer Beschaffenheit nach dem Muskelfleisch fremd und nur ein Übertragungsorgan der Muskeltätigkeit, bildet sie mit dem Muskelfleisch doch so

sehr ein formales und funktionelles Ganzes, daß beide zusammen einen Muskel darstellen und so genannt werden. Sie besteht fast ausschließlich aus straffem parallelfaserigen Bindegewebe, d. h. aus unelastischen, kollagenen Bindegewebsfasern. Sie ist nicht dehnbar, wie es zur Übertragung und Ausnutzung der Muskelaktion auf das Hebelsystem des Skeletes am zweckentsprechendsten ist. Es gibt allerdings auch an einigen Muskeln (gestreiften wie glatten) elastische Insertionssehnen, welche ganz oder zum größten Teil aus elastischem Gewebe bestehen, so bei den Gesichtsmuskeln, den glatten Arrectores pilorum (Fig 2), der Zungenmuskulatur, dem M. pubovesicalis.

Es gibt Ursprungs- und Ansatzsehnen. Der Form nach können kurze, lange, breite Sehnen in verschiedenster Ausbildung unterschieden werden. Breite



Fig. 2.

Elastische Sehne eines Muscullus arrector pili aus der Kopfhaut des Menschen. Die elastischen Fasern sind braun gefärbt.

Sehnen von ansehnlicher Ausdehnung werden Aponeurosen genannt. Es gibt auch Zwischensehnen, Inscriptiones tendineae, welche einen Muskel in zwei oder mehr Abteilungen gliedern. Ferner Sehnenbögen, Arcus tendinei, welche zwischen zwei Punkten überspringend eine Lücke überbrücken. Eine besondere Form der Zwischensehne ist die Zentralsehne kuppelförmiger Muskeln, z. B. das Centrum tendineum des Zwerchfells, die Galea aponeurotica des M. epicranius und die Lamina elastica post. der Hornhaut als Zentralsehne des M. ciliaris.

d) Muskelbinden, Fasciae.

Fascien sind ausgedehnte fibröse Häute, welche jeden einzelnen Muskel, sowie größere oder kleinere Muskelgebiete umhüllen. Dadurch, daß sie Scheidewände zwischen die Muskeln einsenken, eigene Bandapparate erzeugen, vielen

Muskeln Ursprungs- und Insertionsflächen darbieten, bilden sie für die Muskulatur eine Art von zweitem Skelet, ein fibröses Skelet gegenüber dem knöchernen, mit dem sie an vielen Orten unmittelbar in Verbindung stehen. Die Fascien umfassen das Gebiet des ganzen Körpers.

Sie dienen:

1. als Schutzhüllen für Muskelgruppen und Einzelmuskeln, sowie für die übrigen umschlossenen Weichteile;
2. als Ursprungsstellen für Muskeln;
3. als Ansatzstellen für Muskeln;
4. als Saugapparate für Lymphe und Blut.

An manchen Orten stehen sie mit der Ausbildung besonderer fibröser Organe in Zusammenhang, welche Sehnen in ihrer Lage festzuhalten bestimmt sind; es sind dies die unter e) genannten fibrösen Sehnenscheiden und Sehnenrollen.

Als fibröse Umhüllungen mehr oder weniger ausgedehnter Muskellager haben sie teils an der äußeren Oberfläche der Muskulatur ihre Lage, teils in der Tiefe. So unterscheidet man Fasciae superficiales und Fasciae profundae. An vielen Orten dringen von den oberflächlichen Fascien Seitenfortsätze, Septa intermuscularia, in die Tiefe, und trennen zwei Muskeln oder ganze Muskelgruppen.

Die Stärke der Fascien ist sehr verschieden. In manchen Gegenden der Muskulatur sind sie so dünn, daß sie nicht besonders benannt werden. An anderen Orten stellen sie mächtige äußere oder innere fibröse Häute dar, welche eine bedeutende Zugfestigkeit besitzen.

An den stärkeren Fascien läßt sich schon mit freiem Auge eine doppelte Faserrichtung unterscheiden. Die eine verläuft quer zur Faserrichtung des Muskels, die andere parallel zu ihr. Gerade die Querfaserzüge werden besonders geeignet sein, den bei der Muskelkontraktion entstehenden Anschwellungen Widerstand zu leisten.

Fascien und Sehnen, obwohl beide dem fibrösen Gewebe angehörig, sind doch verschiedene Organe. Auch breite Sehnen, Aponeurosen, sind nicht Fascien. Der Umstand, daß Fascien für viele Muskeln teilweise oder im ganzen Ursprungs- oder Ansatzstellen bilden, stellt sie dem Skelet nahe, welches sie, wie schon gesagt, in Form eines Fibro-Skelets vervollständigen.

An manchen oberflächlichen Muskeln bilden oberflächliche Fascie und Muskelfascien ein Ganzes, so am Pectoralis major, Deltoideus, Obliquus externus abdominis, Trapezius, Latissimus dorsi, Glutaeus maximus.

Die Fascien spielen in der praktischen Medizin eine sehr bedeutende Rolle: In der Pathologie, insofern sie Anschwellungen der Tiefe durch Druck in gefährlicher Weise beeinflussen, Flussigkeiten und eingedrungene Fremdkörper zu bestimmten Wanderungen veranlassen, durch ihre eigene Ruptur zu Muskelhernien Veranlassung geben usw. In der Chirurgie dienen sie gewissermaßen als Wegweiser. Ihre Kenntnis ist von hoher praktischer Bedeutung.

e) Sehnenscheiden, Vaginae tendinum.

Sie sind in Gestalt schlüpfriger, an beiden Enden geschlossener Kanäle an solchen Sehnen vorhanden, bei welchen größerer Umfang der Bewegung mit größter Leichtigkeit des Gleitens verbunden ist.

An der Wand des Kanals sind zwei Schichten zu unterscheiden, eine äußere fibröse, Vagina fibrosa tendinis, und eine innere synoviale, Vagina mucosa

tendinis. Letztere überzieht auch die Oberfläche der Sehne selbst, so daß man ein parietales und ein viscerales Blatt der Vagina mucosa tendinis unterscheiden kann. Der Raum zwischen ihnen enthält eine geringe Menge schlüpfriger, der Gelenkschmiere ähnlicher Flüssigkeit. Parietales und viscerales Blatt gehen sowohl an den blinden Enden der Sehnenscheide ineinander über, als auch an einer Stelle der Sehne, welche mit einem gewissen Recht als Hilus bezeichnet werden kann. (Fig. 3 A). Hier treten Gefäße und Nerven zur Sehne. Die dadurch gebildeten Platten oder Stränge können mit einer allgemeinen Bezeich-

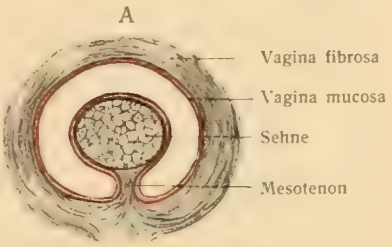



Fig. 3.

Schematische Darstellung der Sehne und ihrer Scheiden. Vagina mucosa tendinis rot. A Querschnitt. B Ansicht von außen. Links ist die Scheide eröffnet.

nung Mesotenon genannt werden. An den Sehnen der Zehen und Finger sind sie als Vincula tendinum bekannt.

Das parietale Blatt der Vagina mucosa zeigt oft reiche Faltenbildung. Die Falten bestehen aus lockerem Bindegewebe und zahlreichen Fettzellen. Sie sind mit den Synovialzotten der Gelenke zu vergleichen. Auch der feinere Bau der Vagina mucosa ist dem Bau der Synovialhaut ähnlich, insofern als die innerste Lage aus einer homogenen Schicht besteht, in welcher Zellen liegen. Eine geschlossene Endothelhaut ist nicht vorhanden.

Die Oberfläche der Vagina fibrosa kann in verschiedener Weise von fibrösen Zügen, Ligg. vaginalia, verstärkt werden.

O. Seemann, Sehnenscheiden der Fußbeuge. Beitr. klin. Chirurgie. Bd. 60, 1908.

f) Muskelrollen, Trochleae musculares.

Muskelrollen werden Einrichtungen genannt, welche den Muskelsehnen zur Unterlage oder zum Durchtritt dienen, wobei meist die Richtung der Sehne sich ändert. Man kann hier zwei Unterabteilungen machen:

α) Bandrollen, Trochleae fibrosae: Sie werden hergestellt durch Bänder, z. B. die Trochlea des M. obliquus oculi sup.

β) Knochenrollen, Trochleae osseae, sind mit Knorpel überzogene Knochenflächen, z. B. die Tuberositas ossis cuboidei für die Sehne des M. peronaeus longus.

g) Schleimbeutel, Bursae mucosae.

Die Schleimbeutel bilden synoviale Säcke, deren Beschaffenheit und Bedeutung mit derjenigen der synovialen Gelenkkapseln und der Sehnenscheiden über-

einstimmt. Sie finden sich an vielen Orten, wo ein Muskel oder eine Sehne auf Hartgebilde stößt. Das Bedürfnis wird hier zugleich Ursache der Befriedigung des Bedürfnisses, indem die Bewegung der Muskeln und Sehnen das Zwischengewebe lockert und die Entstehung des Schleimbeutels veranlaßt. Bald sind letztere einfach, Bursae simplices, bald in mehrere Kammern vollständig oder unvollständig abgeteilt, Bursae multiloculares. Sie können sekundär mit Gelenkkapseln in Verbindung treten, letztere lassen aber auch von sich selbst Erweiterungen, Ausstülpungen entstehen. Andere Schleimbeutel nehmen beständig eine isolierte Lage ein.

Fig. 4.

Teil eines Querschnittes vom **Musculus lumbricalis manus des Menschen.**

4. Organ-Struktur von Muskel und Sehne.

Der Muskel besteht zwar der Hauptmasse nach aus Muskelfasern; allein an der Ausbildung eines Muskels als Organ nehmen noch andere Gewebe und Organe teil: Bindegewebe, Nerven, Gefäße.

a) Verbindung der Muskelfasern zum Muskelindividuum.

Die geweblichen Eigenschaften der Muskelfasern sind schon bei den Körpergeweben (Allg. Teil, S. 118—128) betrachtet worden. Ihre Vereinigung zu einem Muskel kommt so zustande, daß sie sich nebeneinander, bei längeren Muskeln auch hintereinander zu Bündeln von der Länge der Muskeln zusammenlegen, indem sie durch lockeres Bindegewebe miteinander verbunden werden. Bindegewebige Hüllen umgeben diese primären Bündel und stehen mit dem Bindegewebe zwischen den einzelnen Fasern in Zusammenhang. Eine Anzahl von primitiven Bündeln wird in der gleichen Weise zu stärkeren sekundären, tertiären usw. Bündeln zusammengefaßt. Eine mehr oder minder große Zahl gröberer Bündel macht endlich den Muskel aus, dessen Außenfläche ebenfalls von einer abschließenden Bindegewebshaut umgeben wird, welche am mikroskopischen Präparat Perimysium externum, am anatomischen Präparat als Muskelfascie bezeichnet wird. Das im Innern des Muskels befindliche Bindegewebe heißt Perimysium internum oder Endomysium. Letzteres gehört zur Gruppe des lockeren Bindegewebes, und enthält außer den Bestandteilen desselben, den kollagenen und elastischen Fasern, den fixen, granulierten und Wanderzellen auch mehr oder weniger zahlreiche Fettzellen, sowie Blutgefäße und Nerven. Das Perimysium externum ist fester gefügt und besteht hauptsächlich aus dicht verflochtenen Bindegewebsbündeln.



Fig. 5.
Plastische Darstellung von Sehnenzellen (nach Tourneux).



Fig. 6.
Reihen von Sehnenzellen aus dem Rattenschwanz.

Das Endomysium ist also nicht nur Verbindungsmittel der Muskelfasern zu einem Ganzen, sondern auch Träger der Gefäße und Nerven. Ferner hängt es mit den Sehnen zusammen und dient zur weiteren Befestigung der Muskelfasern an dieselben. Fig. 4.

b) Bau der Sehnen und Aponeurosen.

Sehnen und Aponeurosen sind weiße, bläuliche oder gelbliche, perlmutterartig glänzende, fibröse Organe, deren Faserbündel sich durch parallelen

Fig. 7.

Sehne vom M. flexor digitorum profundus manus des Menschen. Querschnitt.

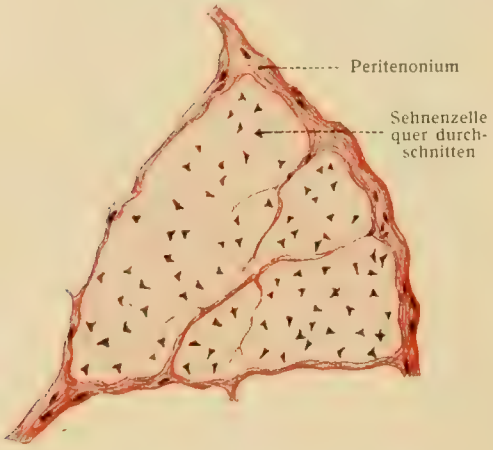

Fig. 8.

Ein Stück der Fig. 7 bei stärkerer Vergrößerung.

Verlauf, feste Vereinigung, Armut an elastischen Fasern und Nichtdehnbarkeit auszeichnen; in letzterer Hinsicht stehen sie in vollem Gegensatz zu den Muskelfasern.

Histologisch bestehen sie aus straffem Bindegewebe, den charakteristischen Sehnen- oder Flügelzellen (Fig. 5), Nerven, spärlichen Blutgefäßen und einer geringen Menge lockeren Bindegewebes, welches die verschiedenen Teile zusammenhält. Diese Teile sind in folgender Weise zum Organ vereinigt.

Eine größere Zahl feinster kollagener Fibrillen ist durch Interfibrillarsubstanz zu einem Bündel vereinigt. Diese Bündel erstrecken sich in geradem Verlauf von einem Ende der Sehne zum anderen. Zwischen den nebeneinanderliegenden Bündeln befinden sich Reihen von Sehnenzellen

(Flügelzellen, Ranvier), deren Flügel den benachbarten Bündeln anliegen, sie umscheiden und voneinander trennen (Fig. 6). — Auf dem Querschnitt erscheinen sie entsprechend der Zahl ihrer Flügel als drei- oder vierstrahlige Sterne. — Eine Anzahl von Fibrillenbündeln nebst den dazu gehörigen Zellenreihen wird durch lockeres Bindegewebe zu einem primären Bündel vereinigt. Eine Anzahl primärer Bündel tritt zusammen zu einem sekundären, diese wieder zu Bündeln höherer Ordnung, bis schließlich die ganze Sehne fertig vorliegt, deren Oberfläche ebenso wie der Muskel einen bindegewebigen Überzug, Peritenonium, besitzt. Fig. 7, 8.

c) Verbindung von Muskel mit Sehne und Sehne mit Skelet.

Die Art des Zusammenhanges zwischen Muskel- und Sehnenfaser ist noch nicht ganz sicher bekannt. Es handelt sich um die Frage, ob Muskel- und Sehnen-

Fig. 9.



Fig. 10.



Fig. 11.

Fig. 9. **Zusammenhang der Sehnenfibrillen mit dem Sarkolemm.** (Nach Ranvier.)

Fig. 10. **Muskelfasern und Perimysium int. in ihrer Verbindung mit den Sehnenfasern.** a Muskelfasern, b Sehnenfasern. 100 : 1. (Nach Toldt.)

Fig. 11. **Direkter Zusammenhang von Muskel- und Sehnenfibrillen.** Aus einem M. intercostalis int. des Menschen. (O. Schultze.)

fibrillen kontinuierlich (Fick, Golgi, Kölliker, O. Schultze) ineinander übergehen oder ob (Ranvier, W. Krause, Toldt) die Sehnenfibrillen durch eine Kittsubstanz an dem abgerundeten Ende der Muskelfaser, genauer des Sarkolemmschlauches, angeheftet sind (Fig. 9). Letztere Ansicht scheint mir, für die Skeletmuskeln wenigstens, nach eigenen Erfahrungen zutreffend zu sein, denn an bestimmten Präparaten (Fig. 9) kann man sehen, wie das Sarkolemma als geschlossene Haut die Muskelfasern überzieht, und daß eine große Zahl von Bindegewebsfibrillen an ihm befestigt ist. Außerdem aber besteht ein direkter Übergang der Fasern des Perimysium internum in die Sehnenbündel, wie es Toldt geschildert hat (Fig. 10). Wir werden also zusammenfassend sagen können: Der Zusammenhang von Muskel und Sehne besteht sowohl in dem direkten Übergang der Fasern des

Perimysium internum in die Sehne, als auch in der Befestigung zahlreicher Bindegewebsfibrillen der Sehne an den Enden der Muskelfasern.

Fig. 12.

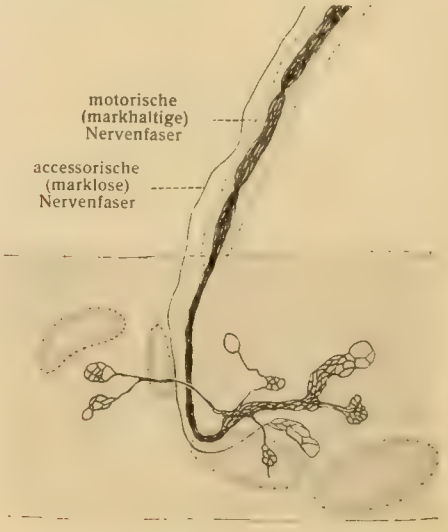

Fig. 13.

Fig. 14.

Fig. 15.

Fig. 12. **Motorische Endplatten** der gestreiften Skeletmuskulatur (Eidechse) durch Vergoldung dargestellt. Von oben und von der Seite.

Fig. 13. **Motorische Endplatte und accessorische Faser** aus der Rückenmuskulatur der Eidechse. Neurofibrillennetz (Boeke 1909).

Fig. 14. Zwei Muskelfasern im Längsschnitt des Rectus oculi superior des Kaninchens, mit Methylenblau und Alaunkarmin gefärbt. Markhaltige, **sensible Nervenfasern** mit Seitenzweigen und ihren Endigungen a, b. (C. Huber, 1899.)

Fig. 15. **Neurofibrillennetz der motorischen Endplatte.** Muskelfaser aus der Zunge von Vespertilio murinus (Boeke 1909).

Neuerdings hat O. Schultze an der Hand außerordentlich schöner Präparate den direkten Zusammenhang von Muskel- und Sehnenfibrillen gezeigt. (Fig. 11.) Der Sarkolemm hört am Sehnenübergang auf, die Querstreifung der Muskelfibrillen wird undeutlicher und schwindet vollständig.

Diese Darstellung hat aber sogleich Widerspruch gefunden durch Baldwin. Es müssen also weitere Untersuchungen über diese wichtige Frage abgewartet werden.

Die Verbindung der Sehnen mit den Skeletstücken geschieht entweder unter Vermittlung des Periostes und des Perichondrium, oder in direkter Weise. In letzterem Falle kommen an der Grenze nicht selten Knorpelzellen vor; ferner kann die Grenzstelle der Sehne Kalksalze enthalten.

Schultze, O., Über den direkten Zusammenhang von Muskelfibrillen und Sehnenfibrillen. Arch. mikr. Anat. 79. Bd. 1912. — Baldwin, W. M., The Relation of muscle fibrillae to tendon fibrillae etc. Morph. Jahrb. 45. Bd.

d) Nerven von Muskel und Sehne.

Die Nerven der Muskeln sind teils motorische, teils Gefäß-, teils sensible Nerven. Sie verästeln sich innerhalb des Muskels (Fig. 1) und bilden Geflechte,

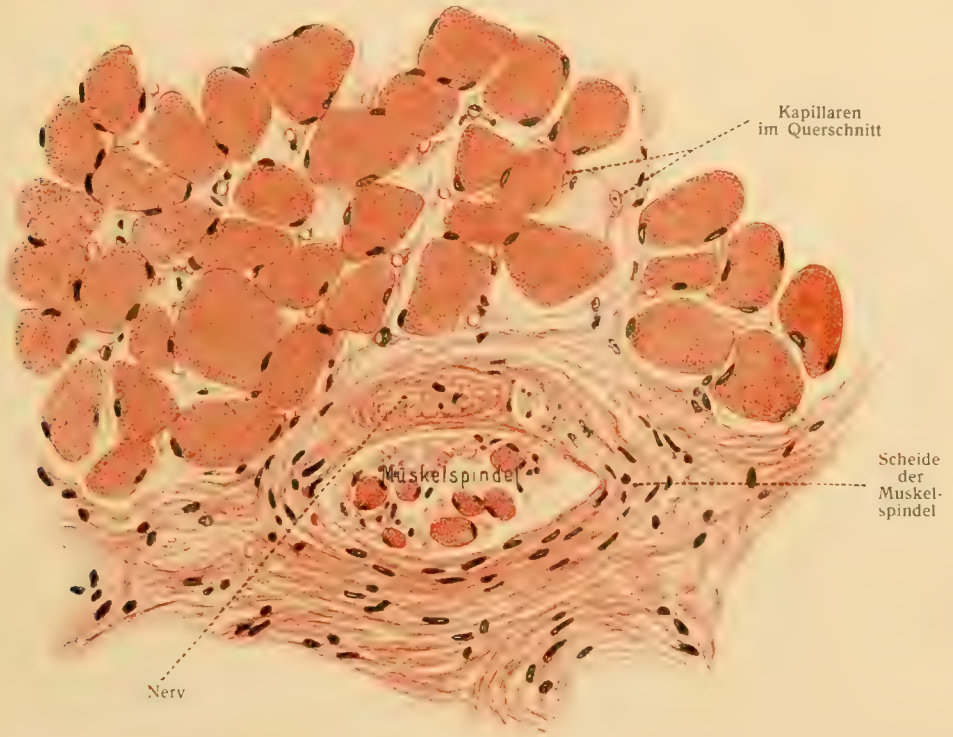

Fig. 16.
Ein **Teil des Schnittes** der Fig. 4 (stärker vergrößert). Muskelspindel im Querschnitt.

Endplexus, aus welchen die Endfasern hervorgehen. Innerhalb der Endplexus und jenseits derselben kommen häufige Teilungen der markhaltigen Fasern vor.

Die Endfasern verhalten sich zu den Muskelfasern in der Wirbeltierreihe nicht ganz gleichartig. Bei den Haien, Reptilien, Vögeln und Säugetieren sind besondere plattenartige Gebilde, motorische Endplatten, Nervenhügel vorhanden, welche die Verbindung zwischen der motorischen Faser und der Muskelfaser vermitteln. Auf je eine Muskelfaser trifft in der Regel bei den Säugetieren eine einzige Endplatte.

Die Form der Endplatte ist meist elliptisch, nahe der Längsmitte der Muskelfaser gelegen und nimmt etwa ein Drittel des Querumfanges der Muskelfaser ein. Die markhaltige Faser tritt an eine solche Innervationsstelle heran und verliert

zunächst ihre Markscheide. Die Schwannsche Scheide der Nervenfaser verschmilzt mit dem Sarkolemm, während der Axenzylinder in die unter dem Sarkolemm gelegene Endplatte eintritt und dort in der Form eines Geweihes (bei Reptilien, Vögeln und Säugern vorwiegend eines Plattengeweihes) sich verzweigt (Kühne) (Fig. 12). Die das Geweih, d. i. den terminalen Fibrillenbusch aufnehmende Substanz ist von feinkörniger Beschaffenheit und wahrscheinlich nichts anderes, als eine kleine Ansammlung des Sarkoplasma, welches die ganze Muskelfaser durchzieht. Die feinkörnige Substanz enthält eine gewisse Anzahl von Kernen, welche wahrscheinlich von derselben Abkunft sind, wie die Muskelkerne. Kühne nennt die feinkörnige Substanz Sohlensubstanz, ihre Kerne Sohlenkerne. Die übrigens noch verschieden aufgefaßte kernhaltige Decke der Endplatten führt den Namen Telolemma.

Die Methoden der Neurofibrillenfärbung weisen nach, daß die Äste des Axenzylinders innerhalb der Endplatte aus einem feinen Netz von Neurofibrillen be-

Fig. 17.
Muskelspindel aus dem M. rectus oculi lat. des Schafes. (Nach Cilimbaris.)

stehen (Fig. 13, 15). Von diesem Netz gehen feine Fibrillennetze durch das Protoplasma der Sohlenplatte hindurch und breiten sich zwischen den Muskelfibrillen aus (Boeke, Fig. 15).

Zu manchen Muskelfasern tritt noch eine feine marklose Nervenfaser, accessorische Faser, welche entweder innerhalb der motorischen Endplatte mit einem äußerst feinen Netz endigt und völlig unabhängig bleibt von der Verästelung der eigentlichen motorischen Faser, oder an einer anderen Stelle der Muskelfaser unterhalb des Sarkolemms mit einem kleinen zarten Endplättchen endigt. Es handelt sich hier wahrscheinlich um sympathische Nerven (Boeke, Anat. Anz. Bd. 35, 1909, Verh. anat. Ges. 1912).

Die Gefäßnerven sind markloser Art, treten entweder schon mit den Gefäßen ein, oder gelangen zu letzteren von den (motorischen) Nervenstämmen.

Die sensiblen Nerven sind markhaltiger Art und kommen sowohl an dem Muskel (Fig. 14), insbesondere an seiner Außenfläche, als auch an den Sehnen, namentlich auch an der Fleisch-Sehnengrenze oberflächlich vor. Die Endigungsweise der im ganzen spärlichen sensiblen Nerven ist mehrfacher Art. Sie verlieren ihr Mark und laufen, über weite Strecken ziehend, mit feinen blassen Enden frei aus; oder es sind korpuskuläre Endigungen vorhanden, in der Form kleinerer oder größerer Endkolben oder Vater-Pacinischer Körperchen, sowie der sogenannten Muskelspindeln (Fig. 16, 17). Diese sind längliche, spindelförmige Gebilde, welche aus wenigen dünnen Muskelfasern und zahlreichen Nerven

bestehen. Sie sind von einer Scheide aus konzentrisch angeordneten Bindegewebslamellen umgeben und liegen an der Oberfläche der primären oder sekundären Muskelbündel im Perimysium int. Die Muskelfasern besitzen motorische Endplatten und sind von dichten Verästelungen (wahrscheinlich) sensibler Nervenfasern umgeben.

An den Sehnen finden sich ebenfalls zahlreiche sensible Endigungen und zwar freie Endigungen, namentlich in der Nähe des Zusammenhanges zwischen Muskel und Sehne, ferner Vater-Pacinische Körperchen und die Golgischen Sehnenspindeln. Sie bestehen aus einer bindegewebigen Hülle, welche in die Scheiden der angrenzenden Sehnenbündel sich fortsetzt. Im Innern der Hülle liegen einige Sehnenbündel, an deren Oberfläche die marklos gewordenen Nervenfasern mit einer großen Anzahl von feinen Ästchen endigen, welche ein Netzwerk mit freien Enden bilden (Fig. 18).

Fig. 18.
Sehnenspindel (nach einem Präparat von L. Sala).

Boeke, J., Beiträge zur Kenntnis der motor. Nervenendigungen. Internat. Monatsschrift Anat. u. Phys. 28. Bd. 1911. — Cilimbaris, A., Histolog. Unters. über die Muskelspindeln usw. Arch. mikr. Anat. 75. Bd. 1910. — Regaud, Cl., Les terminaisons nerveuses etc. de l'appareil locomoteur. Revue générale d'histologie. 1907.

e) Blutgefäße von Muskel und Sehne.

Die eintretenden Arterien werden gewöhnlich von zwei Venen begleitet und bilden, sich verästelnd, zunächst gröbere und feinere Netze. Aus letzteren gehen feinere Arterien hervor, welche meist rechtwinkelig die Faserrichtung kreuzen und Endarterien des Muskels darstellen, indem keine stärkeren Anastomosen zwischen ihnen vorkommen. Sie werden nicht mehr von Venen begleitet, sondern es folgen in größeren Zwischenräumen Arterien und Venen aufeinander. Die überaus zahlreichen, von ihnen abgehenden kleinen Gefäße folgen der Richtung der Muskelfasern (Fig. 19). Jede Muskelfaser wird von mehreren Kapillaren an verschiedenen Stellen ihres Umfanges begleitet (s. auch Fig. 16); rechtwinklige Anastomosen setzen die Längsgefäße miteinander in Verbindung. Das Netz der Kapillargefäße besitzt hiernach rechtwinklige Maschen. Von den zurückführenden Venen haben auch die feineren zahlreiche Klappen. Jeder Muskel besitzt gegenüber der Umgebung

ein fast ganz in sich abgeschlossenes Gefäßsystem, indem die vorhandenen Verbindungen mit der Nachbarschaft zugleich fein und spärlich sind.

So reich das Muskelfleisch mit Gefäßen versorgt erscheint, so spärlich ist es bei den Sehnen der Fall, insbesondere in deren Innerem, welches bei kleinen Sehnen ganz gefäßfrei sein kann. In dem umscheidenden Bindegewebe fehlt es dagegen nicht an Gefäßen, welche weitmaschige Kapillarnetze bilden.

Lymphgefäße der Muskeln sind spärlich vorhanden, doch in Begleitung der Blutgefäße beobachtet. Reichlichere Lymphgefäße sind an der Oberfläche und in der Tiefe der Sehnen und Fascien nachgewiesen worden.

5. Funktion der Muskeln.

Die Muskelfunktion ergibt sich aus der Betrachtung der Funktion der einzelnen Muskelfaser. Zwei entfernte Punkte werden durch die Kontraktion der Muskelfaser einander genähert, nahe entfernt.

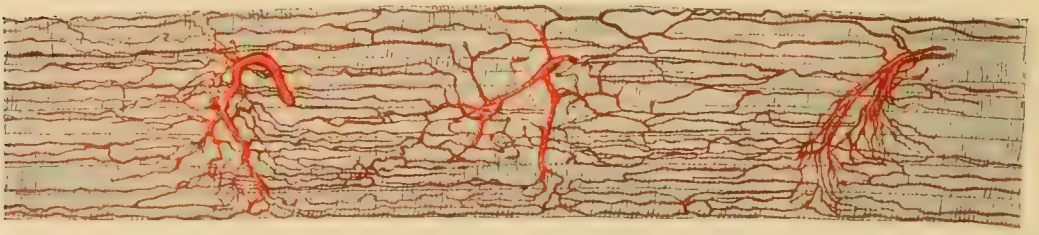

Fig. 19.

Endarterien des Muskels und ihre Auflösung in Kapillaren. Skeletmuskel vom Kaninchen.

Die Kraft, mit welcher ein Muskel auf seine Ursprungs- und Ansatzstelle einwirkt, ist die Summe aus den Kraftäußerungen aller einzelnen Muskelfasern, welche den Muskel zusammensetzen. Die Richtung, in welcher sich seine Wirkung geltend macht, ist die Resultante aus der Zugrichtung aller einzelnen Muskelfasern.

Untersucht man die Tätigkeit der Muskeln in ihrer Beziehung zu den drei Axen, welche an einem freien Gelenk vorkommen, so ergeben sich im ganzen folgende Arten von Muskelgruppen:

Beuger oder Flexoren,
Strecker oder Extensoren,
Anzieher oder Adduktoren,
Abzieher oder Abduktoren,
Dreher und Zurückdreher oder Rotatoren.

Da auch Muskelgebiete vorhanden sind, welche zwar mit der Bewegung von Knochen, aber nicht im Sinne jener Axen betraut sind, sowie andere, welche Weichteile oder nur sich allein zu bewegen haben, so gesellen sich jenen noch einige andere Arten hinzu, nämlich:

Schließer oder Sphinkteren, Zusammenpresser oder Kompressoren,
Erweiterer oder Dilatatoren, Heber oder Levatoren,
Herabzieher oder Depressoren, Spanner oder Tensoren.

Viele Muskeln sind so angeordnet, daß sie verschiedene Funktionen zu übernehmen vermögen, z. B. die der Rotation und der Flexion. So proniert der

M. pronator teres zwar den Radius, aber er ist zugleich einer der Beuger des Vorderarmes. Der M. biceps brachii beugt den Vorderarm und supiniert ihn dabei. Tritt eine der Funktionen gegenüber der anderen in den Hintergrund, so stellt erstere eine Nebenleistung gegenüber der Hauptleistung dar.

Ein vorderer Teil eines Muskels kann eine andere Funktion besitzen, als ein hinterer Teil, oder als der Gesamtmuskel. Beispiel: der Glutaeus medius. Auch in diesem Sinne kann ein Muskel verschiedene Funktionen ausüben.

Die Funktion eines Muskels kann sich auch verändern mit der Stellungsänderung eines Gliedes, an dem er zu wirken hat. So kann aus einem Beuger ein Dreher werden. Bei symmetrisch gelagerten Muskeln des Stammes ändert sich die Funktion mit dem Übergange einseitiger in doppelseitige Tätigkeit.

Muskeln, welche einander in ihrer Tätigkeit unterstützen, heißen Socii oder Synergeten; Muskeln deren Tätigkeit einander entgegengesetzt ist, Antagonisten. — Näheres darüber wird in der speziellen Muskellehre gesagt werden.

6. Entwicklung der Muskulatur.

Bei dieser Betrachtung müssen wir zurückgreifen auf frühe Embryonalstufen, in welchen der Körper aus einer Anzahl aufeinander folgender, homodynamer Segmente besteht. – Kopf und Extremitäten, deren metamerer Aufbau schwerer zu erkennen und nachzuweisen ist, bleiben zunächst außer Betracht.

Wir haben (Abt. I, S. 155) gesehen, daß am mittleren Keimblatt eine Gliederung eintritt in die sogenannten primären Ursegmente. Wir haben weiter gesehen, daß jedes Ursegment wieder zerfällt in ein dorsales Stück, den Somiten oder Urwirbel, und in ein ventrales Stück. Die ventralen Stücke der primären Ursegmente vereinigen sich wieder miteinander und liefern die Wände der Leibeshöhle mit ihrer Bindesubstanz und Muskulatur.

Am Somiten tritt im weiteren Verlauf der Entwicklung eine Trennung in zwei Abschnitte ein, in das medial-ventral gelegene Sklerotom und das dorsolaterale Myotom, die Muskelplatte. Ersteres bildet Bindesubstanz und Skelet; aus den Zellen der Muskelplatte entsteht die gestreifte Körpermuskulatur und zwar so, daß die einzelnen Muskelfasern einander parallel in kraniokaudaler Richtung verlaufen. Infolgedessen zeigt die primitive Muskulatur des Rumpfes zunächst einen außerordentlich einfachen Bau. Sie besteht aus kurzen, parallelstreifigen, in der Längsrichtung des Körpers verlaufenden Muskeln, welche durch bindegewebige Septa, Ligg. intermuscularia, Myocommata, voneinander geschieden, bezw. miteinander verbunden werden, denn an ihnen inserieren die einzelnen Muskelfasern der Segmente.

Wie aus dieser so einfachen Anordnung die verschiedenen Muskeln und Muskelgruppen des erwachsenen Tieres entstehen, ist zum großen Teil noch nicht genau bekannt, wenngleich auch hier schon wertvolle Untersuchungen vorliegen. Eine Sonderung in ungleichwertige Muskelpartien beginnt mit dem Auftreten des Skeletes und der Befestigung der Muskulatur an dieses. Die kurzen Muskeln der Wirbelsäule und des Brustkorbes bewahren die ursprüngliche segmentale Anordnung. An anderen Muskeln deuten quere Zwischensehnen auf den ursprünglichen Zustand hin. Bei der großen Mehrzahl der Muskeln aber ist die segmentale Zusammensetzung nicht mehr zu erkennen, sie muß hier durch die Untersuchung des Ursprunges bezw. Ansatzes, der Nervenversorgung, der ontogenetischen und phylogenetischen Entwicklung in mühsamer Arbeit erforscht werden.

Die Muskeln des Kopfes gehen ebenfalls aus Somiten hervor; die Hauptmasse seiner Muskulatur entstammt dem Epithelium der Visceralbogenhöhlen, d. i. dem Kopfteil des Hypocöloms. Aus diesem Epithelium geht, wie es zuerst bei Haien nachgewiesen worden ist, die Kiefer- und Kiemenmuskulatur hervor. Die Augenmuskeln dagegen stammen von den Kopfsomiten ab. Die mimische Gesichtsmuskulatur entsteht nicht an ihrer späteren Lagerstätte; sie ist vom Orte ihrer ersten Anlage (dem Hyoidbogen) in das von ihr später eingenommene Gebiet eingewandert.

Die Muskulatur der Extremitäten nimmt ihren Ursprung ebenfalls von Ursegmenten. Hierüber bemerkt Dohrn (Mitteil. Zool. Station Neapel. Bd. V), dem wir die ersten ausführlichen Angaben über diesen Gegenstand verdanken, folgendes:

„Zur Zeit, da alle Kiemenspalten (bei Haien) schon durchgebrochen sind und die ersten

Anfänge der knorpeligen Kiemenbogen sich zeigen, erkennt man nun, wie die Rumpfmyotome, welche in nächster Nähe der Brustflosse gelegen sind, kleine Fortsätze bilden, welche wie Säckchen dem Körper des Myotoms, auf seiner ventralen Seite, ansitzen. Jedes Myotom produziert zwei solcher Säckchen oder Knospen, ein vorderes und ein hinteres. Während die Lagerung der unteren Partien der Myotome aber schräg, d. h. von hinten nach vorn gerichtet ist, bleiben die Knospen vielmehr gerade nach unten, vor allem aber nach außen gerichtet. Die Knospen, welche anfänglich eine kugelige Gestalt haben, verlängern sich allmählich und schnüren sich von den zugehörigen Myotomen ab." Nachdem die Muskelknospen sich von den Myotomen abgeschnürt haben, verlängern sie sich wieder, teilen sich und bilden so je eine dorsale und ventrale Knospe. Es bilden sich mithin aus jedem Myotom vier getrennte Muskelanlagen, die erste durch Teilung in transversaler, die zweite in horizontaler Richtung. Die Zahl der knospenliefernden Myotome ist schwer zu bestimmen. Das aber sind die Elemente, durch deren Auswachsen die Extremitätenmuskulatur zustande kommt. Die einzelnen Knospenabschnitte begeben sich nahe an die dorsale resp. ventrale Fläche der Flosse, — die Mitte bleibt frei, d. h. sie ist von Mesodermzellen dicht erfüllt. Die Umwandlung der Zellen und der Muskelknospen in Muskelzellen erfolgt erst, wenn alle einzelnen Knospen an ihrer definitiven Stelle angekommen sind, — bis das geschehen ist, verharren sie alle in ihrer embryonalen Zellnatur.

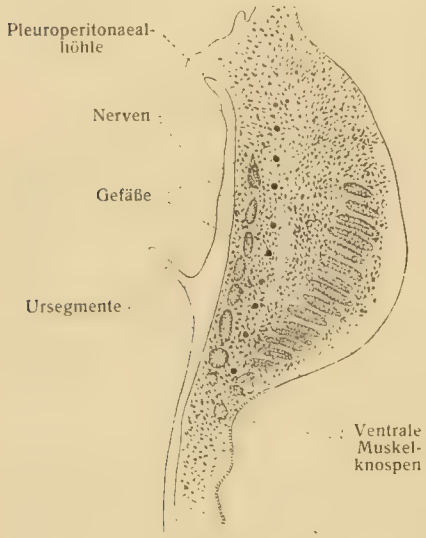

Fig. 20.

Embryonaler Ursprung der Extremitätenmuskulatur eines Hales. (Nach Dohrn).

Als Beispiel für die Genealogie der Muskeln sei hier die Abkunft der Muskeln der oberen Extremität aus den einzelnen zugehörigen Myotomen des Embryos vorgestellt.

Myotom V. a) dorsale Muskeln (in topographischer Hinsicht): Rhomboideus, Serratus anterior; Subscapularis, Supra- und Infraspinatus, Teres minor, Deltoideus; Brachioradialis, Supinator.

b) ventrale Muskeln: Subclavius; Pectoralis major, Biceps brachii, Brachialis.

Myotom VI. a) dorsale Muskeln: Rhomboideus, Serratus anterior; Latissimus dorsi; Infraspinatus. Teres major, minor, Deltoideus, Subscapularis, Triceps (Cpt. longum et lat.). Brachioradialis, Extensor carpi radialis longus et brevis; Supinator; Abductor pollicis longus, Extensor pollicis brevis.

b) ventrale Muskeln: Pectoralis major, Coracobrachialis; Biceps brachii (Cpt. longum et breve); Brachialis, Pronator teres; Flexor carpi radialis; Pronator quadratus; Flexor pollicis longus; Opponens pollicis; Abductor pollicis brevis, Flexor pollicis brevis.

Myotom VII. a) dorsale Muskeln: Serratus anterior; Latissimus dorsi, Triceps (Cpt. longum, laterale et mediale), Anconaeus; Extensor carpi radialis longus et brevis, Extensor carpi ulnaris; Extensor digitorum communis, Extensor digiti quinti; Supinator; Abductor pollicis longus; Extensor pollicis longus, Extensor pollicis brevis, Extensor indicis proprius.

b) ventrale Muskeln: Pectoralis minor, Pectoralis major; Coracobrachialis; Pronator teres, Flexor carpi radialis; Palmaris longus, Flexor digitorum sublimis; Pronator quadratus; Flexor pollicis longus, Flexor digitorum profundus; Opponens pollicis, Opponens digiti V.; Flexor pollicis brevis, Abductor pollicis brevis, Flexor brevis digiti V.; Mm. interossei, Abductor pollicis, Lumbricales.

Myotom VIII. a) dorsale Muskeln: Latissimus dorsi; Triceps (Cpt. longum et mediale); Anconaeus; Extensor carpi ulnaris, Extensor digitorum communis, Extensor digiti V.; Extensor indicis proprius.

b) ventrale Muskeln: Pectoralis minor; Flexor carpi ulnaris; Flexor digitorum sublimis; Palmaris longus; Pronator quadratus; Flexor digitorum profundus; Opponens digiti V.; Abductor digiti V.; Flexor brevis digiti V.; Interossei, Abductor pollicis; Lumbricales.

Myotom IX. a) dorsale Muskeln: keine.

b) ventrale Muskeln: Flexor carpi ulnaris, Flexor digitorum sublimis; Palmaris longus; Pronator quadratus; Flexor digitorum profundus: Abductor digiti V.; Interossei; Abductor pollicis; Lumbricales. (Nach L. Bolk, 1898.)

7. Verhältnis der Muskelsegmente zu den Knochen- und zu den neuralen Segmenten.

Im vorhergehenden Kapitel haben wir gesehen, daß die segmentale Gliederung der Rumpfmuskulatur übereinstimmt mit der Ursegmentgliederung. Anders ist es mit dem Verhältnis des Knochensegmentes zum Ursegment.

Wie R. Remak (1855) zuerst nachzuweisen versucht hat, stammen die Wirbel und die Bandscheiben nicht von entsprechenden Ursegmenten ab, sie entstehen vielmehr aus den Ursegmenten durch eine eigentümliche Neugliederung. Jedem Urwirbel würde später die kaudale Hälfte eines Wirbels, die Bandscheibe und die kraniale Hälfte des folgenden Wirbels zugehören. Im Laufe der Zeit machte diese Lehre verschiedenartige Wandlungen durch, ohne daß befriedigende Ergebnisse erzielt worden wären. Erst in den letzten Jahren gelang es, die schwierige Sachlage in klarer Weise aufzuhellen durch eine Untersuchung, deren Ergebnisse zu den schönsten gehören, was seit Remak über die Entwicklungsgeschichte der Wirbelsäule zutage gefördert worden ist, und die zugleich zeigen, wie nahe Remak daran war, den wirklichen Tatbestand zu erkennen.

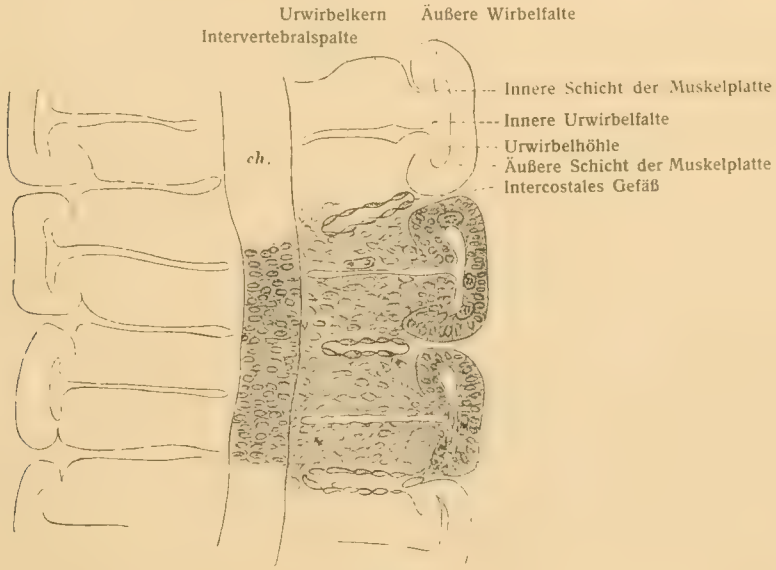

Fig. 21.

Sklerotom- und Myotomgliederung. Frontalschnitt durch den Embryo einer Ringelnatter, hintere Rumpfhälfte. 170 : 1. Zwei Urwirbel sind nebst dem anliegenden Stück der Chorda dorsalis in ihrer Zellengliederung dargestellt; die anderen sind nur im Umriß dargestellt. *ch* Chorda dorsalis. (Nach v. Ebner.)

Das Untersuchungsmaterial bildeten in erster Linie Embryonen der Ringelnatter, nicht ohne Grund, denn bei den Schlangen ist die Segmentierung des Rumpfes ja überaus reich ausgebildet. An den Urwirbeln solcher Embryonen zeigt sich nun, daß das Sklerotom von einem feinen Querspalt mitten durchsetzt wird, welcher mit der Urwirbelhöhle in unmittelbarem Zusammenhange steht. Diese Querspalten, Intervertebralspalten, sind die Grenzmarken der späteren, zunächst knorpeligen Wirbel. Mediale Fortsetzungen der Urwirbelspalten bezeichnen die Wirbelgliederung. In dem Gewebe, welches zwischen je zwei Intervertebralspalten gelegen ist, kommt die Differenzierung der knorpeligen Wirbel und ihrer Fortsätze, vor allem der frühzeitig mächtigen Querfortsätze zustande. Nicht alles zwischen den Intervertebralspalten gelegene Gewebe des gewucherten Urwirbelkernes geht in die Wirbelbildung ein, sondern nur ein Teil davon; die übrige Masse ist jugendliches Bindegewebe und enthält auch die ersten Spuren der Zwischenwirbelgefäße.

Der knorpelige Differenzierungsvorgang und seine Ausdehnung wurde darauf von Corning genauer verfolgt, die Bedeutung der Intervertebralspalten für die Wirbelgliederung bestätigt. Der Wirbel entsteht also aus je einem kranialen und einem kaudalen Stück von zwei benachbarten Ursegmenten. Dadurch steht er von Anfang an mit einer vorderen

und einer hinteren Hälfte zweier Muskelplatten oder Myotome in Verbindung. Die Wirbel erscheinen bezüglich der Urwirbelgliederung des Mesoderm als intersegmentale Gebilde, eine Eigentumlichkeit, welche auch für die Wirbeltheorie des Schädels ihre große Bedeutung hat. Von vornherein hat zugleich auch die Muskelplatte die funktionell geeigneten Ursprungs- und Insertionsstellen. Die Rippen aber stammen, wie O. Schultze gezeigt hat, samt der kranial anschließenden Muskulatur unmittelbar ab von einem Ursegment.

Bolk, L., Die Segmentaldifferenzierung des menschlichen Rumpfes und seiner Extremitäten. Morphol. Jahrb. XXVI, 1898, XXVII, 1899, XXVIII, 1899. — Braus, H., Beiträge zur Entwicklung der Muskulatur und des peripheren Nervensystems der Selachier. Morph. Jahrb. XXVII, 1899. — Corning, H. K., Die Entwicklung der Kopf- und Extremitätenmuskulatur bei Reptilien. Morph. Jahrb. XXVIII, 1899. — Ebner, V. v., Urwirbel und Neugliederung der Wirbelsäule. Sitzber. Akad. Wiss. Wien. math. nat. Cl., 1888. Bd. 97, Abt. 3. — Kohlbrugge, J. H. F., Muskeln und periphere Nerven der Primaten, mit besonderer Berücksichtigung ihrer Anomalien. Amsterdam 1897. K. teilt die Muskeln nach den versorgenden Nerven in elf Gruppen. — Maurer, Fr., Die Rumpfmuskulatur der Wirbeltiere und die Phylogenese der Muskelfaser. Merkel und Bonnet, Ergebnisse IX. 1899. — Schultze, O., Über embryonale und bleibende Segmentierung. Verh. anat. Ges. 1896.

Das Verhältnis des Muskelsegmentes zum neuralen Segment ist, wenigstens im Bereich des Rumpfes, insofern einfacher, als zu jedem Myotom ein entsprechender intervertebraler Nerv, und damit ein entsprechendes Stück des Rückenmarkes gehört. Dieses Verhältnis ist so fest, daß es eine der wesentlichsten Grundlagen bildet bei der Bestimmung der Abstammung eines Muskels. Auch hier werden bei der späteren Entwicklung die einfachen Verhältnisse der jungen Stadien äußerst verwickelt, und zwar umsomehr, als die Nerven miteinander Geflechte bilden, in welchen der Verlauf des einzelnen Muskelnerven bis zu seinem Austritt aus dem Rückenmark sehr schwer zu verfolgen ist. Die Feststellung des Segmentbezuges der Muskulatur hat außer dem wissenschaftlichen Wert eine große Bedeutung für die Medizin, insbesondere für die Nervenheilkunde und die Chirurgie. Deshalb soll bei der speziellen Schilderung der Muskeln der Segmentbezug angegeben werden.

Eisler, P., Über die Ursache der Geflechtbildung an den peripheren Nerven. Verhandl. anat. Ges. 1902. — Derselbe, Die Muskeln des Stammes, Jena 1912, bringt sehr ausführliche Angaben über die Innervation der von ihm beschriebenen Muskeln. — Wichmann, R., Die Rückenmarksnerven und ihre Segmentbezüge. Berlin 1900.

8. Schichtung und Richtung der Muskulatur.

Betrachten wir einen Querschnitt durch die Rumpfgegend, so unterscheiden wir:

a) Eine hintere mächtige Abteilung der Muskulatur (Fig. 22, A., 1) nimmt den Sulcus costovertebralis major ein; sie wird von dorsalen (oder hinteren) Ästen der Spinalnerven versorgt.

b) Eine vordere, ventrale Abteilung (2), größer in flächenhafter Ausdehnung, gering an Dicke, erstreckt sich von dem lateralen Grenzgebiete der hinteren Abteilung nach vorn und hat am Thorax hauptsächlich interkostale Lage. Stücke dieser ventralen Abteilung drängen sich an den verschiedensten Rumpfabschnitten auf die Seitenfläche der Wirbelkörper vor (3). Im thorakalen Abschnitt des Rumpfes drängt sich ein anderer Teil dieser ventralen Muskulatur auf die mediale Fläche der Rippen vor (4). Jenseits der Muskulatur des Rumpfes folgt diejenige der Extremitäten (5), welche einen Teil der ventralen Muskulatur darstellt. Doch können auch Teile von 3 zur Extremität gelangen.

Ziehen wir die Lager 2, 3, 4 und 5 in ein einziges zusammen, wie es begrifflich erforderlich ist, so haben wir in ihm die gesamte ventrale Muskulatur vor uns, im Gegensatz zur dorsalen (1). Wie letztere von dorsalen Ästen der Spinalnerven versorgt wird, so erstere von ventralen. Dorsales und ventrales Muskellager zusammen heißen auch parietale Muskulatur des Körpers.

Im Gegensatz zur parietalen Muskulatur steht die viscerale. In Fig. 22 ist mit *K* ein Bogen des Visceralskelets bezeichnet; die ihn umziehende viscerale Muskulatur ist mit 6 angedeutet. Man hat sich dabei zu erinnern, daß zwischen 6 und 4 die Leibeshöhle sich ausdehnt. Hierher gehört die Kiefer- und Zungenbeinmuskulatur.

Ganz äußerlich endlich ist die Hautmuskulatur für Hals und Kopf hinzuzufügen.

Was die Extremitäten betrifft, welche mit um so mächtigerer Muskulatur ausgestattet erscheinen, als die des Stammes sich dürftiger zeigt, so stellen die Armmuskeln des Rückens und der Brust radiäre Züge dar, welche von ausgedehnter Umfassungslinie gegen die Schulter zusammenlaufen. Durch diesen großen basalen Muskelkegel ist die obere Extremität, abgesehen von der Clavicularverbindung mit dem Thorax, leicht beweglich am Stamme aufgehängt. Viel weniger umfangreich ist der entsprechende basale Muskelkegel an der unteren Extremität.

Die freien Extremitäten werden von ansehnlichen Muskeln bedeckt, deren Richtung einander entweder parallel ist, oder konvergierend oder divergierend; nicht selten hat man auch spiralige Züge in ihnen sehen zu können geglaubt. Wie viele

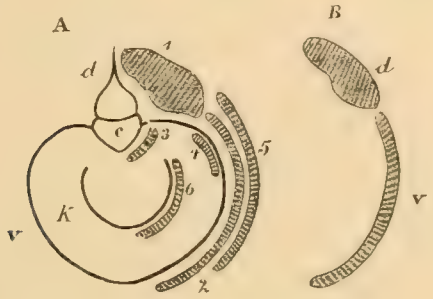

Fig. 22.

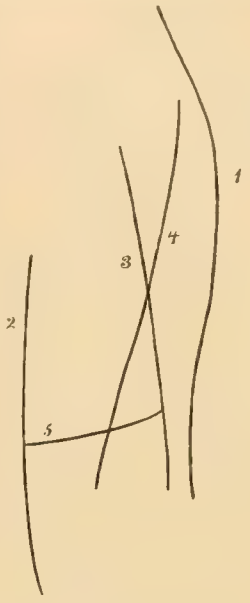

Fig. 23.

Fig. 22. **Knochen- und Muskelsegment.**
A *c* Wirbelkörper; *d* Wirbelbogen; *v* Rippenbogen; *K* visceraler Bogen. 1 dorsaler Teil des Muskelsegmentes; 2—5 ventraler Teil des Muskelsegmentes mit seinen verschiedenen Abschnitten; 3 prävertebraler, 4 subkostaler, 2 interkostaler, 5 Gliedmaßenabschnitt; 6 visceraler Muskel. **B** Auf den einfachsten Ausdruck gebrachtes parietales Muskelsegment. *d* dorsale Muskulatur; *v* ventrale Muskulatur.

Fig. 23. **Verlaufsrichtung der Muskulatur des Rumpfes.**
1 dorsaler, 2 ventraler Längszug; 3, 4 schräge Züge; 5 querer Zug.

Schichten an jedem Abschnitt anzunehmen seien, darüber entscheidet entweder die einfache Zählung oder die Kenntnis der Sonderung einzelner Muskelindividuen aus ursprünglich zusammenhängenden Lagern; letzteres aber ist ein schwieriges Unternehmen, welches zurzeit nur auf sehr begrenzten Gebieten des Körpers durchgeführt werden kann.

Hat man die Extremitäten und ihre Muskulatur entfernt, so erkennt man am Stamme deutlich vier Verlaufsrichtungen der Muskulatur, eine ventrale und dorsale Längsrichtung, zwei sich durchkreuzende Schrägrichtungen, und eine Querrichtung (Fig. 23). Auch in mehr oder minder großer Tiefe des dorsalen Längsgebietes stoßen wir auf schräge und quere Züge.

9. Varietäten und Anomalien der Muskeln.

Die einzelnen Muskelindividuen besitzen nach Ursprung, Ansatz, Form, Verhalten zu benachbarten Organen, nach Innervation und Blutgefäßversorgung bestimmte charakteristische, bei der großen Mehrzahl konstant vorhandene und übereinstimmende Eigentümlichkeiten. Die Zusammenfassung der übereinstimmenden Merkmale liefert, wie überall im Reich des Organischen, den Begriff des Normalen. Geringere Abweichungen vom Durchschnitt sind häufig und heißen Varietäten. Größere und seltenere Abweichungen werden vielfach als abnorm (von ab und norma) oder als anomal (α privativum und νόμος) bezeichnet. Man soll jedoch diese beiden Bezeichnungen nicht gebrauchen, denn auch die zunächst anscheinend regellosen (abnormen) Befunde fügen sich schließlich denselben Regeln

wie die geringeren Abweichungen. In der reinen Wissenschaft gibt es nichts Abnormes. Deshalb sollen im folgenden die Bezeichnungen Anomalie und Abnormität nicht gebraucht werden.

Muskelvarietäten sind häufig. Sie sind wichtig in wissenschaftlicher Beziehung und mit Rücksicht auf die praktische Medizin. Ihre Wertschätzung ist im Steigen begriffen — eine umfangreiche kasuistische Literatur und mehrere zusammenfassende Darstellungen (W. Krause, Testut, Le Double, Eisler) liegen vor — ihre wissenschaftliche Verwertung aber befindet sich erst in den Anfängen.

Testut betrachtet, nachdem die bekannt gewordenen und zum Teil von ihm selbst untersuchten Fälle systematisch dargestellt worden sind, seinen Gegenstand von allgemeinen Gesichtspunkten. In erster Linie wird die Häufigkeit der Muskelvarietäten untersucht; der Einfluß des Geschlechtes, des Alters, der Körperseite, der Rasse, des Individuum, der anatomischen Region findet hierbei seine Würdigung. Weitere Abschnitte untersuchen die Erblichkeit, den Ähnlichkeitsgrad muskulärer Varietäten mit den homologen Anordnungen der Tiere. Ein Klassifikationsversuch nach morphologischen Prinzipien unterscheidet:

1. Überzählige Muskeln;
2. Modifikationen normal vorkommender Muskeln.

Diese Modifikationen können verschiedener Art sein, solche der Form, der Zusammensetzung, der Beziehung zu Nachbarmuskeln, der Insertion.

Varietäten des Muskelsystemes gibt es nicht allein bei dem Menschen, sondern in ähnlichem, abwärts vermindertem Umfange bei den Tieren; ein kurzer Abschnitt führt dies weiter aus. Was den Einfluß der Rasse betrifft, so bemerkt Testut bezüglich des Negers, der genauer untersucht werden konnte, daß keine ihm eigene muskuläre Besonderheiten vorliegen, und daß dessen vorhandene muskuläre Varietäten nicht häufiger wiederkehren, als bei der weißen Rasse. Was aber Tiere betrifft, so sind natürlich die Affen für den vorliegenden Gegenstand von besonderer Bedeutung, da sie in ihrer Organisation dem Menschen am nächsten stehen. In der Tat gelangt T. zu dem Schluß, daß alle bei dem Menschen vorkommenden Muskelvarietäten bei den Affen als charakteristische durchschnittliche Unterscheidungsmerkmale gefunden werden; oder allgemeiner: die Muskelvarietäten des Menschen sind die Wiederholung eines in der Tierreihe gewöhnlichen Typus.

Die statistischen Untersuchungen japanischer Anatomen (Koganei, Arai und Shikinami, sowie Adachi) haben bestimmte Verschiedenheiten in der Häufigkeit einzelner Muskelvarietäten zwischen Japanern und Europäern nachgewiesen. Koganei, Arai und Shikinami, Statistik der Muskelvarietäten. Mitt. med. Ges. Tokio. 17. Bd. 1913. — Adachi, Beiträge zur Anatomie der Japaner XII. Die Statistik der Muskelvarietäten. Zeitschr. Morph. u. Anthropol. 12. Bd. 1909.

Nicht alle Muskelvarietäten können als Atavismen bezeichnet werden, sondern nur jene, welche auf den gemeinsamen Ausgangspunkt des Menschen und der übrigen Primaten hinweisen. Solche Varietäten der menschlichen Muskulatur also, welche bei den Affen normal vorkommen, sind nicht als Atavismen (Rückschläge) zu beurteilen, sondern als Ableitung in eine Seitenbahn, als paratrope Erscheinung, als Paratropismus (s. auch Klaatsch, Morpholog. Jahrb. XXIX, 1900 und R. J. Anderson, Intern. Monatsschr. 1899, XVI).

Beachtenswert sind ferner die Bemerkungen, welche L. Bolk über das Vorkommen von Varietäten äußert (Morphol. Jahrb. XXVI, 1898, S. 203 ff.). Wenn, so sagt B., die Myotomstreifen sich regelmäßig nebeneinander angeordnet finden – aber auch diese Anordnung kann bedeutende Unregelmäßigkeiten erleiden , so müssen wir schließen, daß Muskelbrücken nur zwischen zwei Muskeln vorkommen können, welche entweder isomer sind oder aus Myotomen hervorgingen, welche unmittelbar aufeinander folgen. Zwischen dem 5. und 9. Myotomstreifen kann sich eine Muskelbrücke nicht ausbilden, wohl aber zwischen dem 5. und 6. Wie aber, wenn Teile des 6. Streifens ontogenetisch verloren gegangen sind?

Für die beschreibende Darstellung der Varietäten unterscheidet man am zweckmäßigsten:

1. Vollständiges Fehlen eines Muskels.
2. Verdoppelung eines Muskels.

3. Spaltung in zwei oder mehr Bündel.
4. Vermehrung und Verminderung der Ursprungs- und Ansatzzacken.
5. Verbindungen mit benachbarten Organen.
6. Abweichende Verteilung von Muskel- und Sehnensubstanz.
7. Auftreten völlig neuer Muskeln.

Jede dieser Abteilungen kann wieder in Unterabteilungen zerlegt werden.

In der speziellen Muskellehre werden die häufigsten Varietäten bei den einzelnen Muskeln behandelt werden. Über seltnere Vorkommnisse ziehe man die genannten Darstellungen von Krause, Testut, Le Double, Eisler und die Jahresberichte zu Rate.

Krause, W., C. Fr. Th. Krauses Handbuch der menschl. Anatomie 3. Aufl. 1876—1880. — Testut, L., Les anomalies musculaires chez l'homme. Paris 1884. — Le Double, A. F., Traité des variations du système musculaire de l'homme. Paris 1897. — Eisler, P., Die Muskeln des Stammes. Jena 1912.

B. Spezielle Myologie.

I. Muskeln des Stammes.

A. Muskeln der Dorsalseite, Rückenmuskeln.

Die Rückenmuskeln werden eingeteilt in zwei Hauptgruppen mit je zwei Unterabteilungen.

I. Oberflächliche Schichten	1. Extremitätenmuskeln des Rückens: Trapezius, Latissimus dorsi, Rhomboidei, Levator scapulae;	
	2. Rippenmuskeln des Rückens: Serrati posteriores;	
II. Tiefe Schichten	3. lange Rückenmuskeln;	Rückenmuskeln im engeren Sinne.
	4. kurze Rückenmuskeln.	

Erste Gruppe: Extremitätenmuskeln des Rückens.

1. M. trapezius, Kappenmuskel. Fig. 24.

Die Trapezform wird durch den linken und rechten Muskel zusammen gebildet. Die Bezeichnung Kappenmuskel kommt von der Ahnlichkeit der unteren Hälfte des Trapezes mit der Kappe oder Kapuze eines Mantels.

Der Trapezius ist ein platter, in seinen einzelnen Abschnitten verschieden dicker Muskel. Er entspringt mit dünner Sehne von der Linea nuchae suprema oder superior, von der Protuberantia occipitalis ext. und kurzsehnig vom Lig. nuchae, von den Dornfortsätzen und dem Lig. supraspinale des siebenten Halswirbels und aller Brustwirbel. Im Gebiet der letzten Hals- und ersten Brustwirbel hat er einen größeren Sehnenspiegel in Gestalt einer Raute. Er wendet sich mit absteigenden, queren und aufsteigenden Bündeln zum Schultergürtel und befestigt sich am lateralen Drittel der Clavicula, am Acromion und der Spina scapulae.

Die an der Clavicula ansetzenden Bündel entspringen am Hinterhauptbein und am oberen Teil des Nackenbandes, der am Akromion und an der Spina scapulae ansetzende Abschnitt des Muskels kommt vom unteren Teil des Nackenbandes und von den oberen Brustwirbeln. Die an den unteren Brustwirbeldornen entspringenden, schräg aufsteigenden Muskelfasern endigen in einer platten Sehne, welche über die Basis spinae scapulae hinwegzieht, mit der Fascie des M. infraspinatus verwachsen ist (Fr. W. Müller, 1907) und von unten her an der Spina scapulae ansetzt. Am dunnsten ist der Muskel in seinen oberen Ursprungsbundeln, am dicksten in der Nähe des Ansatzes am Akromion.

Die Sehnenfasern des oberen Teiles gehen bogenförmig über in die Sehnenfasern des M. sternocleidomastoideus unter Bildung eines Spitzbogens, welcher die Ansatzteile der Mm. splenius capitis und semispinalis capitis deckt.

Innervation: N. accessorius und Plexus cervicalis.

Segmentbezug: Cervicalsegmente II, III, IV.

Funktion: Er hebt das Schulterblatt und den akromialen Teil des Schlüsselbeins und adduziert den Margo vertebralis scapulae. Die unteren Fasern ziehen das Schulterblatt nach unten. Die oberen Fasern beugen bei doppelseitiger Wirkung den Kopf zurück, bei einseitiger drehen sie ihn.

Varietäten: Zweiteilung des Muskels in der Höhe seiner zentralen Aponeurose ist die häufigste Form der Teilung. Geringe Asymmetrien des linken und rechten Muskels sind fast konstant. Verminderung der Ursprünge soll bei Frauen häufiger sein, als bei Männern. In extremen Fällen von Verminderung der Ursprünge reicht der Trapezius nur bis C. IV herauf oder bis Th. VIII, IX, X herab. Eine hochgradige, noch dazu doppelseitige Reduktion des Muskels beschrieb v. Haffner (Internat. Monatsschr. Anat. Phys. XX, 1903). Der Trapezius reichte beiderseits nur bis C. V und Th. IV. Ferner kann die Portio clavicularis fehlen. Überzählige Bündel treten zuweilen am vorderen Rand auf, Fasciculi cleido-occipitales. Sie können sich dem Claviculartеil des Sternocleidomastoideus anschließen. Diese Bündel erreichen oft den Schädel nicht, sondern inserieren an den Querfortsätzen der oberen Halswirbel, am häufigsten am Atlas. M. cleidoatlanticus. Verbindungen mit dem M. deltoideus kommen ebenfalls vor.

Diese Tatsachen weisen darauf hin, daß der M. trapezius, die Fasciculi cleido-occipitales und der M. sternocleidomastoideus Teile eines ursprünglich einheitlichen Muskelmantels sind.

Der Trapezius der Affen und des Menschen ist nach E. Strasser (Arch. Anat. u. Phys., 1900) kein einheitlicher Muskel, sondern er besteht aus drei Muskeln, dem Dorsoscapularis superior, inferior und dem Cleido-occipito-cervicalis, welch letzterer als fremdes Element sich den beiden anderen angegliedert hat und eigentlich dem Gebiete des Sternocleidomastoideus angehört.

2. M. latissimus dorsi, breiter Rückenmuskel. Fig. 24, 25, 52, 53.

Es ist ein verhältnismäßig dünner Muskel und bedeckt in der Form eines rechtwinkligen Dreieckes den unteren Teil des Rückens. Er entspringt, oben bedeckt vom Trapezius, von den fünf bis sieben unteren Brustwirbeldornfortsätzen, vom oberflächlichen Blatt der Fascia lumbodorsalis, vom hinteren Teil der Crista iliaca, sowie von den drei oder vier unteren Rippen. Die Fasern laufen quer und lateralwärts aufsteigend über den Angulus inf. scapulae hinweg zum Humerus und befestigen sich mit einer platten Sehne, welche sich um den M. teres major nach vorn windet, an der Crista tuberculi minoris.

Die oberen Bündel des Muskels ziehen in querer Richtung, die folgenden verlaufen um so schräger aufwärts, je tiefer unten sie entspringen; den steilsten Verlauf haben die lateralen, von den Rippen entspringenden Bündel. Die obere Kante des Muskels ist leicht S-förmig gebogen, weil der über das untere Ende des Schulterblattes ziehende Teil durch seine Fascie mit der Fascia infraspinata verbunden ist. Die Rippenzacken alternieren mit den unteren Zacken des M. obliquus ext. abdominis.

Während der obere quere Teil des Muskels über den unteren Winkel der Scapula hinwegläuft, erhält er sehr häufig ein an der Scapula entspringendes Bündel (Portio scapularis).

Latissimus dorsi und Teres major bilden den hinteren Rand der Fossa axillaris. Fig. 60.

Zwischen dem hinteren Rande des Obliquus ext. abdominis und dem vorderen Rande des Latissimus dorsi bleibt oberhalb der Crista iliaca häufig eine dreiseitige Stelle frei, deren Grund den Obliquus internus zeigt; das Dreieck führt den Namen Trigonum lumbale (Petiti). (Näh. S. 48).

Innervation: Vom N. thoracodorsalis. Segmentbezug: C. VI, VII, VIII.

Funktion: Er zieht den erhobenen Arm abwärts, den hängenden Arm rückwärts und medianwärts; seine oberen Fasern drücken das Schulterblatt an den Brustkorb. Die Rippenzacken wirken bei fixiertem Arm als accessorische Rippenheber.

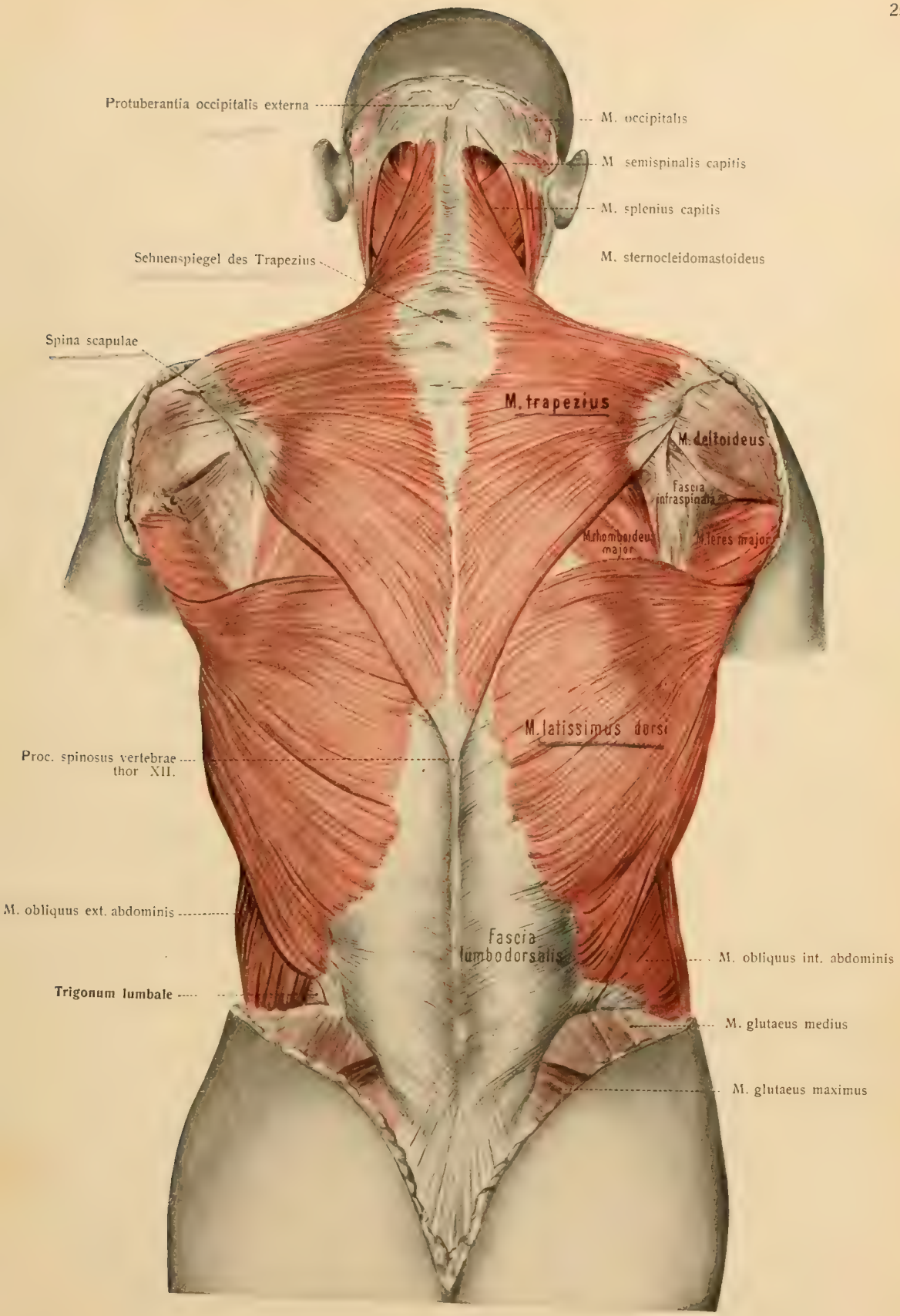

Fig. 24. Rückenmuskeln (erste Schicht).

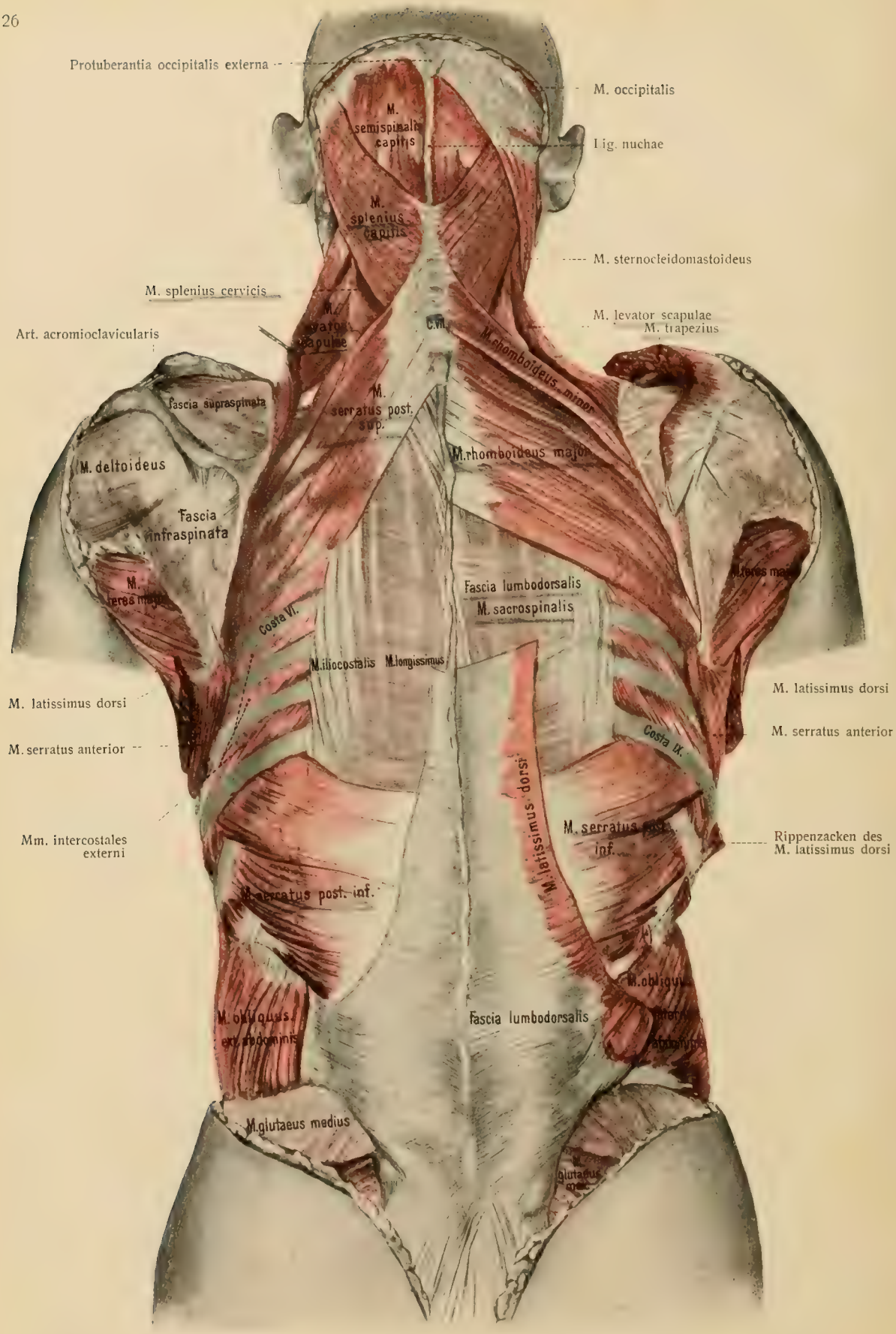

Fig. 25. Rückenmuskeln (rechts, zweite Schicht; links, dritte Schicht.)

Varietäten: Teilung in einzelne Bündel kommt vor. Die Ursprünge an den Dornfortsätzen, der Crista iliaca, den Rippen können fehlen oder vermehrt sein. Durch das Verhalten des Ursprungs an der Crista iliaca wird die Form des Trigonum lumbale (Petiti) beeinflußt. Das accessorische Bündel vom unteren Winkel der Scapula ist fast konstant. Die Ansatzsehne des Muskels ist oft untrennbar mit der Sehne des M. teres major verbunden. Von überzähligen Bündeln kommt am lateralen Rande in 7—8 Proz. (W. Krause, Le Double) ein sehr variabler sehniger oder muskulöser Streifen vor, welcher, vom lateralen Rande des M. latissimus ausgehend, die Achselhöhle überbrückt und meist an der hinteren Fläche der Sehne des M. pectoralis major, aber auch an anderen Stellen ansetzt. Für dieses Bündel hat sich die Bezeichnung „Langerscher Achselbogen" eingebürgert (Fig. 26). Der Nerv des muskulösen Achselbogens stammt nach Tobler und anderen aus dem unteren der beiden Nn. thoracales antt. In vergleichend-anatomischer Beziehung ist er nach Ruge ein Rest des allgemeinen Hautmuskels, des Panniculus carnosus der Tiere, dem sich aber auch echte Latissimusbündel zugesellen können. Alsdann erfolgt die Innervation auch vom N. subscapularis. Eisler dagegen unterscheidet den Latissimus-Achselbogen (innerviert vom N. thoracodorsalis) vom pektoralen Achselbogen (innerviert vom N. thoracalis ant.). Die Bögen können einzeln oder nebeneinander oder kombiniert vorkommen.

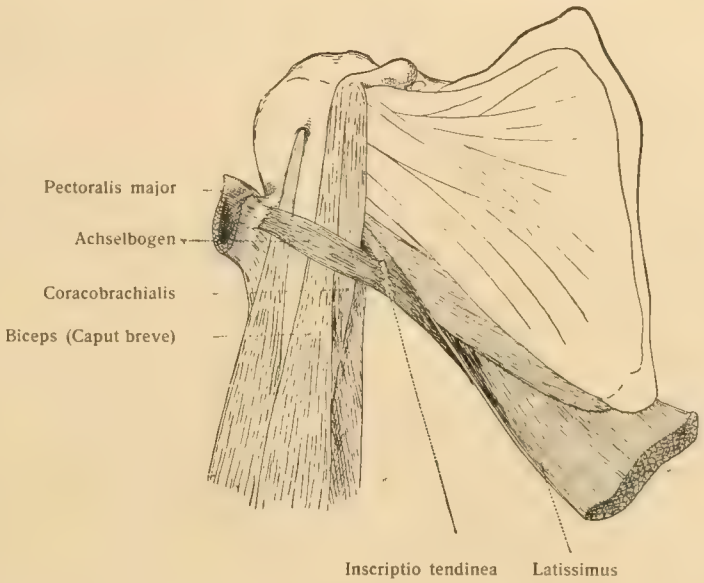

Fig. 26.
Kräftiger muskulöser Achselbogen (nach Tobler, Morph. Jahrb. 1902).

Ein anderes accessorisches Bündel ist der M. anconaeus longus (Henle) oder M. latissimocondyloideus (Bischoff). Er ist in ca. 5 Proz. vorhanden, entspringt an der Sehne oder am Muskelfleisch des Latissimus und inseriert an der Armfascie, dem M. triceps brachii, dem Oberarmbein, ja sogar an der Fascie des Vorderarms. Ruge, G., Der Hautrumpfmuskel der Säugetiere, der M. sternalis und der Achselbogen des Menschen. Morphol. Jahrb. 33. Bd. 1905. — Derselbe, Zusammenhang des M. sternalis mit der Pars abdominalis des M. pectoralis major und mittelst dieser mit dem Achselbogen. Ebendort. — Derselbe, Ein Rest des Haut-Rumpf-Muskels usw. Ebendort. 41. Bd. 1910. — Bluntschli, Über die Beteiligung des M. latissimus dorsi an Achselbogenbildungen beim Menschen. Ebendort. 41. Bd. 1910. Ein accessorisches, 2 cm breites Bündel am oberen Rand des Latissimus beschreibt Haffner an dem schon beim Trapezius erwähnten Fall; es entspringt am Dornfortsatz des 6. Brustwirbels und inseriert am unteren Ende des Margo vertebralis scapulae. Es wird von ihm als Rhomboideus minimus bezeichnet.

3. M. rhomboideus minor et major, Rautenmuskel. Fig. 25.

Vom Trapezius bedeckt, entspringt der Rhomboideus minor mit kurzen Sehnenfasern von den Dornfortsätzen der beiden unteren Halswirbel. Er zieht schräg lateralwärts zur Basis der Spina scapulae. Der Rhomboideus major entspringt, an den minor sich anschließend, mit etwas längeren Sehnenfasern von den Dornfortsätzen der vier oberen Brustwirbel und heftet sich an den Margo vertebralis scapulae entsprechend der Fossa infraspinata.

Innervation: Vom N. dorsalis scapulae. Segmentbezug: C. (IV) V.

Funktion: Die Muskeln ziehen die Scapula medianwärts und aufwärts.

Varietäten: Beide Rhomboidei sind häufig miteinander verschmolzen. Der Ursprung des minor kann bis C. IV oder in seltenen Fällen bis zum Os occipitale reichen, M. occipitoscapularis oder rhomboideoscapularis. Verminderung der Ursprünge ist auch beobachtet. Der Vermehrung oder Verminderung des Ursprungs entspricht größere oder geringere Breite des Ansatzes an der Scapula. Verbindungen mit dem Latissimus und Teres major kommen vor.

4. M. levator scapulae, Schulterblattheber. Fig. 25, 27.

Er entspringt mit vier Bündeln von den hinteren Zacken der Querfortsätze der vier oberen Halswirbel, steigt steil abwärts zum oberen Winkel des Schulterblattes und befestigt sich hier und am Margo vertebralis entsprechend der Fossa supraspinata mit kurzen Sehnenfasern.

Das vom Atlas kommende Bündel ist am stärksten, die anderen Bündel besitzen schmale Ursprungssehnen.

Innervation: Von metameren Ästen der Nn. cervicales III—V.

Segmentbezug: C. III, IV, V.

Funktion: Er hebt das Schulterblatt nach vorn-oben.

Varietäten: Die einzelnen Bündel des Muskels verlaufen häufig gesondert. Verminderung der Ursprünge durch Ausfall unterer Zacken ist häufiger als Vermehrung. In letzterem Fall kann der Muskel bis C. VII reichen. Eine oberste Zacke kann vom Proc. mastoideus kommen. Accessorische Ansätze, z. B. an der Spina scapulae, und Verbindungen mit benachbarten Fascien und Muskeln sind ebenfalls beobachtet worden.

Zweite Gruppe: Spino-costale Muskeln.

1. M. serratus posterior superior, oberer hinterer Sägemuskel. Fig. 25.

Er entspringt mit breiter, dünner Sehne von den Dornfortsätzen der beiden untersten Hals- und der beiden obersten Brustwirbel. Er zieht lateralwärts, sowie nach unten und heftet sich mit vier Zacken an die zweite bis fünfte Rippe, lateral vom Rippenwinkel.

Innervation: Von ventralen Ästen der Interkostalnerven I—IV (manchmal auch N. cerv. VIII).

Segmentbezug: Th. I—IV und bei 40 Proz. noch C. VIII (Eisler).

Funktion: Er hebt die oberen Rippen. (Fick scheint dies in Anbetracht seiner Lage zur Rippenhalsaxe sehr fraglich.)

Varietäten: Er kann ganz fehlen und an seiner Stelle findet sich nur Fascie. Ursprünge und Ansätze können vermehrt oder vermindert sein, konstant ist nur der Ursprung von C. VII und Th. I. Insertion findet entsprechend der Zahl der Ursprungszacken von der ersten bis sechsten Rippe oder nur an zwei Rippen statt.

2. M. serratus posterior inferior, unterer hinterer Sägemuskel. Fig. 25.

Er nimmt seinen Ursprung von einer Lamelle des oberflächlichen Blattes der Fascia lumbodorsalis in der Höhe der beiden untersten Brust- und der beiden obersten Lendenwirbel, steigt lateralwärts und aufwärts und heftet sich ebenfalls mit vier Zacken an den unteren Rand der vier letzten Rippen, lateral vom Angulus.

Innervation: Von den ventralen Ästen der Nervi intercostales IX—XII.

Segmentbezug: Th. IX—XII.

Funktion: Er zieht (nach R. Fick) die vier unteren Rippen nach außen und wirkt dem einwärts ziehenden Zug des Zwerchfelles entgegen.

Bei zahlreichen Säugetieren erstreckt sich der Serratus post. sup. noch mehr oder weniger weit caudalwärts bis in das Gebiet des Serratus post. inf., sogar bis zur 12. Rippe. Er liegt dabei aber stets unter dem letzteren. Beim Menschen deuten schräge der Fascia lumbodorsalis angefugte Sehnenzüge, manchmal auch dünne Muskelstreifen, auf diesen Zustand hin.

Varietäten: Er kann in gleicher Weise wie der obere Muskel fehlen und durch ein sehniges Blatt ersetzt sein. Ursprünge und Ansätze sind sehr variabel. H. Virchow (Varietäten-Beobachtungen 1878—79) beschreibt an einem Individuum mit 13 Rippen einen Serratus post. inf. mit fünf Insertionszacken an den fünf unteren Rippen.

Fr. W. Müller: Topographisch-anatomische Untersuchungen über die Skeletmuskulatur. Arch. Anat. u. Phys. Anat. Abt. 1907. — Leo Gerlach: Ein neuer anatomischer Muskeltorso. Anat. Anz. XXX. Bd. 1907.

Dritte Gruppe: Lange Rückenmuskeln.[1])

1. M. splenius, Riemenmuskel oder Bauschmuskel. Fig. 25, 27.

Er umschlingt, bedeckt vom Trapezius, Rhomboideus, Levator scapulae, Serratus post. sup. wie ein schräges Band die tieferen Nackenmuskeln. Man unterscheidet einen Kopf- und einen Halsteil, Splenius capitis, Splenius cervicis, welche meist mehr oder weniger miteinander zusammenhängen.

Der Splenius capitis entspringt von den Dornfortsätzen des dritten Hals- bis dritten Brustwirbels und heftet sich bedeckt vom Ansatz des Sternocleidomastoideus an den hinteren Rand des Proc. mastoideus und an die Linea nuchae superior bis in die Nähe des lateralen Trapeziusrandes.

Der Splenius cervicis entspringt von den Dornfortsätzen des dritten bis sechsten Brustwirbels und heftet sich mit zwei bis drei Zacken an die hinteren Zacken der Querfortsätze des ersten und zweiten Halswirbels.

Innervation: Aus den hinteren Ästen der Nn. cervicales I—IV, manchmal noch C. V, selten C. VI (Eisler). Segmentbezug: C. (I) II—V (VI).

Funktion: Er hilft bei einseitiger Wirkung den Kopf seitlich drehen und neigen, aber nach derselben Seite, nach der die Drehung erfolgt. Wenn die Splenii beider Seiten zusammenwirken, wird der Kopf rückwärts gebeugt.

Varietäten: Er kann ganz fehlen (Testut, Le Double). Splenius capitis und cervicis können, namentlich bei farbigen Rassen, völlig voneinander getrennt sein. Über dem Splenius, und dem Ursprung des Serratus posterior superior aufliegend, wird zuweilen (8 Proz.) ein schmaler Muskel gefunden, welcher von den Dornfortsätzen unterer Hals- oder oberer Brustwirbel zum Atlasquerfortsatze zieht: Rhomboatlanticus von Macalister, auch als M. splenius accessorius bezeichnet.

2. M. sacrospinalis, Rückenstrecker. Fig. 27—29.

Er nimmt seinen Ursprung von der hinteren Fläche des Kreuzbeines, von den Dornfortsätzen der unteren Lendenwirbel, vom hinteren Teil der Crista iliaca, von der Innenfläche der Fascia lumbodorsalis (Aponeurosis lumbodorsalis H. Virchow) und besteht aus zwei Muskeln, dem M. longissimus und M. iliocostalis.

Im Bereich der Rippen liegen Longissimus und Iliocostalis neben einander, ersterer medial, letzterer lateral. In der Lendengegend verläuft die Trennungsebene beider Muskeln um so mehr frontal, je mehr wir uns dem Darmbeinkamm nähern (H. Virchow).

a) Der Iliocostalis besteht aus dem Iliocostalis lumborum, dorsi, cervicis. (Nach H. Virchow sollen diese Unterabteilungen nicht mehr aufgeführt werden.)

Der Iliocostalis lumborum entspringt nur von der Crista iliaca und gibt im Aufsteigen sechs bis sieben lateral abtretende fleischige Zacken ab, welche sich an die Winkel der sechs bis sieben unteren Rippen ansetzen.

[1]) H. Virchow hat auf der Vers. d. anat. Ges. zu Würzburg (1907) eine Anzahl berechtigter Vorschläge zur Änderung der Bezeichnungen und der Beschreibung der tiefen Rückenmuskeln gemacht. Was davon in den durch die B. N. A. gegebenen Rahmen paßt, ist direkt verwendet worden; tiefergreifende Änderungen der hergebrachten Beschreibung können jedoch erst dann vorgenommen werden, wenn sie bei einer Revision der Baseler anatomischen Nomenklatur Aufnahme finden. Einstweilen sind erheblich abweichende Ansichten des Autors neben der alten Auffassung an entsprechender Stelle besonders aufgeführt.

Während seines Verlaufes sammeln sich auf seiner medialen Seite fünf bis sieben, von den oberen Rändern der 12.—7. Rippe aufsteigende fleischige Bündel zu dem Iliocostalis dorsi, welcher mit dem Rest des Iliocostalis lumborum sich verbindet und seinerseits an die Winkel der 7. (6.) bis 1. Rippe mit ebensovielen Zacken hinzieht, welche nach oben immer sehniger und länger werden.

Die von der 7.—3. Rippe ausgehenden Bündel vereinigen sich zum Iliocostalis cervicis, der sich mit drei Zacken an die Querfortsätze des vierten bis sechsten Halswirbels begibt.

Eine vierte Insertionszacke kann zum siebenten, aber auch zum dritten Halswirbel gehen.

Innervation und Segmentbezug: Der Iliocostalis cervicis erhält nach Eisler Zweige aus (C. VIII) Th. I, II (Th. III); Iliocostalis dorsi (Th. I) Th. II—Th. IX (Th. X); Iliocostalis lumborum (Th. IX) Th. X—L. I.

b) Der Longissimus, Langmuskel des Rückens, entspringt (nach H. Virchow) vermittels eines Sehnenblattes an den Dornfortsätzen sämtlicher Lenden- und der vier oberen Kreuzbeinwirbel, am hinteren Teil der Crista iliaca und am Lig. sacroiliacum post. longum; er besitzt am Lenden- und am Brustteil doppelte, am Hals- und am Kopfteil einfache Insertionen. Man unterscheidet einen Longissimus dorsi, cervicis, capitis. (H. Virchow faßt die beiden ersten Abschnitte zusammen als Longissimus dorsi et cervicis.)

Der Longissimus dorsi inseriert mit medialen Zacken an den Processus accessorii der Lendenwirbel und an allen Brustwirbelquerfortsätzen, mit lateralen Insertionen an der ganzen Breite der Querfortsätze der Lendenwirbel und dem von ihnen ausgehenden tiefen Blatte der Fascia (Aponeurosis) lumbodorsalis, sowie an den unteren Rändern der 12.—2. (3.) Rippe, medial vom Winkel. Die Ansatzzacken sind im unteren Teil des Muskels dick und fleischig; sie werden nach oben schlanker und sehniger.

Durch die vielen Lenden- und Brustinsertionen ist der ursprüngliche Longissimus so erschöpft, daß es accessorischer (sehr variabler) Ursprünge bedarf, um den Muskel bis zum Halse und Schädel hinaufzuführen. Auch der Longissimus dorsi erhält schon accessorische Zacken von den Querfortsätzen der ersten Lenden- und der unteren Brustwirbel.

Der Longissimus cervicis entspringt an den hinteren Höckern der vier bis fünf (oder mehr) oberen Brustwirbelquerfortsätze (manchmal auch noch vom Querfortsatze des letzten Halswirbels) und heftet sich an die hinteren Spitzen der Querfortsätze des zweiten bis fünften Halswirbels. Er steht meist mit dem M. longissimus dorsi in Verbindung.

Varietäten: Der Longissimus cervicis ist sehr variabel im Ursprung, während der Ansatz konstanter ist. Der Ursprung kann kranial bis C. V reichen, kaudal bis Th. X, XI, doch können die Ursprungszacken bis auf drei reduziert sein. Eine Ausnahme ist der Ansatz am Proc. mastoideus oder am Querfortsatz des Atlas, während der Ansatz am Querfortsatz des Epistropheus konstant ist. Verbindungen mit Longissimus dorsi und capitis sind fast immer vorhanden.

Der Longissimus capitis geht, mit dem vorigen Muskel oft innig verwachsen, von den Querfortsätzen der drei oberen Brust- sowie den Quer- und Gelenkfortsätzen der drei oder vier unteren Halswirbel aus und heftet sich als dünner Muskel am hinteren Rande des Processus mastoideus an, ganz dicht am lateralen Teil des M. splenius capitis.

Varietäten: Der Longissimus capitis kann ganz fehlen. Er besitzt häufig eine oder zwei sehnige Inskriptionen. Die Zahl seiner Ursprungszacken kann vermindert sein, er kann aber auch bis

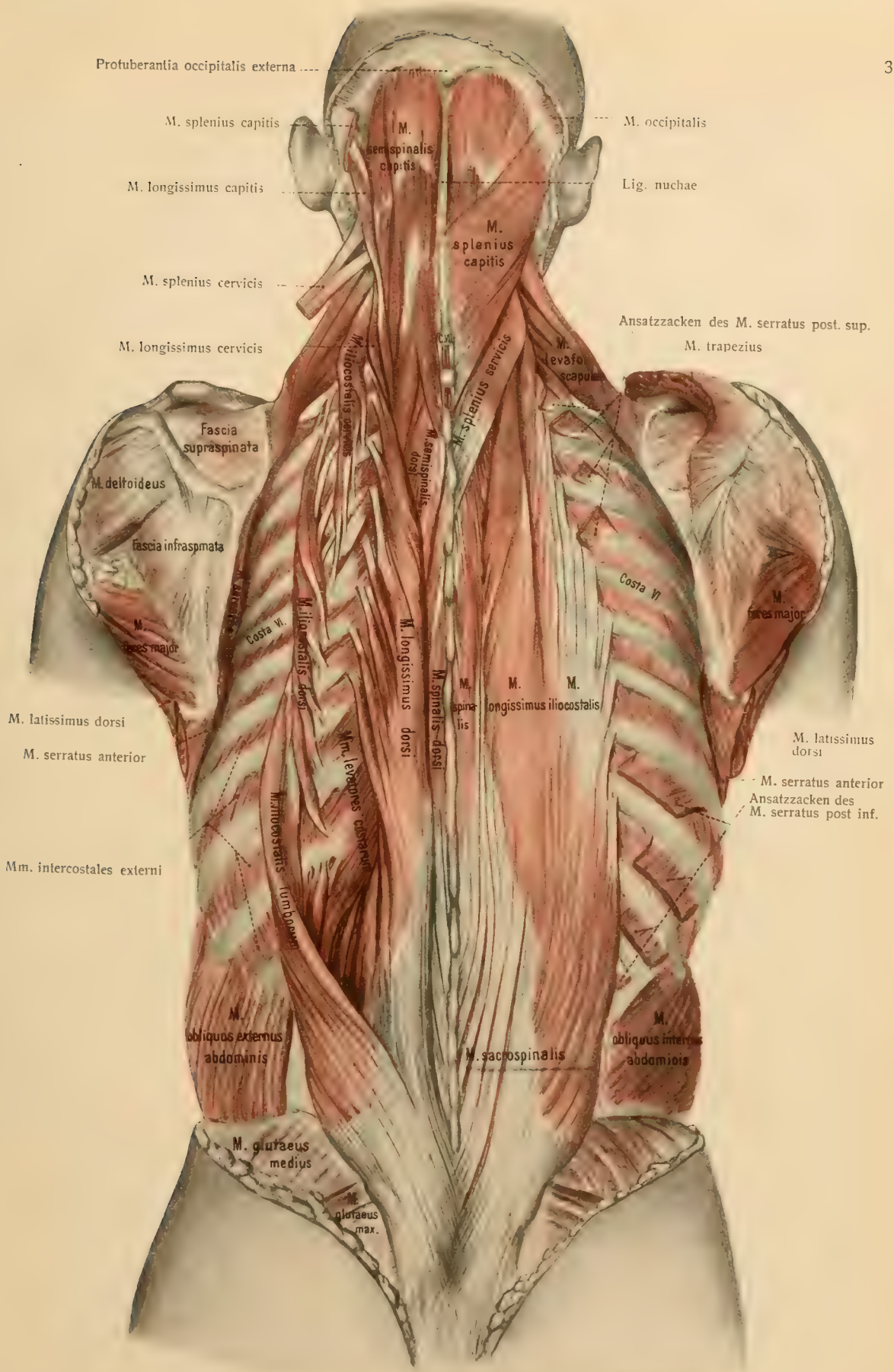

Fig. 27. Lange Rückenmuskeln.

M. sacrospinalis rechts in natürlicher Lage, in der Nackengegend noch von den Mm. splenii bedeckt, links auseinandergelegt.

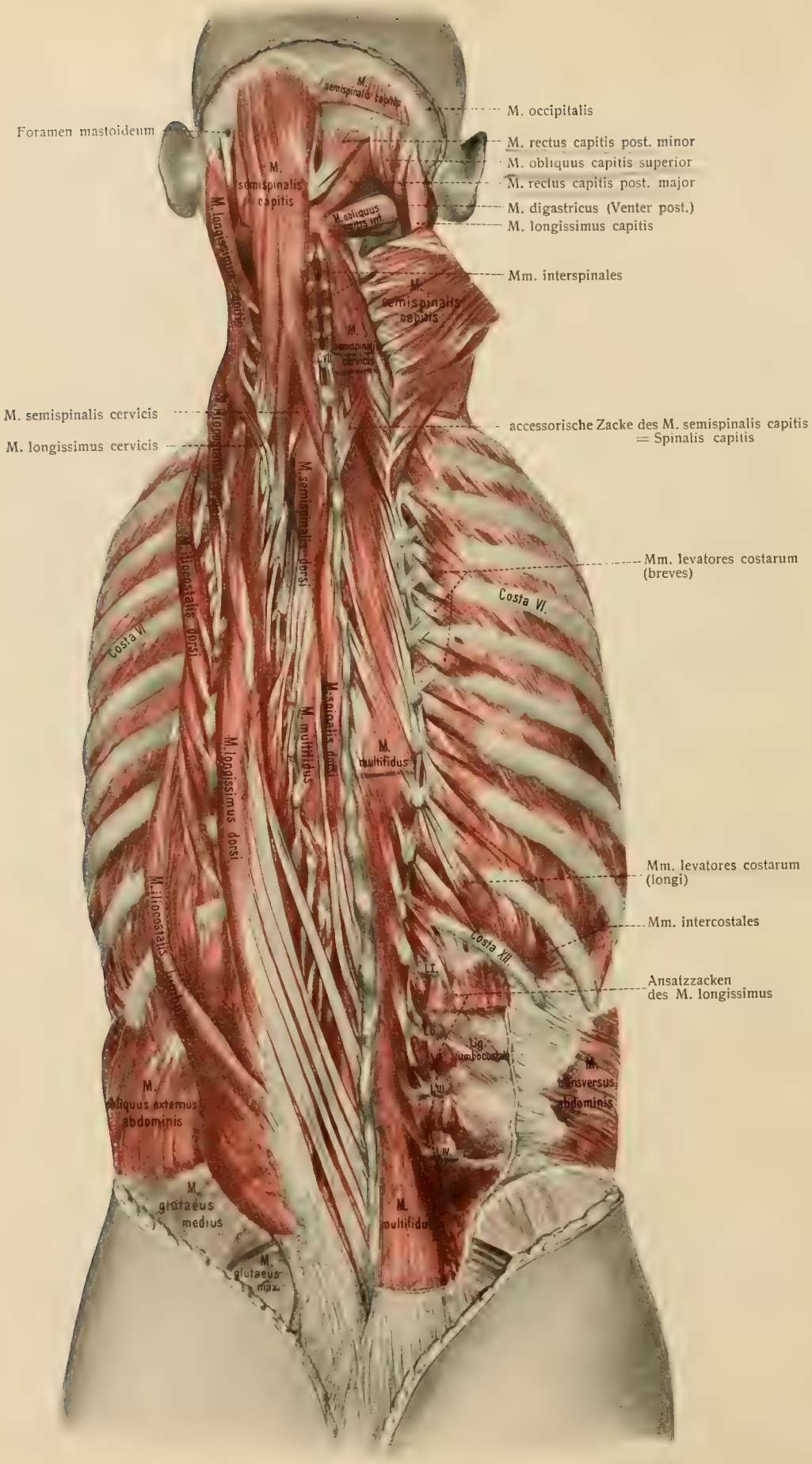

Fig. 28. Lange Rückenmuskeln (links, obere Schicht auseinandergelegt; rechts, tiefere Schicht). **Tiefe Nackenmuskeln** (rechts).

Th. VIII herabreichen. Als überzähliges Bündel kommt vor ein Muskel, welcher von den Procc. transversi der Vertebrae cerv. V — Th. II entspringt und sich am Querfortsatz des Atlas, sowie am Proc. mastoideus befestigt. M. transversalis cervicis minor (s. W. Krause).

Innervation: Von den Rami posteriores der Spinalnerven.

Segmentbezug: Longissimus capitis C. I—III (IV), Longissimus cervicis C. (III) IV—Th. II, Longissimus dorsi Th. (II) Th. III—L.V. (Eisler.)

Funktion des M. sacrospinalis: Er führt auch die alten Namen Erector spinae, Extensor dorsi communis, Opisthothenar, Namen, welche zum Teil auf seine Funktion bei zweiseitiger Aktion hinweisen: Rückwärtsbeugung der Wirbelsäule und des Kopfes, Herabziehung der Rippen. Bei einseitiger Wirkung hilft der Longissimus den Kopf, Hals usw. seitlich neigen und drehen.

3. M. spinalis, Dornmuskel. Fig. 27, 28.

Das Spinalis-System geht von Dornfortsätzen aus und zieht zu Dornfortsätzen. Es ist ein Spinalis dorsi, ein Spinalis cervicis und ein Spinalis capitis zu unterscheiden.

a) Spinalis dorsi. Medial vom Longissimus gelegen, kommt er von den Dornfortsätzen der zwei bis drei ersten Lenden- und drei letzten Brustwirbel und setzt sich an den Dornfortsätzen der oberen Brustwirbel, bei guter Entwicklung vom zweiten bis achten, fest. Er steht fast konstant mit oberen Ursprungssehnen des Longissimus in Verbindung, welche Verbindung als ein reduzierter Spinalis lumborum gedeutet werden kann.

b) Spinalis cervicis. Geht von den Dornfortsätzen der zwei oberen Brust- und der zwei oder drei unteren Halswirbel aus und tritt zu den Dornfortsätzen des zweiten bis vierten Halswirbels.

Er ist der wandelbarste Muskel des Rückens, manchmal unterbrochen, oft sehr reduziert, zuweilen fehlend.

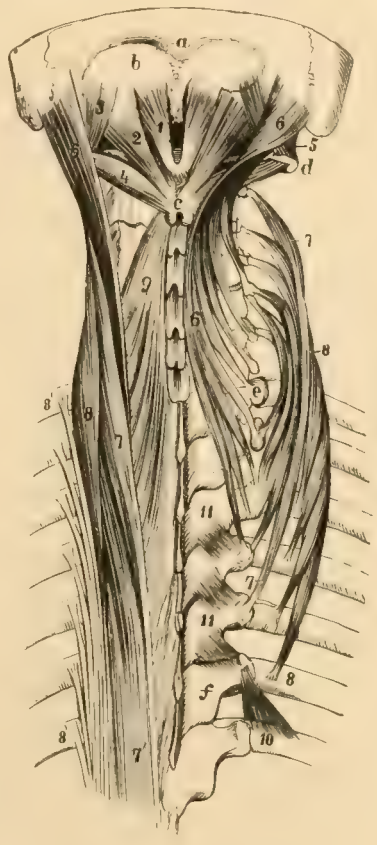

Fig. 29.

Tiefe hintere Muskeln der oberen Rumpfabteilung. 1 : 3.

a Protuberantia occipitalis externa; *b* Insertionsfeld des M. semispinalis capitis, zwischen oberer und unterer Nacken-Linie; *c* Processus spinosus epistrophei; *d* Processus transversus atlantis; *e* Processus transversus vertebrae thoracalis I; *f* Arcus vertebrae thoracalis VI. — 1 M. rectus capitis posterior minor; 2 M. rectus capitis posterior major; 3 M. obliquus superior; 4 M. obliquus inferior; 5 M. rectus capitis lateralis; 6 M. longissimus capitis; 7 M. longissimus cervicis; 7' M. longissimus dorsi; 8 M. iliocostalis cervicis; 8' oberer Ansatz des M. iliocostalis dorsi; 9 M. semispinalis cervicis; 10 M. levator costae; 11 Mm. rotatores.

c) Ein Spinalis capitis wird durch ein oder mehrere Bündel dargestellt, welche von den Dornfortsätzen der oberen Brust- oder unteren Halswirbel entspringen und sich dem Semispinalis capitis zugesellen. Fig. 28. (Eisler betrachtet ihn als Varietät.)

H. Virchow beschreibt nur einen M. spinalis. Er ist weder am Ursprung noch am Ansatz selbständig. Am Ursprung ist er mit dem Longissimus, am Ansatz mit dem Semispinalis und

Multifidus verbunden. Er entspringt von sehnigen Streifen, welche von den beiden oberen Lendenwirbeldornen und von den beiden unteren Brustwirbeldornen ausgehen. Zuweilen kommt dazu eine ganz feine Sehne vom 10. Brustwirbeldorn. Er zieht zu den Dornfortsätzen des (1.) 2—8 (9) Brustwirbels. Der Spinalis cervicis wäre zu bezeichnen als Mm. interspinales cervicis longi; sie sind zum Teil den Mm. interspinales, zum Teil dem M. semispinalis zuzurechnen. Nach Eisler trennt die Innervation den Spinalis vollständig vom Longissimus.

Innervation: Von den medialen Ästen der Rami postt. der Spinalnerven.

Segmentbezug: M. spinalis dorsi Th. II. — L. I (W. Krause); Th. VI—VIII (Eisler); M. spinalis cervicis C. II—VIII (W. Krause), C. III—V (Peipers). M. spinalis capitis C. VIII, Th. I (Renz).

Funktion: Bei einseitiger Wirkung helfen sie die Wirbelsäule seitwärts biegen. Die Spinales beider Seiten zusammen strecken die Wirbelsäule.

4. M. semispinalis, Halbdornmuskel. Fig. 27—29.

Zieht von Querfortsätzen zu Dornfortsätzen. Man unterscheidet einen Semispinalis capitis, cervicis, dorsi.

Nach H. Virchow hieße der Semispinalis capitis besser Transversospinalis capitis. Semispinalis cervicis und dorsi sind nicht voneinander zu trennen und wären einfach als Semispinalis zu bezeichnen. Er gehört zum System des Multifidus und bildet eine oberflächliche Schicht. Sein Ursprung sind die Querfortsätze des (ersten) zweiten bis elften Brustwirbels, sein Ansatz die Dornfortsätze des zweiten Hals- bis dritten (vierten) Brustwirbels.

a) Der Semispinalis dorsi ist teilweise vom Longissimus und Spinalis dorsi bedeckt, mit welchen er Verwachsungen einzugehen pflegt. Er entspringt von den Querfortsätzen des elften bis fünften Brustwirbels und tritt an die Dornfortsätze der fünf oberen Brust- und zwei unteren Halswirbel.

Innervation: Von den medialen Zweigen der Rami postt. der Spinalnerven.

Segmentbezug: Th. (III) IV—VI.

b) Der Semispinalis cervicis entspringt von den Querfortsätzen der fünf bis sechs oberen Brustwirbel und zieht zu den Dornfortsätzen des zweiten bis fünften oder sechsten Halswirbels. Er ist größtenteils bedeckt vom folgenden.

Innervation: Von den medialen Zweigen der Rami postt. der Spinalnerven.

Segmentbezug: C. III—VIII (Schwalbe). C. III—VI (VII) (Eisler).

c) Der Semispinalis capitis entspringt von den Querfortsätzen der sieben oberen Brust- und des siebenten Halswirbels, sowie von den Gelenkfortsätzen und Kapselbändern der vier folgenden Halswirbel und heftet sich an zwischen der Linea nuchae sup. und inf. In seinem oberen Ende befindet sich meist eine quere Zwischensehne.

Innervation: Von den lat. und med. Zweigen der Rami postt. der Spinalnerven.

Segmentbezug: C. I—VIII (W. Krause). C. III—VIII (Schwalbe). C. I—IV (Eisler).

Funktion: Der Semispinalis einer Seite beugt und dreht die Wirbelsäule, nach seiner Seite hin. Die Muskeln beider Seiten zusammen strecken die Wirbelsäule. Der Semispinalis capitis einer Seite dreht den Kopf nach der entgegengesetzten Seite. Der linke und rechte zusammen biegen den Kopf rückwärts.

Varietäten: Die Zwischensehne des M. semispinalis capitis kann fehlen, oder statt einer können zwei vorhanden sein. Einen Semispinalis lumborum hat Eisler einige Male gefunden.

5. M. multifidus, vielgespaltener Rückenmuskel. Fig. 28, 30, 31.

Er stellt eine zweite mächtige Schicht des transverso-spinalen Systemes dar, dessen oberflächliche Schicht vom Semispinalis gebildet wird, soweit letzterer

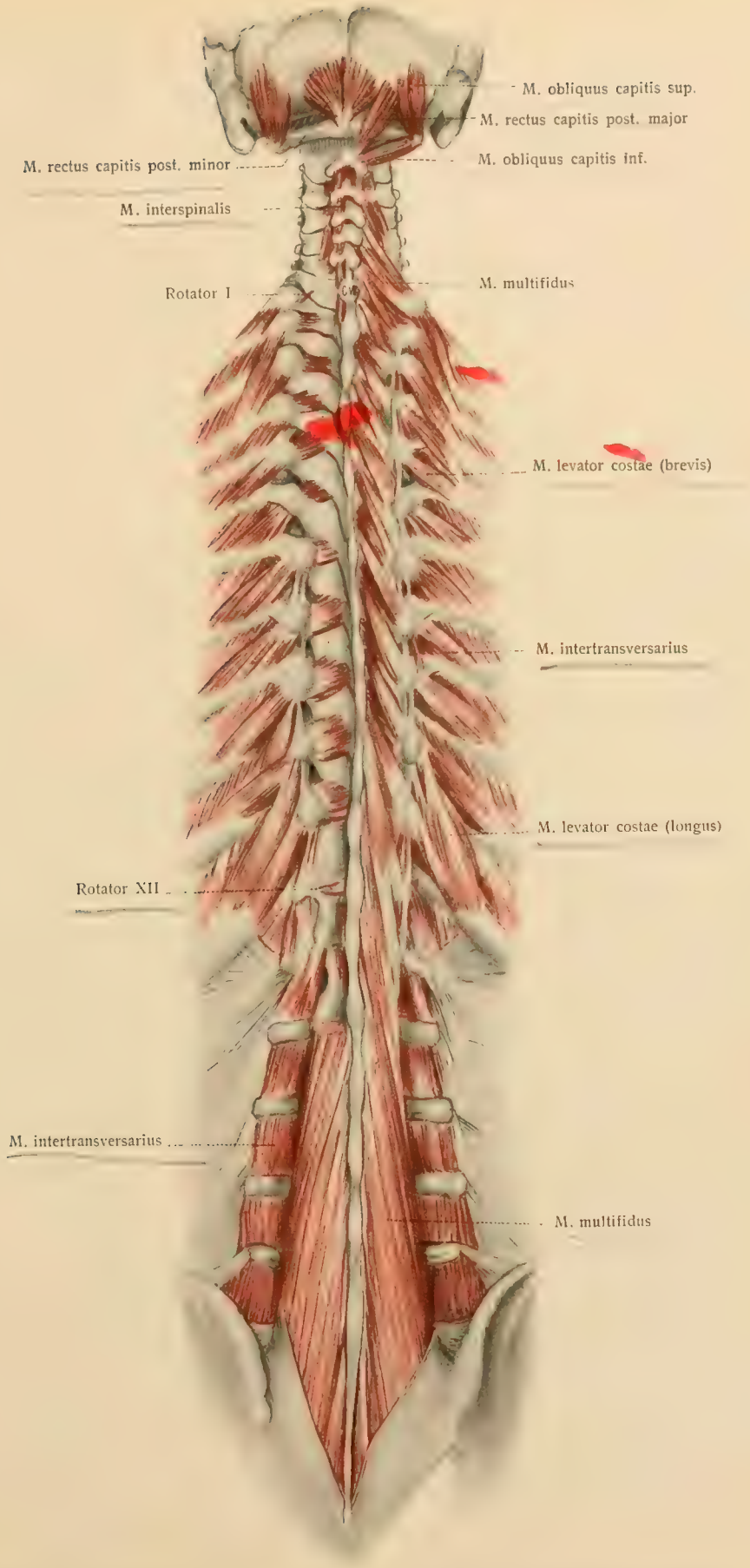

Fig. 30. Tiefe Schicht der langen Rückenmuskeln, kurze Rückenmuskeln und kurze, tiefe Nackenmuskeln.
(Nach einem Präparat von **H. Virchow**.)

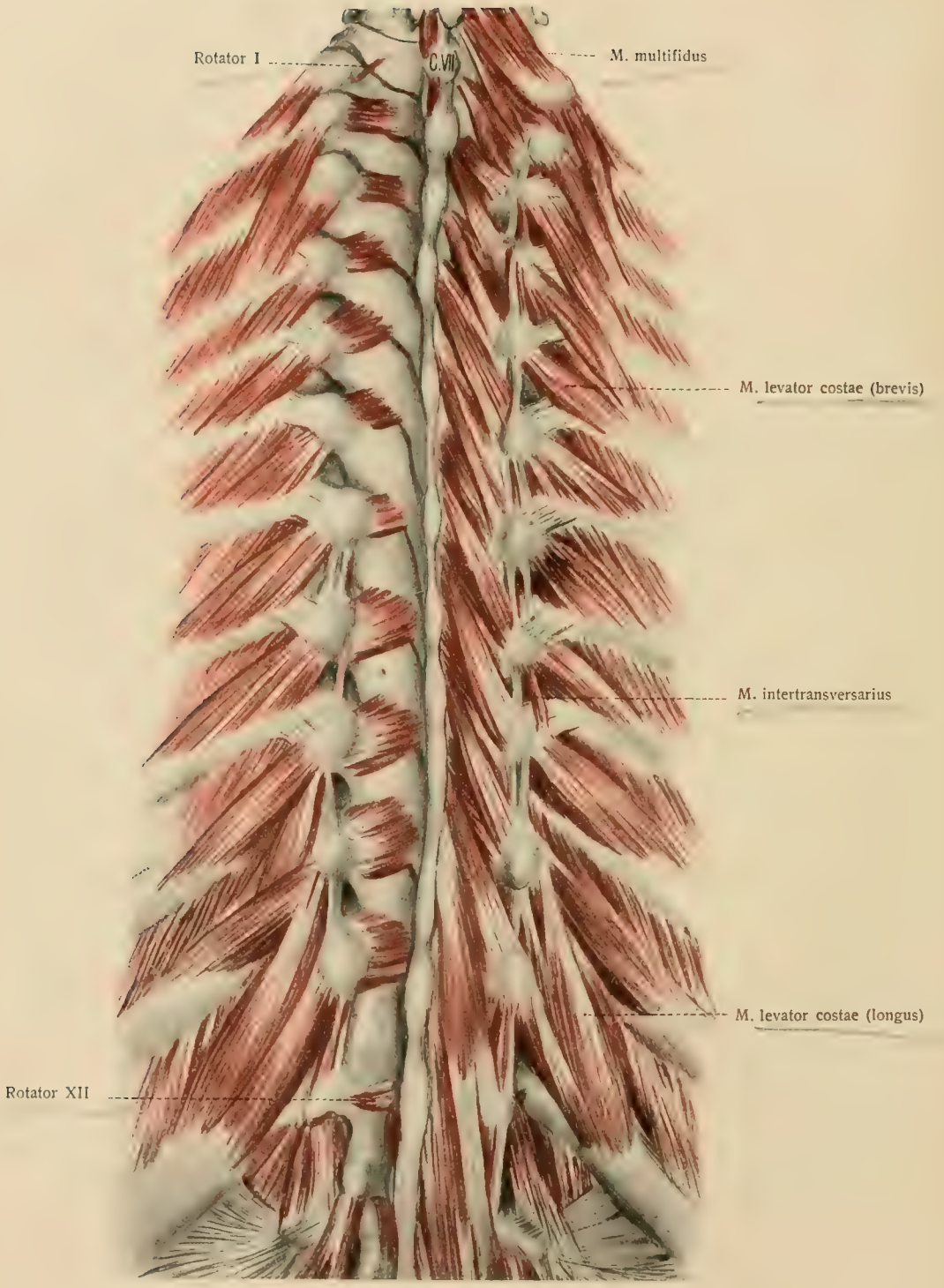

Fig. 31. Die Wirbeldreher.

Mm. rotatores, links; rechts der Multifidus und die Levatores costarum.

(Nach demselben Präparat von **H. Virchow,** welches vollständig in Fig. 30 dargestellt ist.)

überhaupt vorhanden ist. Er unterscheidet sich von letzterem durch einen weniger steilen Verlauf und erstreckt sich von der hinteren Fläche des Kreuzbeins bis zum Epistropheus. Er besitzt einen zusammengesetzt gefiederten Bau.

Der sakrolumbale Teil entspringt mächtig von der hinteren Fläche des Kreuzbeins bis zum Foramen sacrale quartum, vom hinteren Ende der Crista iliaca und einem Streifen der Aponeurose des M. longissimus dorsi, von den Processus mamillares der Lendenwirbel und bildet den stärksten fleischigen Teil des Muskels, während am Brust- und Halsteil die sehnigen Bestandteile stärker hervortreten. Am Brustteil gehen die Bündel von den Querfortsätzen und am Halsteil von den Gelenkfortsätzen der vier unteren Halswirbel aus; so ist sein Halsteil an der lateralen Seite und zwar je weiter kranialwärts, um so weniger vom Semispinalis bedeckt.

Von den zahlreichen Ursprungsstellen steigen die Muskelbündel schräg medianwärts und setzen sich sowohl an die Laminae der Wirbelbögen als an der ganzen Länge der Dornfortsätze an. Die Fasern verlaufen dabei vom Ursprunge bis zum Ansatz an ein bis drei Wirbeln vorüber. (Genaueres darüber siehe bei H. Virchow und Eisler.)

Er geht vielfache Verbindungen mit dem Semispinalis ein.

Innervation: Von den medialen Ästen der Rami postt. der Spinalnerven.

Segmentbezug: C. III—S. III (Schwalbe); C. III—L. V (S. I) (Eisler).

Funktion: Beide Multifidi strecken die Wirbelsäule; der Muskel einer Seite dreht die Wirbelsäule.

6. Mm. rotatores, Wirbeldreher. Fig. 29—31.

Nach Theile sind nur elf Rotatores und zwar nur an der Brustwirbelsäule vorhanden. Nach H. Virchows Untersuchungen sind an der Brustwirbelsäule elf, seltener zwölf, manchmal zehn vorhanden.

Es sind kleine Muskeln von noch weniger schrägem Verlauf als der Multifidus. Sie gehen vom oberen und hinteren Teil der Querfortsätze aus und inserieren an der Außenfläche der Bogenbasis des nächst höheren Wirbels. Der oberste Rotator zieht in der Regel von Th. II zu Th. I.

Die Musculi rotatores longi der B. N. A. sind tiefe Portionen des Multifidus.

Innervation: Von den entsprechenden Intervertebralnerven.

Vierte Gruppe: Kurze Rückenmuskeln.

1. Mm. interspinales, Zwischendornmuskeln. Fig. 28, 30.

Paarige kleine Muskeln, welche in der Hals- und Lendengegend zwischen je zwei Dornfortsätzen und zwar in der Halsgegend links und rechts vom Lig. nuchae, in der Lendengegend seitlich neben den Ligg. interspinalia ausgespannt sind.

Am Lendenteil der Wirbelsäule sind sie am höchsten, am Halsteil kommen sie zwischen dem zweiten Hals- und dem ersten Brustwirbel vor, an der Brustwirbelsäule finden sie sich nur am Anfang und Ende; am Kreuzbein bestehen noch Reste (Eisler). H. Virchow rechnet die Interspinales lumbales zum Multifidus.

Funktion: Sie strecken die Wirbelsäule.

Innervation: Von den entsprechenden Spinalnerven.

2. Mm. intertransversarii, Zwischenquerfortsatzmuskeln. Fig. 30, 31.

Am Lendenteil der Wirbelsäule kommen jederseits mediale und laterale, am Halsteil vordere und hintere Intertransversarii vor.

Die Intertransversarii mediales (der Lendenwirbelsäule) ziehen vom Proc. mamillaris zum Proc. accessorius des höheren Wirbels. Die Intertransversarii laterales sind die breiteren, zwischen den Procc. transversi ausgespannt. Am Brustteil sind nur die medialen, aber meist als sehnige Streifen vorhanden. Am Halsteil sind sie wieder doppelt, und zwar als Intertransversarii posteriores und anteriores vorhanden; letztere sind, gleich den lateralen, Homologa interkostaler Muskeln.

Funktion: Die medialen Intertransversarii strecken die Wirbelsäule; die lateralen beugen sie seitwärts.

Innervation: Von den entsprechenden Spinalnerven.

3. Mm. levatores costarum, Rippenheber. Fig. 28—31.

Auf jeder Seite sind zwölf vorhanden. Sie entspringen von den Spitzen der Querfortsätze des siebenten Hals- und der elf oberen Brustwirbel, ziehen sich fächerförmig ausbreitend, lateral-abwärts und heften sich auf der Außenfläche der nächst-unteren Rippen an.

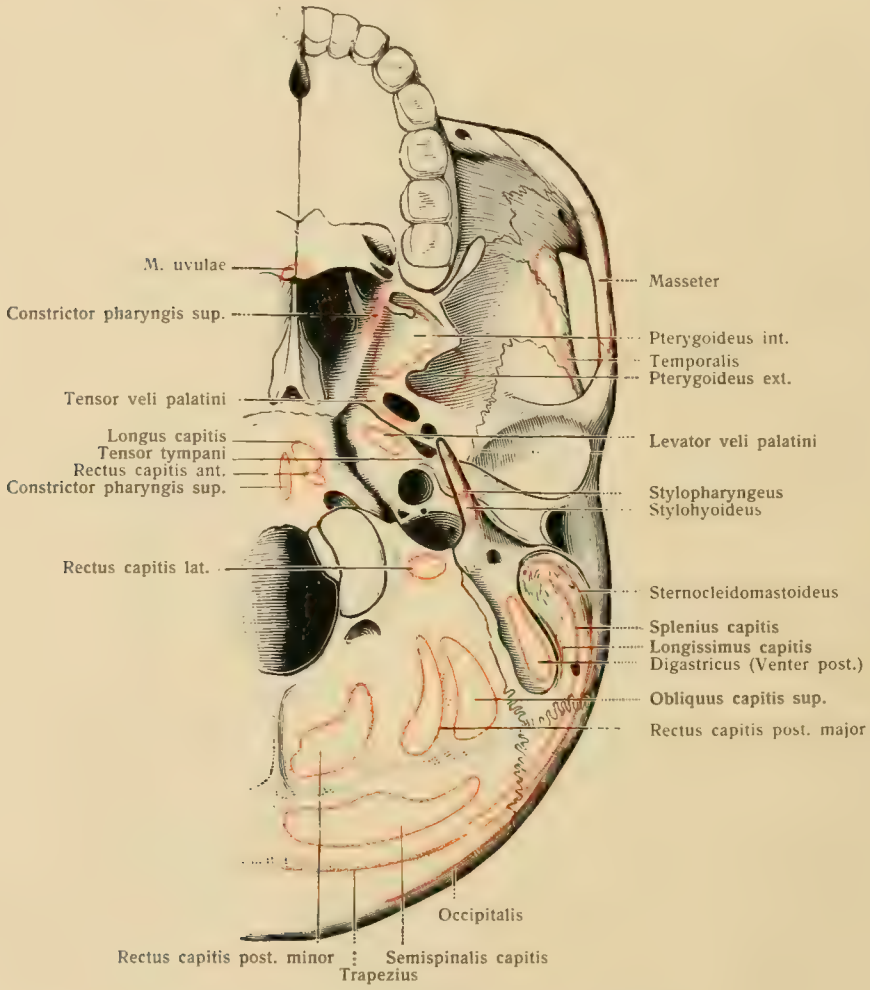

Fig. 32.

Ursprünge und Ansätze der Muskeln an der Schädelbasis.

Die Heber der unteren, oft auch der oberen Rippen haben längere accessorische Fasern, welche eine Rippe überspringen und sich an die nächst untere ansetzen. Man unterscheidet daher Levatores costarum longi und Levatores costarum breves. Sie hängen lateral mit den Intercostales externi zusammen.

Innervation und Segmentbezug: Von den entsprechenden Interkostalnerven; der erste vom achten Halsnerven.

Funktion: Sind keine Rippenheber. Sie wirken mit bei der Streckung der Wirbelsäule, Neigung derselben nach ihrer Seite und Rotation der Wirbel nach der entgegengesetzten Seite (v. Ebner).

4. Musculi occipito-vertebrales, kurze, tiefe Nackenmuskeln. Fig. 28, 29, 30.

Es sind kurze, kräftige Rückenmuskeln, welche durch den Einfluß des Kopfes in besonderer Weise differenziert sind.

a) Rectus capitis posterior major, größerer hinterer gerader Kopfmuskel. Er zieht vom Dornfortsatz des Epistropheus lateral-aufwärts und setzt sich breit am mittleren Drittel der Linea nuchae inferior an.

Innervation: Ramus post. des N. suboccipitalis. Segmentbezug: C. I (II).

b) Rectus capitis posterior minor, kleinerer hinterer gerader Kopfmuskel. Er entspringt vom Tuberculum posterius atlantis, steigt medial vom vorigen in die Höhe und setzt sich breit, dicht neben dem der anderen Seite, unter dem medialen Drittel der Linea nuchae inferior an. Sein lateraler Teil wird dabei vom vorigen bedeckt.

Innervation: Ramus post. des N. suboccipitalis. Segmentbezug: C. I.

c) Obliquus capitis superior, schräger oberer Kopfmuskel. Er entspringt vom Querfortsatz des Atlas und setzt sich oberhalb des Rectus major fest.

Innervation: Ramus post. des N. suboccipitalis. Segmentbezug: C. I.

d) Obliquus capitis inferior, schräger unterer Kopfmuskel. Er entspringt vom Dornfortsatz des Epistropheus und setzt sich an der hinteren Spange des Querfortsatzes des Atlas an.

Innervation: Ramus post. des N. suboccipitalis und ein Ast des N. occipitalis major. Segmentbezug: C. I (II); nach Bolk ist C. II der Normalbezug.

e) Rectus capitis lateralis, seitlicher gerader Kopfmuskel. Er entspringt von der vorderen Spange des Querfortsatzes des Atlas und verläuft gerade empor zur Seite des Condylus occipitalis (Processus paramastoideus).

Er entspricht einem Intertransversarius anterior.

Innervation: Ramus ant. des N. suboccipitalis. Segmentbezug: C. I.

Funktion der kurzen tiefen Nackenmuskeln: Die vier Recti postt. ziehen zusammen mit den Obliqui den Kopf nach hinten. Der Major und Minor einer Seite zusammen mit dem Obliquus inf. drehen den Kopf, so daß das Gesicht nach ihrer Seite gerichtet wird. Der Rectus capitis lat. beugt den Kopf vorwärts. Der Obliquus sup. einer Seite dreht den Kopf, so daß das Gesicht nach der anderen Seite gerichtet wird. Der Obliquus inf. dreht Atlas und Kopf, so daß das Gesicht nach seiner Seite gerichtet wird.

5. Musculi sacrococcygei posteriores, hintere Kreuzsteißbeinmuskeln.

Während das System der Rückenmuskeln am kranialen Teil der Wirbelsäule eine besondere Entfaltung erfahren hat, finden sich am kaudalen Teil nur noch Spuren von Muskeln vor. Es ist der M. sacrococcygeus posterior (Extensor coccygis) hier zu erwähnen. Er entspringt vom letzten Kreuz- oder ersten Steißwirbel und zieht als flache, mit sehnigen Zügen untermischte Schicht zu den unteren Steißwirbeln. Häufig fehlt er gänzlich. Er ist das Homologon eines bei geschwänzten Säugetieren kräftigen Muskels, des Extensor s. Levator caudae.

Innervation: Ramus ant. des N. sacralis V. (?)

Rückblick auf die Rückenmuskulatur.

So vielgezackt die echte oder genuine Muskulatur des Rückens, um die es sich hier handelt, in Wirklichkeit auch ist, und so verwickelte Zustände sie dem uberraschten Anfänger auch darbietet, so ist ein allgemeines Verständnis ihrer Anordnung doch leichter zu gewinnen, als bei manchem anderen Muskelgebiet. Die vielen Zacken nämlich sind fur den morphologisch geschulten

Beobachter zugleich ebenso viele eindringliche Hinweise auf den Fortbestand einer großen Metamerie, welche unmittelbar an die frühesten Ausgangsstufen der Skeletmuskulatur anknupfen läßt (Abt. I, S. 155); auch ist an verschiedenen Stellen dieses Abschnittes schon auf diesen Umstand aufmerksam gemacht worden. (S. 17, 18.)

Über den besonderen Weg, welchen die Verknüpfung des primitiven Zustandes der Muskulatur mit der Endform der Rückenmuskulatur einzuschlagen hat, kann man einstweilen ver-

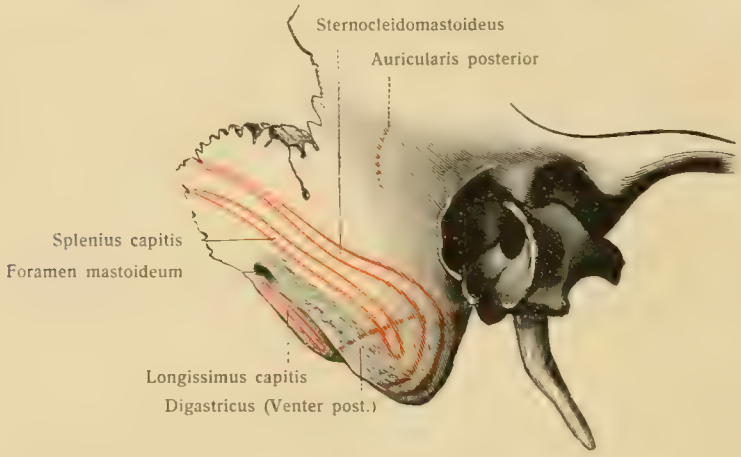

Fig. 33.

Ursprünge und Ansätze der Muskeln an der Pars mastoidea des Os temporale.

schiedener Meinung sein, so lange, bis die embryologische und vergleichende Untersuchung alle Zwischenstufen exakt nachgewiesen haben wird. Vorerst hat die Verknupfung beider Endpunkte mehr die Bedeutung einer Frage und eines Zieles.

Nach Gegenbaurs Auffassung liegen die Dinge anscheinend so, daß zwei große longitudinale Muskellager sich gesondert haben, ein mediales und ein laterales. Das mediale ist gegeben durch den Multifidus, Semispinalis, Spinalis usw., im ganzen das transverso-spinale System darstellend. Das laterale Muskellager aber ist gegeben durch das System des Sacrospinalis (Longissimus und Iliocostalis). — Bei dem Versuch, gewisse Schwierigkeiten, besonders im kranialen Abschnitt der Ruckenmuskulatur zu heben, dringt Gegenbaur ausdrücklich auf Weiterführung der embryologischen Forschung. — Fürbringer, M., Über die mit dem Visceralskelet verbundenen spinalen Muskeln bei Selachiern. Jenaische Zeitschr. f. Naturw., Bd. XXX.

Fasciae dorsi, Rückenbinden.

Am Rücken unterscheidet man:

1. Fascia superficialis dorsi.

Die oberflächliche Fascie des Rückens ist eine dünne, fibröse Haut, welche die Oberfläche des Trapezius und Latissimus dorsi bekleidet.

2. Fascia (Aponeurosis H. Virchow) **lumbodorsalis,** Lendenrückenbinde. Fig. 34.

Sie besteht aus einem vorderen oder tiefen und hinteren oder oberflächlichen Blatt. Zwischen beiden ist der Lendenteil des gemeinsamen Rückenstreckers eingeschlossen.

Das tiefe Blatt der Fascia lumbodorsalis (Fascia lumbalis prof. Eisler) liegt ventral vom M. sacrospinalis, dorsal vom Quadratus lumborum, und spannt sich zwischen den letzten Rippen, den Querfortsätzen der Lendenwirbel und der Crista iliaca aus. Die Mm. obliquus internus abdominis und transversus abdominis nehmen von dieser Membran ihren hinteren Ursprung. Untere Zacken des Longissimus dorsi und Iliocostalis setzen sich an Teile der Membran an; eine untere Zacke des Obliquus externus abdominis kann von ihr entspringen. Die Fascie zeigt in ihrem medialen Abschnitt in der Regel mehrere schlitzförmige Lücken.

Das oberflächliche Blatt der Fascia lumbodorsalis, hinter dem Musculus sacrospinalis gelegen, ist jene fibrose Haut, durch welche die Mm. latissimus dorsi und Serratus posterior inferior von Dornfortsätzen der Brust-, Lenden- und Kreuzwirbel, sowie von der Crista iliaca entspringen. Lateral-unten nimmt der Glutaeus maximus von ihr zum Teil seinen Ursprung. Aufwärts spannt sich eine dunne Fortsetzung zwischen dem unteren und oberen Serratus posterior aus, welche sich jenseits des oberen verliert. Der sakrale Anteil der Fascie verschmilzt kaudalwärts völlig mit den Ursprungsehnen des M. sacrospinalis.

Ein besonderer verdickter Streif der Rückenfascie ist das Lig. spinoscapulare (Mollier). Es kommt vom Dornfortsatz des funften und sechsten Brustwirbels, wird jenseits des Rippenwinkels frei und befestigt sich am Angulus inf. des Schulterblattes. Das Band verhindert zu ausgiebige Bewegung des unteren Schulterblattwinkels nach vorn. Mollier fand es einmal außerordentlich stark von 18—19 cm maximaler Länge. (Mollier, Statik und Mechanik des menschlichen Schultergürtels, Festschrift f. Kupffer, Jena 1899.)

3. Fascia nuchae, Nackenbinde.

Befindet sich in der Nackengegend zwischen dem M. trapezius, sowie den Mm. rhomboidei einerseits und den tiefer gelegenen Muskeln andererseits. Oben

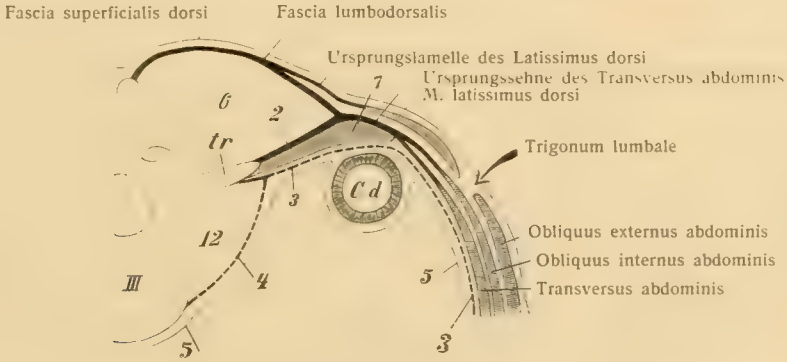

Fig. 34.

Querschnitt des Rumpfes in der Höhe des dritten Lendenwirbels. *III* Vertebra lumbalis III; *tr* Processus transversus; *C.d* Colon descendens; 2 tiefes Blatt der Fascia lumbodorsalis; 3 Fascia transversalis; 4 Psoasteil der Fascia iliaca; 5 Peritonaeum; 6 dorsale Muskulatur; 7 Quadratus lumborum; 12 Psoas.

heftet sie sich an der Linea nuchae superior an, seitwärts geht sie am Rande des Trapezius in das oberflächliche Blatt der Halsfascie über. In der Medianlinie steht sie in Verbindung mit dem Lig. nuchae.

B. Muskeln der Ventralseite.

Die Muskulatur der Ventralseite des Stammes besteht aus fünf Abteilungen: Muskeln des Steißes, des Bauches, der Brust, des Halses und des Kopfes.

Erste Abteilung: Vordere Steißmuskeln, Mm. coccygei anteriores.

Zu den Muskeln der Ventralseite des Stammes gehören der M. sacrococcygeus anterior, vorderer Kreuzsteißbeinmuskel, und der M. coccygeus, Steißbeinmuskel.

Jener, auch als M. curvator coccygis (Luschka) bekannt, ist inkonstant. Er entspringt (Fig. 35) an der ventralen Fläche der Seitenteile der letzten Kreuzwirbel, zieht abwärts sowie medianwärts und endigt an der ventralen Fläche des letzten Steißwirbels. Innervation aus S. IV, V (Eisler).

Der M. coccygeus s. abductor coccygis ist ein platter vierseitiger Muskel. Er entspringt, mit sehnigen Zügen untermischt, von der Spina ischiadica und

inseriert unter fächerförmiger Ausbreitung am Seitenrande des Kreuz- und Steißbeines. Die sehnige Durchsetzung kann so bedeutend werden, daß er einen Teil des benachbarten Lig. sacrospinosum auszumachen scheint. Auch kann er gänzlich fehlen. Er entspricht einem ventralen Abductor caudae bei Säugetieren.

Innervation: Aus dem Plexus pudendus.

Segmentbezug: S. (II) III, IV (V) (Eisler).

Zweite Abteilung: Muskeln des Bauches, Mm. abdominis.

a) Vordere Bauchmuskeln.

Sie helfen die Lücke ausfüllen, welche am Skelet in der vorderen und seitlichen Rumpfwand unterhalb des Thorax gelegen ist.

Die Muskulatur der vorderen und der seitlichen Bauchwand besteht aus schräg-, quer- und längsverlaufenden Muskeln, nämlich dem Rectus abdominis, Pyramidalis, Obliquus externus und internus abdominis, Transversus abdominis. Die von der Seite herkommenden schrägen und der quere heißen breite Bauchmuskeln. Die breiten Bauchmuskeln gehen in breite Endsehnen, Aponeurosen, über, welche eine Scheide für die langen bilden und in der vorderen Medianlinie zusammentreten. Letzteres geschieht unter Bildung eines sehnigen Längsstranges, der weißen Bauchlinie, Linea alba, welche sich vom Schwertfortsatz bis zur Schamfuge erstreckt und in der Gegend des Nabels eine ansehnliche Öffnung, den Nabelring, Anulus umbilicalis, enthält. Fig. 43.

α. Gerade Bauchmuskeln.

1. M. rectus abdominis, gerader Bauchmuskel. Fig. 36, 39, 54.

Er entspringt mit drei Zacken in medianwärts absteigender Linie von den Knorpeln der fünften bis siebenten Rippe, vom Proc. xiphoideus und vom Lig. costoxiphoideum. Im Absteigen neben der Linea alba verschmälert sich der Muskel besonders im letzten Viertel, und heftet sich mit kurzer starker Endsehne an dem oberen Rande des Schambeines zwischen Schamfuge und Tuberculum pubicum fest.

Ein medialer Teil der Sehne überschreitet sogar die Medianlinie und setzt sich, gekreuzt mit dem entsprechenden Bündel der anderen Seite, an der Vorderfläche des gegenüberliegenden Schambeines fest.

In der Fasermasse des Rectus sind drei oder mehr sehnige Querstreifen, Inscriptiones tendineae, eingesprengt, welche den Muskel oberflächlich oder durchgreifend in vier bis fünf Bäuche (Segmente) gliedern. Zwei der Zwischensehnen liegen oberhalb, eine, die öfters fehlt, unterhalb des Nabels, eine in der Höhe des Nabels selbst. Die Inskriptionen sind mit dem vorderen Blatte der Rectusscheide innig verwachsen.

Von dem Kreuzungsbündel der Endsehne treten Fasern mit solchen, die aus der Linea alba kommen, zum Rücken des Penis oder der Clitoris und helfen das Lig. suspensorium penis s. clitoridis bilden, Fig. 36.

Innervation: Rr. anteriores der Nn. intercostales (VI) VII—XII (L. I) (Eisler).

Segmentbezug: Th. (VI) VII—XII (L. I).

Funktion: Bei feststehendem Becken wird der Thorax nach unten gezogen, die Wirbelsäule gebeugt. Bei feststehendem Thorax wird das Becken gehoben.

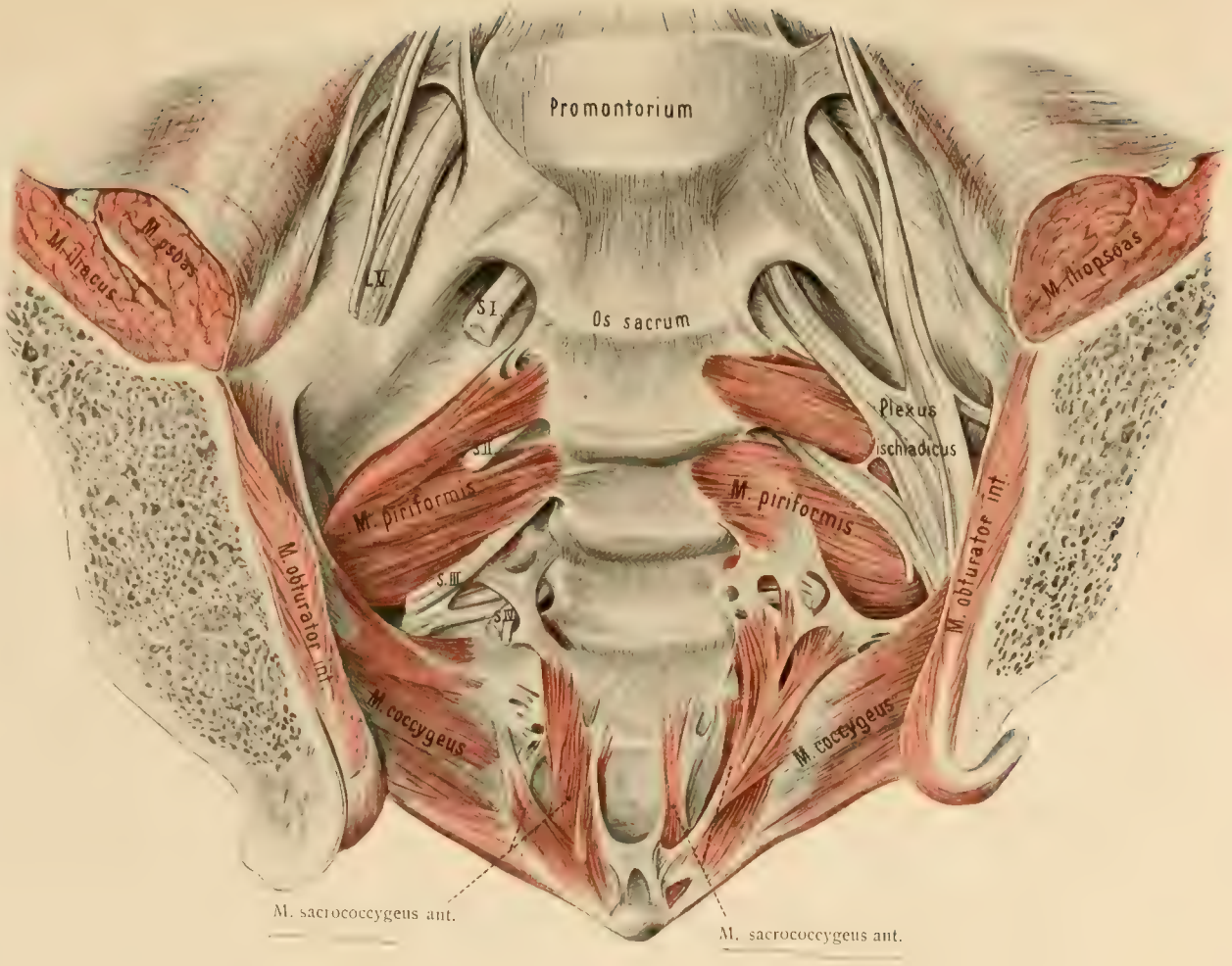

Fig. 35. Vordere Steißmuskeln.

Hinterer Abschnitt des frontal durchschnittenen Beckens (nach **P. Eisler**).

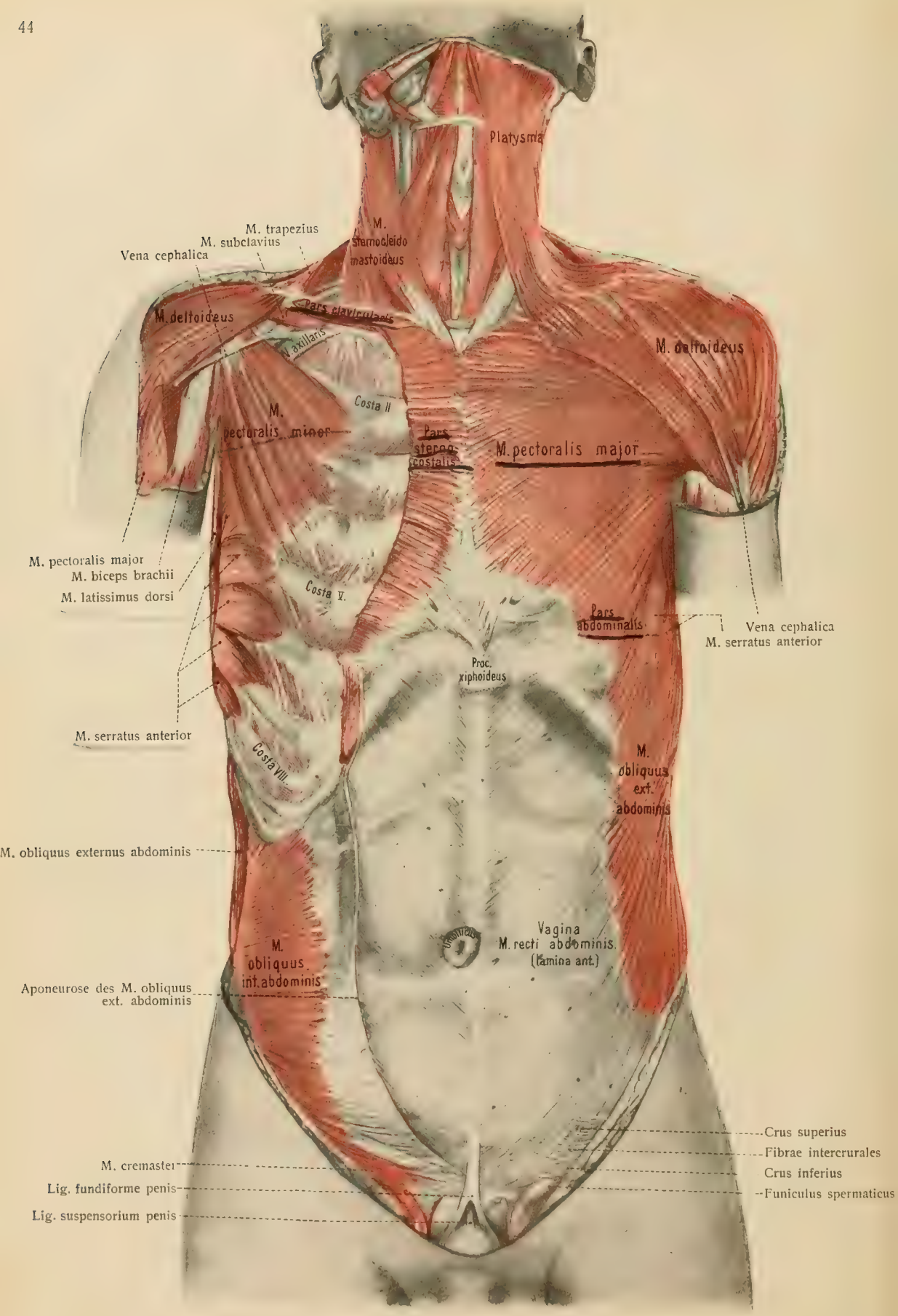

Fig. 36. Hals-, Brust-, Bauchmuskeln. Links oberflächliche, rechts tiefere Schicht.

Varietäten: Der Muskel kann vollständig fehlen; verschieden ist seine Breite. Er kann mit seinen Ursprüngen bis zur vierten, dritten, zweiten Rippe, sogar bis zum Schlüsselbein reichen; accessorische Ursprünge am Sternum, sowie an der Linea alba sind beobachtet worden, ferner Zusammenhang durch ein dunnes Muskelbundel oder einen sehnigen Streifen mit dem Pectoralis minor. Die Inscriptiones tendineae variieren nach Zahl, Lage, Verlauf, Richtung und Länge. Sie sind der Ausdruck einer metameren Gliederung. In seltenen Fällen erstreckt sich der Ursprung des Muskels weiter nach oben; bis zur vierten, sogar dritten Rippe. Dies erinnert an die Verhältnisse der meisten Säuger, deren Rectus hinter dem Pectoralis major sich bis zur ersten Rippe erstreckt und sich dadurch den Halsmuskeln nähert. — Ein M. rectus lateralis abdominis (sehr selten) verläuft von der zehnten (elften, zwölften) Rippe zur Crista iliaca zwischen den Mm. obliqui abdominis ext. und int. (W. Krause).

2. M. pyramidalis, Pyramidenmuskel. Fig. 39.

Ein kleiner Muskel, welcher breit am Schambein vor der Insertionsstelle des Rectus entspringt, hinter dem vorderen Blatt der Rectusscheide neben der Linea alba aufsteigt und sich allmählich zuspitzt. Er inseriert an der Linea alba.

Innervation: Der Nerv kommt meist aus dem N. thor. XII; erhält aber manchmal auch Zweige vom N. iliohypogastricus, ilioinguinalis und genitofemoralis (Eisler). Segmentbezug: Th. XII (L. I, II).

Funktion: Spannt die Linea alba und wirkt dadurch in ähnlicher Weise wie der M. rectus abdominis.

Varietäten: Er fehlt in 16,2 Proz. (Le Double), in 25 Proz. (W. Krause). Bei Männern in 13 Proz., bei Weibern in 10 Proz. (Schwalbe und Pfitzner). Die Unterschiede nach Breite und Länge sind sehr erheblich. Er ist selten doppelt und besitzt sehr selten eine Inscriptio tendinea. Fehlt bei manchen Tieren. Bei Monotremen und Beuteltieren ist er mächtig ausgebildet.

β. Schräge Bauchmuskeln.

3. M. obliquus externus abdominis, äußerer Schrägmuskel des Bauches. Fig. 36, 39, 52.

Er entspringt fleischig mit acht Zacken von der Außenfläche ebensovieler unterer Rippen. Die fünf oberen Zacken greifen zwischen die Ursprungszacken des Serratus anterior ein, die drei unteren in die Rippenursprünge des Latissimus dorsi (Fig. 52). Die hinteren Fasern ziehen senkrecht zum Labium externum der Crista iliaca; die folgenden schlagen allmählich eine schräge und quere Bahn ein. Parallel dem lateralen Rectusrande und in der Nähe des letzteren erfolgt der Übergang des Fleisches in die Aponeurose.

Die Aponeurose setzt die Bahn des Muskelfleisches fort und gelangt vor dem Rectus und Pyramidalis hinweg zur Linea alba, erreicht dabei auch die Symphyse und die angrenzende vordere Fläche des Schambeines.

Zwischen der Spina iliaca anterior superior und dem Tuberculum pubicum ist die Aponeurose zu einem sehnigen Streifen verdickt, dem Leistenband, Lig. inguinale (Pouparti). Fig. 37, 39, 44, 46, 47.

Ein Teil der Fasern des Lig. inguinale gelangt nicht zum Tuberculum pubicum, sondern tritt als kleine (bei aufrechter Körperhaltung), horizontal gelagerte Sehnenplatte von dreieckiger Form zum medialen Ende des Pecten ossis pubis und zur Fascia pectinea: Lig. lacunare (Gimbernati). Dessen freier lateraler Rand ist scharf und leicht konkav. Fig. 37, 6, 49.

Zwischen den Sehnenfasern, welche sich an die Vorderfläche des Schambeines, und jenen, welche sich zum Tuberculum pubicum begeben, bleibt eine wichtige Lücke: der äußere Leistenring, Anulus inguinalis subcutaneus. Die obere Begrenzung des Ringes heißt oberer Pfeiler, Crus superius, die

untere Begrenzung ist der untere Pfeiler, Crus inferius, des Leistenringes. Die zwischen den Insertionen der beiden Pfeiler gelegene hintere Begrenzung (Crus posterius) ist ein rinnenförmig gehöhlter Faserzug, Lig. inguinale reflexum (Collesi). Den äußeren Winkel der Lücke von vorn abrundende Faserzüge (Crus anterius) führen den Namen Fibrae intercrurales. Fig. 37—49.

Aus dem äußeren Leistenringe tritt beim Manne der Samenstrang, Funiculus spermaticus, beim Weibe das runde Mutterband, Lig. teres uteri, hervor. Beim Weibe hat der Ring geringeren Durchmesser.

Der äußere Leistenring ist die äußere Mündung eines Kanales, des Leistenkanales, Canalis inguinalis, welcher in lateral-aufwärts ziehender Richtung die Bauchwand durchsetzt. In fetaler Zeit trat durch ihn der Hoden aus der Bauchhöhle in den Hodensack. (Weiteres über den Leistenkanal s. S. 56.)

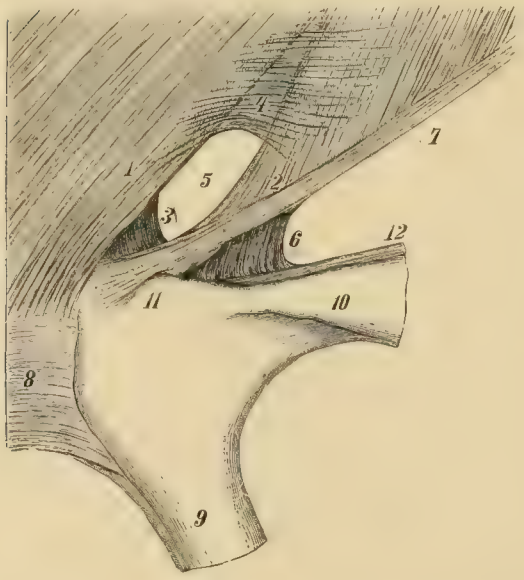

Fig. 37.

Anulus inguinalis subcutaneus der linken Seite.
1 Crus superius, 2 Crus inferius des äußeren Leistenringes; 3 Lig. inguinale reflexum (Collesi) oder hinterer Pfeiler; 4 Fibrae intercrurales, vorderer Pfeiler; 5 Anulus inguinalis subcutaneus; 6 Lig. lacunare (Gimbernati); 7 Lig. inguinale (Pouparti); 8 Symphysis ossium pubis (linke Hälfte); 9 Ramus inferior ossis pubis; 10 Ramus superior ossis pubis; 11 Tuberculum pubicum; 12 Fascia pectinea.

Innervation: Nn. intercostales V—XII oft auch noch N. lumbalis I.

Segmentbezug: Th. V—XII (L. I).

Funktion: Bei festgestelltem Becken beugen beide Obliqui extt. zusammen die Wirbelsäule nach vorn und ziehen die Rippen nach unten. Wirkt der Obliquus einer Seite, so erfolgt zugleich eine Drehung des Thorax nach der anderen Seite hin. Bei festgestelltem Thorax erfolgt Hebung des Beckens. Über seine Wirkung auf die Bauchhöhle s. weiter unten bei Bauchpresse. (S. 48.)

Varietäten: Völliges Fehlen ist noch nicht beobachtet, dagegen rudimentäre Ausbildung. Verdoppelung ist selten. Die Zahl der Ursprungszacken kann sieben betragen und auf neun steigen; die letzte geht von der Fascia lumbodorsalis und dem Querfortsatz des ersten Lendenwirbels aus. Variable tiefe Zacken kommen von den vorderen Enden der oberen falschen Rippen. Eine Inscriptio tendinea in Fortsetzung der sechsten Rippe und in unmittelbarer Beziehung zu einer entsprechenden Inskription des Rectus abdominis ist von Le Double beschrieben worden. Verbindungen mit Latissimus, Serratus ant., Intercostales externi kommen vor. Selten ist die Verbindung mit einem M. pectoralis quartus.

4. M. obliquus internus abdominis, innerer Schrägmuskel des Bauches. Fig. 36, 53.

Vom Obliquus externus fast ganz bedeckt, entspringt der Internus vom tiefen Blatt der Fascia lumbodorsalis, von der Linea intermedia der Crista iliaca, von der lateralen Hälfte des Lig. inguinale. Von der ausgedehnten Ursprungslinie ausgehend, nehmen die Fasern einen fächerförmigen Verlauf. Die hintersten ziehen schräg aufsteigend zum unteren Rand der letzten drei Rippen und hängen mit deren Intercostales interni unmittelbar zusammen. Die folgenden halten die schräg

aufsteigende Richtung noch bei; allmählich neigt sich letztere jedoch, bis schließlich quere und absteigende Fasern das Ende des Muskels bezeichnen. Einzelne der unteren Bündel treten als M. cremaster (Hodenheber) mit dem Samenstrange oder mit dem runden Mutterbande aus dem äußeren Leistenringe hervor. Fig. 36, 39, 49.

Dicht am lateralen Rande des Rectus vollzieht sich der Übergang in die Aponeurose. Letztere spaltet sich dabei, um den Rectus zu umfassen, in zwei Lamellen, eine vordere und eine hintere (Fig. 40). Die vordere Lamelle verwächst in ganzer Länge mit der Aponeurose des Obliquus externus und verstärkt dadurch die vordere Wand der Rectusscheide. Die hintere Lamelle dagegen endet mit einer queren oder abwärts konkaven Linie, welche etwa 5 cm unterhalb des Nabels gelegen ist und Linea semicircularis (Douglasi) genannt wird (Fig. 39). Am medialen Rande des Rectus, in der Linea alba, treten die gespaltenen Lamellen der Aponeurose wieder miteinander in Verbindung.

Innervation: Nervi intercostales VIII—XII (Rauber). Außerdem Zweige vom N. iliohypogastricus, ilioinguinalis und genitofemoralis. Segmentbezug: Th. VIII bis L. I (II).

Funktion: Seine Wirkung ist ähnlich derjenigen des Obliquus externus. Bei feststehendem Becken zieht er die Rippen nach unten und beugt den Rumpf nach vorn. Bei einseitiger Wirkung dreht er den Brustkorb nach der entsprechenden Seite. Im Zusammenwirken mit dem Obliquus ext. seiner Seite beugt er den Rumpf seitwärts. Über seine Wirkung auf die Bauchhöhle siehe weiter unten bei Bauchpresse. S. 48.

Varietäten: Verminderung der Rippenansätze bis auf zwei, Vermehrung bis auf vier sind beobachtet. Zuweilen enthält der Muskel eine sehnige Inskription in der Verlängerung der zehnten, selten der neunten Rippe. Henle sowie H. Virchow haben ein Knorpelstück in solcher Inskription gefunden. Die Linea Douglasi kann sich in mehrere sehnige Zuge auflösen und dadurch undeutlich werden.

Im Cremaster der Säugetiere sind nach Tataroff (Zur vergl. Anatomie des Crem. ext. Straßburg 1888) Fasern des Obliquus internus und des Transversus zu unterscheiden. Nur die von letzterem stammenden lassen sich bei allen Säugetieren nachweisen, während die Fasern des Obliquus internus bald fehlen, bald schwach, bald stärker entwickelt sind. Bei den Beuteltieren ist eine Beteiligung des Internus nicht zu erkennen. Nach T. sind daher die Transversusfasern als das wesentliche Element des Cremaster zu betrachten, während die variablen Fasern des Obliquus internus nur einen accessorischen Bestandteil bilden.

Eisler rechnet den Cremaster des Menschen zum Transversus abdominis. Seine Innervation stammt vom N. genitofemoralis.

5. M. transversus abdominis, Quermuskel des Bauches. Fig. 39, 54.

Er wird vom Obliquus int. und vom Rectus bedeckt. Er entspringt mit sechs Zacken von der Innenfläche der Knorpel der sechs unteren Rippen, von der Fascia lumbodorsalis, vom Labium internum der Crista iliaca, von der lateralen Hälfte des Lig. inguinale. Seine Faserbündel ziehen in querer Richtung. Der Übergang in die Aponeurose erfolgt in einer medianwärts konkaven Linie, Linea semilunaris (Spigeli) (Fig. 39), welche vom Lig. inguinale bis zum Sternum sich erstreckt. Die Aponeurose verhält sich verschieden in bezug auf den M. rectus abd. Ihr oberer (kranialer) Abschnitt hilft die hintere Wand der Rectusscheide bilden; er verschmilzt mit der hinteren Lamelle der Aponeurose des Internus (Fig. 40, 41), mit welcher er gleichweit nach unten reicht: bis zur Linea Douglasi. Der untere (kaudale) Abschnitt verbindet sich mit der vor-

deren Lamelle der Aponeurose des Internus (Fig. 42) und hilft also die vordere Wand der Rectusscheide bilden.

Der untere Rand des Muskelfleisches ist in der Gegend des Leistenkanals etwas aufgebogen; jenseits dieser Kurve ziehen die unteren Bündel zum Schambein. Fig. 46, 47.

Innervation: Von den Nn. intercostales VII—XII, sowie vom N. iliohypogastricus, N. ilioinguinalis und N. genitofemoralis.

Segmentbezug: Th. VII—L. I; nach Eisler Th. (V) VI—L. II.

Funktion: Er zieht durch seine oberen Teile die Rippen, an welchen er entspringt, nach innen und verengert dadurch, ebenso wie es seine unteren Teile ausschließlich tun, die Bauchhöhle.

Varietäten: Er kann völlig fehlen. Von Verdoppelung ist ein Fall bekannt. Oft entspringt er nur von den fünf unteren Rippen statt von sechs. Sehnige Inskriptionen, sowie Verbindungen mit dem Obliquus int., den Intercostales intt., mit dem Transversus thoracis und dem Diaphragma sind beobachtet worden.

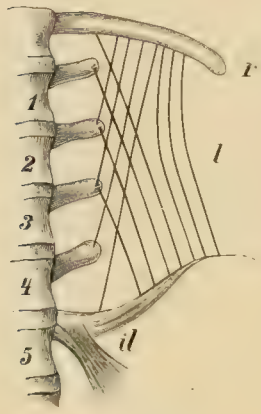

Fig. 38.

Schema des Quadratus lumborum. 1—5 Lendenwirbel; *il* Lig. iliolumbale; *r* zwölfte Rippe; *l* Quadratus lumborum mit der vorderen und hinteren Platte.

b) Hintere Bauchmuskeln.

M. quadratus lumborum, viereckiger Lendenmuskel. Fig. 38, 61.

Der platte, länglich-vierseitige Muskel liegt neben der Wirbelsäule, zwischen der letzten Rippe und der Crista iliaca, auf dem tiefen Blatt der Fascia lumbodorsalis und besteht aus zwei Teilen, einem vorderen und einem hinteren, welche in wechselnder Weise miteinander verwachsen sind. Der hintere Teil entspringt von der Crista iliaca und dem Lig. iliolumbale und zieht zu den Querfortsätzen der drei bis vier oberen Lendenwirbel und zur letzten Rippe. Der vordere Teil geht von den Querfortsätzen der drei bis vier unteren Lendenwirbel aus und zieht ebenfalls zur letzten Rippe.

Innervation: Vom N. subcostalis und Plexus lumbalis.

Segmentbezug: Th. XII, L. I—III.

Funktion: Kann die letzte Rippe nach unten, das Hüftbein nach oben ziehen.

Varietäten: Die vordere Portion kann den Körper des zwölften Brustwirbels erreichen. Die Zahl der Ursprungszacken kann vermehrt oder vermindert sein.

Trigonum lumbale, Lendendreieck. Fig. 24, 34.

Zwischen der Crista iliaca, dem Dorsalrande des Obliquus ext. und dem ventralen (lateralen) Rande des Latissimus befindet sich eine dreiseitige Spalte, deren Basis von der Crista iliaca gebildet wird, während die Spitze nach oben sieht. Diese, bald größere, bald kleinere, großen individuellen Schwankungen unterworfene Spalte ist das Lendendreieck, Trigonum lumbale (Petiti). Es ist von Fettgewebe erfüllt. Nach dessen Wegnahme erscheint der M. obliquus int., welcher die Begrenzung des Lendendreiecks nach innen darstellt.

Bauchpresse.

Die Gesamtheit der vorderen Bauchmuskeln stellt die sogenannte Bauchpresse, Premula abdominalis, dar. Es ist klar, daß die gemeinsame Tätigkeit

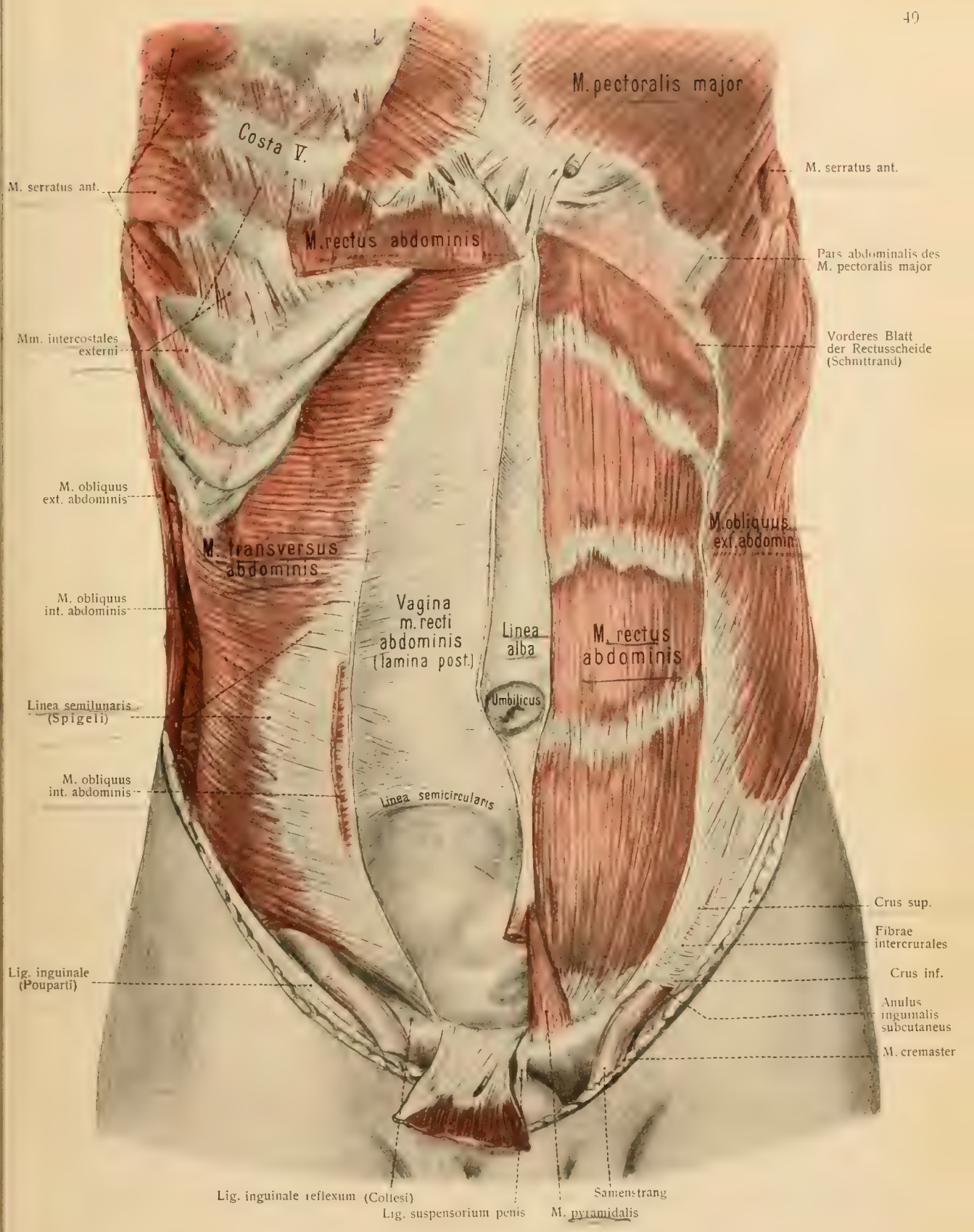

Fig. 39. Bauchmuskeln.

Links, Rectus abdominis nach Entfernung des größten Teils vom vorderen Blatt der Rectusscheide, Obliquus ext., Pyramidalis, subcutaner Leistenring. Rechts, nach Durchschneidung der beiden Obliqui und des Rectus: Transversus abdominis, hinteres Blatt der Rectusscheide.

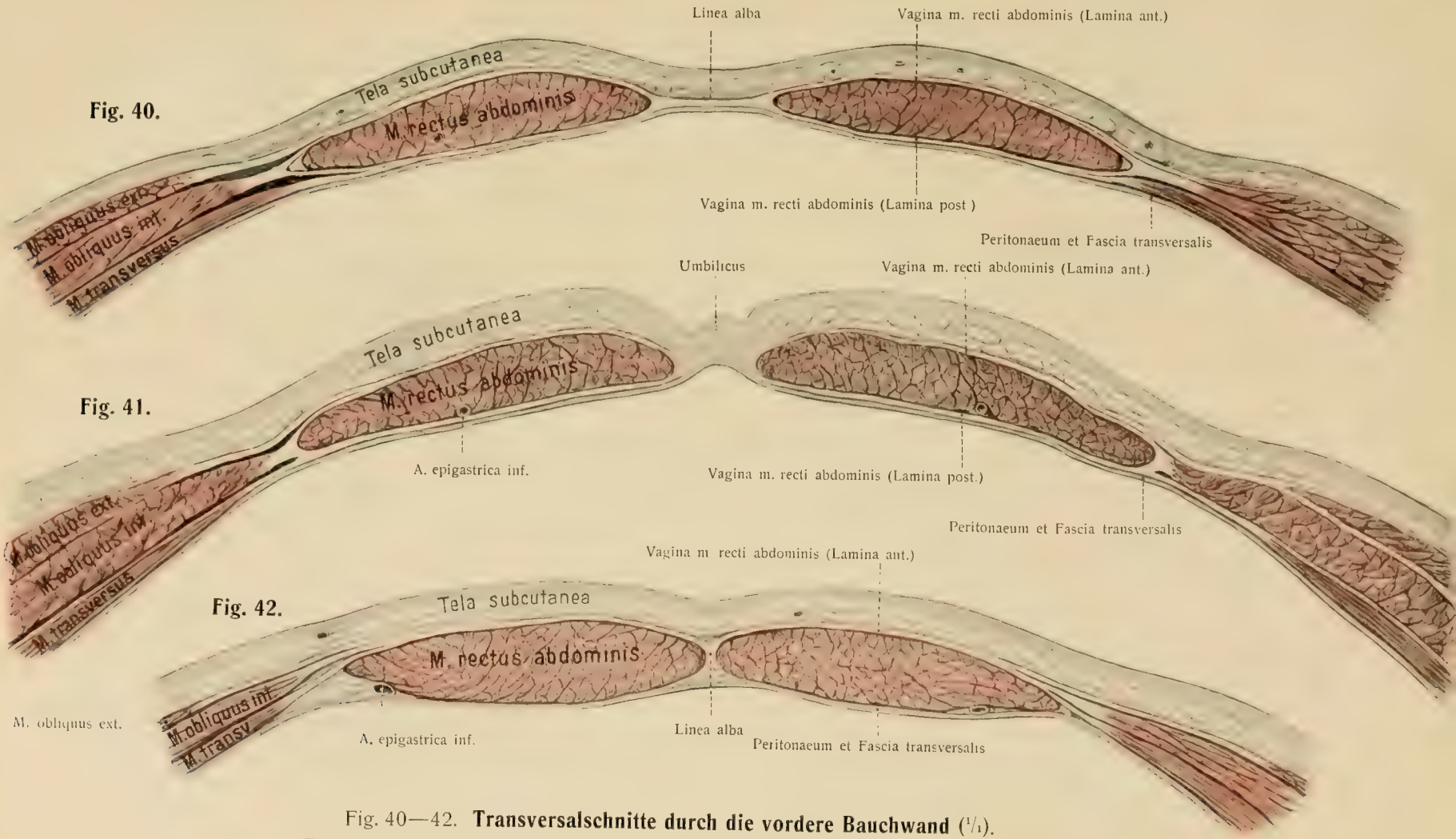

Fig. 40—42. **Transversalschnitte durch die vordere Bauchwand** (1/1).

Fig. 40. Oberhalb des Nabels. Fig. 41. Durch den Nabel. Fig. 42. Unterhalb des Nabels.

aller Bauchmuskeln den Bauchraum verkleinern und einen Druck auf die Bauch- und Beckeneingeweide sowie deren Inhalt üben muß; so beim Austreiben des Darm- und Blaseninhaltes, beim Erbrechen, beim Austreiben des Kindes während der Geburt. — Außerdem sind an der Bauchpresse noch beteiligt das Zwerchfell und die Muskeln des Beckenbodens.

Aponeurosen der Bauchmuskeln.

Die beiden Obliqui und der Transversus gehen in starke, breite Sehnen, Aponeurosen, über. Diese sind wichtige Bestandteile der vorderen Bauchwand und weisen eine Reihe von Besonderheiten auf, welche eine zusammenhängende

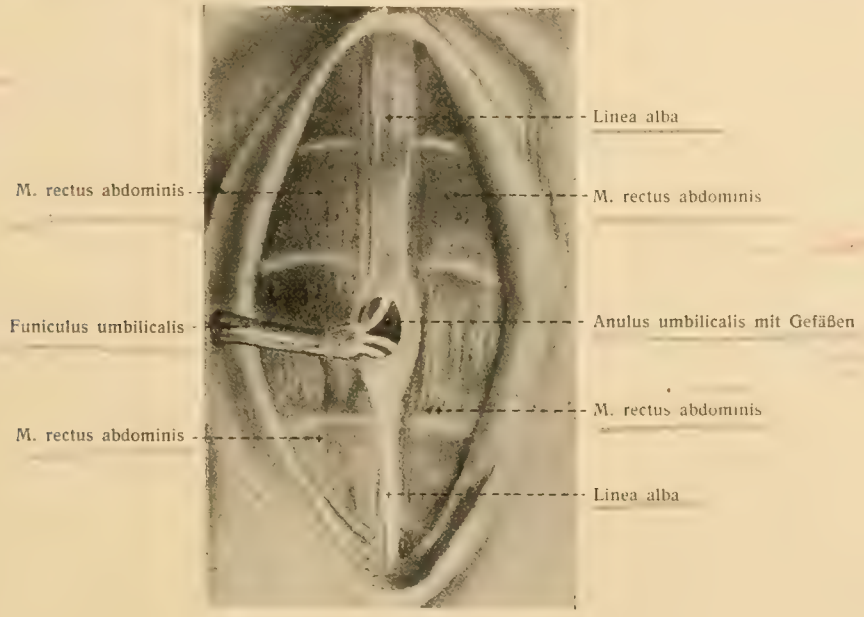

Fig. 43.

Nabelring, Anulus umbilicalis. (Teil der vorderen Bauchwand vom Neugeborenen.)

Betrachtung notwendig machen. Sie bilden die Linea alba, die Scheide des M. rectus abdominis und beteiligen sich an der Bildung des Leistenringes.

1. Die Linea alba. Fig. 39—43.

Die Linea alba, welche wie ein abdominales Sternum (von 35—40 cm Länge) sich vom Brustbein zur Symphyse erstreckt, ist oberhalb des Nabels 10 25, in der Nabelgegend aber 14—18 mm breit; weiter unten wird sie schmal, aber hoch. Ihr unteres Ende ist mit der Symphyse fest verwachsen. Sie erhält hier eine Verstärkung durch ein an ihrer hinteren Fläche befindliches dreieckiges Band, Adminiculum lineae albae (Fig. 45), welches breit vom oberen Rande der Symphyse entspringt. Die Linea alba besteht wesentlich aus einer Durchkreuzung der Sehnenfasern der breiten Bauchmuskeln. Außer den Kreuzungsfasern hat sie Längsfasern, welche von unten (Adminiculum) und oben (vom Schwertfortsatz) herkommen; endlich sind in der Nabelgegend noch Kreisfasern vorhanden. Hier, an der breitesten Stelle der Linea alba, befand sich während des fetalen Lebens ein Loch, dessen Umrandung Nabelring, Anulus umbilicalis heißt. Durch

ihn verlaufen eine Anzahl fetaler Gebilde. Nach der Geburt beginnt eine Wucherung der eingeschlossenen Reste, insbesondere der beiden Nabelarterien. Durch die Verwachsung der Wucherung mit dem Ringe und mit der Haut wird ein festerer Verschluß hergestellt. Im oberen Gebiet des Ringes, entsprechend der Lage der Vena umbilicalis, bleibt zwischen dem Ringe und der Ausfüllungsmasse die Verbindung lockerer, so daß ein kanalartiger Gang, Canalis umbilicalis vorliegt, welcher bei erworbenen Nabelbrüchen eine große Rolle spielt. Die Fascia transversalis ist in der Umgebung des Nabels stärker ausgebildet und führt den Namen Fascia umbilicalis. Fig. 43. (Herzog, W., Die Rückbildung des Nabels und der Nabelgefäße. München 1892.)

2. Die Rectusscheide, Vagina m. recti abdominis. Fig. 36, 39—42.

Die Sehnenscheide des Rectus verhält sich dem Geschilderten gemäß in der Anordnung ihrer Lamellen folgendermaßen. Die Sehne des Obliquus internus umhüllt mit einer vorderen und einer hinteren Lamelle den Rectus. Die vordere Lamelle bedeckt die vordere Fläche des Rectus in ganzer Länge, während die hintere Lamelle nur bis zur Linea semicircularis (Douglasi) reicht. Die vordere Lamelle wird von vorn her in ihrer ganzen Länge verstärkt durch die Sehne des Obliquus externus. Die Transversussehne verstärkt mit ihrer oberen längeren Hälfte die hintere Lamelle des Internus bis zur Linea Douglasi, mit ihrer unteren kürzeren Hälfte dagegen von hinten her die vordere Lamelle des Internus. Das vordere Blatt der Rectusscheide hat oberhalb der Linea Douglasi folglich zwei, unterhalb derselben drei Lamellen; das hintere Blatt hat oberhalb der Linea Douglasi zwei Lamellen, unterhalb fehlt es überhaupt. Hier deckt die Fascia transversalis unmittelbar die hintere Rectusfläche. Querschnitte der vorderen Bauchwand in zur Linea Douglasi verschiedener Höhe zeigen also verschiedene Verhältnisse. Fig. 40—42.

Linea semicircularis (Douglasi). Die Bedeutung des Mangels des hinteren Blattes der Rectusscheide unterhalb der Linea Douglasi hat man verschieden beurteilt. So sollte der Eintritt der Vasa epigastrica inferiora in die Scheide dadurch erleichtert werden (Henle). Dem gegenüber bringt Gegenbaur mit dem vorhandenen Zustande das frühere Verhalten der Harnblase in Verbindung. Die Blase liegt früher in der vorderen Bauchwand und hat auch beim Neugeborenen noch eine hohe Lage; erst später rückt sie in die Beckenhöhle hinab. Die L. Douglasi bezeichnet die Grenze dieser früheren Hochlage. P. Eisler dagegen erblickt in der durch die Ausbildung des Processus vaginalis peritonaei bedingten Ablenkung der Sehnen des Transversus und Obliquus int. und also auch in der Entstehung des Canalis inguinalis die nächste Ursache der Linea Douglasi.

Das weiche, nachgiebigere Gebiet der unter der Douglasschen Linie gelegenen Bauchwand ist nicht ohne Wert. Die rythmischen Kontraktionen des Zwerchfelles bei der Inspiration nötigen die Baucheingeweide zum Ausweichen; letzteres erfolgt am leichtesten in dem genannten Gebiete.

Fasciae abdominis, Binden der Bauchwand.

Die Bauchwand besteht von außen nach innen aus folgenden Schichten: 1. Haut, 2. dem mehr oder weniger starken Unterhautbindegewebe, 3. der Unterhautfascie, Fascia superficialis abdominis; dann folgen 4. die drei Bauchmuskeln, jeder bedeckt auf beiden Seiten von einer dünnen Muskelspezialfascie. Die Fascie an der Außenfläche des M. obliquus ext. abdominis ist nur durch eine geringe, fettarme Bindegewebslage von der Fascia superficialis abdominis getrennt, die Fascie an der Innenfläche des Transversus abdominis, Fascia transversalis, ist vom Bauchfell, Peritonaeum, bedeckt. Zwischen beiden liegt das meist fettarme, subperitonaeale

Gewebe (Tela subperitonaealis, Waldeyer). Von diesen Fascien sollen Fascia superficialis abdominis und Fascia transversalis näher betrachtet werden.

1. Fascia superficialis abdominis.

Sie trennt, wie gesagt, Unterhautbindegewebe und Muskelwand; oberhalb des Nabels ist sie dünn und setzt sich aufwärts in die Fascia pectoralis fort. Nach unten vom Nabel ist sie stärker und ausgezeichnet durch reichliche Einlagerung von elastischen Fasern, besonders an der Linea alba in der Regio pubica, wo sie in das Lig. fundiforme penis und in das Lig. suspensorium penis s. clitoridis übergeht. Nur an der Linea alba und am Lig. inguinale, von der Spina iliaca ant. sup. bis zum Anulus inguinalis subcutaneus hängt sie fester mit der Bauchaponeurose zusammen. Am Leistenringe ist sie an die unterliegenden Teile nicht fest angeheftet, sondern begleitet den Samenstrang als Fascia cremasterica (Cooperi) und geht in die Tunica dartos über. Ferner setzt sie sich in die Fascia penis fort. Die oben erwähnten Fibrae intercrurales gehören der Fascia superf. abdominis an.

Das Lig. fundiforme penis besteht zum großen Teil aus elastischen Fasern. Es entsteht oberhalb der Symphyse von der Vorderfläche der Linea alba aus der Fascia superficialis (nach Eisler aus der Fascia subcutanea); es teilt sich in einen linken und rechten Schenkel, welche links und rechts die Corpora cavernosa penis umfassen und in die Wurzel des Hodensackes ausstrahlen. Fig. 49.

Das Lig. fundiforme clitoridis ist sehr schwach und wenig elastisch.

Das Lig. suspensorium penis s. clitoridis entspringt von der Vorderfläche der Symphysis ossium pubis und inseriert auf der Dorsalfläche der Corpora cavernosa penis s. clitoridis. Es erhält Fasern von den Sehnen der Mm. recti abdominis und der Aponeurose des Obliquus ext. Fig. 36, 39.

1. Fascia transversalis. Fig. 45, 48.

Sie hat ihren Namen von dem Umstande, daß sie vor allem die innere Fläche des M. transversus abdominis und die obere Abteilung seiner Aponeurose überkleidet.

Aufwärts erstreckt sie sich als dünne Membran über das Zwerchfell (Fascia diaphragmatica) rückwärts über den Quadratus lumborum (Fascia quadrata) hinweg und hängt an dessen medialem Rande mit der Fascia iliaca (dem Psoas-Anteil derselben) zusammen. Unten ist die Fascie mit der Crista iliaca, mit der Fascia iliaca und dem Leistenbande verbunden. Unterhalb der Linea semicircularis deckt die Fascie die hintere Fläche des Rectus abdominis. Unterhalb der medialen Abteilung des Leistenbandes tritt sie in wichtige Beziehungen zu den Vasa iliaca externa und dem Ligamentum lacunare (Gimbernati). Alle diese Fascien zusammen kann man als Fascia endoabdominalis (Luschka) bezeichnen. Durch den Leistenkanal sendet sie einen taschenartigen Fortsatz, den Processus vaginalis fasciae transversalis (Fig. 48) in das Scrotum hinab und bildet um Hoden und Samenstrang eine vollständige Hülle, Tunica vaginalis communis, deren Außenfläche vom M. cremaster bedeckt wird. Der Eingang in jenen Fortsatz führt den Namen innerer Leistenring, Anulus inguinalis abdominalis. Das Adminiculum lineae albae (S. 51) kann als ein Erzeugnis der Fascia transversalis betrachtet werden. In der Umgebung der hinteren Fläche des Nabelringes ist die Fascie verdichtet und wird hier Fascia umbilicalis genannt (S. 52). Nach innen von der Fascia transversalis hat das Peritonaeum, Bauchfell, seine Lage.

Von den vielen Besonderheiten dieser wichtigen Fascie bedürfen folgende einer genaueren Erörterung:

α. Septum femorale (Cloqueti).

Unterhalb der medialen Abteilung des Lig. inguinale hilft die Fascia transversalis die bindegewebige Vagina vasorum femoralium bilden und erstreckt sich als dünne, abwärts ausgebuchtete, von Löchern für durchtretende Lymphgefäße durchsetzte Membran brückenförmig von der Gefäßscheide zum Ligamentum lacunare hinüber, dessen Hinterfläche bekleidend. So schließt sie als Septum femorale die kleine, aber wichtige Lücke, welche zwischen der Gefäßscheide und dem Lig. lacunare vorhanden ist. Durch diese Lücke, Anulus femoralis, nehmen Herniae femorales ihren gewöhnlichen Weg, indem sie das Septum femorale vor sich hertreiben oder durchbrechen.

β. Anulus inguinalis abdominalis, innerer Leistenring Fig 50.

Der Anulus inguinalis abdominalis, innerer Leistenring, innere oder hintere Mündung des Leistenkanales, ist nichts anderes als jene Pforte der Fascia

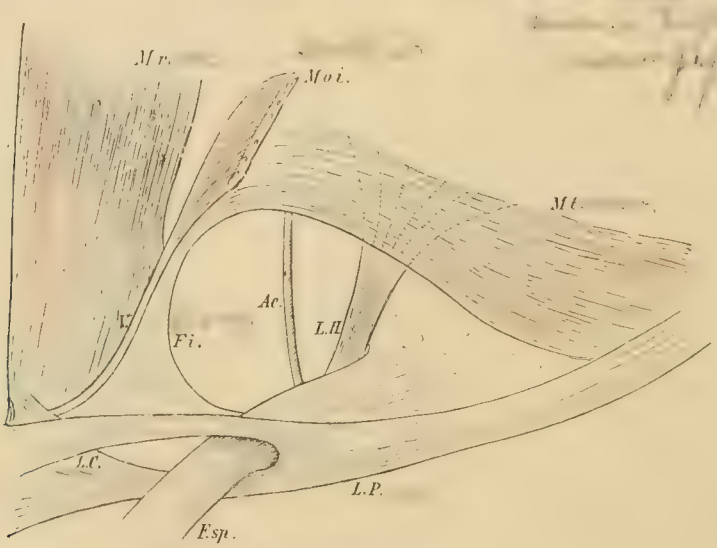

Fig. 44.

Umgrenzung der linken medialen Leistengrube, von vorn präpariert.

Die Aponeurose des M. obliquus externus ist bis auf den schmalen in das Lig. inguinale übergehenden unteren Abschnitt entfernt. Auch vom M. obliquus internus ist nur ein schmaler Rest *(M.o.i.)* erhalten. Vom M. rectus *(M.r.)* ist das vordere Sehnenblatt weggenommen, mit Ausnahme eines schmalen Streifens *(V.)*. Auch der M. pyramidalis ist beseitigt. Man sieht den Übergang der Sehne des M. transversus abdominis *(M.t.)* in die Falx inguinalis *(F.i.)* und den Anschluß der letzteren unmittelbar an die Rectusscheide, mittelbar an die Rectussehne, welche beide hier zusammenhängen. *L.C.* Lig. inguinale reflexum (Collesi); *F.sp.* Funiculus spermaticus; *A.e.* Arteria epigastrica inferior. *L.P.* Lig. inguinale (Pouparti); *H.L.* = Lig. interfoveolare (Hesselbachsches Band). (Nach Braune und His.)

transversalis, welche oberhalb des Leistenbandes den Eingang in den Processus vaginalis fasciae transversalis bezeichnet.

Diese Pforte ist weniger ein Ring als ein ovaler Schlitz mit größerem vertikalen Durchmesser und einem medialen und einem lateralen Rande. Letzterer hebt sich wenig ab und geht glatt in die vordere Wand des Proc. vaginalis fasciae transversalis über. Der mediale Rand ist meist scharf abgesetzt in Gestalt einer halbmond- oder sichelförmigen Falte, Plica semilunaris s. falciformis (Fig. 50).

An ihr unterscheiden wir ein senkrecht nach oben gerichtetes Horn und ein nahezu horizontal nach außen verlaufendes Horn. Beide Hörner umfassen einen scharfen halbmondförmigen, mit seiner Konkavität nach oben und außen gerichteten Einschnitt. Diese halbmondförmige Falte ist der Einstülpungsrand der Fascia transversalis in die hintere Wand des Processus vaginalis. Auf ihr reitet der Ductus deferens.

Der innere Leistenring hat wichtige Lagebeziehungen zu den Vasa epigastrica inferiora. Letztere laufen am medialen Rande des Ringes zwischen Fascia transversalis und Peritonaeum aufwärts. Der innere Leistenring liegt demgemäß an der lateralen Seite der Vasa epigastrica inferiora.

Nunmehr ist noch die Aufmerksamkeit zu lenken auf jenes Gebiet der Fascia transversalis, welches an der hinteren Fläche der vorderen Bauchwand zwischen der Plica semilunaris und der Rectusscheide gelegen ist. Hier sind in dieselbe stärkere oder schwächere Fasern eingelagert von querer oder meist vertikaler Richtung. Sie bilden bald eine einheitliche Lage, bald sind sie durch eine dünne Stelle in zwei Bündel geschieden, ein mediales, der Rectusscheide und Rectussehne angeschlossenes, und ein laterales, unmittelbar oder nahe am inneren Leistenring gelegenes. Diese sehnigen Fasern können unter Umständen durch Muskelfasern ersetzt sein. Sie werden entweder als einfache Verstärkungen der Fascia transversalis oder wohl richtiger als rudimentäre Beckenansätze der Mm. obliquus int. und transversus angesehen.

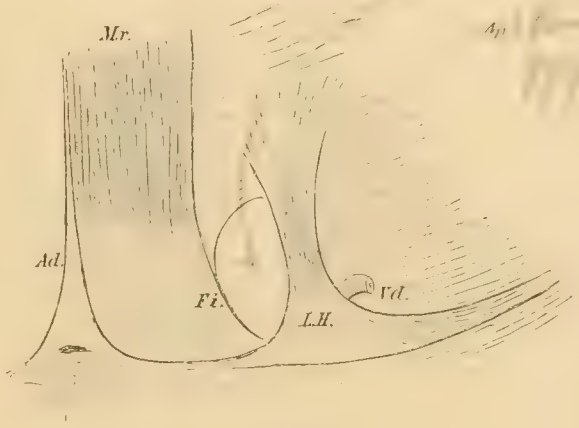

Fig. 45.

Umgrenzung der rechten medialen Leistengrube, von innen (hinten) her präpariert.

Ad. Adminiculum lineae albae; *Mr.* Rectus abdominalis; *V.d.* Ductus deferens und Anulus inguinalis abdominalis; *F.i.* Falx inguinalis; *L.H.* = Lig. interfoveolare (Hesselbachsches Band). Zwischen *F.i.* und *L.H.* die Fovea inguinalis medialis als helles Oval. (Nach Braune und His.)

Das mediale Bündel, nach seiner Gestalt Falx inguinalis (Lig. Henlei) genannt, ist dreiseitig. Es hat einen medialen, innig an die Rectusscheide und die Rectussehne angeschlossenen und einen lateralen, freien sichelförmigen Rand, welcher sich nach oben nicht selten in die vereinigte Sehne des Obliquus int. und Transversus (conjoined tendon der Engländer) fortsetzt. Die dritte Seite oder Basis der Falx hängt breit mit dem Lig. pubicum Cooperi (s. Abt. II, S. 290 und Fig. 402) zusammen.

Das laterale Bündel, Lig. interfoveolare, wegen seiner Lage zwischen der Fovea inguinalis medialis und lateralis, oder Hesselbachsches Band nach seinem Entdecker genannt[1]), ist ein schmaleres oder breiteres Bündel, welches unten dem Lig. inguinale mit breiter Basis ansitzt und über das Lig. lacunare bis zum Lig. pubicum Cooperi ausstrahlt. Nach oben verliert es sich gegen die Fascia transversalis oder hängt mit der Sehne des M. transversus oder noch höher mit der Linea semicircularis zusammen. Sein lateraler, freier Rand kann bis

[1]) Hesselbach, Untersuchungen über Leisten- und Schenkelbrüche. Würzburg 1814.

zur Plica semilunaris des inneren Leistenringes reichen und bildet dann die mediale Begrenzung des letzteren. Der mediale Rand ist der Falx inguinalis mehr oder weniger genähert.

Die dünne Stelle der Fascia transversalis zwischen dem medialen Rand des Lig. interfoveolare und dem lateralen Rand der Falx inguinalis (in Fig. 45 als helles Oval dargestellt) entspricht der Fovea inguinalis medialis. Es ist die Stelle, welche so oft zu direkten Leistenbrüchen Veranlassung gibt und dies um so leichter, je größer die schwache Stelle ist und je schärfer sie begrenzt wird. Von hinten her ist das Lig. interfoveolare gedeckt oder wird von unten außen nach oben innen gekreuzt von den Vasa epigastrica inff. Bisweilen sind die Falx inguinalis und besonders das Lig. interfoveolare durch kleine Muskelbündel ersetzt oder verstärkt, M. interfoveolaris (Braune), dessen Fasern sowohl vom M.



Fig. 46.

M. interfoveolaris. Linke Inguinalgegend eines 70jährigen Mannes von der Bauchseite gesehen. Peritonaeum und Fascia transversalis sind weggenommen. 1 : 2. (M. Hofmann, 1901.)

obliquus int. wie Transversus stammen. Sie liegen nach vorn von der Fascia transversalis. Auch nach hinten von der Fascia transversalis hat man kleine Muskelbündel gefunden, welche als M. tensor fasciae transversalis bezeichnet werden Fig. 47.

γ. *Leistenkanal, Canalis inguinalis.*

Die äußere Pforte des Leistenkanals, Anulus inguinalis subcutaneus, ist bereits S. 45 als eine Lücke in der Sehne des M. obliquus externus abdominis bezeichnet worden, welche sich oberhalb des medialen Endes des Lig. inguinale und des Tuberculum pubicum befindet.

Der Leistenring ist, besonders beim Manne, eine wichtige Bruchpforte, d. h. eine Pforte, durch welche in krankhafter Weise Baucheingeweide ihren Weg nach außen nehmen und sogenannte Hernien darstellen (s. weiter unten S. 61).

Die innere Pforte des Leistenkanals dagegen, Anulus inguinalis abdominalis, befindet sich, wie zuvor auseinandergesetzt wurde, in dem Leistengebiet der Fascia transversalis. Da der innere Leistenring den Eingang in den Processus vaginalis fasciae transversalis darstellt, der Processus vaginalis aber als

geschlossenes Rohr den Leistenkanal durchläuft, um in das Scrotum zu gelangen, so ergibt sich, daß die beiden Pforten des Kanals, der innere und äußere Leistenring, nicht die Endmündungen eines und desselben Kanals darstellen Fig. 48.



Fig. 47.

M. tensor fasciae transversalis. Linke Inguinalgegend eines 51jährigen Mannes von der Bauchseite gesehen. Das Peritonaeum ist vollständig, die Fascia transversalis teilweise weggenommen. 1:2. (M. Hofmann, 1901.) *A* Faserbündel, welche parallel zum lateralen Rectusrande auf der Innenseite der Sehne des Musc. transversus abdominis liegen.

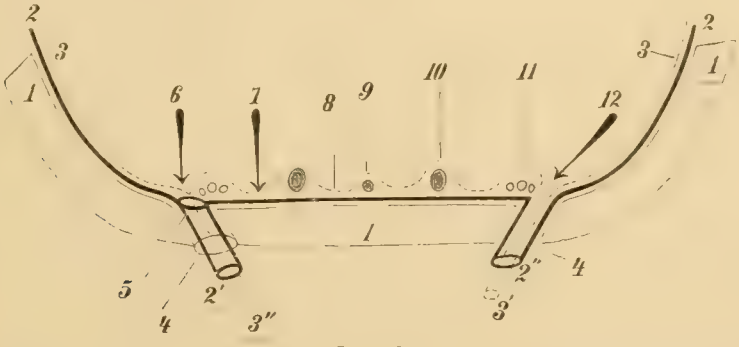

Fig. 48.

Schema einer Horizontalprojektion des Leistenkanals und der vorderen Bauchwand.
1 vordere Bauchwand; 2 Fascia transversalis; 2' Processus vaginalis fasciae transversalis; 3 Peritonaeum; 3' offener Processus vaginalis peritonaei; 3" geschlossener Processus vaginalis peritonaei mit dem Rudimentum processus vaginalis; 4 Anulus inguinalis subcutaneus; 5 Anulus inguinalis abdominalis; 6 Fovea inguinalis lateralis; 7 Fovea inguinalis medialis; 8 Fovea supravesicalis; 9 Plica umbilicalis media mit Lig. umbilicale mediale; 10 Plica umbilicalis lateralis mit der obliterierten Nabelarterie (Lig. umbilicale laterale); 11 Plica epigastrica mit den Vasa epigastrica inferiora; 12 Eingang in den offen gebliebenen Processus vaginalis peritonaei.

Der Leistenkanal durchsetzt die Dicke der vorderen Bauchwand in schräger Richtung, wenn wir, wie es sich gehört, vom inneren Ringe ausgehen, und zwar verläuft er von — hinten, lateral, oben nach — vorn, medial, unten; der Verlauf entspricht ungefähr der Faserrichtung des M. obliquus externus abdominis. Der gegenseitige Abstand beider Ringe, d. h. die Länge des Leistenkanales, beträgt 4—5 cm. Der Längsdurchmesser des äußeren Ringes ist sehr verschieden und wechselt im allgemeinen beim Manne zwischen 1,5—3 cm; beim Weibe beträgt er etwa 1 cm.

Der Leistenkanal hat, schematisch betrachtet, nicht ein rundliches, sondern ein seitlich zusammengedrücktes Lumen. Man kann an ihm vier Wände unterscheiden: zwei breitere Hauptwände, eine vordere und eine hintere, sowie zwei schmale Nebenwände, eine obere und eine untere. Der Samenstrang verläuft nun nicht parallel der Axe dieses Kanals, sondern schräg, derart, daß er im Bereich des inneren Leistenringes der oberen, im Bereich des äußeren Leistenringes der unteren Wand näher liegt.

Die vordere (ventrale), wenig nachgiebige Wand des Leistenkanals wird gebildet — abgesehen von der sie deckenden Haut mit Unterhautfettgewebe und Fascia superficialis abdominis — von der Aponeurose des M. obliquus ext. Dazu kommen die Spezialfascie des Muskels und die Fibrae intercrurales, sowie das laterale Bündel des M. cremaster, d. h. ein Teil des M. obliquus int. Die hintere, (dorsale) dünnere, weniger widerstandsfähige Wand besteht — abgesehen vom Peritonaeum und der Tela subperitonaealis — aus der Fascia transversalis und den Gebilden, welche wir als Falx inguinalis und als Lig. s. M. interfoveolaris kennen gelernt haben. Je stärker und in sich geschlossener diese sehnigen Teile sind, um so weniger besteht die Gefahr einer Hernie. Die schwächste Stelle befindet sich, wie schon oben auseinandergesetzt wurde, zwischen Falx inguinalis und Lig. interfoveolare; sie entspricht innen der Fovea inguinalis medialis, außen dem subkutanen Leistenring und ist die Durchtrittspforte der direkten oder medialen Leistenhernien Fig. 45.

Die untere Wand des Leistenkanals wird gebildet vom Lig. inguinale. Sie ist äußerst schmal in ihrem Anfangsteil (am inneren Leistenring), wird gegen den äußeren Leistenring allmählich breiter und gestaltet sich durch das Lig. inguinale reflexum (Collesi) zu einer Rinne, in welcher der Samenstrang wie in einem Lager liegt.

Die obere Wand des Leistenkanales wird gebildet vom unteren freien Rand der Mm. obliquus int. und transversus. In der Nähe des inneren Leistenringes ist sie fleischig, weiter nach außen wird sie durch die gemeinsame Aponeurose beider Muskeln gebildet und verstreicht zusammen mit der hinteren Wand.

Durch den Leistenkanal zieht beim Mann der Samenstrang, Funiculus spermaticus, beim Weibe das runde Mutterband, Lig. teres uteri.

Der Samenstrang entsteht bei seinem Eintritt in den abdominalen Leistenring aus dem Ductus deferens, den Vasa deferentialia, spermatica intt., sowie den Plexus spermaticus und deferentialis. Dazu kommen noch Lymphgefäße und das Rudiment des Processus vaginalis peritonaei. Diese Gebilde (Inhalt des Samenstranges) werden gleich bei ihrem Eintritt in den Kanal umscheidet von der Fortsetzung der Fascia transversalis, der Tunica vaginalis communis; an diese legt sich der M. cremaster, sowie von hinten her die A. spermatica ext. und der N. spermaticus ext. und von vorn der N. ilioinguinalis. Nach dem Austritt aus dem äußeren Leistenring wird der Cremaster bedeckt von der Fascia cremasterica s. Cooperi, der Fortsetzung der Fascia superficialis abdominis (Hüllen des Samenstranges).

Aus dem Angegebenen erhellt auch, daß der Samenstrang, je weiter wir ihn, von außen beginnend, durch den Leistenkanal hindurch nach innen verfolgen, immer mehr an Bestandteilen verliert, bis endlich der Ductus deferens und die Vasa spermatica interna mit ihrem Nervengeflecht nebst Lymphgefäßen am inneren Ringe übrig bleiben. Dort weichen sie, vom Peritonaeum bedeckt, nach verschie-

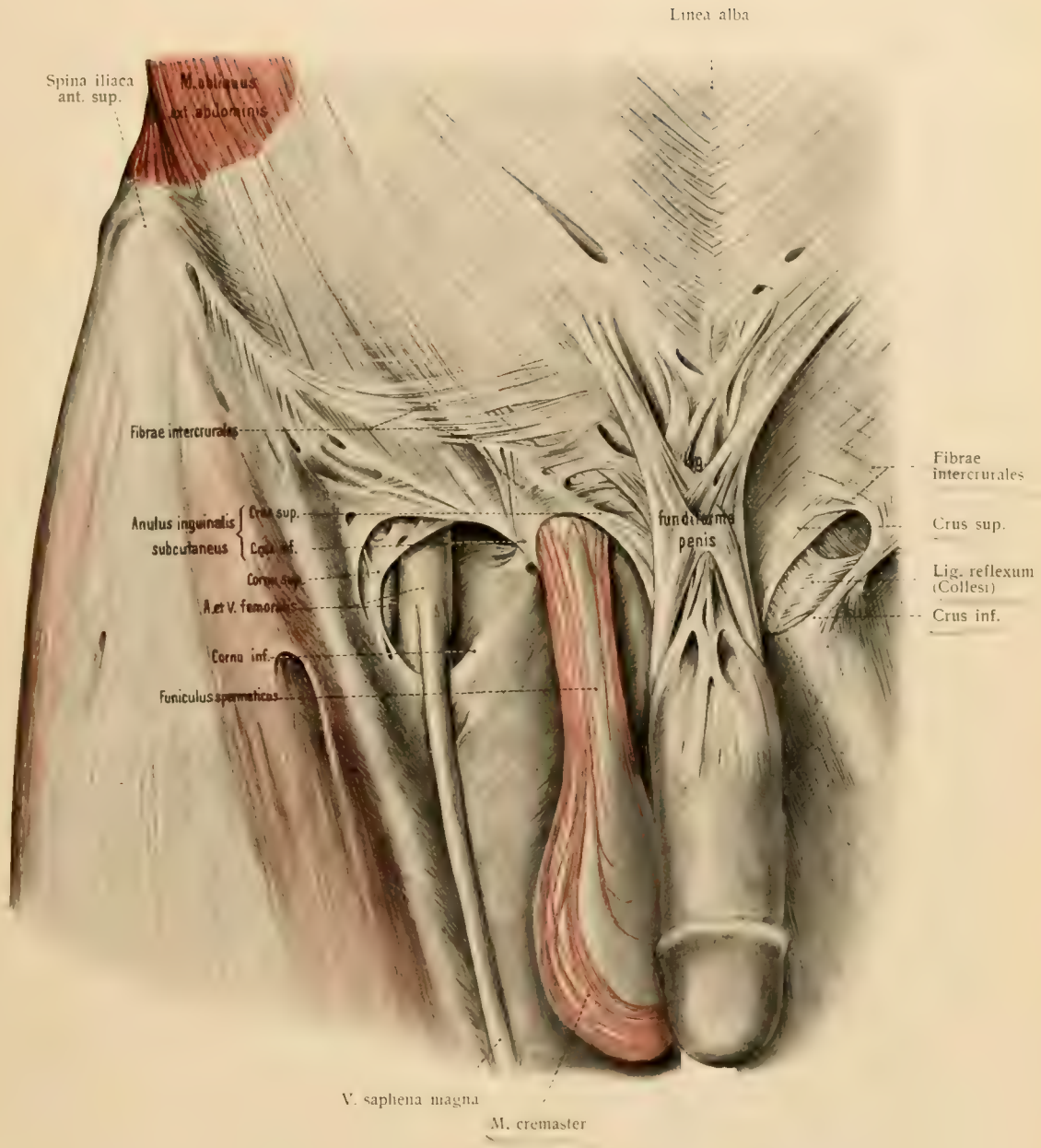

Fig. 49. Aeußerer Leistenring und Schenkelring.
(Unter Zugrundelegung der Abbildungen von **P. Eisler.**)

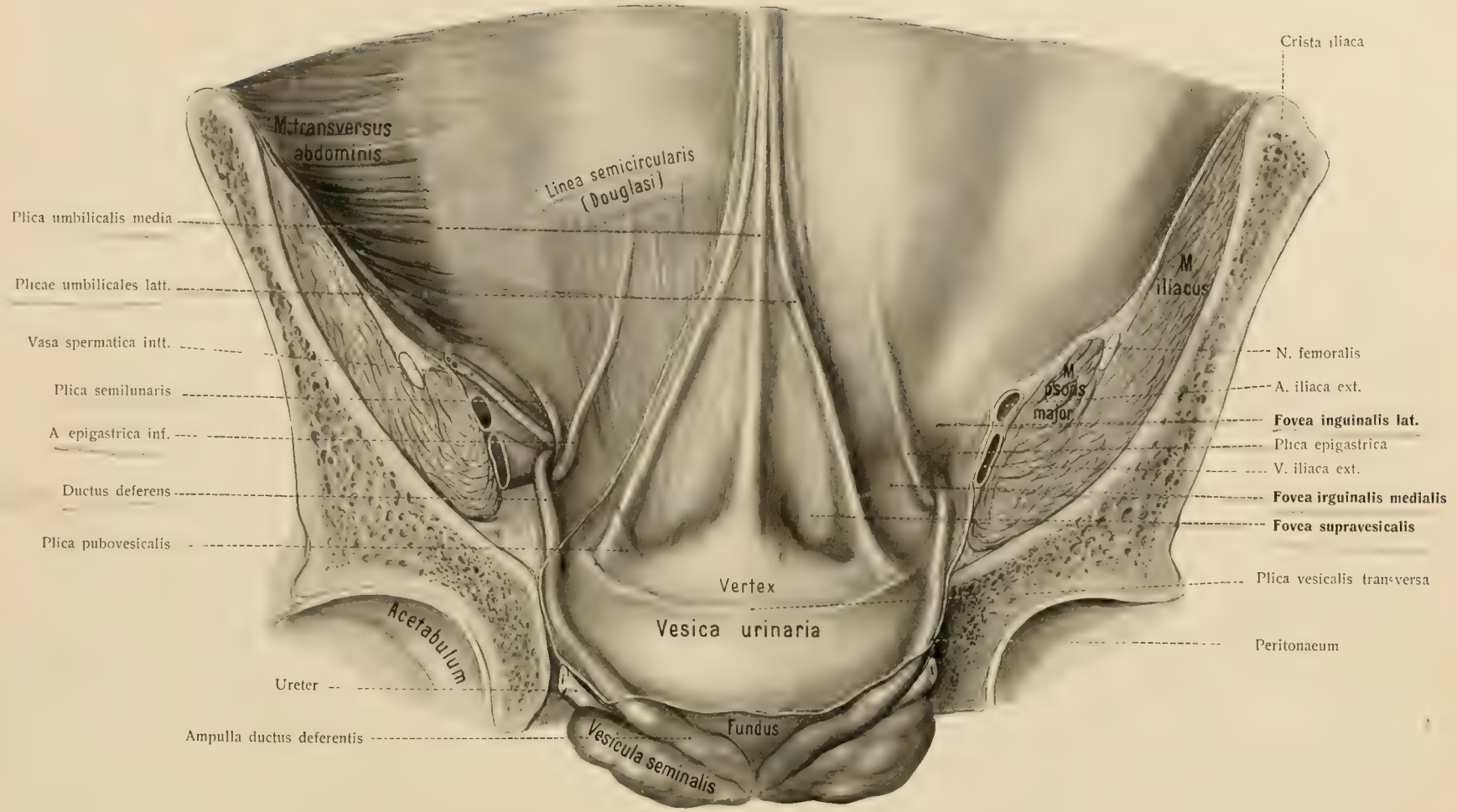

Fig. 50. Falten und Taschen am unteren Teil der Innenfläche der vorderen Bauchwand (4/5).

Seitwärts von der linken Plica umbilicalis lat. ist das Bauchfell entfernt.

denen Richtungen auseinander, wie Fig. 50 verdeutlicht: der Ductus deferens steigt hinab zum kleinen Becken, die Vasa spermatica interna zur Lendengegend.

Der Leistenkanal und seine mediale Nachbarschaft sind eine wichtige Stätte für das Vorkommen von Hernien, deren man laterale und mediale zu unterscheiden hat. Die Herniae inguinales laterales nehmen ihren Weg durch die ganze Länge des Kanales, indem sie entweder das parietale Bauchfell durch den Kanal ausstülpen (Fig. 48,6), oder den offen gebliebenen Gang des Processus vaginalis peritonaei durchlaufen (Fig. 48,12). In ersterem Falle liegt eine erworbene, im letzteren Falle eine angeborene Leistenhernie (oder ihre Anlage) vor. In beiden Fällen liegen die Vasa epigastrica medial vom Halse des Bruchsackes. Ganz anders ist es aber bei einer Hernia inguinalis medialis. Bei ihr wird nicht der innere Leistenring zum Eintritt benutzt, sondern die zwischen Falx inguinalis und Lig. interfoveolare gelegene schwache Stelle der Bauchwand (Fig. 48,7) nach vorn ausgestulpt. Die Hernie kommt zwar am äußeren Leistenringe zum Vorschein, aber die Vasa epigastrica liegen hier lateral, womit der etwa nötige operative Eingriff zu rechnen hat. Letztere Hernie wird auch die direkte, erstere die schräge (indirekte) Leistenhernie oder Kanalhernie genannt.

Was das Bauchfell betrifft, so ist hier nur kurz zu erwähnen, daß es an der hinteren Fläche der vorderen Bauchwand, an der Stelle des inneren Leistenringes, eine kleine, lateral von den Vasa epigastrica gelegene Einsenkung bildet: Fovea inguinalis lateralis. Die Vasa epigastrica bedeckend, erhebt es sich zu einer niedrigen Falte: Plica epigastrica. Zwischen den Vasa epigastrica beider Seiten erheben sich vom kleinen Becken zum Nabel drei mehr oder weniger starke Stränge, ein unpaarer medianer und ein paariger lateraler, alle drei im fetalen Leben von hoher Bedeutung, in späterer Zeit zu Bändern umgeformt. Die beiden seitlichen Stränge, Ligg. umbilicalia lateralia, sind die obliterierten Nabelarterien, der mittlere Strang, Lig. umbilicale mediale, ist der Rest des Stieles der Allantoisblase. Auch über ihnen erhebt sich das Bauchfell zu mehr oder minder hohen, oft sehr beträchtlichen Falten, die Plicae umbilicales laterales und die Plica umbilicalis media bildend. Die zwischen den Falten gelegenen Einsenkungen sind die Fovea supravesicalis, Fovea inguinalis medialis und Fovea inguinalis lateralis. Letztere entspricht dem inneren Leistenringe; die mediale liegt dem äußeren Ringe gegenüber. Die eine oder andere der beiden letzteren Foveae wird zum Ausgangspunkte von Hernien; höchst selten aber wird es die Fovea supravesicalis Fig. 48, 50.

Dritte Abteilung: Muskeln der Brust, Musculi thoracis.

Die Muskeln der Brust schließen sich an die des Bauches aufwärts unmittelbar an. Man unterscheidet zunächst zwei Gruppen, eine oberflächliche, welche am Arme ihre Insertionen hat, und eine tiefe, welche der Brustwand angehört. In dritter Reihe folgt, die Grenze zwischen Brust und Bauch einnehmend, das Zwerchfell, ein Muskel von besonderer morphologischer Stellung und hoher funktioneller Bedeutung.

Erste Gruppe: Armmuskeln der Brust.

1. M. pectoralis major, großer Brustmuskel. Fig. 36, 52.

Der Muskel besitzt sehr feine Bündel und zeigt infolgedessen eine glatte Oberfläche; er bedeckt den größten Teil der Vorderfläche des Thorax. Er hat drei Ursprungsteile. Der eine, Pars clavicularis, entspringt von der medialen Hälfte, manchmal sogar den beiden medialen Dritteln des Schlüsselbeines; der zweite, Pars sternocostalis, entspringt von der Vorderfläche des Sternum und den fünf (selten sechs oder sieben) oberen Rippenknorpeln; der dritte, Pars abdominalis, meist ein schlankes Muskelbündel, und von der Pars sternocostalis nicht getrennt, geht vom vorderen Blatt der Rectusscheide aus.

Die Fasern der drei Teile konvergieren an der lateralen Seite und setzen sich durch eine breite, im Querschnitt hufeisenförmig gestaltete Sehne, welche auf der hinteren Fläche des Muskels entsteht, an der Crista tuberculi majoris fest. Der untere Rand des Muskels bildet die vordere Begrenzung der Achselgrube.

Die von unten kommenden Muskelfasern haben ihren Sehnenansatz oben und innen, die von oben kommenden unten und außen. Die Öffnung der dadurch gebildeten Sehnentasche sieht aufwärts.

Innervation: Nn. thoracales anteriores.

Segmentbezug: C. V—VII (VIII, Th. I) und zwar: Pars clavicularis C. V, VI, Pars sternocostalis C. VII (VIII, Th. I).

Funktion: Adduktion und Einwärtsrollung des Armes. Bei Fixierung des letzteren kann die Pars sternocostalis die Rippen heben und inspiratorisch wirken. Außerdem wirkt er noch mit bei den Bewegungen des Schlüsselbeins.

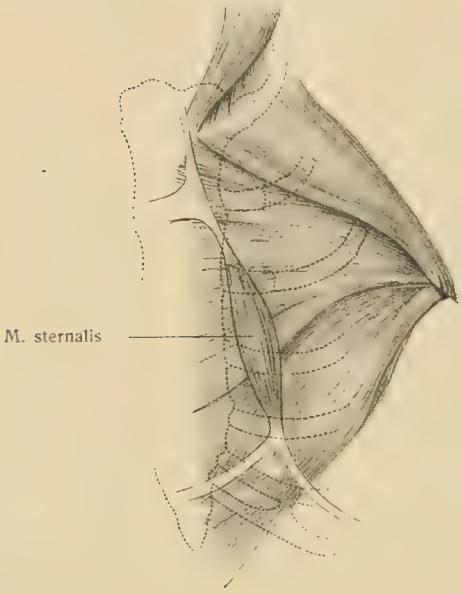

Fig. 51.
M. sternalis. (Dorpater Sammlung.)

Varietäten: Er kann (höchst selten) ganz oder zum Teil fehlen. Der Mangel einzelner Teile ist häufiger. Verdoppelung durch Teilung in eine oberflächliche und tiefe Schicht, Verbindungen mit dem Muskel der anderen Seite, dem Deltoideus, Rectus abdominis, Biceps brachii, Latissimus, Pectoralis minor, Sternalis sind beobachtet. Die Pars sternocostalis entspringt manchmal nur von den vier oberen Rippen, doch kann ihr Ursprung auch bis zur siebenten, achten, neunten Rippe reichen und auf die Rectusscheide übergreifen. Einige Faserzüge der Sehne gelangen regelmäßig zur Fascia brachii, andere zum Sulcus intertubercularis und zur Schultergelenkkapsel. Bei starker Ausbildung der Muskeln beider Seiten treten ihre medialen Ränder am Sternum unmittelbar aneinander. Die zwischen der Pars sternocostalis und clavicularis gelegene Spalte (Sulcus interpectoralis) ist selten umfangreich. Bedeutender ist die zwischen dem lateralen Muskelrande und dem Deltamuskel gelegene Furche und Spalte, Sulcus et Trigonum deltoideopectorale, dem auf der Haut die Mohrenheimsche Grube entspricht. Durch sie verläuft die V. cephalica zur V. subclavia. Die nebeneinander liegenden Muskelränder können völlig verschmelzen und der Deltamuskel mit dem Pectoralis major ein Ganzes bilden; andererseits kann das Trig. deltoideopectorale durch Fehlen der Pars clavicularis sehr breit werden. Die Pars abdominalis kann selbstständig sein. Auf sie sind nach Le Double zurückzuführen die überzähligen Bündel, welche als M. pectoralis tertius, quartus, chondroepitrochlearis usw. beschrieben worden sind. Diese Bündel entspringen vom lateralen Rand des Muskels, von den Knorpeln der letzten Rippen, den Fascien der Bauchmuskeln und endigen am Sulcus bicipitalis, der Fascia brachii, am Condylus medialis humeri.

Ein seltenes Vorkommnis (4,4 Proz. bei Europäern, 14,3 Proz. nach Adachi, 6,7 Proz. nach Koganei bei Japanern) ist der in seiner Ausbildung sehr wandelbare M. sternalis, welcher eine ansehnliche Literatur hervorgerufen hat. Er ist als Varietät des M. sternocleidomastoideus, des M. pectoralis major, des Rectus abdominis oder als Rest des Panniculus carnosus (Ruge) angesehen worden. Als Innervation werden Nn. intercostales oder Nn. thoracales antt. angegeben. Ein von R. Fick beschriebener Fall zeigte eine doppelte Innervation. — Über die Sternalisfrage siehe Eisler, Die Muskeln des Stammes, Jena 1912, S. 470 und Ruge, G., Neue Mitteilungen über die Sternalis-Frage. Morph. Jahrb. 41. Bd. 1910.

2. M. pectoralis minor, kleiner Brustmuskel. Fig. 36, 53.

Der platte, dreiseitige Muskel entspringt von dem vorderen Ende des dritten bis fünften (oder 2—5) Rippenknochens und setzt sich verschmälert am Processus coracoideus fest. Der Ursprung greift meist etwas auf die Rippenknorpel über. Der Ansatz ist mit dem Ursprung des M. coracobrachialis und dadurch auch mit dem kurzen Kopf des M. biceps brachii verbunden.

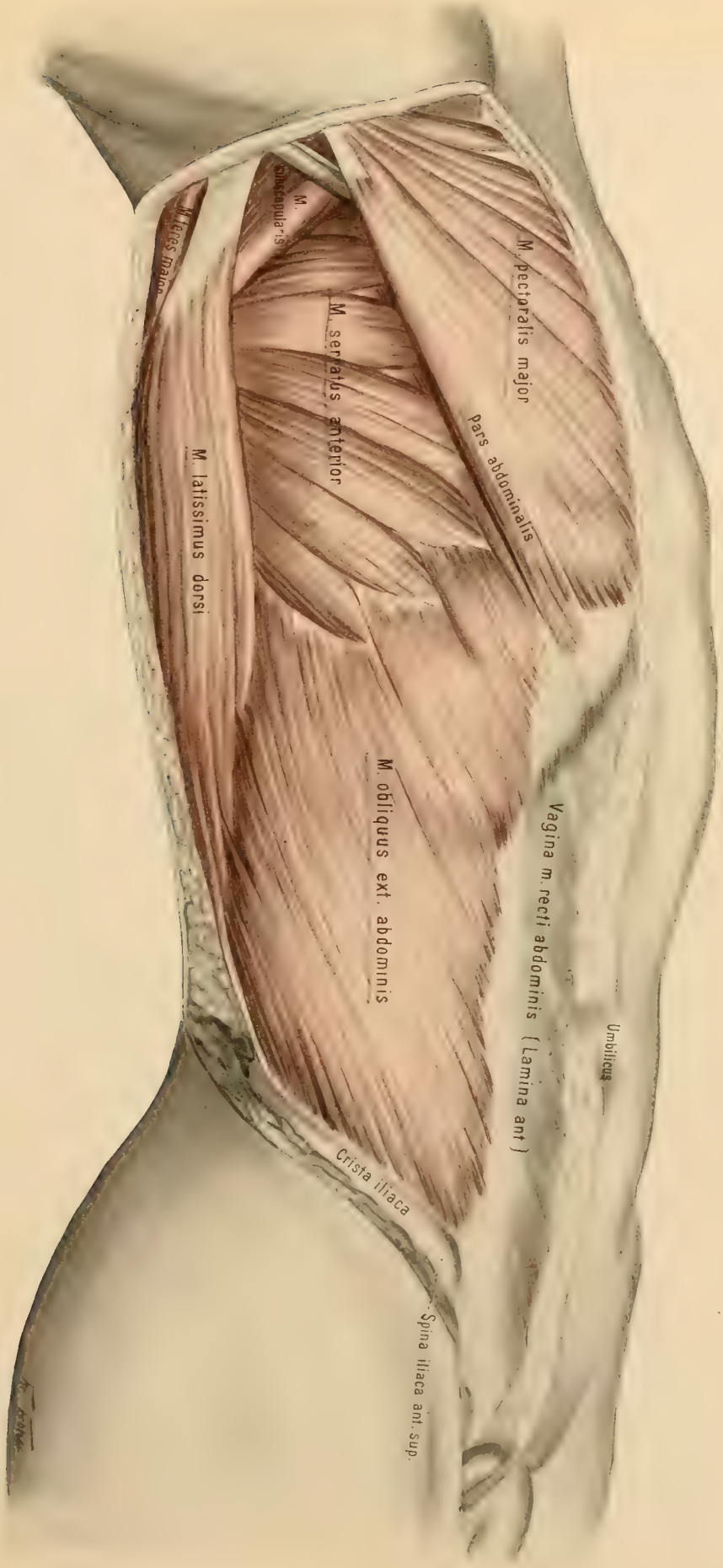

Fig. 52. Muskeln von Brust und Bauch. Seitenansicht I ($^1/_2$).

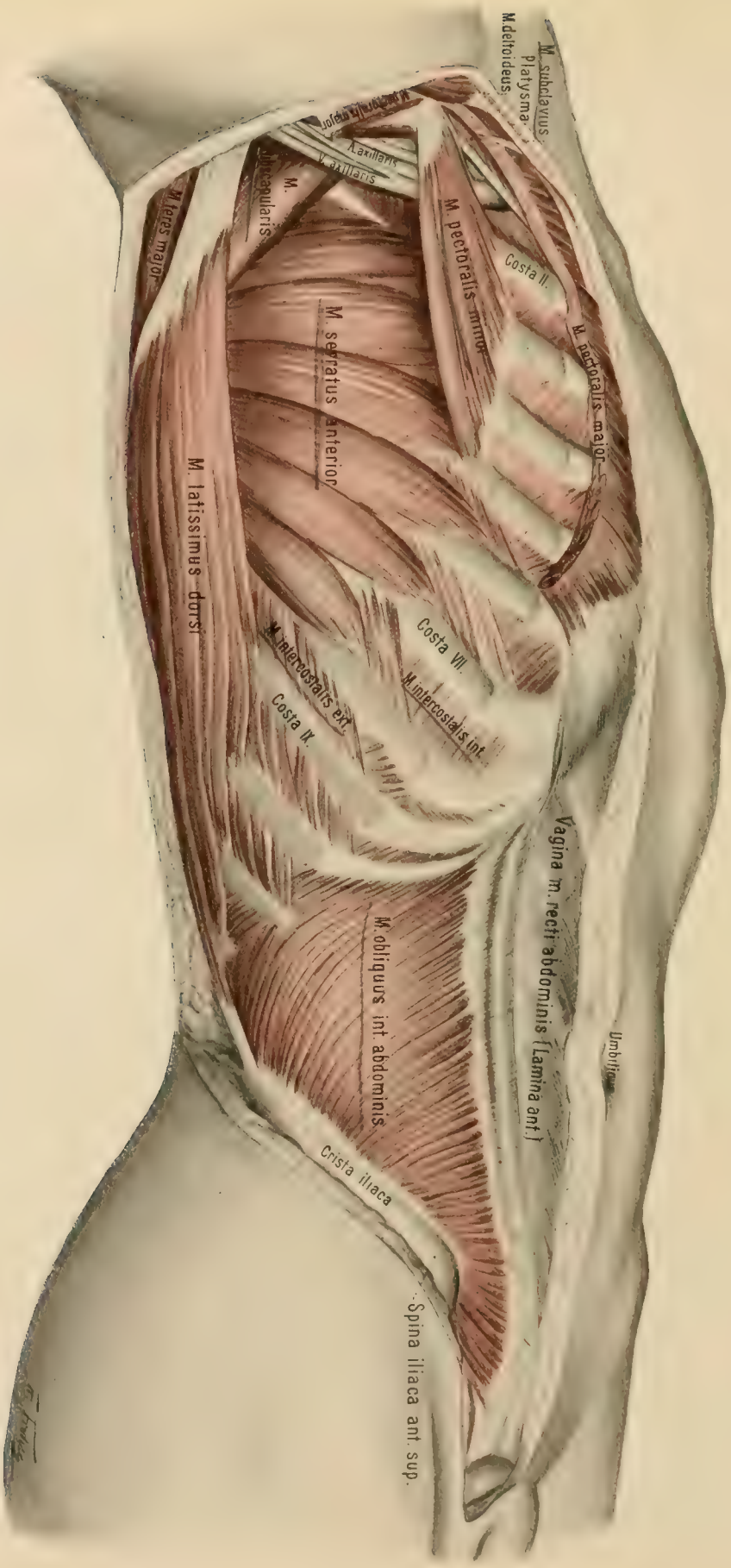

Fig. 53. Muskeln von Brust und Bauch. Seitenansicht II (1/2).

Er wird durch den M. pectoralis major vollkommen verdeckt, doch wird sein lateraler (unterer) Rand bei der Praeparation der Achselhöhle sichtbar.

Innervation: Von den Nn. thoracales antt.

Segmentbezug: C. VII, VIII. (Th. I).

Funktion: Adduktion der Scapula, Senkung des Schlüsselbeins, aber auch Hebung der Rippen.

Varietäten: Er kann ganz fehlen. Tiedemann hat einen Fall von Verdopplung beschrieben. Es war ein oberflächlicher, der Norm entsprechender und ein tiefer, nur von der zweiten und dritten Rippe entspringender Muskel vorhanden. Die Zahl der Ursprünge kann bis auf einen vermindert sein, anderseits können die Ursprungszacken sich von der zweiten bis zur sechsten Rippe erstrecken. Die Sehne zieht oft über den Proc. coracoideus hinweg und geht zur Kapsel des Schultergelenkes, zur Sehne des M. infraspinatus, zum Lig. coracoacromiale, zum Tuberculum majus. Verbindungen mit dem Pectoralis major und Subclavius sind beobachtet; ein von der ersten Rippe entspringendes, zum Proc. coracoideus ziehendes Bundel ist als M. pectoralis minimus durch Gruber bezeichnet worden.

3. M. subclavius, Unterschlüsselbeinmuskel. Fig. 36, 53, 62, 64.

Er entspringt mit starker Sehne von der oberen Fläche der ersten Rippe in der Gegend der Knochenknorpelgrenze, wendet sich lateralwärts zur unteren Fläche der Clavicula und inseriert unter fächerförmiger Ausbreitung der Bündel im Sulcus subclavius claviculae bis an die Tuberositas coracoidea.

Innervation: Vom N. subclavius des Plexus brachialis.

Segmentbezug: C. (IV) V (VI).

Funktion: Er fixiert das Schlüsselbein im Sternoclaviculargelenk, zieht es nach vorn und unten, kann aber auch als Rippenheber wirken bei festgestelltem Schultergelenk.

Varietäten: Er kann ganz fehlen. An seiner Stelle kann nur ein Ligament vorhanden sein. Die sogenannten Verdoppelungen sind (W. Krause, Le Double) meist bedingt durch überzählige Muskeln, wie M. acromioclavicularis, omoclavicularis, sternoclavicularis, supraclavicularis, subclavius post., infraclavicularis. Vermehrung der Ursprünge hat Le Double zweimal beobachtet, der Muskel entsprang von der ersten und zweiten Rippe. Der Ansatz der Muskeln kann außer an der Clavicula stattfinden am Proc. coracoideus, dem Lig. coracoclaviculare, Acromion, Humerus.

4. M. serratus anterior, vorderer Sägemuskel. Fig. 36, 52—54, 65.

Er liegt an der Seitenfläche des Thorax und entspringt mit neun (zehn) leicht auf eine große Strecke voneinander zu isolierenden Zacken von der ersten bis achten (neunten) Rippe, dringt als breite Platte zwischen Brustwand und Schulterblatt rückwärts und medianwärts und heftet sich am Margo vertebralis des Schulterblattes sowie an je einem Knochenfelde der Facies costalis in der Nähe des Angulus sup. und des Angulus inf. an.

Die oberen Teile des Muskels bilden die mediale Wand der Achselhöhle. Ein oberes Stück des Muskels wird vom Pectoralis minor zugedeckt; die vier unteren Zacken alternieren mit den oberen Ursprungszacken des Obliquus externus abdominis Fig. 52.

Die Zahl der Ursprungszacken ist gewöhnlich um eins größer als die Zahl der Ursprungsrippen, da von der zweiten Rippe zwei Zacken abgehen. Er entspringt von der ersten bis neunten Rippe in einer gebogenen Linie in der Weise, daß die mittleren Zacken am weitesten vorn, die oberen und unteren aber weiter hinten befestigt sind. Die erste Zacke entspringt von der ersten und von der zweiten Rippe, die zweite Zacke von der zweiten Rippe, usw. Die achte Zacke ist schon ausgiebig mit dem M. obliquus ext. abdominis verbunden durch eine lange quere Raphe, die neunte (letzte) Zacke geht fast völlig in den Obliquus ext. über.

Die Anheftung bevorzugt den oberen und unteren Winkel des Schulterblattes, so daß hierdurch eine Pars superior, media und inferior des Muskels bedingt wird. Die Pars inferior ist die mächtigste, heißt auch konvergierende Portion und besteht aus den konvergierenden Bündeln der fünf bis sechs unteren Zacken. Die Pars superior geht aus dem von der ersten

und zweiten Rippe (Tuberositas costae II) und von einem zwischen beiden ausgespannten vertikalen Sehnenbogen kommenden Muskelabschnitte hervor. Die von den beiden oberen Rippen kommenden Bundel steigen schräg abwärts, was man am besten an der hängenden Leiche erkennt. Von dem unteren Rande der zweiten Rippe, sowie von der dritten Rippe kommt die schwache mittlere oder divergierende Portion. Sie hat die Aufgabe, die Verbindung mit dem ausgedehnten, zwischen beiden Winkeln gelegenen Gebiete des Randes herzustellen.

Innervation: Vom N. thoracalis longus. Segmentbezug: C. V—VII (VIII).

Funktion: Er zieht das Schulterblatt, besonders den unteren Winkel, nach vorn. Seine oberen Zacken wirken als Heber des Schulterblattes, wie der ihnen benachbarte M. levator scapulae. Seine untere Portion wirkt schon mit bei der Erhebung des Arms bis zur Horizontalen durch Drehung des Schulterblattes um 20° (Mollier); bei Erhebung des Arms über die Horizontale hinaus beträgt die Drehung der Scapula durch die untere Portion 30°. Bei fixierter Scapula kann der ganze Muskel die Rippen heben und inspiratorisch wirken.

Varietäten: Einzelne Teile des Muskels können fehlen. Verminderung der Ursprünge bis auf sieben, Vermehrung bis elf Zacken sind beschrieben. Verbindungen kommen vor mit den Mm. intercostales extt., dem Obliquus ext. abdominis.

Zweite Gruppe: Muskeln der Brustwand.

Sie sind es, welche die Muskeln des Bauches aufwärts fortsetzen und sogar deren Verlaufsrichtung wiederholen, während die Armmuskeln der Brust als besondere Auflagerungen sich geltend machen.

1. Mm. intercostales, Zwischenrippenmuskeln. Fig. 39, 53—56.

Jederseits elf Paare. Sie füllen die Spatia intercostalia unvollständig aus und werden unterschieden als äußere und innere. Die inneren teilt Eisler in zwei Schichten und bezeichnet die äußere von diesen als Mm. intercostales intermedii.

a) Die Intercostales externi beginnen am Tuberculum costae und reichen vorn bis zur Ursprungsstelle des Serratus anterior und Obliquus externus abdominis, d. h. bis an den Beginn des Rippenknorpels.

Das kraniale Ende der schräg kaudalwärts gerichteten Muskelbündel ist näher der Wirbelsäule angeheftet, sie verlaufen also an der dorsalen Thoraxwand lateralkaudalwärts, an der ventralen Thoraxwand mediankaudalwärts.

Die Insertion der oberen Mm. intercostales extt. bleibt hinter der Knorpelgrenze etwas zurück, die unteren überschreiten sie etwas. Sie haben die Richtung der Faserung des Obliquus externus abdominis und ziehen von hinten oben nach vorn unten.

Schon in dem Verlauf sind durchgreifende sehnige Faserzüge eingemischt. Jenseits des vorderen Muskelendes treten die sehnigen Fasern in verstärkter Weise zutage und bilden die Ligg. intercostalia antt. s. corruscantia.

b) Die Interni reichen vom Rippenwinkel bis zum Sternum. Sie beginnen also später, hören aber auch später auf. Ihre Faserrichtung geht von hinten unten nach vorn oben. Die beiden letzten Interni setzen sich häufig ununterbrochen in den Obliquus internus abdominis fort.

Die zwischen den Knorpeln gelegenen Teile der Mm. intercostales heißen auch noch besonders Mm. intercartilaginei.

c) Mm. subcostales. Die hinteren Strecken der Interni greifen in der Regel über die Zwischenrippenräume hinaus auf die Innenflächen der bezüglichen Rippen, so daß hierdurch Gelegenheit gegeben wird zur Verbindung mit den Interni benachbarter Intercostalräume. So kann eine zusammenhängende Muskelschicht zustande kommen. In dem hinteren Thoraxgebiet pflegt das Übergreifen stärker ausgebildet zu sein. Die so gebildete Muskelschicht führt den Namen

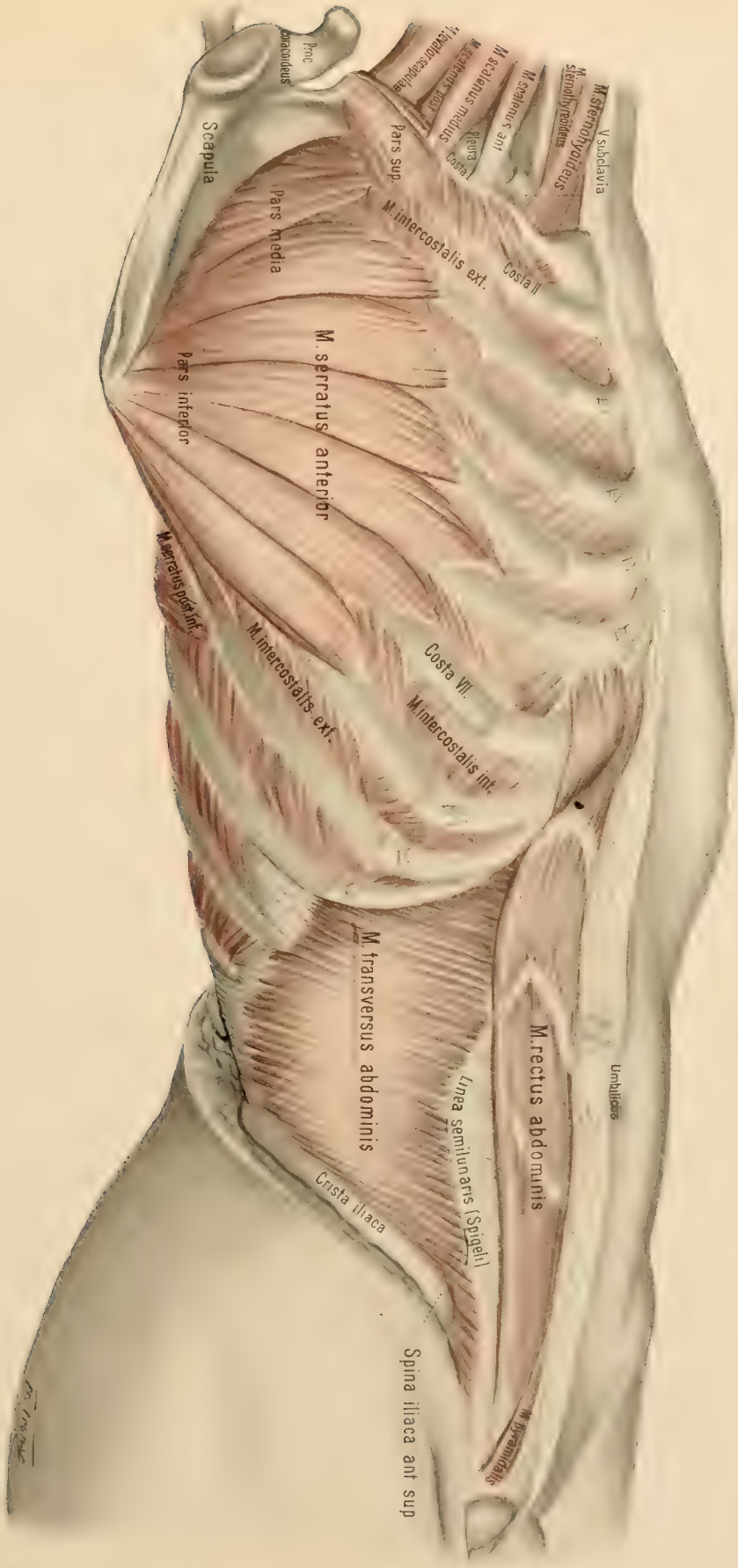

Fig. 54. Muskeln von Brust und Bauch. Seitenansicht III (1/2).

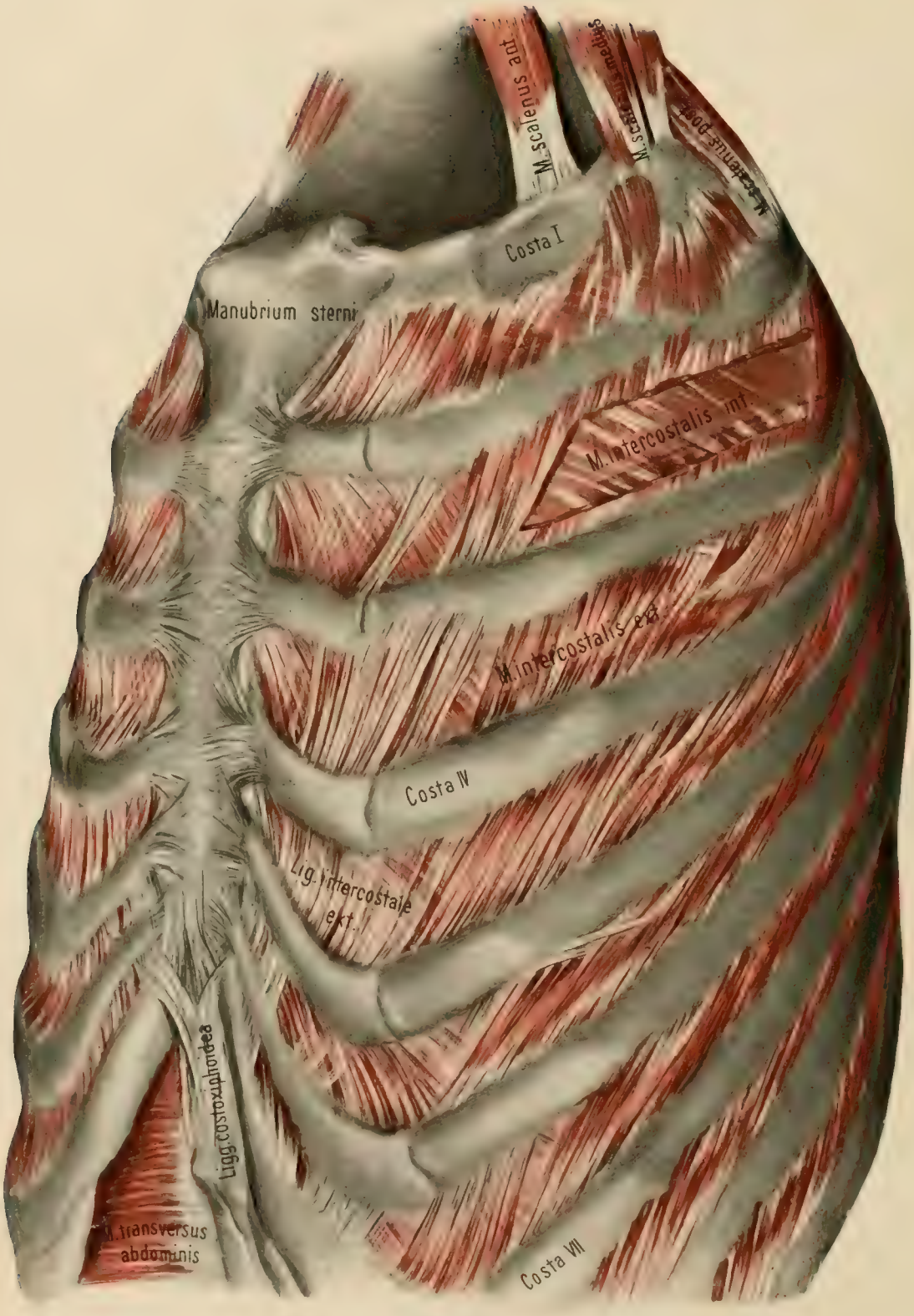

Fig. 55. Zwischenrippenmuskeln, Musculi intercostales (2/3).

Musculi subcostales. Sie können vollständig fehlen, verbinden sich aber auch in manchen Fällen zu einem langen Muskelstreifen, welcher von der dritten bis zur zwölften Rippe reicht.

Innervation: Von den Interkostalnerven. Segmentbezug: Th. I—XI.

Die Funktion der Interkostalmuskeln ist schon oft untersucht, aber verschieden beurteilt worden. Diese Streitfrage geht bis auf Galenus zurück, ist also über 1700 Jahre alt (R. Fick). Am heftigsten war der Streit im 18. Jahrhundert zwischen Hamberger und Haller. Den Anfang machte Hamberger mit seiner 1727 veröffentlichten Abhandlung: De respirationis mechanismo atque usu. Er stellte unter anderem den Satz auf, daß den Intercostales externi die inspiratorische Tätigkeit obliege, die Intercostales interni dagegen seien Exspiratoren. Haller hingegen hielt auch letztere für Inspiratoren: „Inspiratio actio vitalis est, exspiratio auxilio non eget." Daß über-

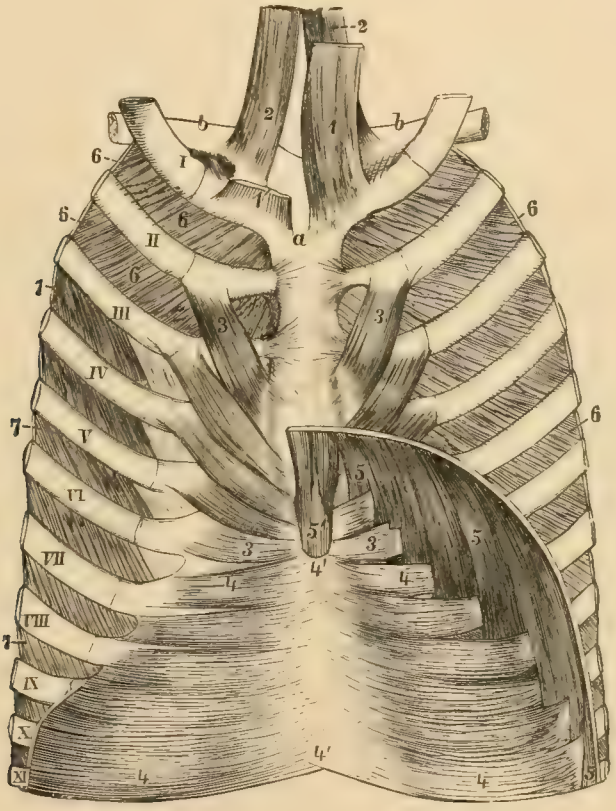

Fig. 56.

Tiefe Muskeln der vorderen Brustwand, von hinten. 1 : 4.

a Manubrium sterni; *b* Clavicula; *I—XI* Costae I—XI. 1, 1' M. sternothyreoideus; 2, 2' M. sternohyoideus; 3 M. transversus thoracis; 4 M. transversus abdominis; 4' Linea alba; 5 Pars costalis diaphragmatis; 5' Pars sternalis diaphragmatis; 6, 6 Mm. intercostales interni; 7, 7 Mm. intercostales externi.

haupt die Muskulatur der Rumpfwand neben dem Zwerchfell sich am Atemmechanismus beteiligt, steht gegenwärtig fest; ebenso, daß unter besonderen Verhältnissen auch bei der Exspiration Muskeltätigkeiten mitwirken, z. B. wenn dem Ausatmungsstrom ein Widerstand entgegengestellt wird.

Nach R. Fick ist die Wirkung der Intercostales folgende: Bei der ruhigen Atmung wird die Einatmung durch die äußeren Zwischenrippen- und die Zwischenknorpelmuskeln, die Ausatmung aber durch die inneren Zwischenrippenmuskeln und nicht etwa durch die „Elastizität des Brustkorbes" bewirkt. Die Gleichgewichtslage des Brustkorbes (ohne Lunge) ist eine Inspirationsstellung, keine exspiratorische (Arch. Anat. Phys. 1897 und Handbuch 3. Bd. S. 187).

Beiden kommt indessen noch eine andere Aufgabe zu. Sie verhindern durch ihre Anspannung die Einbuchtung der interkostalen Weichteile bei der Inspiration, sowie deren Ausbuchtung bei der Exspiration; sogar Teile der Lungen würden in solche interkostalen Taschen geraten und eingeklemmt werden können (Henle).

Variationen: Der eine oder andere der Mm. intercostales extt. und intt. kann fehlen. Manchmal überwiegt das Muskelfleisch, manchmal das Sehnengewebe der Muskeln. Le Double hat Intercostales gesehen, welche fast ganz sehnig waren. Die letzten Intercostales interni hängen oft mit dem M. obliquus int., die letzten Intercostales externi mit dem Obliquus ext. abdominis zusammen.

2. Mm. levatores costarum, Rippenheber (siehe bei Rückenmuskeln S. 38).

Sie gehören zu den Muskeln der Brustwand, sind aber aus praktischen Rücksichten bei den Rückenmuskeln abgehandelt worden.

3. M. transversus thoracis, querer Brustmuskel. Fig. 56.

Eine dünne, hinter den Rippenknorpeln gelegene Schicht von Muskel- und Sehnenfasern, welche von der Dorsalfläche des Processus xiphoideus, des unteren Teiles des Corpus sterni und der Knorpel einer oder zweier der unteren wahren Rippen entspringt. Die Fasern laufen lateral- sowie aufwärts und divergieren in der Weise, daß die untersten horizontal, die mittleren schräg aufwärts, die obersten fast senkrecht ziehen. Sie setzen sich mit (fünf) getrennten Zacken an den unteren Rand des zweiten bis sechsten Rippenknorpels fest, an deren Übergangsstelle in den Knochen. Die Fasern der untersten Zacke verlaufen parallel denen des Transversus abdominis, dessen Fortsetzung auf die Innenwand des Thorax der Transversus thoracis darstellt.

Innervation: Von den Rami ventrales der Nn. intercostales (II) III—VI.

Segmentbezug: Th. (II) III—IV (Rauber).

Funktion: Er zieht die Rippen nach abwärts und wirkt dadurch als Exspirationsmuskel.

Varietäten: Er kann ganz fehlen. Seine einzelnen Zacken können vollkommen selbständig sein. Er kann nach oben bis zur ersten, nach unten bis zur siebenten Rippe reichen. Der sehr seltene M. transversus colli, welcher hinter dem Manubrium sterni liegt und in der Mittellinie mit dem Muskel der anderen Seite zusammenhängt, ist (Luschka, Le Double) vielleicht als oberste Zacke des M. transversus thoracis zu betrachten, was aber nach Eisler ausgeschlossen ist; er stellt vielmehr eine verlagerte Portion des M. sternothyreoideus dar.

Dritte Gruppe: Diaphragma, Zwerchfell. Fig. 56, 57—59, 61.

Das Zwerchfell entspringt vom inneren Umfange der Apertura thoracis inferior, dehnt sich jedoch abwärts über den größten Teil der Lendenwirbelsäule aus. Gewölbeartig in das unten offene Cavum thoracis hinaufragend, trennt es einen oberen von einem unteren Raume ab, den Brustraum, Cavum pectoris, vom Bauchraum, Cavum abdominis. Sein Mittelteil ist eine die Kuppel des Gewölbes einnehmende Sehne, die Zentralsehne des Zwerchfelles. So unterscheidet man eine Pars muscularis von einer Pars tendinea. Dem großen Umfange des Ursprunges der Pars muscularis entsprechend, sind jederseits drei Abteilungen, eine Pars lumbalis, eine Pars costalis und eine Pars sternalis zu unterscheiden.

a) Die Pars lumbalis besteht aus drei Abteilungen oder Schenkeln, einem medialen, einem Zwischenschenkel und einem lateralen Schenkel.

Das Crus mediale entspringt von dem Körper des ersten bis dritten und vierten Lendenwirbels (rechts gewöhnlich zum vierten, links zum dritten reichend)

und steht hier mit dem Lig. longitudinale anterius der Wirbelsäule in innigem Zusammenhange. Nach oben verlaufend trifft es am Beginn des ersten Lendenwirbels mit demjenigen der anderen Seite zusammen und bildet so die sehnig begrenzte Aorten-Arkade, den Aortenschlitz, Hiatus aorticus für den Durchtritt der absteigenden Aorta. Jenseits des Aortenschlitzes kreuzen sich die medialen Schenkel, divergieren aber alsbald von neuem, um eine zweite muskulös umrandete Öffnung zwischen sich zu fassen, den Hiatus oesophageus, für den Durchtritt der Speiseröhre. Darauf erfolgt der Übergang in die Zentralsehne.

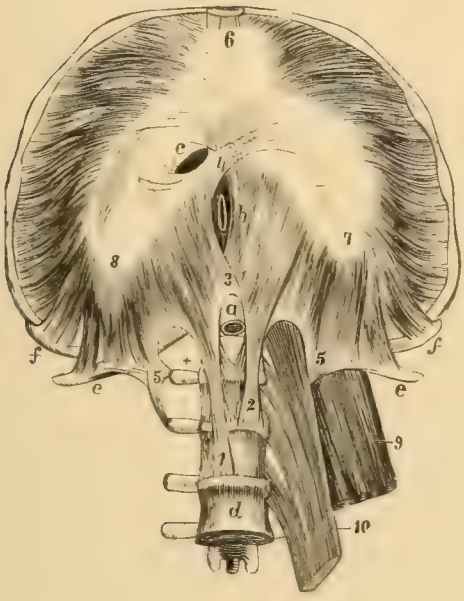

Fig. 57.

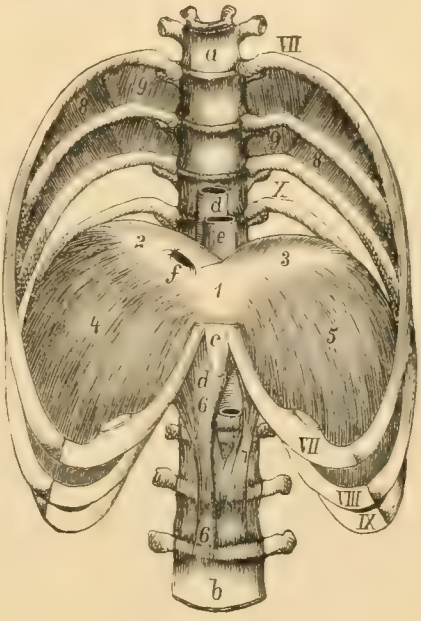

Fig. 58.

Fig. 57. **Das Zwerchfell,** von unten. 1:4.
Die unteren Rippen und das Brustbein sind stark nach oben gezogen. *a* Aorta abdominalis; *b* Oesophagus; *c* Foramen venae cavae; *d* Vertebra lumbalis IV; *e* Costa XII; *f* Costa XI. 1 Crus mediale dextrum; 2 Crus mediale sinistrum; 3 Kreuzung der Lendenschenkel vor dem Hiatus aorticus; 4 Kreuzung der Fasern vor dem Hiatus oesophageus; 5 Crus laterale et Arcus lumbocostalis lateralis; † Arcus lumbocostalis medialis; von beiden entspringt das Crus laterale; 6 Lobus anterior, 7 Lobus sinister, 8 Lobus dexter centri tendinei; 9 M. quadratus lumborum; 10 M. psoas major.

Fig. 58. **Das Zwerchfell,** von oben. 1:4.
a Vertebra thoracalis VI; *b* Vertebra lumbalis IV; *c* Processus xiphoideus; *d, d* Aorta; *e* Oesophagus; *f* Foramen venae cavae; *VII, VIII, IX, X* Costae VII—X; 1 Lobus anterior, 2 Lobus dexter, 3 Lobus sinister centri tendinei; 4 Pars costalis dextra; 5 Pars costalis sinistra; 6 Crus mediale dextrum; 7 Crus mediale sinistrum; 8 Mm. intercostales interni; 9 Mm. intercostales externi.

Das Crus intermedium ist der laterale durch den N. splanchnicus major abgegrenzte Teil des Crus mediale.

Das Crus laterale geht von zwei sehnigen Bögen aus, welche nach den von ihnen überbrückten Muskeln die Arkade des Psoas und die Arkade des Quadratus lumborum genannt werden, aber auch den Namen Arcus lumbocostalis medialis und lateralis (Halleri) führen. Die Psoasarkade spannt sich von der Seitenfläche des ersten (oder zweiten) Lendenwirbelkörpers zur Spitze des Querfortsatzes desselben Lendenwirbels hinüber. Die Quadratusarkade schließt sich an die vorhergehende unmittelbar an und spannt sich von dem Querfortsatz des ersten (oder zweiten) Lendenwirbels gegen die Spitze der zwölften Rippe hin-

über. Von beiden Sehnenbögen nehmen die Muskelfasern ihren Weg ziemlich steil zur Zentralsehne.

b) Die Pars costalis nimmt ihren Ursprung in schwach abwärts gebogener Linie von den Knorpeln der zwölften bis siebenten Rippe, mit Zacken, welche zwischen jene des Transversus abdominis eingreifen (Fig. 56). Sie wenden sich bogenförmig zur Zentralsehne.

c) Die Pars sternalis, die kleinste von allen, entspringt von der dorsalen Fläche des Schwertfortsatzes und dem hinteren Blatt der Rectusscheide mit einer oder mehreren unregelmäßigen kleinen Zacken, welche sich ebenfalls an die Zentralsehne anschließen.

Die Zentralsehne, Centrum tendineum, hat frisch präpariert spiegelnden Glanz, so daß der Bearbeiter sich darin betrachten kann: daher der alte Name Speculum Helmonti. Ihre Gestalt ist im allgemeinen nierenförmig, der Querschnittform des Brustraumes entsprechend. Der vordere Rand springt jedoch in der Mitte stärker vor, so daß die Form eines Kleeblattes zustande kommt. Auf dem Folium anterius ruht das Herz mit dem Herzbeutel; auf den Folia lateralia die Mittelteile der Grundflächen der Lungen. An der hinteren Grenze des rechten und des vorderen Blattes zeigt das Centrum tendineum das große Foramen venae cavae, für den Durchtritt der Vena cava inferior.

Zwischen der Quadratusarkade und dem Kostalteil befindet sich häufig eine Lücke der Muskulatur von verschiedener Ausdehnung und dreiseitiger Form; sie kann auch von einzelnen Muskelbündeln durchzogen werden. Im Bereiche dieses Trigonum lumbocostale tritt die Pleura mit dem Peritonaeum in unmittelbare Berührung.

Eine zweite Stelle dieser Art, Trigonum sternocostale, befindet sich jederseits zwischen der Pars costalis und Pars sternalis: die Lücke führt auch den Namen Larreysche Spalte. Durch sie gehen die Vasa mammaria intt. in die Vasa epigastrica supp. über.

Durch den Hiatus aorticus zieht nicht allein die absteigende Aorta, sondern auch der sie umspinnende Plexus aorticus, sowie an ihrer rechten hinteren Seite die in Fettgewebe eingehüllte Cisterna chyli und der Ductus thoracicus (Milchbrustgang).

Zwischen Crus mediale und laterale tritt der Grenzstrang des Sympathicus [manchmal auch die V. azygos (rechts), V. hemiazygos (links)] von dem Brust- in den Bauchraum. Das Crus mediale selbst wird von durchtretenden Organen durchsetzt; ein größerer Schlitz dieser Art ist bestimmt für den Durchtritt des N. splanchnicus major nebst V. azygos bezw. hemiazygos. Dadurch wird das Crus mediale in zwei Hauptbündel zerteilt, deren laterales als Crus intermedium bezeichnet wird. Durch letzteres tritt der N. splanchnicus minor hindurch.

Durch den Hiatus oesophageus treten mit dem Oesophagus die Bauchteile der Nn. vagi und manchmal der R. phrenico-abdominalis des N. phrenicus sin.; durch das Foramen venae cavae zieht neben der V. cava inferior der R. phrenico-abdominalis des N. phrenicus dexter.

Innerviert wird das Zwerchfell vom N. phrenicus aus dem Plexus cervicalis. Segmentbezug: C. III, **IV,** V. Die auf Luschka zurückgehende Angabe, daß auch Interkostalnerven die Pars costalis mit motorischen Nerven versorgen, ist nach den Untersuchungen von Ramström nicht zutreffend. Die zum Zwerchfell ziehenden Äste der Interkostalnerven VIII –XII sind sensibel und versorgen das Peritonaeum.

Ramström, M., Untersuchungen über die Nerven des Diaphragma. Anat. Hefte XXX. 1906.

Seiner Funktion nach stellt es den wichtigsten Inspirationsmuskel dar. Es besorgt die „Zwerchfellatmung" im Gegensatz zur „Kostalatmung". Während der durch die Auflagerung des Herzens etwas abgeflachte und eingedrückte, mit der Impressio cordis versehene Mittelteil der Zwerchfellkuppel (Herzteil des Zwerchfelles) bei den Kontraktionen des Zwerchfelles nur geringe Exkursionen macht

(ca. 1 cm, Hasse), sind die Exkursionen der Seiten- oder Lungenteile des Zwerchfelles um so ansehnlicher (rechts 2—4 cm beim Manne, 2 cm beim Weibe). Die Seitenteile flachen sich also bei der Inspiration stark ab; dadurch wird der Brustraum vergrößert und der atmosphärischen Luft Gelegenheit gegeben, auf natürlichem Wege in die Lungen einzudringen. Bei der Exspiration drückt die Premula abdominalis das schlaffe Zwerchfell aufwärts und hilft dadurch die Luft entfernen.

Die Bewegung des Zwerchfells ist an geeigneten Personen leicht von außen an der Einziehung der Interkostalräume zu sehen. Schon Gerhardt erwähnt dies in seinem Lehrbuch der Auskultation und Perkussion (IV. Aufl. 1883, S. 31). In neuerer Zeit hat man dieser Erscheinung größere Aufmerksamkeit geschenkt und sie als Zwerchfellphänomen bezeichnet.

Der Höhenstand des Zwerchfelles ist entsprechend der Phase und Größe seiner Tätigkeit oder Erschlaffung natürlich sehr verschieden. Die rechte Kuppel steht wegen der Einwirkung der voluminösen Leber immer etwas höher als die linke. Der höchste Punkt der Kuppel liegt bei mittlerem Zwerchfellstande etwa in der Höhe des vierten Sterno-Kostalgelenkes und zwar in der Parasternallinie. Bei tiefster Inspiration erniedrigt sich der Stand um einen ganzen Interkostalraum, bei tiefster Exspiration erhöht er sich um einen solchen. Bedeutende Altersunterschiede des Höhenstandes sind vorhanden, wie nebenstehende Figur 59 zeigt.

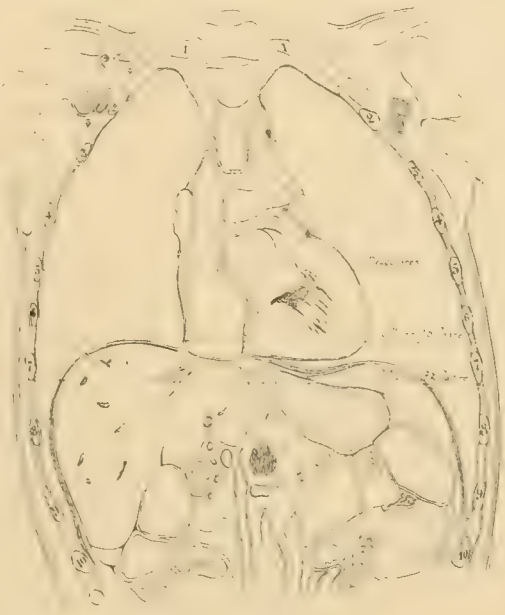

Fig. 59.

Höhenstand des Zwerchfelles, der Lungen und des Herzens beim Neugeborenen, Erwachsenen und Greise. (E. Mehnert, 1901.)

Das tiefe Eindringen des Zwerchfellgewölbes in den Thorax hat für die obere Abteilung der Baucheingeweide den Erfolg, sie in den unmittelbaren Schutz des Thorax zu stellen. An der Konkavität des Gewölbes ist der ganze Komplex dieser Eingeweide (vor allem Leber, Magen und Milz) zugleich in ähnlicher Weise luftdicht aufgehängt, wie ein Gelenkkopf in seiner Pfanne. Hat die Lunge ihre normale Elastizität verloren, so wirkt der fortgesetzte Zug der Baucheingeweide beständig auf die Herabziehung des Zwerchfelles und der Lungen hin.

Die den obengenannten Trigona entsprechenden verdünnten Stellen der Scheidewand zwischen Brust- und Bauchraum, an welchen die Pleura und das Perikardium mit dem Peritonaeum in unmittelbare Berührung treten, sind von großer praktischer Bedeutung. Eiterige Ergusse vermögen hier leichter von einer Höhle in die andere durchzubrechen, Hernien sich leichter auszubilden usw.

Über das Zwerchfell liegen neue Untersuchungen vor von Dante Bertelli (Morfologia del Musculo Diaframma nei Mammiferi; Archivio per le Scienze mediche), welche sich auf sechs Säugetierordnungen erstrecken. In historischer Beziehung macht B. darauf aufmerksam, daß die Ligamenta arcuata schon vor A. von Haller dem Franzosen Senac bekannt gewesen sind. Die Bezeichnungsweise der deutschen Nomenklatur-Kommission wünscht er daher ersetzt durch die Namen Arcus diaphragmaticus medialis (Senaci) und Arcus diaphragmaticus lateralis (Senaci). Von den zahlreichen Ergebnissen der Untersuchung ist hier nur hervorzuheben, daß bei allen Säugetieren der Lendenteil nur aus zwei Pfeilern besteht. Beim Menschen kommen intermediäre Pfeiler hinzu. Von den Trigona lumbocostale und sternocostale sagt B. folgendes: „I trigoni lombo-costale e sternocostale non sono altro che porzioni di centro frenico sprovviste o quasi sprovviste di fibre musculari, ricoperte dalla pleura e dal peritoneo."

J. Broman findet bei seinen vergl. anat. Untersuchungen (Ergebn. Anat. u. Entwgesch. 1911) unter anderem, daß das Centrum tendineum eine sekundäre Bildung ist, welche durch partielle Atrophie des Zwerchfellmuskels entsteht. — Maurer, F., Die Entwicklung der ventralen Rumpfmuskulatur bei Reptilien. Morph. Jahrb. XXVI, 1898. — Schwalbe, E., Ein Fall von linksseitigem, angeborenen Zwerchfelldefekt. Morphol. Arb. von G. Schwalbe, VIII, 1898.

Varietäten: Es gibt kongenitale Zwerchfelldefekte. Ein Fall ist von G. Schwalbe beschrieben (Morphologische Arbeiten, VIII, 1898). Einen ähnlichen habe ich bei einem Neugeborenen gefunden. — Die einzelnen Ursprungszacken an den Rippen sind manchmal mehr oder weniger voneinander entfernt, so daß in den zwischen ihnen befindlichen Lücken Pleura und Peritonaeum nebst den Fascien direkt aufeinander liegen. Größere Lücken dieser Art finden sich, wie schon oben erwähnt wurde, zwischen den Hauptabschnitten des Muskels. Von Verbindungen mit benachbarten Muskeln sind Faserzüge zum Transversus abdominis, Psoas, Quadratus lumborum beschrieben worden. Als Verbindungen mit anderen Organen kommen außer anderen vor, ausgehend vom medialen Schenkel, ein Zug zum Oesophagus, M. phrenicooesophageus, zum Magen, M. phrenicogastricus, zur Leber, M. phrenicohepaticus, zum Mesenterium, M. phrenicoperitonaealis; dieser ist nach Le Double identisch mit dem M. suspensorius duodeni von Treitz. In oder unter dem Centrum tendineum kommen Muskelbündel vor, Unterzwerchfellmuskeln. Die medialen Zwerchfellschenkel reichen bei kräftigen Personen bis zum fünften Lumbalwirbel herunter. Medialer und intermediärer Schenkel können miteinander verschmolzen sein. Le Double hat den Arcus lumbocostalis lat. einmal vom Querfortsatz des dritten und einmal vom Querfortsatz des zweiten und dritten Lendenwirbels entspringen sehen.

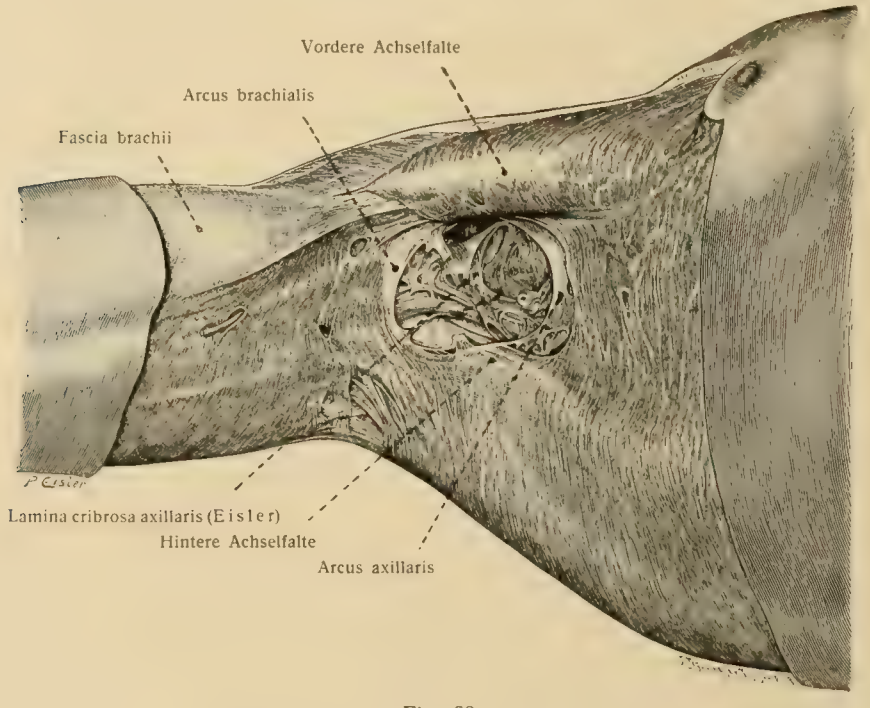

Fig. 60.

Achselfascie, Fascia axillaris, rechts. (Nach Eisler.)

Fasciae pectoris et axillae, Binden der Brust- und Achselgegend.

Die Brustwand zeigt drei Fascien, die Fascia pectoris superficialis, coracoclavicularis und endothoracica.

1. Die Fascia pectoris superficialis hängt oben mit der Clavicula, medial mit dem Sternum zusammen, dringt lateralwärts in das Trigonum deltoideo-

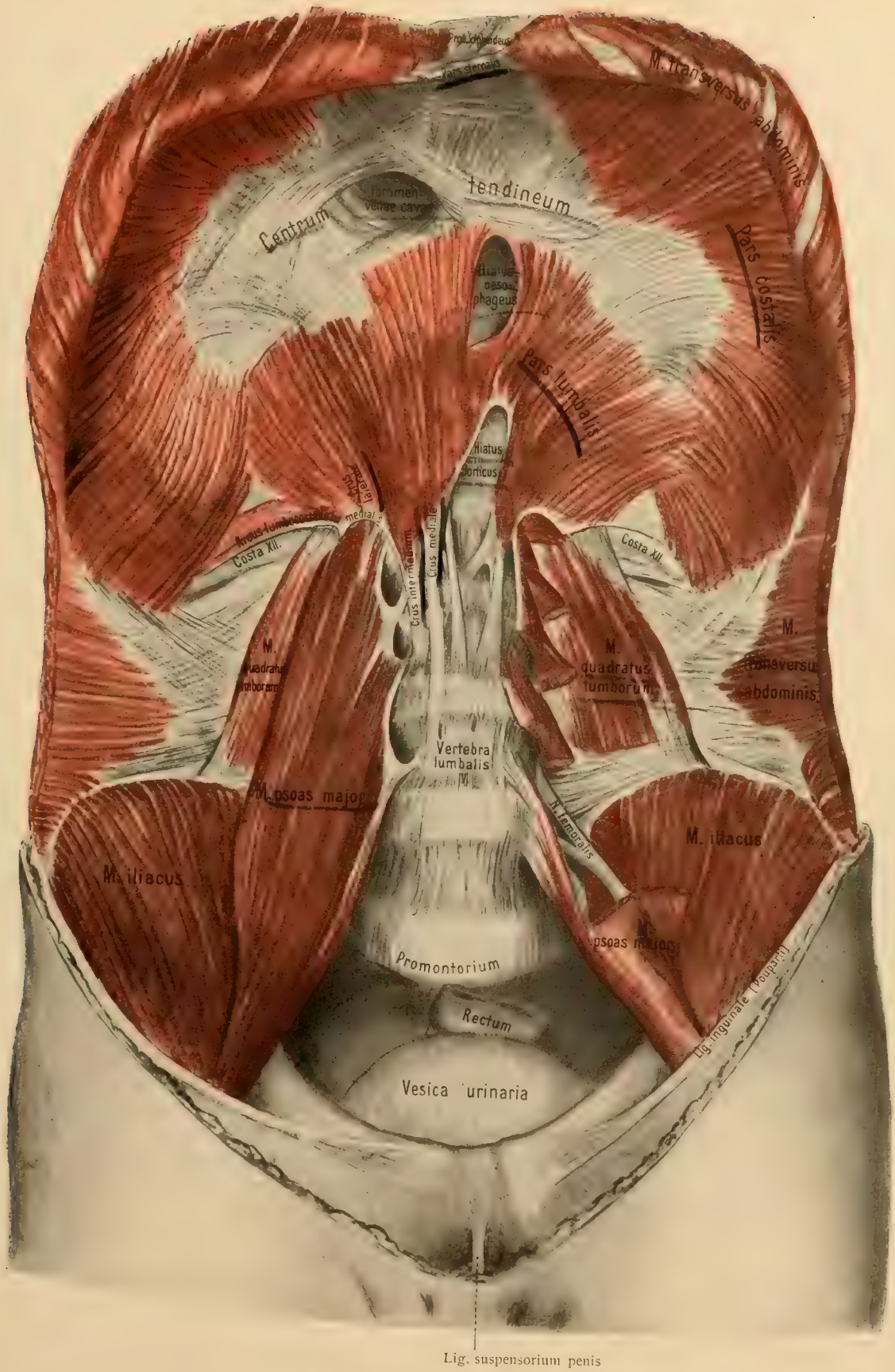

Fig. 61. Zwerchfell und innere Hüftmuskeln.

Links, Ursprungszacken des Psoas major präpariert; dadurch ist der Quadratus lumborum zum größten Teil sichtbar gemacht.

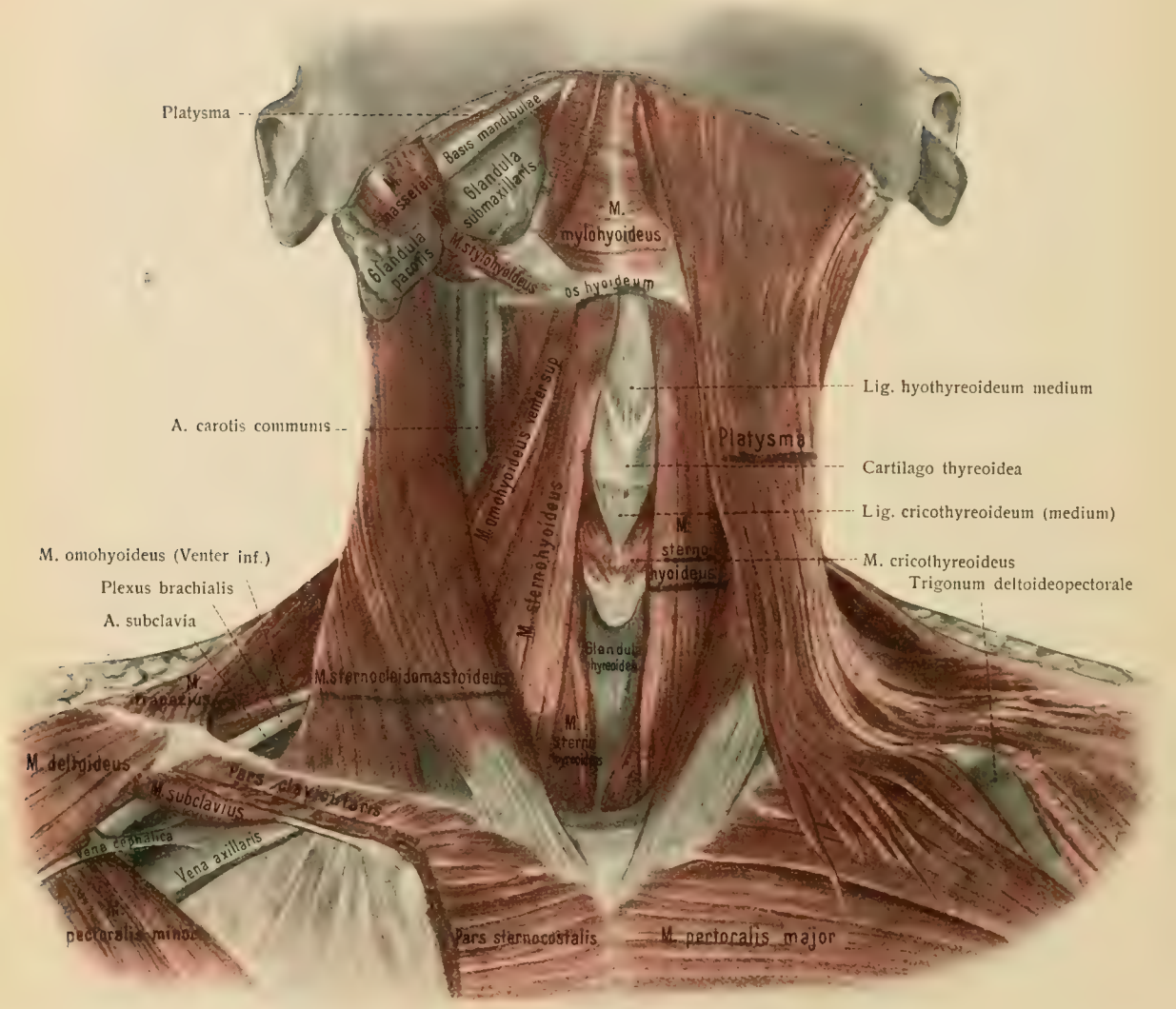

Fig. 62. Halsmuskeln und obere Zungenbeinmuskeln. I (2/3).

Links, oberflächliche Schicht mit Platysma. Rechts, oberflächliche Schicht nach Entfernung des Platysma.

pectorale ein (s. oben S. 62) und verschmilzt hier mit der Fascia coracoclavicularis. Abwärts setzt sie sich in die Fascia superficialis abdominis fort. Vom unteren Rande des Pectoralis major schlägt sie sich zugleich zum Latissimus dorsi hinüber und entwickelt in der Achselgegend zwischen beiden Muskeln einen stärkeren bogenförmigen Faserzug, welcher Langerscher Achselbogen, Arcus axillaris genannt wird. Ein zweiter Bogenfaserzug liegt an der oberen, lateralen Grenze der Fossa axillaris, wendet seine Konkavität stammwärts und führt den Namen Arcus brachialis. Das zwischen den beiden Arcus befindliche ovale Feld wird eingenommen durch einen siebartig durchbrochenen sehr lockeren Abschnitt der Achselfascie, Lamina cribrosa axillaris (Eisler), dessen Lücken von Fettgewebe ausgefüllt werden und zum Durchtritt von Blut-, Lymphgefäßen, Nerven dienen (Fig. 60). Mit dem Axillarteil der Fascie, Fascia axillaris, hängt die Haut fester zusammen und wird dadurch tiefer gelagert zur Bildung der Fossa axillaris.

2. Hinter dem Pectoralis major, auf dem Pectoralis minor und Subclavius, liegt die stärkere Fascia coracoclavicularis, welche mit dem Processus coracoideus und der Clavicula fest verbunden ist und die hinter dem Subclavius und Pectoralis minor gelegenen großen Gefäße und Nerven deckt. Abwärts reicht sie bis zur Fascia axillaris und verschmilzt mit ihr. Am stärksten ist derjenige Teil der Fascie, welcher sich vom Processus coracoideus zur Clavicula hinüberbrückt.

3. Die Innenfläche der Rippen und der inneren Interkostalmuskeln wird von einer zarten bindegewebigen Membran bekleidet, Fascia endothoracica (Luschka), welche auf die obere Zwerchfellfläche übergeht. Im oberen und hinteren Abschnitte des Thorax pflegt sie etwas kräftiger entwickelt zu sein. Sie wird in größter Ausdehnung von dem Brustfell, Pleura, bedeckt und entspricht der Fascia transversalis der Bauchwand.

Vierte Abteilung: Muskeln des Halses.

Die Muskeln der Vorderfläche des Halses zeigen hinsichtlich ihrer morphologischen Stellung bedeutende Mannigfaltigkeit. Es sind folgende Muskeln und Muskelgruppen zu unterscheiden:

a) ein subkutaner Muskel, welcher von dem embryonalen zweiten Schlundbogen seinen Ausgang nimmt: Platysma;
b) ein Muskel der Trapezius-Gruppe: Sternocleidomastoideus;
c) zwei Stamm-Visceralmuskeln: Sternohyoideus und Sternothyreoideus;
d) ein intervisceraler Muskel: Thyreohyoideus;
e) ein Schulter-Visceralmuskel: Omohyoideus;
f) eine laterale tiefe Gruppe ventraler Muskeln: Scalenus-Gruppe;
g) eine mediale tiefe Gruppe ventraler Muskeln: Rectus- und Longus-Gruppe[1]).

1. Platysma, der Halshautmuskel. Fig. 62, 63.

Das Platysma ist ein dünner, platter Hautmuskel, welcher im Gesicht beginnend über den Rand des Unterkiefers zum Hals zieht und dicht unter der Tela subcutanea liegend sich bis zur zweiten oder dritten Rippe erstreckt. Man unterscheidet demnach einen Kopf- und einen Halsteil. Der letztere, auch M. subcutaneus colli genannt, erstreckt sich vom Unterkieferrande mit divergierender Faserrichtung abwärts über die Clavicula hinweg bis zur Gegend der zweiten Rippe, wo er an der Haut sich festsetzt. Die am meisten medial gelegenen Fasern

[1]) Straßer, H., Anleitung zur Präparation des Halses und Kopfes. Jena 1906.

kreuzen sich am Kinn spitzwinklig. Die Regio mediana colli bleibt unbedeckt. Hinten reichen die Faserbündel in die Schultergegend hinein. Über den Gesichtsteil des Platysma siehe Kopfmuskeln S. 100.

Innervation: Vom N. facialis.

Varietäten: Es kann ganz oder zum Teil fehlen. In den Fällen von teilweisem Defekt fehlte der untere Teil des Muskels (Gegenbaur, Chudzindski, Bluntschli). Die Kreuzung der Faserbündel beider Seiten kann weiter oben oder unten stattfinden. Seltener ist das Vorkommen einer zweiten tieferen Muskelschicht, deren Fasern wesentlich longitudinalen Verlauf haben und Beziehungen zur Ohrmuschel oder zur Regio parotidea besitzen.

Der Muskel erscheint als Rest einer bei Säugetieren in weiter Ausdehnung vorkommenden Hautmuskulatur, welche zur Bewegung der Haut dient und Panniculus carnosus genannt wird. Dadurch werden die Fälle verständlich, bei denen der Muskel sich mit einzelnen Bündeln über sein gewöhnliches Gebiet hinaus erstreckt. Nach oben bis zum Jochbogen, nach hinten bis zum Ansatz des Trapezius, nach unten bis zur vierten Rippe. Die Erscheinungsformen und die Funktion der überzähligen Muskeln, welche auf den Panniculus carnosus zurückgehen, ist sehr groß. Es sei daran erinnert, daß nach Ruge der muskuläre Achselbogen (s. S. 27) und der M. sternalis (s. S. 62) Rudimente desselben sind. Dasselbe ist auch der Fall mit den oberflächlichen kleinen Muskelbündeln (M. transversus nuchae) am Hinterhaupt S. 79.

Bluntschli, H., Beiträge zur Kenntnis der Variation beim Menschen. Morphol. Jahrbuch, Bd. 40, 1909. — G. Ruge, Verbindung des Platysma mit der tiefen Muskulatur des Halses beim Menschen. Ebenda, 41. Bd., 1910. — Derselbe, Ein Rest der Verbindung des Platysma mit der tiefen Muskulatur des Halses beim Menschen. Ebenda, 43. Bd., 1911.

2. M. sternocleidomastoideus, Brustschlüsselbeinmuskel, Kopfwender. Fig. 62—64.

Der Trapezius setzt den Schädel mit der hinteren Abteilung des Schultergürtels in Verbindung, der Sternocleidomastoideus mit der vorderen und dem Brustbein.

Er ist ein kräftiger Muskel, welcher in schräger Richtung am Halse heraufzieht, entspringt mit zwei Köpfen: mit der Portio sternalis vom Manubrium sterni, mit der Portio clavicularis von der Extremitas sternalis claviculae. Letztere entspringt am Schlüsselbein lateral von der Articulatio sternoclavicularis, schiebt sich im Aufsteigen allmählich unter die erstere, und findet mit ihr vereinigt den Ansatz an der Außenfläche des Processus mastoideus, sowie längs der Linea nuchae superior.

Der Grad der Trennung beider Köpfe ist verschieden; weitgehende Trennung läßt einen Sternomastoideus von einem Cleido-mastoideus unterscheiden, wie es bei manchen Säugetieren vorkommt. Das zwischen dem Trapezius und Sternocleidomastoideus gelegene Feld kann durch stärkere Ausdehnung beider Muskeln sehr schmal werden und von auf- und rückwärtsstreichenden Bündeln (Fascicui cleido-occipitales) durchzogen sein.

Das zwischen beiden Köpfen und der Clavicula gelegene Dreieck ist auch am hautbedeckten Körper als Grube zu sehen und zu fühlen; letztere führt den Namen Fossa supraclavicularis minor (Zangi); im Grunde des Dreiecks liegt die V. jugularis communis.

Innervation: Vom Nervus accessorius und vom Plexus cervicalis, gleich seinem Verwandten, dem Trapezius.

Segmentbezug: N. accessorius, C. II, III.

Funktion: Bei zweiseitiger Tätigkeit wird das Hinterhaupt unter leichter Erhebung des Kinnes nach vorn gezogen. (Es wird also hauptsächlich die Lage des Kopfes im Raum verändert, weniger seine Stellung zur Halswirbelsäule.) Bei einseitiger Wirkung findet Drehung und Neigung des Kopfes nach der entgegengesetzten Seite statt. Bei fixiertem Kopf kann er als Inspirationsmuskel wirken.

Varietäten: Im unteren Teil des Muskels sind ein oder zwei bald mehr bald weniger stark ausgebildete sehnige Inskriptionen gefunden worden. Nach W. Krause (1876) ist der Muskel als vierköpfig, M. quadrigeminus capitis, anzusehen. Er besteht aus dem Caput sternomastoideum, sternooccipitale, cleidomastoideum, cleidooccipitale. Aus der mehr

oder weniger innigen Verbindung bezw. größeren oder geringeren Selbständigkeit dieser vier Köpfe erklären sich die Varietäten. Es kann (sehr selten) das Caput sternomastoideum, öfter das Caput cleidooccipitale oder das Caput sternooccipitale fehlen. Letzteres kann (selten) selbständig sein, häufig ist dies der Fall beim Caput cleidooccipitale (in 36 Proz. nach Wood).

Sehr häufig ist ein M. transversus nuchae. Er liegt manchmal unter, manchmal über dem Trapezius, entspringt von der Gegend der Protuberantia occipitalis externa und läuft quer oder bogenförmig gegen den Processus mastoideus. Einzelne Fasern setzen an die Linea nuchae sup. an.

Favaro, G., Note critico-bibliografiche sul Musculo sterno-cleido-mastoideo. Monitore zool. ital. XII, 1901.

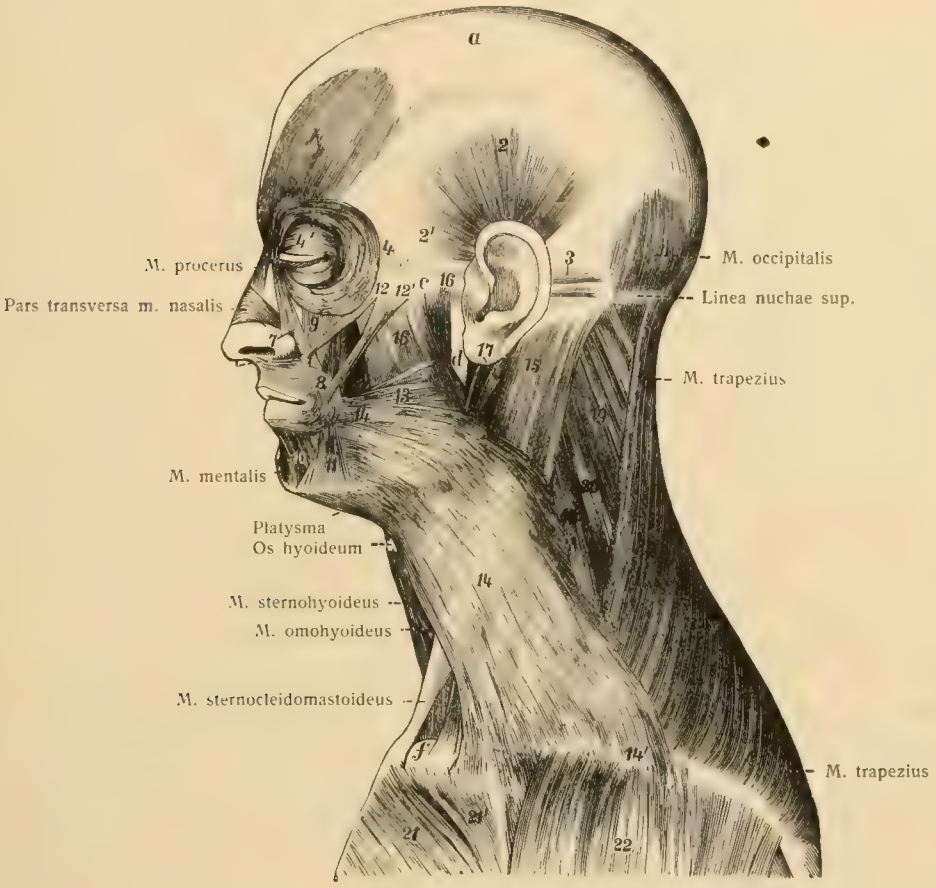

Fig. 63.

Oberflächliche Muskulatur am Kopf und Hals. 1 : 3. Von der Seite.

a Galea aponeurotica; *c* Arcus zygomaticus; *d* Ramus mandibulae; *f* Extremitas sternalis claviculae. 1 M. frontalis; 2 M. auricularis superior; 2' M. auricularis anterior; 3 M. auricularis posterior; 4 M. orbicularis oculi; 7 Caput angulare m. quadrati lab. sup.; 8 M. orbicularis oris; 9 Caput infraorbitale m. quadr. lab. sup.; 10 M. quadratus lab. inf.; 11 M. triangularis; 12 Caput zygomaticum m. quadr. labii sup.; 12' M. zygomaticus; 13 M. risorius; 15 M. sternocleidomastoideus; 16 M. masseter; 16' Portio profunda; 17 M. digastricus; 18 M. levator scapulae; 19 M. splenius capitis; 20 M. splenius cervicis; 21 M. pectoralis major; 21' Pars clavicularis m. pectoralis maj.; 22 M. deltoideus.

3. M. sternohyoideus, Brustzungenbeinmuskel. Fig. 56, 62—65.

Ein platter schmaler Muskel; er entspringt an der Dorsalfläche des Manubrium sterni, vom Sternoclaviculargelenk, sowie vom sternalen Ende der Clavicula. Im Aufsteigen sich verschmälernd und mit dem Muskel der andern Seite konvergierend setzen beide Muskel nebeneinander am unteren Rand des Zungenbeinkörpers an.

Zwischen dem Insertionsstück und der Membrana hyothyreoidea (s. Kehlkopf) kommt ein Schleimbeutel vor, Bursa m. sternohyoidei, welcher mit dem der andern Seite zusammenfließen kann.

Innervation und Segmentbezug: Durch die Ansa hypoglossi aus C. I bis III (Bolk), C. II—IV (Rauber).

Funktion: Er zieht das Zungenbein herab.

Varietäten: In der Nähe des Ursprunges ist (selten) eine Inscriptio tendinea vorhanden. Noch seltener ist eine solche in der Höhe der Linea obliqua des Schildknorpels. Der claviculare Ursprungsteil des Muskels kann selbständiger werden und schließlich als gesonderter Muskel aufwärts verlaufen. Die Muskeln beider Seiten können in ihrer ganzen Länge oder teilweise miteinander verbunden sein.

4. M. sternothyreoideus, Brustbeinschildknorpelmuskel. Fig. 56, 64, 65.

Ist ebenfalls ein platter Muskel, aber breiter als der ihn zum Teil deckende Sternohyoideus, er entspringt von der Dorsalfläche des Manubrium sterni und des Knorpels der ersten Rippe, medial vom vorigen und zugleich etwas tiefer als dieser, so daß der mediale Teil des Muskels im unteren Abschnitt des Halses nicht vom Sternohyoideus bedeckt ist. Über die Schilddrüse hinweg aufwärts ziehend, und nach oben divergierend heftet er sich an der Linea obliqua des Schildknorpels fest.

Innervation und Segmentbezug: Durch die Ansa hypoglossi aus C. I—III (IV) (Bolk), C. II—IV (Rauber).

Funktion: Zieht den Schildknorpel abwärts.

Varietäten: Der untere Abschnitt kann eine oder zwei Inscriptiones tendineae besitzen, der Ursprung greift manchmal auf die zweite Rippe über. Nicht selten geht ein Bündel in den Thyreohyoideus oder in den Constrictor pharyngis inferior über. Verbindungen mit anderen Muskeln sind seltener. Bei Vergrößerung der Schilddrüse ist der Muskel meist breit und dünn. Die Muskel beider Seiten können wie der vorhergehende in der Mittellinie miteinander vollständig oder durch einzelne Bündel verbunden sein.

5. M. thyreohyoideus, Schildzungenbeinmuskel. Fig. 64.

Liegt in der Fortsetzung des vorigen, entspringt von der Linea obliqua des Schildknorpels und inseriert am Seitenteil des Körpers, sowie am großen Horn des Zungenbeins. Die lateralen Fasern des Sternothyreoideus setzen sich direkt in ihn fort.

Zwischen ihm und dem großen Horn des Zungenbeins liegt die Bursa m. thyreohyoidei.

Innervation: Ein Zweig des N. hypoglossus.

Segmentbezug: C. I, II (Bolk).

Funktion: Zieht das Zungenbein abwärts oder den Schildknorpel aufwärts.

Varietäten: Vom Körper des Zungenbeins oder vom Schildknorpel zieht an der medialen Seite des Thyreohyoideus zuweilen ein schlanker Muskel herab zur Kapsel der Schilddrüse (des Isthmus, oder des Lobus lateralis, oder des Lobus pyramidalis): M. levator glandulae thyreoideae. Eisler (Anat. Anz. XVII. 1900) unterscheidet nach Innervation und Lagebeziehung drei Gruppen dieses Muskels: 1. Abspaltungen vom M. thyreohyoideus = Levatores laterales (N. hypoglossus), inserieren am Lobus, 2. Abspaltungen vom M. cricothyreoideus = Levatores antt. (N. laryngeus sup.), inserieren am Lobus pyramidalis, Isthmus, Lobus lat., 3. Abspaltungen vom M. constrictor pharyngis inf. = Levatores postt. (N. vagus), inserieren an der Medialfläche des Lobus lat.

Als M. depressor glandulae thyreoideae wird ein seltenes (ca. 1 Proz.) von der Cartilago thyreoidea entspringendes Muskelbündel bezeichnet, welches an der hinteren Fläche des weit hinaufreichenden mittleren Lappens der Schilddrüse ansetzt.

6. M. omohyoideus, Schulterzungenbeinmuskel. Fig. 62, 64, 65.

Er liegt mit dem Sternohyoideus in der gleichen Schicht und besteht aus einem oberen und einem unteren Bauch, Venter sup. und Venter inf., welche

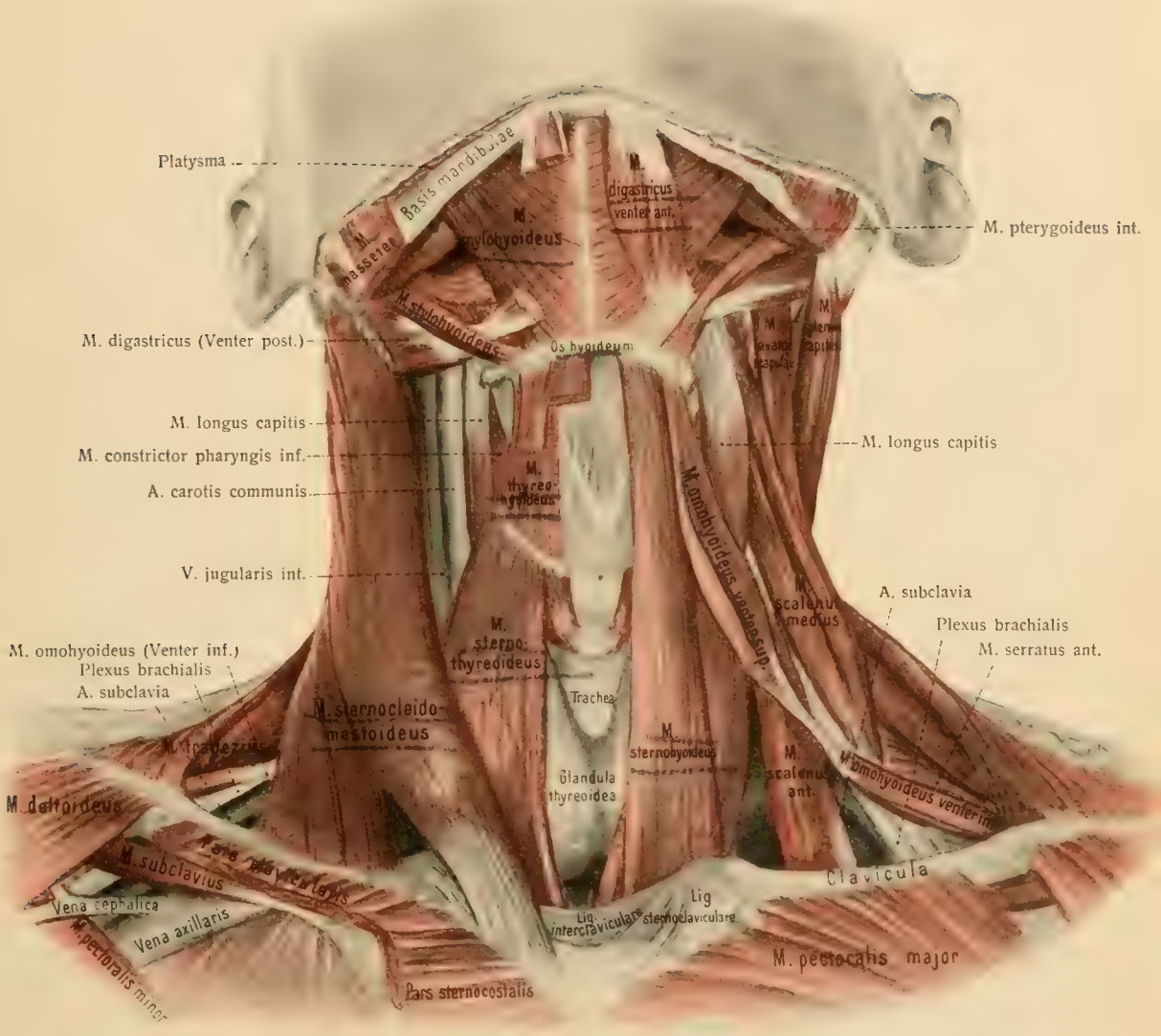

Fig. 64. Halsmuskeln und obere Zungenbeinmuskeln. II ($^2/_3$).

Rechts, nach Entfernung des Platysma und Durchschneidung des Sternohyoideus sowie des oberen Bauches des Omohyoide
Links, nach Entfernung des Platysma und des Sternocleidomastoideus.

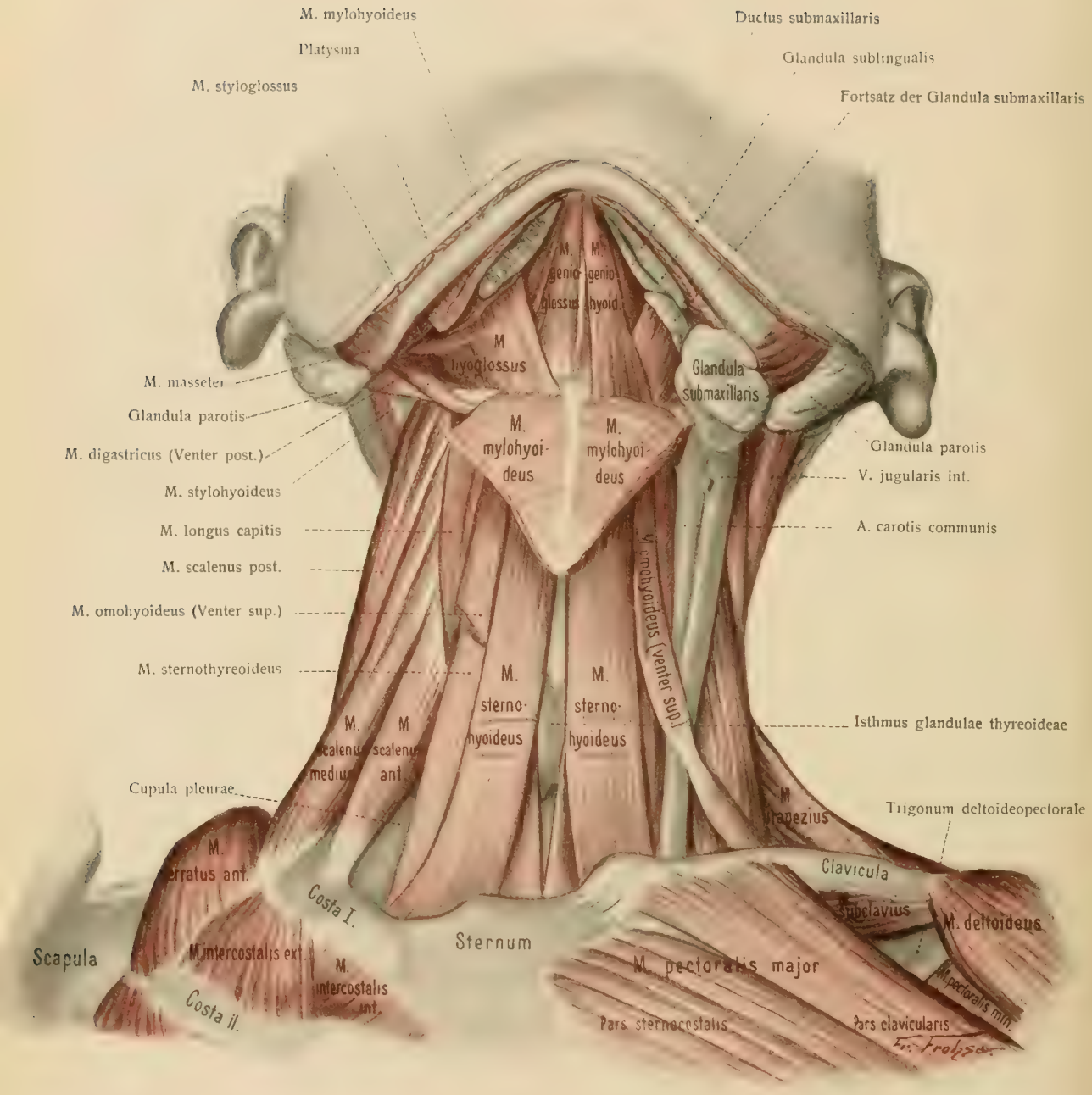

Fig. 65. Halsmuskeln und obere Zungenbeinmuskeln III ($^2/_3$).

Rechts nach Entfernung der Clavicula, des Platysma, Sternocleidomastoideus, Trapezius, Pectoralis major, Subclavius, des größten Teils des Omohyoideus (unterer Bauch, Zwischensehne und ein Teil des oberen Bauches.) Links nach Entfernung des Platysma und des Sternocleidomastoideus. Der vordere Bauch des Digastricus ist auf beiden Seiten entfernt; die Mm. mylohyoidei sind durchschnitten und zurückgeklappt; der rechte M. geniohyoideus ist weggenommen.

durch eine Zwischensehne verbunden sind. Der untere Bauch entspringt am Lig. transversum scapulae sup., oder medial von diesem am oberen Rande des Schulterblattes und der Wurzel des Processus coracoideus. Er wendet sich medianwärts und aufwärts, wobei er allmählich dünner wird, und kommt hinter der Clavicula hervor. Dort geht er in die Zwischensehne über, welche mit dem tiefen Blatt der Fascia colli verwachsen ist und die großen Blutgefäße des Halses kreuzt. Der obere Muskelbauch zieht steil aufwärts zum Körper des Zungenbeines, an welchem er seitwärts vom M. sternohyoideus ansetzt.

Innervation und Segmentbezug: Durch die Ansa hypoglossi aus C. I bis III (Bolk), aus C. II—IV (Rauber).

Funktion: Er zieht das Zungenbein abwärts und spannt die Halsfascie.

Durch die Kreuzung des Omohyoideus mit dem Sternocleidomastoideus werden zwei wichtige Dreiecke gebildet, ein oberes, Trigonum caroticum, und ein unteres, Trigonum omoclaviculare. Diesen Dreiecken entsprechen Vertiefungen an der Haut des Halses, welche als Fossa carotica und Fossa supraclavicularis major bekannt sind.

Varietäten: Einer oder beide Bäuche können fehlen. Der obere Bauch oder der ganze Muskel kann verdoppelt sein. Während der Muskel am Schlüsselbein vorbeigeht, empfängt er nicht selten einen accessorischen Kopf von letzterem, so daß beide Knochen des Schultergürtels zum Ursprung dienen. Doch kann der untere Bauch auch allein von der Clavicula entspringen, wodurch der Muskel zu einem Cleidohyoideus wird.

7. M. scalenus anterior, vorderer Rippenhalter. Fig. 54, 64—66.

Entspringt mit drei oder vier Zacken von den vorderen Höckern der Querfortsätze des dritten oder vierten bis sechsten Halswirbels. Lateralwärts und vorwärts absteigend inseriert er am Tuberculum scaleni der ersten Rippe.

M. scalenus minimus (Sibsoni). Er entspringt vom Querfortsatz des 7. Halswirbels und zieht zur Pleurakuppel.

8. M. scalenus medius, mittlerer Rippenhalter. Fig. 54, 64—66.

Entspringt mit sechs oder sieben Zacken von dem lateralen Rand des Sulcus nervi spinalis der Querfortsätze der sechs unteren oder aller Halswirbel und inseriert dorsal vom Sulcus subclaviae auf der Oberfläche der ersten Rippe, ferner in der Fascie des I. Interkostalraumes und am Cranialrand der zweiten Rippe.

Nach Eisler kommt der Sc. medius in der Regel vom dritten bis siebenten Halswirbel, selten auch noch vom Epistropheus. Das vom Atlas kommende Bündel ist als Intertransversarius lat. anzusehen.

9. M. scalenus posterior, hinterer Rippenhalter. Fig. 54, 65, 66.

Entspringt mit zwei bis drei Zacken von den hinteren Höckern der Querfortsätze des fünften oder sechsten bis siebenten Halswirbels und heftet sich an der zweiten Rippe an.

Zwischen dem Scalenus anterior und medius bleibt eine wichtige Spalte frei, die Scalenusspalte, welche zum Durchtritt der A. subclavia und des Plexus brachialis dient, während die V. subclavia vor dem Scalenus ant. verläuft. Zwischen dem M. longus colli und dem Scalenus ant. befindet sich das Trigonum subclaviae, früher arteriae vertebralis (Waldeyer). Auf dem Scalenus ant. verläuft der N. phrenicus zur Brusthöhle. — Der Scalenus posterior kann mit dem medius eng verwachsen sein. — Der vordere und mittlere Scalenus gehören dem System der Interkostalmuskeln, der hintere den Levatores costarum an.

Innervation: Von Zweigen des Plexus cervicalis und (nach Rauber) auch des Plexus brachialis.

R. Fick schlägt für die Mm. scaleni den deutschen Namen „Treppenmuskeln“ vor. Zwar wird scalenus von *σκαληνός* = ungleichseitig dreieckig, abgeleitet, doch ist ein, wenn auch nur indirekter Zusammenhang mit dem Worte scala = Treppe nicht durchaus zurückzuweisen.

Segmentbezug: Scalenus anterior von C. V—VII; Sc. medius von C. (II) III—VIII; Sc. posterior von C. (V) VI—VIII, nach Eisler von C. VII oder von C. VIII.

Ihre Funktion ist, die Rippen zu heben, oder auch, bei Feststellung der Rippen, auf die Halswirbelsäule beugend oder drehend zu wirken.

Varietäten: Scalenus anterior. Er kann ganz fehlen. Sein Ursprung reicht manchmal bis zum zweiten Halswirbel. Die Arteria subclavia tritt durch ihn hindurch oder verläuft vor ihm. Der N. phrenicus verläuft (selten) eine Strecke weit in ihm.

Scalenus medius. Er kann ebenfalls ganz fehlen. Die Ursprünge können bis auf zwei vermindert sein. Niemals aber (Krause) scheint die Zacke vom dritten Halswirbel zu fehlen. Sein Ansatz steigt bis zur zweiten, ja sogar bis zur dritten Rippe herab.

Scalenus posterior. Er kann ganz oder zum Teil fehlen. Sein Ansatz kann schon an der ersten Rippe stattfinden, aber auch bis zur dritten oder vierten herabreichen.

10. M. longus colli, langer Halsmuskel. Fig. 66.

An der medialen Seite des Longus capitis gelegen, erstreckt er sich vom Atlas bis zum dritten Brustwirbel und besteht aus drei Abteilungen: Portio verticalis, Portio obliqua superior seu longus atlantis, Portio obliqua inferior.

Die Portio verticalis hat mediale Lage, verbindet die Ursprünge der beiden schrägen Abteilungen und ist oben an die Körper des zweiten bis vierten Halswirbels, unten an die Körper der drei unteren Hals- und zwei bis drei oberen Brustwirbel befestigt.

Der Longus atlantis entspringt von den vorderen Teilen der Querfortsätze des dritten bis fünften Halswirbels und setzt sich am Tuberculum anterius atlantis fest.

Die Portio obliqua inferior geht von dem Körper der zwei oder drei oberen Brustwirbel zu den Querfortsätzen des fünften und sechsten Halswirbels.

Innervation: Von den Ästen der Cervicalnerven.

Segmentbezug: C. III—VIII (Schwalbe).

Funktion: Er wirkt als Vorwärtsbeuger und Dreher der Halswirbelsäule.

11. M. longus capitis, langer Kopfmuskel. Fig. 64, 65, 66.

Er entspringt mit vier Zacken von den vorderen Höckern der Querfortsätze des dritten bis sechsten Halswirbels, verläuft aufwärts zur Basis des Hinterhauptbeines und heftet sich an die vordere der beiden dort befindlichen Knochenleisten.

Innervation: Von Ästen der Cervicalnerven.

Segmentbezug: C. I—IV (Schwalbe), C. I—V (Krause).

Varietäten: Der Ursprung vom sechsten oder fünften Halswirbel fehlt; der Muskel erhält dann eine Zacke vom zweiten, manchmal auch vom ersten Halswirbel. — Er ist verbunden durch ein dünnes Muskelbündel mit dem Longus colli. Die Zacke vom Atlas kann (3 Proz.) selbständig werden.

12. M. rectus capitis anterior, vorderer gerader Halsmuskel. Fig. 66.

Wird vom Ende des vorigen bedeckt. Er entspringt von der Wurzel der vorderen Spange des Querfortsatzes des Atlas und inseriert an der Basis des Occipitale hinter dem Longus capitis an der hinteren der beiden dort befindlichen Knochenleisten.

Innervation: Vom ventralen Ast des N. suboccipitalis.

Segmentbezug: Von C. I.

Funktion: Bei einseitiger Wirkung hilft er den Kopf zur Seite neigen, bei doppelseitiger Tätigkeit helfen die Muskeln den Kopf nach vorn beugen.

Varietäten: Er kann ganz fehlen (4 Proz.) oder doppelt sein.

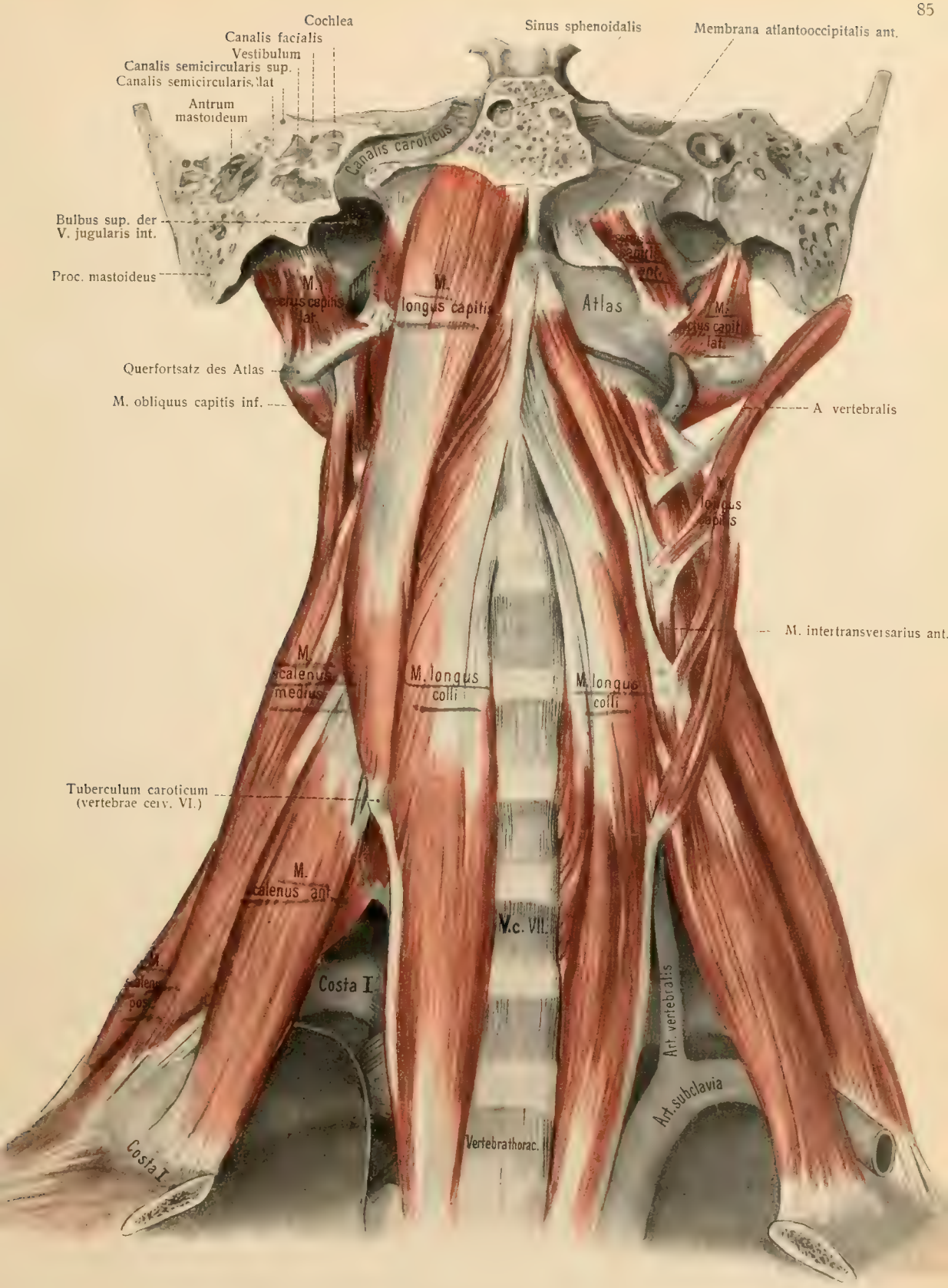

Fig. 66. Praevertebrale Halsmuskeln und Scaleni.

Links ist der Longus capitis vom Ansatz gelöst und in seine Ursprungsbündel zerlegt.

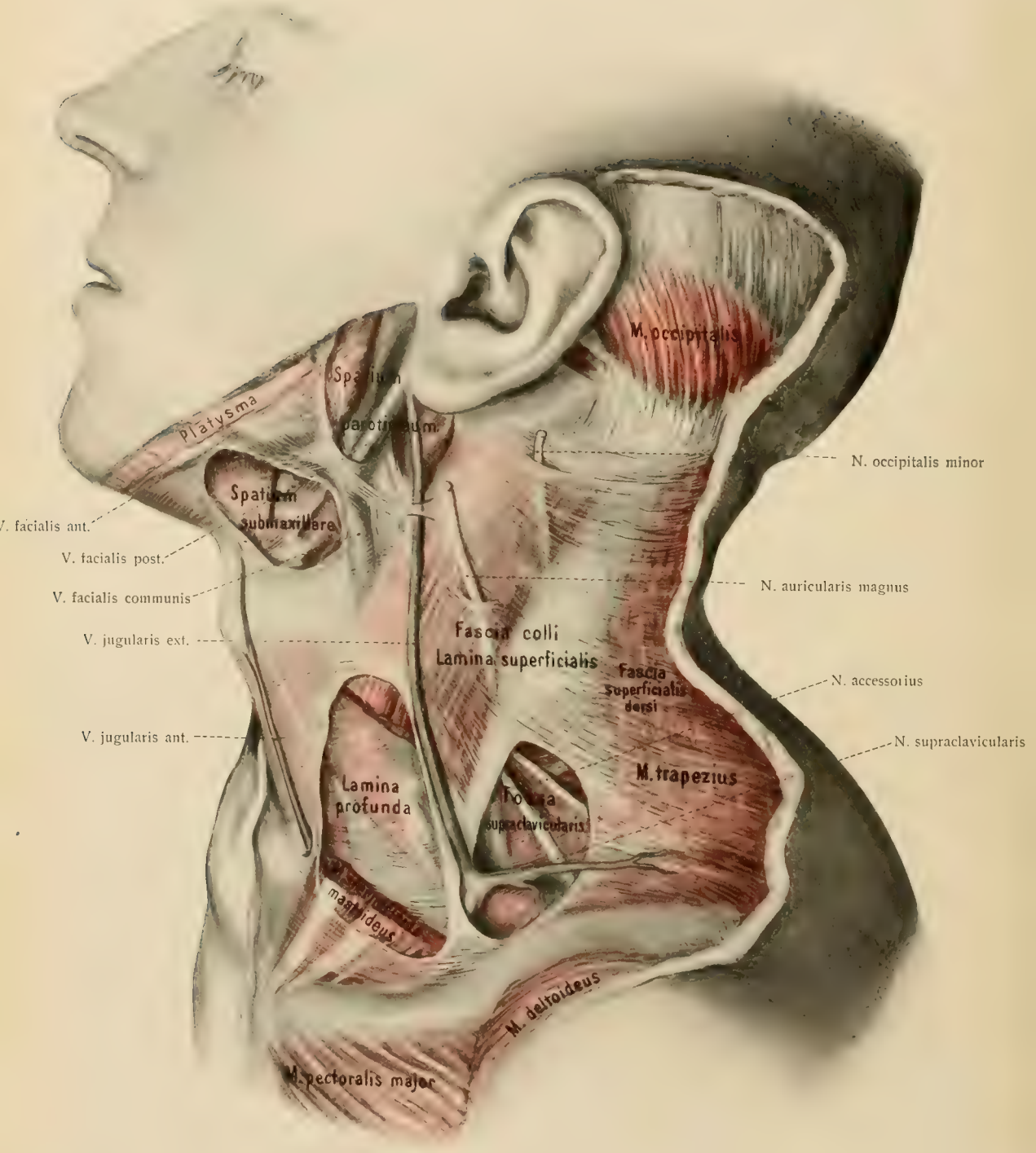

Fig. 67. Binden des Halses, Fasciae colli (2/3).

Die Glandulae parotis und submaxillaris sind entfernt. Ein unteres Stück des M. sternocleidomastoideus nebst dem entsprechenden Stück des oberflächlichen Blattes der Halsfascie sind herausgeschnitten.

Fasciae colli, Binden des Halses.

Am Halse werden zwei Fascienblätter gezählt, die Fascia colli und die Fascia praevertebralis. Erstere spaltet sich an den meisten Stellen in ein oberflächliches und ein tiefes Blatt, welche am Zungenbein und in der Regio colli anterior miteinander verwachsen sind. Das oberflächliche Blatt ist in der Regel dünn und nur an einigen Stellen stärker. Das tiefe Blatt aber und die praevertebrale Fascie sind derbere, stellenweis sehnig glänzende Blätter.

1. Das oberflächliche Blatt der Fascia colli. Fig. 67, 68.

Es liegt unter dem Platysma und ist am vorderen Teil des unteren Randes des Unterkiefers, am Zungenbein, am oberen Rande beider Schlüsselbeine befestigt.

Oberhalb des Zungenbeins bedeckt es als Pars suprahyoidea in ansehnlicher Stärke die Außenfläche der Glandula submaxillaris und zieht zusammen mit dem Platysma über den hinteren Teil des Unterkieferrandes ins Gesicht, woselbst es mit der Fascia parotideomasseterica zusammenhängt. Als zarte Schicht überkleidet es in der Regio sternocleidomastoidea die Außenfläche des Sternocleidomastoideus und begibt sich hinter ihm in der Regio lateralis colli zum Vorderrande des Trapezius, um hier mit der Fascia superficialis dorsi zu verschmelzen. In der Regio anterior colli, zwischen den Sternocleidomastoidei tritt das tiefe Blatt frei zutage, indem die Hülle der Sternocleidomastoidei an deren vorderen Rande mit ihm verschmilzt. Im unteren Teil der Regio lateralis colli ist das oberflächliche Blatt kräftiger. Um die Durchtrittsstelle der Vena jugularis externa in der Fossa supraclavicularis ordnen sich die Fasern in Form eines lateral aufwärts konkaven Bogens: Processus falciformis der Lamina superficialis (Dittel).

2. Tiefes Blatt der Fascia colli. Fig. 67, 68.

Es stellt eine kräftige Bindegewebsplatte dar, welche sich in der Regio anterior colli vom Zungenbein bis zum Brustbein und Schlüsselbein erstreckt.

Oberhalb des Brustbeines spaltet sie sich in zwei Lamellen, welche die Dicke des oberen Randes des Manubrium sterni zwischen sich fassen. Dadurch entsteht eine zwischen beiden Lamellen gelegene, mit fetthaltigem Bindegewebe erfüllte Tasche, Spatium suprasternale. (Spatium intraaponeuroticum suprasternale von W. Gruber.) Nahe ihrer Basis wird die Tasche durchzogen von einer querverlaufenden Halsvene, dem Arcus venosus juguli, welcher sich seitlich hinter dem Sternocleidomastoideus, in eine Fortsetzung der Tasche eingeschlossen, zur Vena jugularis externa oder zur nahen Vena subclavia begibt, um hier zu münden. Die Fascie ist am hinteren Rand des Schlüsselbeins angeheftet. Zwischen beiden Sternocleidomastoidei liegt sie frei zutage, tritt seitlich hinter diese Muskeln und überschreitet dabei das Bündel der großen Gefäße und Längsnerven des Halses. Indem sie lateral vom oberen Bauche des Omohyoideus, dem sie eine Scheide gibt, weiter zieht, wird sie allmählich dunner und tritt endlich mit den oberflächlichen seitlichen Ausläufern der Fascia praevertebralis, ebenso aber auch mit dem oberflächlichen Blatt in Verbindung. Die intermediäre Sehne des Omohyoideus ist mit der Fascie fest verwachsen. Der untere Bauch des Omohyoideus wird von ihr eingeschlossen. Dorsalwärts vom unteren Bauch verliert sich die Fascie; ventral von ihm ist sie stark entwickelt. In manchen Fällen nehmen hier die Fasern einen flach bogenförmigen, aufwärts konvexen Verlauf und begrenzen mit der ersten Rippe eine Querspalte (Henle), durch welche die Vena subclavia von der Außenfläche des Brustkorbes in das Innere zieht. Der Omohyoideus wirkt infolge seiner innigen Verbindung als Spanner des tiefen Blattes.

3. Fascia praevertebralis. Fig. 68.

Die Fascia praevertebralis erstreckt sich von der Schädelbasis vor den tiefen vorderen Halsmuskeln abwärts, wobei sie zwischen den Muskeln an die Wirbel geheftet ist, und gelangt mit dem Longus colli in die Brusthöhle, wo sie mit der Fascia endothoracica in Verbindung tritt; mit den Scaleni erreicht sie die Außenfläche des Thorax, wo sie den Plexus brachialis und die A. subclavia bedeckt. Vom Scalenus ant. erstreckt sie sich zur Dorsalfläche des Schlüsselbeins und strahlt außerdem mit flachen Zügen in das Bindegewebe der Pleurakuppel ein

(Eisler). In lateraler Richtung zieht die Fascia praevertebralis hinter dem Gefäßbündel und den Längsnerven des Halses nach außen, während das tiefe Blatt der Fascia colli an deren lateraler Seite hinweggeht. Dann wendet sich die Fascie dorsalwärts und geht die erwähnte Verbindung mit den beiden anderen Blättern ein.

Bevor die Fascie hinter das Gefäßbündel tritt, entsendet sie ein fibröses Blatt, Septum longitudinale zum tiefen Blatt der Fascia colli, welches vor dem Gefäßbundel seinen Weg nimmt. So

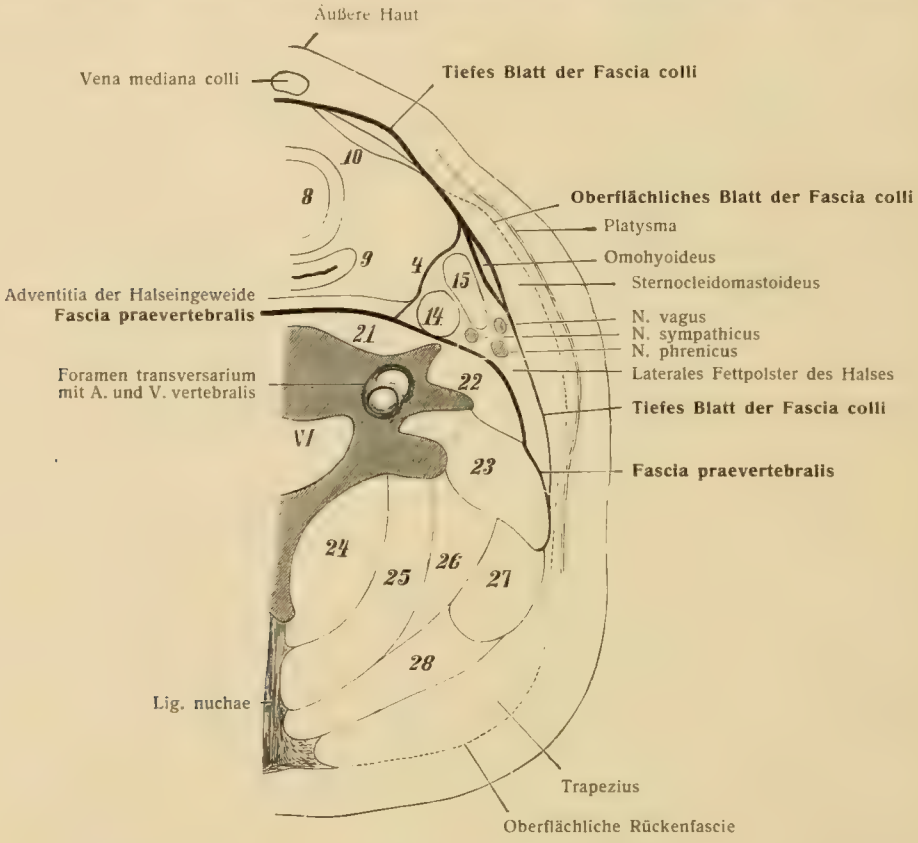

Fig. 68.

Fasciae colli, in der Höhe des sechsten Halswirbels. Querschnitt durch den Hals, rechte Hälfte.
4 Septum longitudinale; 8 Trachea; 9 Oesophagus; 10 M. sternohyoideus und Sternothyreoideus; 14 Carotis communis; 15 V. jugularis interna; 21 Longus colli und Longus capitis; 22 Scalenus anterior; 23 Scalenus medius und posterior; 24 Multifidus und Semispinalis cervicis; 25 und 26 Longissimus cervicis et capitis; 27 Levator scapulae; 28 Splenius.

befindet sich das Bündel der großen Gefäße und Längsnerven des Halses zwischen drei Fascienplatten eingeschlossen, ohne daß jedoch eine besondere Gefäßscheide außerdem vorhanden wäre. Hinter dem Gefäßbündel liegt fetthaltiges Bindegewebe, das laterale Fettpolster des Halses (Merkel).

Der zwischen den medialen Abschnitten der Fascia colli und der Fascia praevertebralis gelegene, seitlich durch das Septum longitudinale geschlossene Raum ist der Eingeweideraum und enthält die Eingeweide des Halses: Schlund, Speiseröhre, Kehlkopf, Trachea, Schilddrüse. Die Verbindung der bindegewebigen Hülle (Adventitia) des Schlundes und der Speiseröhre mit der Fascia praevertebralis wird durch lockeres Bindegewebe, das retropharyngeale Bindegewebe, hergestellt, welches abwärts in die Brusthöhle verfolgt werden kann.

Das oben genannte Septum longitudinale jeder Halsseite unterhält wichtige Beziehungen zum Zwerchfell und den Brusteingeweiden. In ihm verläuft zunächst der obere Teil der Ligamenta suspensoria diaphragmatis abwärts. In der Höhe der drei unteren Halswirbel verdickt sich,

wie v. Teutleben zeigte, die Fascia praevertebralis. In ihrem Gewebe treten beiderseits rundliche, strangförmige Züge auf, welche auch von den vorderen und seitlichen Teilen der oberen Brustwirbel ausgehen. Diese Züge wenden sich teils zum Herzbeutel, teils zur Luftröhre und gelangen neben letzterer zur Lungenwurzel; von hier aus aber erstrecken sie sich bis zum Centrum tendineum des Zwerchfelles. Der ganze Faserzug, Lig. vertebro-phrenicum jeder Seite, dient zur relativen Feststellung des Centrum tendineum bei den Bewegungen des Zwerchfelles. Fig. 69.

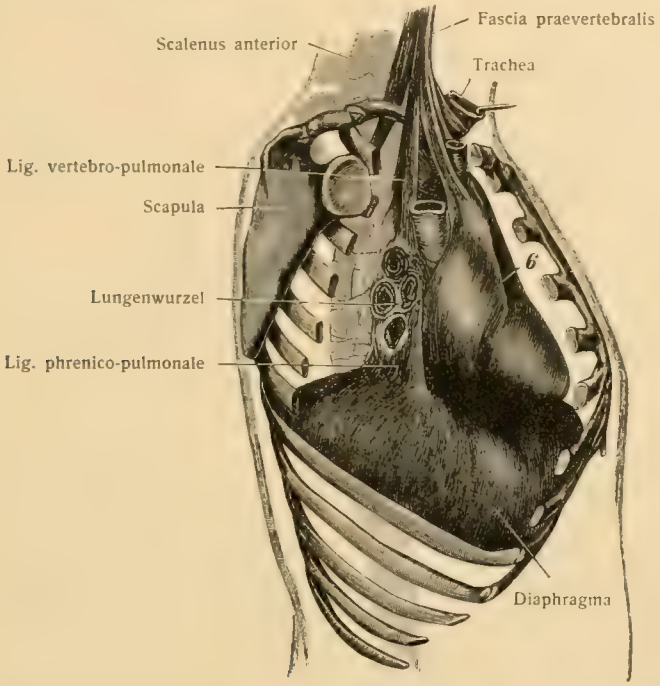

Fig. 69.

Beziehungen des Septum longitudinale des Halses zu den Brusteingeweiden und zum Diaphragma.
Von der rechten Seite eröffneter Thorax. 6 Herz mit Herzbeutel. (Nach v. Teutleben.)

Fünfte Abteilung: Muskeln des Kopfes.

Die Muskeln des Kopfes bilden mehrere natürliche Abteilungen:

1. Oberflächliche Gruppe; sie sind Platysma-Differenzierungen und bilden den größten Teil der sog. mimischen Gesichtsmuskeln; sie variieren in hohem Maße.
2. Muskeln des Auges, s. Sinnesorgane.
3. Visceralmuskeln:
   a) der Mandibula: die Kaumuskeln;
   b) des Zungenbeines: die oberen Zungenbeinmuskeln;
   c) der Gehörknöchelchen: s. Sinnesorgane;
   d) eigene Muskeln der Zunge, Muskeln des weichen Gaumens und des Schlundes, s. Verdauungsorgane.

Erste Gruppe: Platysma-Differenzierungen.

Das Platysma besteht, wie schon S. 77 erwähnt wurde, aus einem Kopf- und einem Halsteil. Während der letztere dauernd einfache Verhältnisse zeigt, ist es mit dem Kopfteil ganz anders. Durch seine Beziehungen zu den Eingängen in den Verdauungs- und Atmungskanal, durch seine Beziehungen zu den Eingängen in den Seh- und Gehörapparat haben bedeutende Verwickelungen sich herausgebildet. Im allgemeinen ist der Plan freilich durchsichtig genug. Jede der genannten Pforten zeigt nämlich innere konzentrische, äußere radiäre Züge. Am auffallendsten tritt diese Erscheinung hervor bei dem Munde und bei den Augen, sie ist aber nicht minder bei den

Ohren und der Nase erkennbar. Die Eingänge müssen verengert oder geschlossen werden können; dieser Aufgabe entsprechen die kreisförmigen Züge. Sie müssen aber auch erweitert werden können: hierfür dienen die radiären Züge. Abgesehen von diesen beiden Arten ist nur sehr wenig zu dieser Gruppe gehörige Muskulatur vorhanden, welche die einfacheren ursprünglichen Verhältnisse bewahrt hat.

a) Muskeln des Schädeldaches, M. epicranius, Schädelhaubenmuskel.

Über das Schädeldach ist, locker mit dem Periost, innig mit der Kopfhaut verbunden, eine dünne feste Sehnenhaut ausgebreitet, die Sehnenhaube, Galea aponeurotica (Fig. 70). Sie steht vorn und hinten mit je einem Muskelpaare in Verbindung und erscheint als die Zwischensehne. Sie kann zugleich mit der Kopfhaut durch jene Muskeln hin- und herbewegt werden. Die zwei Muskelpaare sind die Mm. frontales und occipitales.

1. M. occipitalis, Hinterhauptmuskel. Fig. 70—78.

Er entspringt breit von der obersten Nackenlinie, und zwar vom hinteren Ende der Pars mastoidea des Schläfenbeins an, bleibt aber 25—30 mm von der Mittellinie entfernt. Er steigt schräg lateralwärts auf und geht sodann in die Galea über.

Innervation: Ramus occipitalis des N. auricularis post. vom N. facialis.

Funktion: Zieht die leichtbewegliche Galea aponeurotica nach hinten und glättet die Stirn.

Varietäten: Er kann völlig fehlen. Die Muskeln beider Seiten können sich in der Mittellinie durchkreuzen. Ist manchmal mit dem M. auricularis posterior verbunden.

2. M. frontalis, Stirnmuskel. Fig. 70—78.

Der frontale Bauch des Epicranius entspringt von der Haut und dem Bindegewebe der Augenbrauen- und Glabellagegend; er durchsetzt dabei viele Teile des Ringmuskels der Augenlider, zu welchem er sich als ein Radiärmuskel verhält, ferner die Bündel des Corrugator, Depressor supercilii, Procerus. Seine aufwärts divergierenden Fasern gehen in der Höhe der Tubera frontalia bogenförmig in die Galea über. Zwischen den medialen Rändern beider Frontales, welche unten in größerer oder geringerer Ausdehnung zusammenhängen, bleibt weiter oben ein Teil der Stirnfläche frei.

Innervation: Von den Rami temporales des N. facialis.

Funktion: Der Frontalis legt die Stirnhaut in Querfalten und hebt die Augenbrauen.

Varietäten: Er kann fehlen. Die Muskeln beider Seiten können sich in der Mittellinie durchkreuzen. Er ist häufig in einzelne Bündel gesondert. Sehr selten ist der direkte Zusammenhang mit dem M. occipitalis.

Als M. epicranius parieto-temporalis faßt H. Virchow zusammen den M. auricularis sup. und eine in Ausdehnung und Dicke sehr wechselnde Muskelplatte, welche auf der Schläfengalea (s. S. 108) gelegen bis zum M. frontalis reichen kann und durch Gegenbaur als M. auriculo-frontalis bezeichnet wird.

3. M. procerus, Schlankmuskel der Nase. Fig. 70—78 (sprich procērus).

Entspringt auf dem Nasenrücken und zieht sich fächerförmig verbreiternd zur Stirn, woselbst er oberflächlicher als der M. frontalis liegend, in die Haut ausstrahlt. Er ist von sehr wechselnder Größe; früher wurde er als eine mediale Ursprungszacke des M. frontalis angesehen.

Innervation: Vom N. facialis.

Funktion: Der Procerus zieht die Haut in der Gegend der Glabella herunter (M. depressor glabellae H. Virchow) und erzeugt eine tiefe Querfalte an der Nasenwurzel zwischen den Köpfen der Augenbrauen.

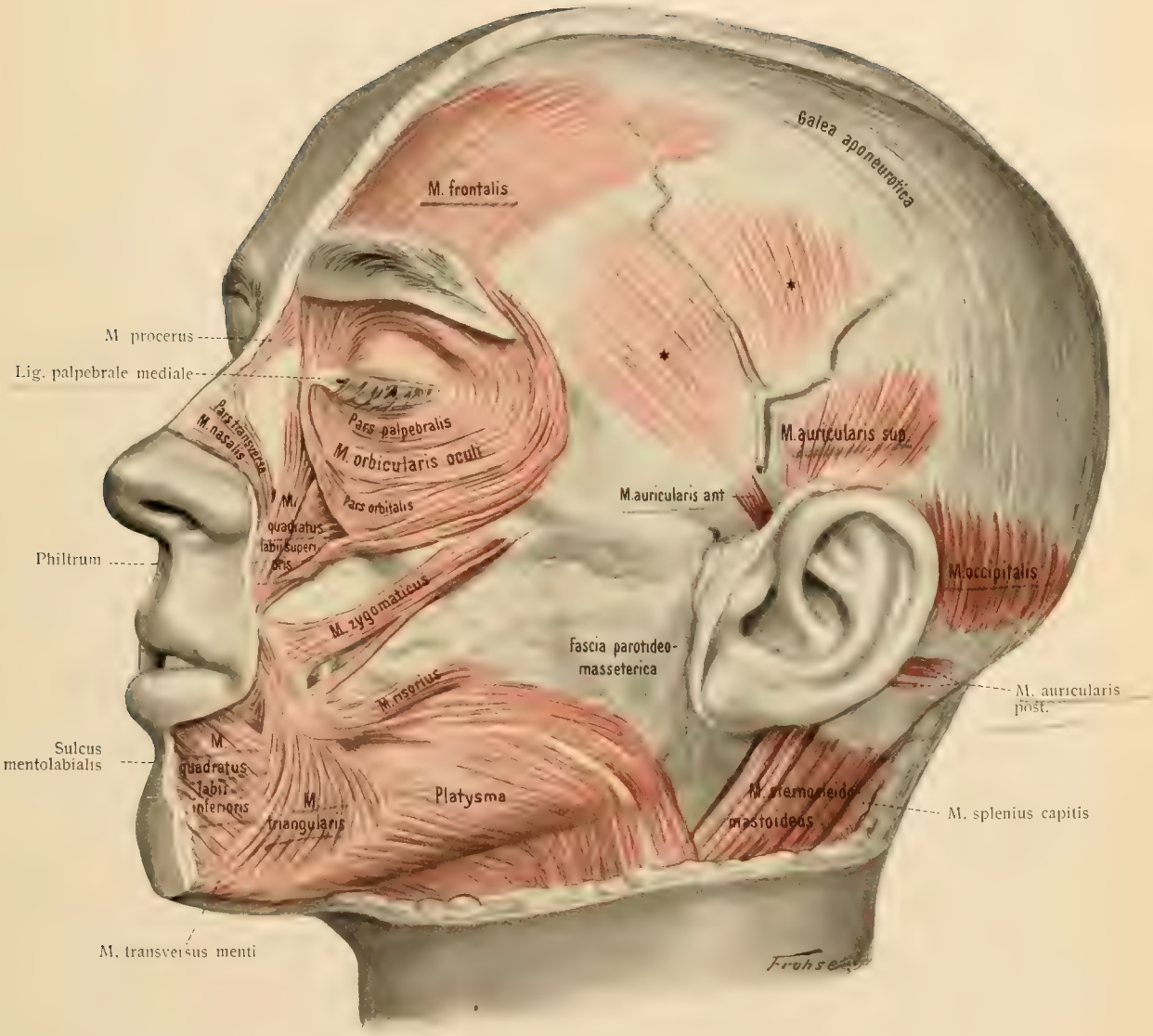

Fig. 70. Kopfmuskeln (I).

Oberflächliche Schicht mit Fascia temporalis und Fascia parotideomasseterica.

** M. auriculo-frontalis.

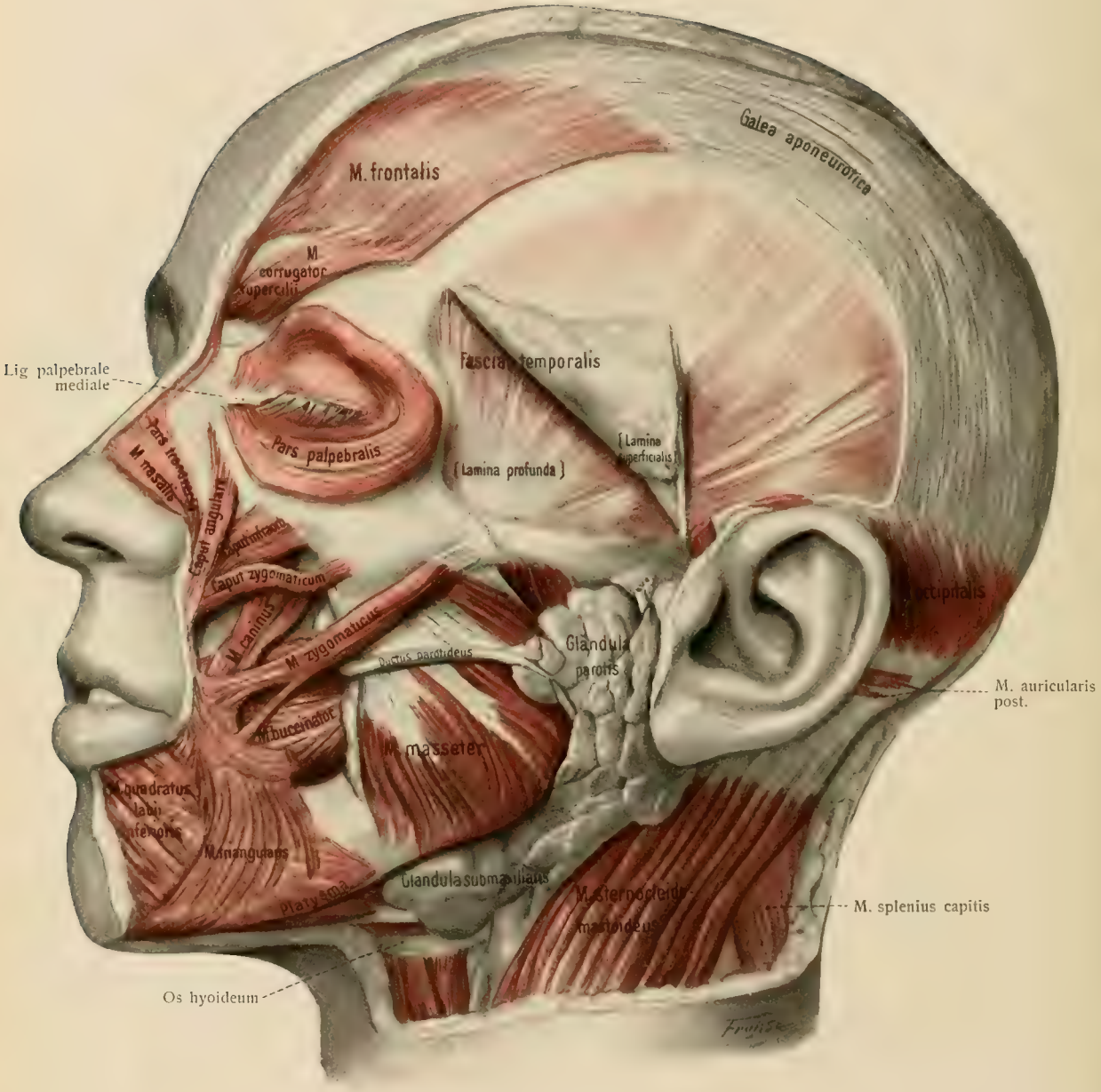

Fig. 71. Kopfmuskeln (II).

Nach Entfernung des Platysma, der Fascia parotideomasseterica und der Pars orbitalis des M. orbicularis oculi. Das oberflächliche Blatt der Fascia temporalis ist vom Jochbogen sowie von der Linea temporalis abgeschnitten und nebst dem unter ihm befindlichen Fettpolster nach oben umgeschlagen.

b) Muskeln in der Umgebung des Auges.

Außer dem Frontalis gehören hierher der M. orbicularis oculi und M. corrugator supercilii.

1. M. orbicularis oculi, Augenringmuskel. Fig. 70—78.

Der Orbicularis oculi entspringt an der oberen und an der unteren Fläche des Lig. palpebrale mediale, am Proc. frontalis des Oberkieferbeins, der Crista lacrimalis ant., am Tränensack, der Crista lacrimalis post. und noch hinter dieser sowie am medialen Abschnitt des Margo infraorbitalis. Man unterscheidet drei Teile, den peripherischen, Pars orbitalis, den im Bereich der Augenlider befindlichen, Pars palpebralis, und den über dem Tränensack liegenden, Pars lacrimalis (Horneri).

Die Pars palpebralis aus dünnen blassen Bündeln zusammengesetzt, liegt in der Substanz der Augenlider und reicht bis in die Nähe des Lidrandes. Lateral überschreitet sie den Lidrand, oben und unten dagegen nicht. So kann man einen M. palpebralis superior et inferior unterscheiden.

Die Fasern der Pars lacrimalis entspringen von der Crista lacrimalis post. und dem Tränensack, und ziehen zu den Lidern (Fig. 78; siehe Auge).

Die Pars orbitalis ist derjenige Teil des Muskels, welcher nicht mehr den Augenlidern angehört. Sie ist dicker, von dunklerer Farbe als die Pars palpebralis und führt gröbere Bündel. Der in der Umgebung des oberen Augenlides befindliche Teil strahlt fächerförmig aus und zwar so, daß die medialen Fasern beinahe senkrecht nach oben zum Kopf der Augenbraue ziehen (M. depressor capitis supercilii H. Virchow), während die anderen Fasern um so mehr von der senkrechten Richtung abweichen, je weiter lateralwärts sie liegen. Die Hauptmasse seiner Fasern verläuft ringförmig um den Rand der Orbita, durch Bindegewebe an die Umgebung befestigt, mit den Muskeln der Umgebung in wandelbarer Weise zusammenhängend.

An bestimmten Stellen des Randes gibt der Muskel die ringförmige Anordnung auf, indem ein Teil der Bündel die ringförmige Anordnung verläßt und gewissermaßen eine tangentiale Richtung einschlägt.

Es gibt drei solcher Gruppen von Muskelbündeln, eine obere laterale, eine untere laterale und eine untere mediale. Die oberen lateralen strahlen auf die Fascia temporalis nach oben aus, die lateralen unteren verlaufen in derselben Richtung wie der M. zygomaticus und endigen in der Haut der Wange, die medialen unteren bedecken das Caput angulare des M. quadratus labii sup.

Innervation: Vom N. facialis.

Funktion: Die Pars palpebralis schließt die Lidspalte, die Pars lacrimalis wirkt auf den Tränensack erweiternd und dadurch ansaugend auf die Tränenflüssigkeit, die Pars orbitalis runzelt die Haut in der Umgebung der Augenlider.

Varietäten: Die Partes palpebralis und lacrimalis sind oft sehr schwach. Tiefe unter dem Orbitadach befindliche Bündel sind als M. transversus orbitae beschrieben worden. Ruge bezeichnet als M. transversus glabellae Bündel des M. orbicularis, welche in querer Richtung über den Grund des Nasenruckens zur Medianlinie verlaufen, wo sie sich mit Fasern des Orbicularis der anderen Seite vereinigen. Dieser Muskel ist auch einmal von H. Virchow gesehen worden.

2. M. corrugator supercilii, Runzler der Augenbraue. Fig. 71—78.

Er entspringt fleischig oder kurzsehnig, bedeckt von der Pars orbitalis des M. orbicularis oculi, vom Os frontale und zwar dicht oberhalb der Sutura frontomaxillaris. Seine Fasern ziehen schräg lateralaufwärts, durchsetzen die Pars orbitalis, sowie die Fasern des M. frontalis und strahlen aus in die Haut oberhalb des mittleren Drittels der Augenbraue.

Innervation: Von einem Ramus temporalis des N. facialis.

Funktion: Er zieht die Augenbraue medianabwärts und erzeugt eine tiefe Furche, welche an der Seite der Nasenwurzel nach oben zur Stirn zieht, so daß durch die linke und rechte Furche eine mediane, in der Verlängerung des Nasenrückens verlaufende Hautfalte entsteht. Oft aber wird durch Zusammenziehung beider Corrugatores nur eine tiefe mediane Furche erzeugt. Die in der Haut befestigten Ansatzsehnen rufen bei der Zusammenziehung zahlreiche Grübchen oberhalb der Augenbraue hervor.

Varietäten: Er kann fehlen; besteht manchmal aus einzelnen Bündeln.

c) Muskeln der Nase.

Die äußeren Nasenöffnungen können erweitert und verengert, Teile der knorpeligen Nase in ihren Lagebeziehungen beeinflußt werden. Dies bewirken einmal Muskelzüge, welche von Nachbarmuskeln sich zur Nase abzweigen, sodann eigene Muskeln der Nase. Letztere sind gegeben durch das Paar Mm. nasales.

M. nasalis, Nasenmuskel. Fig. 70—78.

Er entspringt vom Jugum alveolare des Eckzahnes und des lateralen Schneidezahnes, unweit der Apertura piriformis nasi, hängt gewöhnlich mit dem M. incisivus labii superioris zusammen und zieht mit einer lateralen (oberen nach Eisler) Portion, anfänglich vom Quadratus labii superioris bedeckt, zum Rücken der knorpeligen Nase; hier wird er sehnig und hängt mit der Sehne des Muskels der anderen Seite zusammen. So entsteht die Dorsalaponeurose der Nase, in welche von oben der Procerus übergeht. Diese laterale Portion heißt Pars transversa. Die mediale (untere nach Eisler) Portion dagegen verläuft zum benachbarten Nasenflügel und wird Pars alaris genannt. Daran schließt sich meist noch ein Bündel, Pars septalis, welches zur häutigen Nasenscheidewand zieht, wohin auch vom Orbicularis oris in der Regel ein Bündelchen gelangt, M. depressor septi (mobilis nasi).

Die Bündel vom Orbicularis oris sind nach H. Virchow nicht vorhanden, nach Eisler fehlen sie nur manchmal. Die übrigen Nasenmuskeln s. bei den Nachbarmuskeln.

Zwischen der Dorsalaponeurose der Nase und dem freien Rand des Nasenscheidewandknorpels fand Eisler öfter einen Schleimbeutel.

Innervation: Vom N. facialis.

Funktion: Bei kräftiger Wirkung wird die gesamte Weichnase abwärts gezogen, wobei der untere Teil der seitlichen Nasenflügelfurche sich vertieft. Bei schwächerer Wirkung wird nur der Nasenflügel angelegt (H. Virchow 1908).

d) Muskeln des Mundes.

1. M. orbicularis oris, Mundringmuskel, Lippenmuskel. Fig. 72—74, 77, 78.

Der Orbicularis oris, Schließmuskel des Mundes, besteht aus Systemen von Muskelfasern, welche rings um die Mundöffnung ausgebreitet sind. Zum überwiegenden Teil sind dies Fortsetzungen der radiären Muskulatur, zum kleineren Teil selbständige Bündel. Radiäre Züge durchsetzen auch noch die Substanz des Orbicularis, doch sind sie nur mikroskopisch nachweisbar.

Die untere Grenze des Muskels entspricht dem Sulcus mentolabialis, die obere entspricht seitlich dem Sulcus nasolabialis; der mittlere Teil steht höher als der Winkel zwischen Nasenseptum und Oberlippe.

Innervation: N. facialis.

Funktion: Er hält die Mundspalte eng oder geschlossen und verleiht den

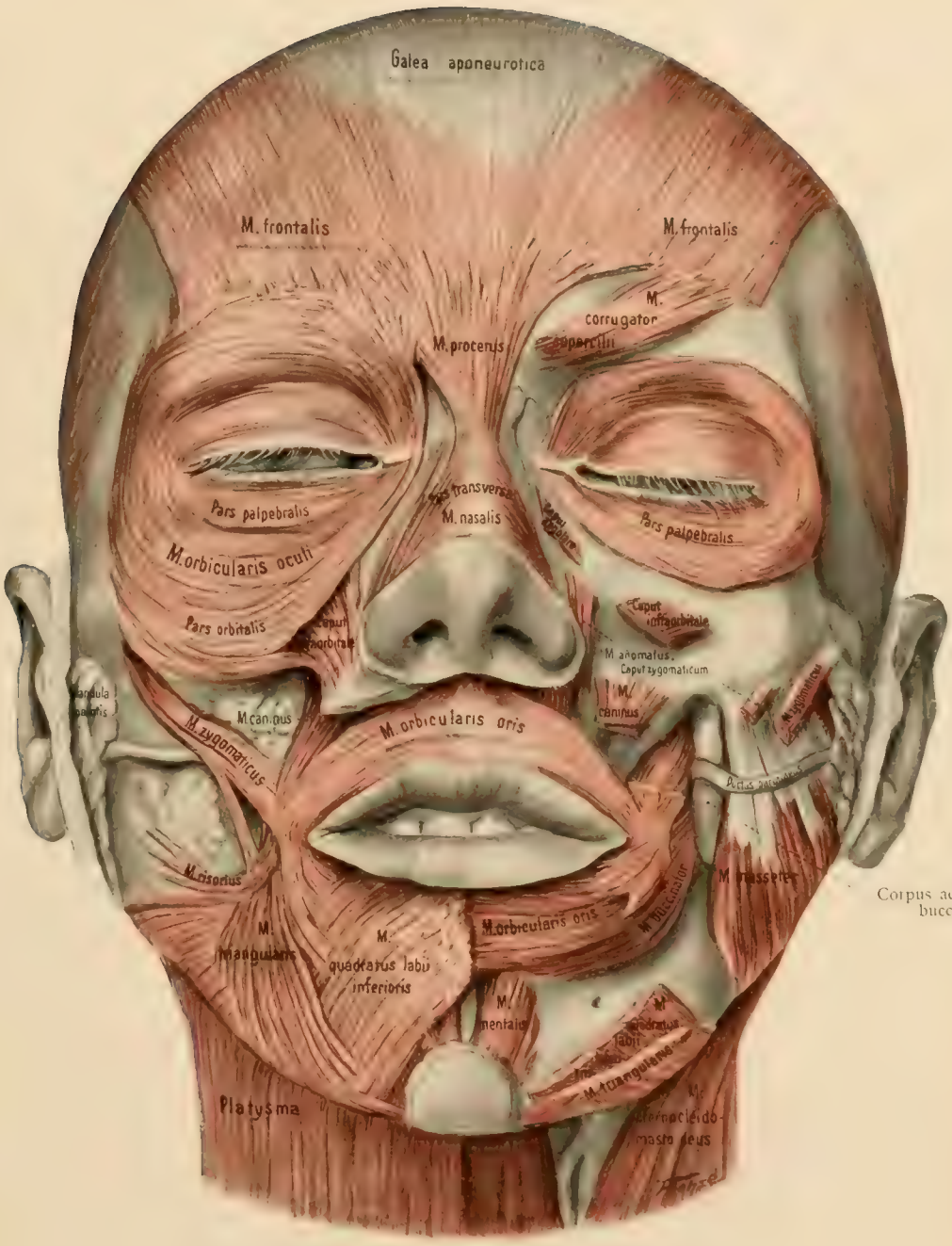

Fig. 72. Kopfmuskeln (III) von vorn.

Rechts: oberflächliche Schicht. Links: nach Entfernung des Platysma, des M. risorius, und der Pars obitalis des M. orbicularis oculi sowie nach Durchschneidung der Mm. zygomaticus, quadratus labii sup., caninus, triangularis, quadratus labii inf.

Fig. 73. Kopfmuskeln (IV) und obere Zungenbeinmuskeln.

Nach Entfernung des Platysma, der Fascia parotideomasseterica, des oberflächlichen Blattes der Fascia temporalis und eines Teiles ihres tiefen Blattes, der Glandulae parotis und submaxillaris. Nach Entfernung der Pars orbitalis des M. orbicularis oculi, des M. risorius und Durchschneidung der Mm. zygomaticus, triangularis und der Mm. quadratus labii sup. et inf.

Lippen eine große Spannung, wenn die Incisivi, der Caninus und andere ihn spitzen, wie es beim Pfeifen, Küssen geschieht.

2. M. buccinator, Backen- oder Trompetermuskel. Fig. 71—78.

Er entspringt in hufeisenförmiger Linie von der Außenfläche der Alveolarfortsätze beider Kiefer im Gebiet der zwei hinteren Molares (am Unterkiefer nicht (H. Virchow) von der Crista buccinatoria, sondern lateral und unterhalb von ihr), sowie von der Raphe pterygomandibularis, einem Bandstreifen, welcher raphe-ähnlich den Buccinator vom Kephalopharyngeus trennt und zwischen dem Hamulus pterygoideus und der Crista buccinatoria vertikal ausgespannt ist. Die oberen Fasern laufen vorwärts und abwärts, die unteren vorwärts und aufwärts gegen den Mundwinkel, wo eine Durchkreuzung stattfindet und untere Fasern in die Oberlippe, obere in die Unterlippe gelangen. Die in die Lippen eingetretenen Züge führen den Namen M. bucco-labialis und bilden die Hauptgrundlage des Orbicularis oris. Konstant befestigen sich einzelne Bündel an den Proc. alveolaris des Unterkiefers in der Gegend der Praemolaren.

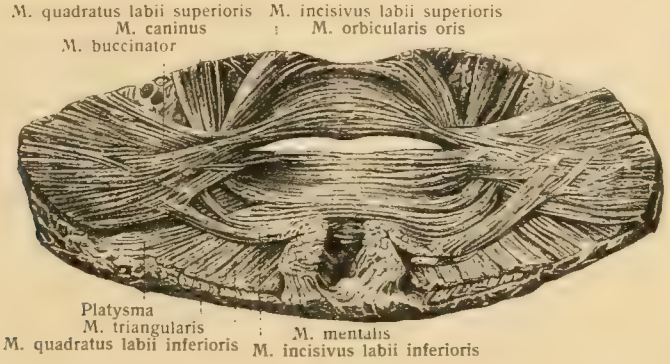

Fig. 74.

Muskeln der Mundgegend, von hinten. (Die Umgebung der Mundspalte ist von der Knochenunterlage losgelöst und von der Rückseite bis auf die Muskeln präpariert. (Aus Spalteholz.)

Der Buccinator wird in der Höhe des zweiten oberen Mahlzahnes vom Ausführungsgang der Ohrspeicheldrüse, Ductus parotideus, durchsetzt. Die Innenfläche des Muskels ist mit der Mundschleimhaut in straffer Verbindung. Auf seiner Außenfläche liegt die Fascia buccopharyngea.

Innervation: Vom N. facialis.

Funktion: Er hat die Aufgabe, bei gefülltem Vorhofe der Mundhöhle dessen Inhalt auszutreiben.

3. Mm. incisivi labii superioris et inferioris, Schneidezahnmuskeln. Fig. 74, 78.

Kleine tiefgelegene Muskeln, welche von den Juga alveolaria der lateralen Schneidezähne des Ober- und Unterkiefers entspringen und lateralwärts zum Mundwinkel verlaufen.

Nach H. Virchow sind die Mm. incisivi keine selbständigen Muskeln; der Incisivus sup. ist vielmehr als „laterales Orbicularisbündel des M. nasalis", der Incisivus inf. ist als „laterale Lippenportion des M. mentalis" zu bezeichnen.

Innervation: Vom N. facialis.

Funktion: Sie spitzen den Mund zum Pfeifen, Küssen, zum Aussprechen der Vokale O und U.

Varietäten: Sie können sämtlich oder zum Teil fehlen.

4. M. quadratus labii superioris, Viereckmuskel der Oberlippe. Fig. 70—78.

Er entspringt mit drei Abteilungen, welche als Caput angulare, infraorbitale und zygomaticum unterschieden werden, vom Stirnfortsatz des Oberkieferbeins, dicht unterhalb des Margo infraorbitalis und von der Außenfläche des Jochbeines. Caput angulare und infraorbitale sind meist eng miteinander verbunden. Dagegen ist das Caput zygomaticum selbständiger. Er setzt sich an der Haut der Oberlippe, entsprechend der tiefen Furche, Sulcus naso-

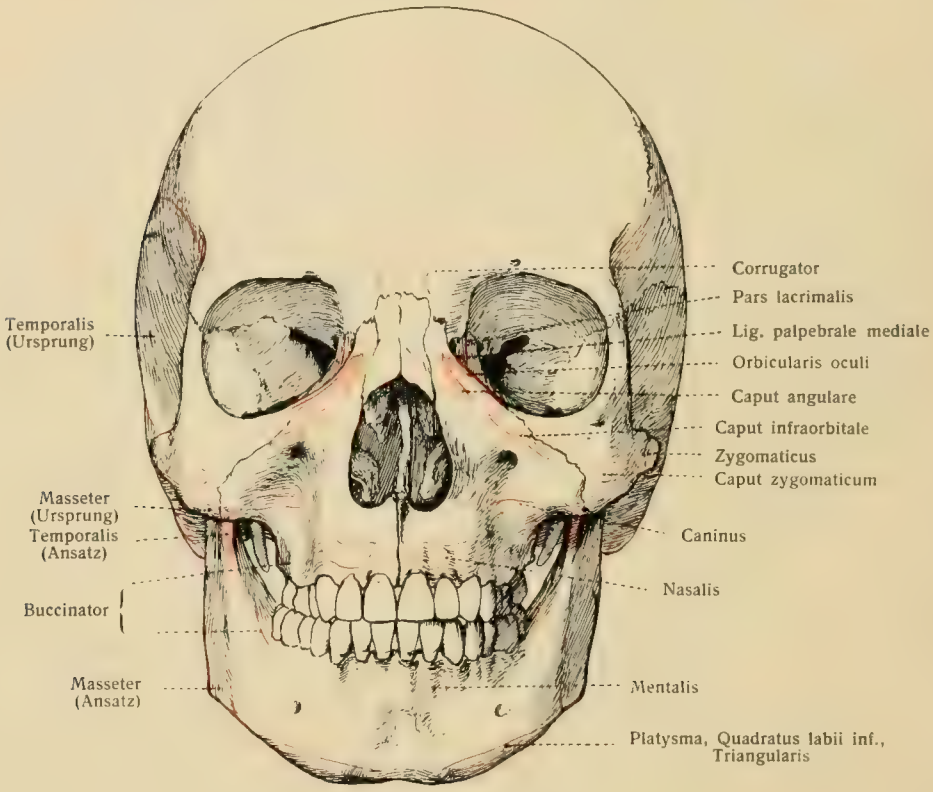

Fig. 75.

Ursprünge und Ansätze der Schädelmuskeln bei vorderer Schädelansicht. (Nach H. Virchow.)

labialis, welche von der Nase zum Mundwinkel herabzieht, fest. Mediale oberflächliche Bündel des Caput angulare gelangen zur Haut des Nasenflügels oben, unten, hinten, unmittelbar nach innen von der Flügelfurche; tiefe Bündel gehen zum lateralen und hinteren Umfang des Nasenloches (Eisler).

Innervation: Vom N. facialis.

Funktion: Er hebt den Nasenflügel und die Oberlippe.

Varietäten: Das Caput angulare kann fehlen, seltener ist die Abwesenheit des Caput infraorbitale, häufiger fehlt das Caput zygomaticum. Das Caput angulare hat zuweilen einen doppelten Ursprung am Os nasale. Das Caput infraorbitale erhält Fasern vom Orbicularis oculi und anderen Gesichtsmuskeln; es kann verdoppelt sein. Das Caput zygomaticum kann mit zwei Portionen entspringen, sowie mit dem Orbicularis oculi verbunden sein. — Der M. anomalus maxillae sup. (Albini) verläuft vom Proc. frontalis des Oberkieferbeins zur Fossa canina. Manchmal kommt er vom Caput infraorbitale und zieht zum M. caninus. Er ist nicht konstant.

5. M. zygomaticus, Jochbeinmuskel. Fig. 70—78.

Er entspringt mit kurzer starker Sehne vom Jochbein, nahe der Sutura zygomaticotemporalis, und zieht vorwärts und abwärts zum Mundwinkel. Hier kreuzt er sich teilweise mit Fasern des Triangularis, sendet Bündel in die Substanz der Lippen, strahlt aber vorzugsweise in die Haut am Mundwinkel aus.

Innervation: Vom N. facialis.

Funktion: Er hebt den Mundwinkel nach oben außen.

Varietäten: Er fehlt sehr selten. Soll bei den farbigen Rassen stärker sein als bei der weißen.

6. M. caninus, Eckzahnmuskel. Fig. 71—78.

Vom Quadratus fast ganz bedeckt, entspringt er breit in der Fossa canina, unterhalb des Foramen infraorbitale, und verläuft lateralwärts und abwärts zum Mundwinkel, wo er in Bündel des Triangularis übergeht.

Innervation: Vom N. facialis.

Funktion: Er zieht den Mundwinkel nach oben.

Varietäten: Le Double hat den Muskel in drei gleich starke Bündel geteilt gefunden. Bei Negern soll sein Ansatz an der Lippe größer sein als bei Weißen.

7. M. risorius, Lachmuskel. Fig. 70.

Zarte, transversale, auf- oder absteigende, wandelbare Bündel, welche auf der Fascia parotideomasseterica liegend von oben, hinten und unten gegen den Mundwinkel und zum hinteren Rand des M. triangularis verlaufen.

Innervation: Vom N. facialis.

Funktion: Er zieht den Mundwinkel nach hinten. Das Grübchen der Wange wird von ihm hervorgebracht.

Varietäten: Es gibt entsprechend den Beziehungen zu anderen Muskeln drei verschiedene Risorius: 1. Platysma-Risorius, 2. Triangularis-Risorius, 3. Zygomaticus-Risorius (Bluntschli 1903). Er fehlt ziemlich oft. Seine Stärke schwankt außerordentlich. Ist zuweilen in zwei oder mehr (bis fünf) Bündel gespalten. Er reicht selten bis zum hinteren Rand des Sternocleidomastoideus, kann aber sogar mit dem M. transversus nuchae zusammenhängen. Vorn erreicht er manchmal nicht den Mundwinkel.

8. M. triangularis, Dreieckmuskel des Mundes. Fig. 70—78.

Seine Basis entspricht dem mittleren Teil des unteren Randes der Mandibula, wo er bündelweise mit ganz kurzen Sehnen alternierend mit den Bündeln des Quadratus labii inf. entspringt. Er zieht verschmälert zum Mundwinkel, inseriert an der Haut, hängt mit den Fasern des Caninus zusammen und setzt sich in den Orbicularis der Oberlippe fort.

Innervation: Vom N. facialis.

Funktion: Er zieht den Mundwinkel abwärts.

Varietäten: Bei starker Ausbildung des Triangularis treten die vordersten Bündel der Muskeln beider Seiten unter dem Kinn zusammen und bilden eine quer verlaufende Muskelplatte: M. transversus menti. Doch scheint auch das Platysma an der Ausbildung eines Transversus Anteil nehmen zu können. Er soll in Beziehung stehen zur Bildung des sogenannten Doppelkinnes, dadurch, daß er die Fettentwicklung in der ihm anliegenden Haut hindert.

9. M. quadratus labii inferioris, Viereckmuskel der Unterlippe. Fig. 70—78.

Teilweise vom Triangularis bedeckt, entspringt er vom Unterkiefer unterhalb des Foramen mentale, hängt mit Bündeln des Platysma zusammen und zieht medianwärts und aufwärts zur Haut des Kinnwulstes und der Unterlippe, wo er die Bündel des M. orbicularis oris von außen bedeckt.

Innervation: Vom N. facialis.

Funktion: Zieht die Unterlippe nach unten und seitwärts.

Varietäten: Le Double und Macalister haben ihn in Bündel geteilt gefunden. Hängt oft mit dem Platysma zusammen.

10. M. mentalis, Kinnmuskel. Fig. 77, 78.

Zum großen Teil vom Quadratus bedeckt, entspringt er vom Jugum alveolare des lateralen Schneidezahnes des Unterkiefers und zieht mit konvergierenden Fasern abwärts zur Haut des Kinnes. Die Mentales beider Seiten verbinden sich miteinander.

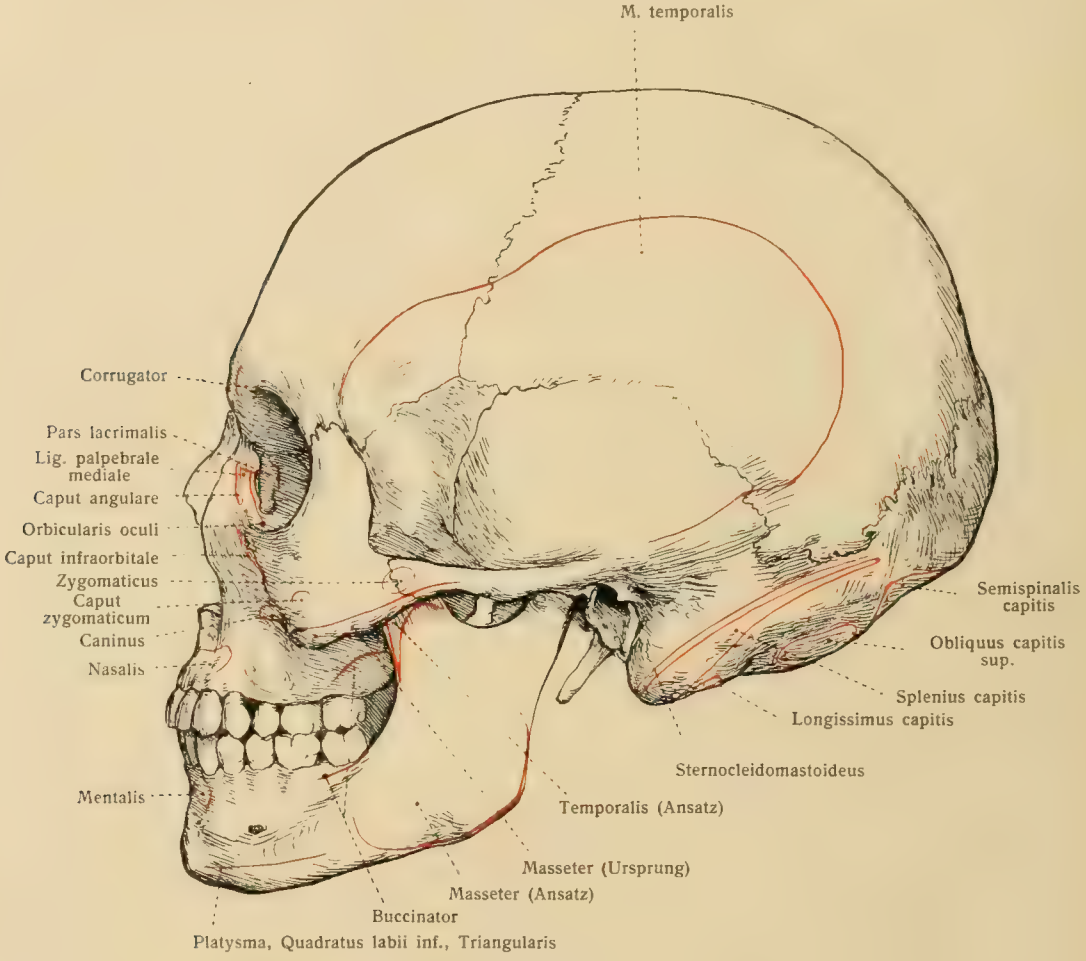

Fig. 76.

Ursprünge und Ansätze der Schädelmuskeln in seitlicher Schädelansicht. (Nach H. Virchow.)

Innervation: Vom N. facialis. Funktion: Er hebt die Kinnhaut. Das Grübchen am Kinn entspricht der Hautinsertion.

Varietäten: Seine Größe ist sehr verschieden; ist selten in zwei Bündel geteilt.

11. Platysma. Fig. 70, 72.

Vom Halse aus setzt sich das Platysma über den Unterkieferrand als zusammenhängende Platte in wechselnder Ausdehnung fort, liegt der Fascia parotideomasseterica auf und steht mit dem Risorius, Triangularis und Quadratus labii inferioris in Zusammenhang. Selten geht ein Bündel in das untere Augenlid (W. Krause).

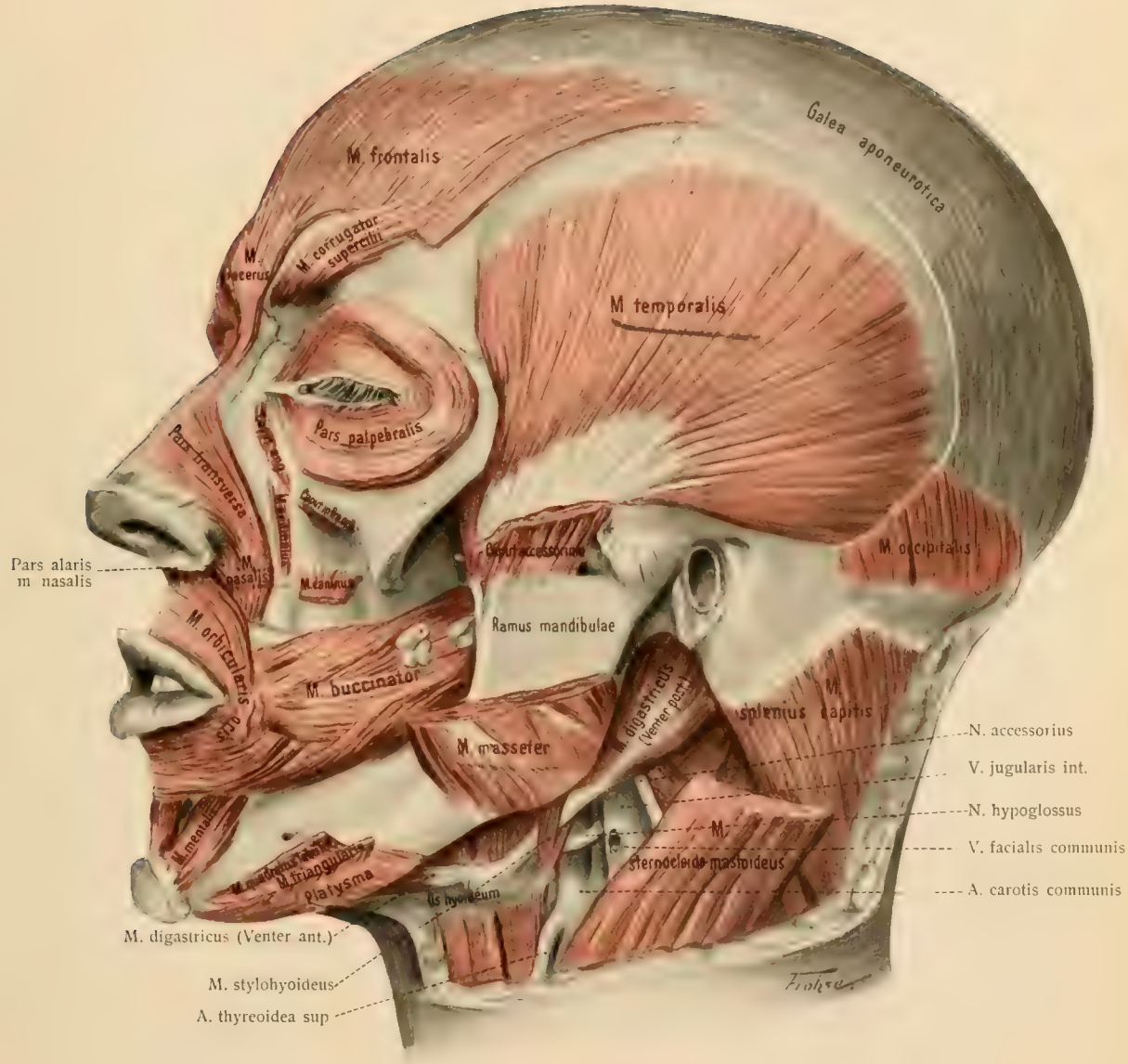

Fig. 77. Kopfmuskeln (V) und obere Zungenbeinmuskeln.

Nach Durchsägung des Jochbogens und Entfernung des oberen Teils des M. masseter ist der M. temporalis ganz zu übersehen. Das obere Stück des M. sternocleidomastoideus, die Ohrmuschel und ihre Muskeln sind weggenommen.

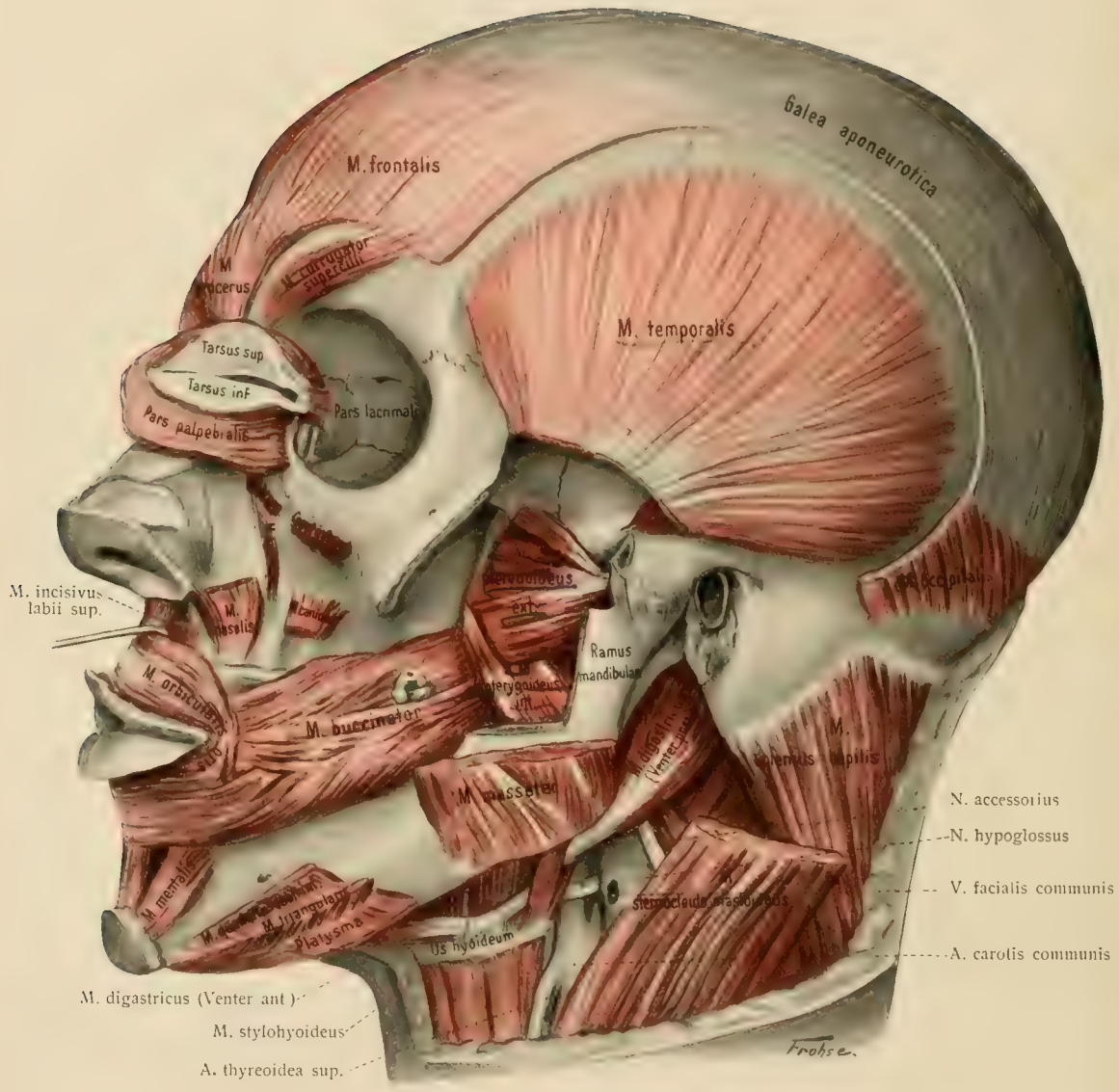

Fig. 78. Kopfmuskeln (VI) und obere Zungenbeinmuskeln.

Nach Entfernung des Jochbogens und eines Teils des M. masseter, nach Entfernung des Proc. coronoideus und eines Teils des Ramus mandibulae nebst des unteren Abschnittes vom M. temporalis sind die Mm. pterygoidei freigelegt. Durch Umklappen des M. orbicularis oculi und Ausräumung des Orbitainhaltes ist die Pars lacrimalis des M. orbicularis oculi sichtbar gemacht. Die Glandulae parotis und submaxillaris sowie das oberste Stück des M. sternocleidomastoideus und die Ohrmuschel sind weggenommen.

e) Muskeln des äußeren Ohres.

Die Muskeln des äußeren Ohres sind einerseits solche, welche einzelne Teile der Ohrmuschel gegeneinander bewegen, andererseits solche, welche die Ohrmuschel als Ganzes zu bewegen vermögen.

Jene ersteren, an der menschlichen Ohrmuschel nur rudimentärer Art, sind durch folgende Muskeln gegeben: M. helicis major und minor, M. tragicus, M. antitragicus, M. transversus und obliquus auriculae. Sie sind die Reste der Ringmuskulatur an der Ohröffnung (s. Sinnesorgane).

Folgende Muskeln bewegen die Ohrmuschel als Ganzes:

M. auricularis anterior, superior, posterior (und inferior).

1. M. auricularis anterior, vorderer Ohrmuskel. Fig. 70.

Er liegt in wechselnder Ausdehnung auf der Fascia temporalis und zieht verschmälert rückwärts zur Spina helicis des Ohrknorpels.

Innervation: Vom N. facialis. Funktion: Zieht die Ohrmuschel nach vorn.

Varietäten: Fehlt häufiger als die andern Ohrmuskeln. Besteht manchmal aus einzelnen Bündeln. Nach Macalister und Le Double inseriert der Muskel meist gar nicht oder nur durch eine sehr dünne Bindegewebsplatte am Ohr.

2. M. auricularis superior, oberer Ohrmuskel. Fig. 70.

Er entspringt breit von der Galea, läuft mit konvergierenden Fasern zum Ohr und setzt sich, vorn muskulös, hinten sehnig, mehr oder weniger deutlich am Ohrknorpel an. (Über den M. epicranius parieto-temporalis (H. Virchow) s. S. 90).

Innervation: Vom N. facialis. Funktion: Zieht die Ohrmuschel nach oben.

Varietäten: Kann fehlen. Teilung in einzelne Bündel ist von Le Double gesehen. Soll bei Negern besonders stark sein. Dehnt sich manchmal bis an den lateralen Rand des M. frontalis aus. Verbindungen mit den anderen Mm. auriculares und dem Transversus nuchae kommen vor.

3. M. auricularis posterior, hinterer Ohrmuskel. Fig. 70.

Meist durch einige kurze, kräftige Bündel vertreten, welche von der Pars mastoidea des Schläfenbeines entspringen, horizontal nach vorn ziehen und am Ohrknorpel sich festsetzen.

Innervation: Vom N. auricularis post. des N. facialis.

Funktion: Zieht die Ohrmuschel nach hinten.

Varietäten: Fehlt selten. Hängt mit dem Transversus nuchae, Occipitalis, Platysma zusammen.

Eine seltene Varietät ist der M. auricularis inferior, von einem Schüler Le Doubles beschrieben. Er liegt auf der Fascia parotideomasseterica und befestigt sich an der Concha. Ich habe ihn einmal bei einer kräftigen weiblichen Leiche auf beiden Seiten gefunden.

Das Verständnis der oberflächlichen Muskulatur des Kopfes ist wesentlich gefördert worden durch vergleichend-anatomische Beobachtungen, welche in der Folge durch entwicklungsgeschichtliche Untersuchung noch Ergänzungen zu erwarten haben. Wichtig in ersterer Beziehung sind die Beobachtungen von Ruge geworden, welcher schon zuvor von Gegenbaur geäußerte Ansichten über die morphologische Zusammengehörigkeit der gesamten Antlitz-Muskulatur tiefer begründete.

Der subkutane Muskel, von dessen Kopfteil die erwähnten Muskeln durch Sonderung ihren Ursprung nehmen, wird von Zweigen des N. facialis versorgt und ist seinerseits ein Abkömmling des embryonalen Zungenbeinbogens (Rabl). Von da aus hat sich die Muskelanlage auf- und abwärts verbreitet (siehe auch S. 17).

Ursprünglich besteht dieser Hautmuskel aus zwei Schichten, einer oberflächlichen Längs- und einer tieferen Querschicht. Die tiefere Schicht, Sphincter colli genannt, setzt sich am Kopf in die Umgebung von Mund und Nase fort und läßt hier die tiefen Muskellagen hervorgehen. In den höheren Abteilungen bleibt am Halse nur die oberflächliche Schicht vorhanden und bildet das hier befindliche Platysma. Die Ursache der starken Zerlegung des Kopfteiles des Platysma ist in den Beziehungen zu suchen, welche zu den verschiedenen Öffnungen im Antlitze zu gewinnen waren. So begreift sich leicht das Vorkommen zahlloser individueller Varietäten. Bei stärkerer Ausbildung des Kopfteiles ist der vordere und seitliche Teil des Antlitzes von einer zusammenhängenden Muskellage eingenommen.

Als Hauptgebiete des Kopfteiles des Platysma sind im ganzen vier zu unterscheiden: ein Hinterkopfteil, Kinnteil, Wangenteil und Stirnteil.

Der Hauptfaktor für die Umgestaltung der Gesichtsmuskeln des Menschen ist nach Ruge in der durch das Gehirn beherrschten mächtigen Ausbildung des Schädels zu suchen. Mit dem Erwerbe der Sprache muß sich die um die Mund- und Nasenöffnung befindliche Muskulatur entsprechend höher entfaltet haben. Ruge, A., Untersuchungen über die Gesichtsmuskulatur der Primaten. Leipzig 1887. — Derselbe, Gesichtsmuskulatur und N. facialis der Gattung Hylobates. Morph. Jahrb. 44. Bd. 1911. — Popoff, M. A., Antlitzmuskeln und ihre Nerven von Cercocebus. Charkow-Moskau 1890. — Popowsky, I., Einige Variationen der Gesichtsmuskeln beim Menschen und ihre Bedeutung für die Mimik. Internat. Monatsschrift Anat. Phys. 1897.

Große individuelle Unterschiede zeigt die Funktion der mimischen Gesichtsmuskulatur. Dafür muß eine materielle Unterlage vorhanden sein, welche nicht allein in der Größe der Muskeln und ihren durch Übung erworbenen Fähigkeiten beruhen kann, sondern auch durch Verschiedenheiten im Ansatz, Verbindung usw. bedingt sein muß. Im Bereich der Möglichkeit liegt es daher auch, daß in den Feinheiten der Anordnung menschlicher Gesichtsmuskulatur Unterschiede bei den einzelnen Rassen vorhanden sind. Eingehende Untersuchungen werden hier voraussichtlich noch mancherlei Ergebnisse zutage fördern. — Die Arbeiten aus den letzten Jahren bringen wertvolles Material auch für diese Betrachtungsweise. H. Virchow, Gesichtsmuskeln und Gesichtsausdruck. Arch. Anat. Phys. 1908. — Derselbe, Muskelmarken am Schädel. Zeitschr. Ethnologie 1910. — H. von Eggeling, Anat. Untersuchungen an den Köpfen von drei Hereros usw. in L. Schulze, Forschungsreise Bd. III. Jena 1909. — Bluntschli, Beiträge zur Kenntnis der Variation bei Menschen I und II. Morph. Jahrb. Bd. 40, 1909. — Eisler, P., Die Muskeln des Stammes. Jena 1912.

Zweite Gruppe: Muskeln des Auges s. Sinnesorgane.

Dritte Gruppe: Visceralmuskeln.

a) Kaumuskeln.

1. M. masseter, Kaumuskel. Fig. 71—79.

Er bedeckt unterhalb des Jochbogen den Ramus mandibulae, entspringt vom Jochfortsatz des Oberkieferbeins, vom unteren Rande des Jochbeines und vom Jochfortsatz des Schläfenbeines, von der medialen Fläche von Jochbein und Jochbogen. Er hat zwei Portionen, eine oberflächliche und eine tiefe, welch letztere hinten oben freiliegt. Am vorderen Rande hängen beide Portionen zusammen; von hinten kann man zwischen beiden wie in eine tiefe Tasche eindringen. Die oberflächliche Portion besitzt eine breite weit herunterreichende Sehne. Er verläuft schräg nach hinten und unten und setzt sich an der Außenfläche des Ramus mandibulae und an der Tuberositas masseterica fest. Die vorderen Randbündel wenden sich schräg vorwärts. Oft greifen Fasern über den unteren Rand des Unterkiefers hinweg und vereinigen sich mit oberflächlichen Fasern des M. pterygoideus int.

Varietäten: Seine beiden Portionen sind manchmal selbständig. Das Vorkommen eines am Lig. temporomandibulare oder am Os zygomaticum oder am Os maxillare entspringenden Bündels hat zur Aufstellung des M. masseter trigastricus (W. Gruber) geführt. Verbindungen mit dem Temporalis und Buccinator sind beobachtet.

2. M. temporalis, Schläfenmuskel. Fig. 72—80.

Ist ein fächerförmig gestalteter Muskel, welcher die Schläfengrube zum größten Teil anfüllt. Er entspringt vom Planum temporale und von der Fascia temporalis. Die Fasern vereinigen sich nach unten konvergierend zu einer platten kräftigen Sehne, welche den Processus coronoideus des Unterkiefers umfaßt und sich daran festsetzt.

Varietäten: Sein Ursprung reicht mehr oder weniger weit am Scheitel herauf. Ist gewöhnlich mit dem M. masseter, häufig mit der vom Tuberculum spinosum entspringenden Portion des Pterygoideus externus verbunden.

3. M. pterygoideus externus, äußerer Flügelmuskel. Fig. 78—80.

Liegt medial vom Ramus mandibulae in der Fossa infratemporalis. Er entspringt zweiköpfig; der eine Kopf an der Außenseite der lateralen Platte des Processus pterygoideus, der andere von der Crista infratemporalis (Tuberculum spinosum). Die Sehne setzt sich unter dem Gelenkkopf des Unterkiefers in der Fovea pterygoidea des Processus condyloideus, aber auch an der Gelenkkapsel und dem Discus articularis fest.

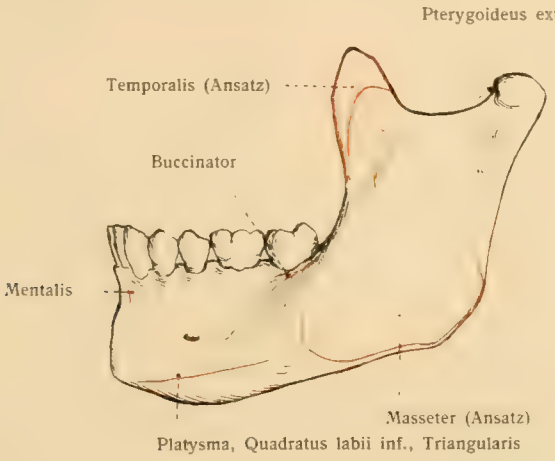

Fig. 79.

Ursprünge und Ansätze der Muskeln an der Außenfläche des Unterkiefers. (Nach H. Virchow.)

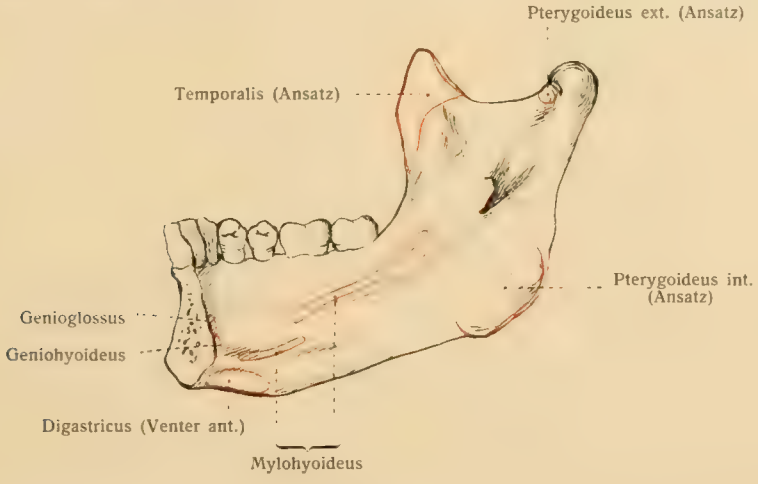

Fig. 80.

Ursprünge und Ansätze der Muskeln an der Innenfläche des Unterkiefers. (Nach H. Virchow).

Varietäten: Sein oberer Kopf kann selbständig werden oder mit dem Temporalis verbunden sein.

4. M. pterygoideus internus, innerer Flügelmuskel. Fig. 78, 80.

Kommt von den Flächen und Rändern der Fossa pterygoidea, sowie von einem kleinen angrenzenden Teile der Maxilla und der Außenfläche des unteren Endes der Lamina lat. des Proc. pterygoideus. Er zieht abwärts und rückwärts zur Tuberositas pterygoidea des Unterkiefers.

Innervation: Sämtliche Kaumuskeln werden vom N. masticatorius des dritten Trigeminusastes innerviert.

Funktion: Zweiseitige Tätigkeit des Masseter, Temporalis und Pterygoideus internus zieht den Unterkieferkörper an den Oberkiefer heran und bewirkt so den Kieferschluß. Zweiseitige Aktion der Pterygoidei externi schiebt den Unterkiefer nach vorn; der vorwärts geschobene wird von den hinteren Teilen des Temporalis zurückgeholt. Die Abwärtsbewegung des Unterkiefers (Kieferöffnung) wird von keinem der Kaumuskeln besorgt, sondern von unterhalb gelegenen Muskeln, insbesondere dem Digastricus und Geniohyoideus.

Einseitige Tätigkeit der Pterygoidei dreht den Unterkiefer um den einen Gelenkkopf und bewirkt Mahlbewegungen.

b) Obere Zungenbeinmuskeln.

1. M. digastricus, zweibäuchiger Kiefermuskel. Fig. 28, 62, 64, 78—82.

Er ist ein zweibäuchiger Muskel. Der hintere Bauch, Venter posterior, entspringt in der Incisura mastoidea, verläuft, vom Sternocleidomastoideus bedeckt, vorwärts und abwärts, geht in eine starke, zylindrische, über dem großen Zungenbeinhorn hinweglaufende Sehne über und empfängt hier den zweiten oder vorderen Muskelbauch, Venter anterior. Der letztere entspringt von der Fossa digastrica mandibulae. Die Zwischensehne wird durch einen fibrösen Streifen am Zungenbein festgehalten. Der von dem Muskel beschriebene Bogen umzieht die Glandula submaxillaris. Er begrenzt zusammen mit dem unteren Rande des Unterkiefers die Regio submaxillaris.

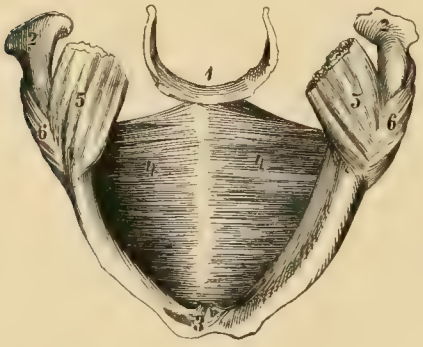

Fig. 81.

Mm. mylohyoidei, von unten. 1 : 2.

1 Os hyoideum; 2 Condylus mandibulae; 3 Spina mentalis; 4 M. mylohyoideus; 5 M. pterygoideus internus; 6 M. masseter.

Innervation: Der hintere Bauch wird vom Ramus digastricus des Facialis, der vordere vom N. mylohyoideus vom dritten Ast des Trigeminus versorgt.

Funktion: Der Muskel hebt das Zungenbein oder zieht den Unterkiefer herab.

Varietäten: Der vordere Bauch kann fehlen; dabei bewahrt der hintere Bauch seine regelrechte Lage oder findet seine Insertion am Ramus mandibulae. Der vordere oder der hintere Bauch sind doppelt. Die vorderen Bäuche beider Digastrici tauschen zahlreiche Bündel aus und sind miteinander verwachsen. Statt des fibrösen Streifens, welcher die Zwischensehne am Os hyoideum befestigt, ist häufig eine Schlinge vorhanden. Im hinteren Bauch hat Le Double manchmal sehnige Inskriptionen gefunden. Ein öfter beschriebenes accessorisches Bündel ist der M. occipitohyoideus, welcher von der Linea nuchae sup. allein oder von dieser und dem Processus mastoideus entspringt und in den hinteren Bauch des Digastricus übergeht. Der vordere Bauch erhält selten ein accessorisches Bündel vom Angulus mandibulae. Verbindungen mit Splenius, Mylohyoideus, Stylohyoideus, Geniohyoideus, Trapezius sind bekannt geworden.

2. M. stylohyoideus, Griffelzungenbeinmuskel. Fig. 62, 64, 78, 82.

Er entspringt vom oberen äußeren Teil des Processus styloideus und verläuft gegen das kleine Zungenbeinhorn. Oberhalb desselben spaltet sich sein Bauch in der Regel in zwei Bündel, welche die Zwischensehne des Digastricus umfassen. Die platten Endsehnen heften sich an der Basis des großen Hornes fest.

Innervation: Er wird vom R. stylohyoideus des Ramus digastricus des N. facialis innerviert.

Funktion: Zieht das Zungenbein aufwärts und rückwärts.

Varietäten: Er kann tatsächlich oder nur scheinbar fehlen. In letzterem Fall ist er mit dem hinteren Bauch des Digastricus verschmolzen. Er wird manchmal nicht vom Digastricus durchbohrt; dann inseriert er zuweilen an der Zwischensehne dieses Muskels oder geht medial oder lateral an ihr vorbei. Der Muskel kann doppelt oder gar dreifach sein. Verlauf und Insertion der überzähligen Muskelbundel sind sehr verschieden. Verbindungen mit Digastricus, Omohyoideus, Styloglossus, Hyoglossus, Genioglossus sind bekannt.

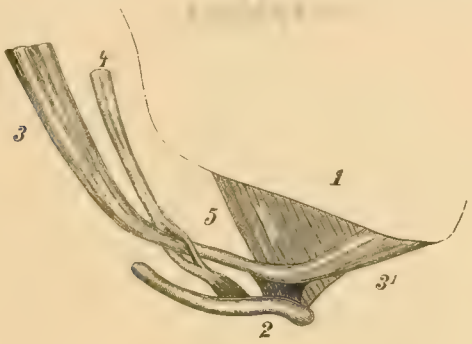

Fig. 82.

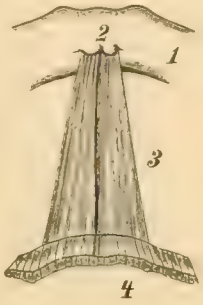

Fig. 83.

Fig. 82. **Obere Zungenbeinmuskeln** (ohne Geniohyoideus), von der rechten Seite und von unten. 1 Mandibula; 2 Os hyoideum; 3 Digastricus, 3' sein vorderer Bauch; 4 Stylohyoideus; 5 Mylohyoideus.

Fig. 83. **Mm. geniohyoidei,** von unten. 1 Mandibula; 2 Spina mentalis (unterer Teil); 3 Geniohyoideus dexter et sinister; 4 Zungenbeinteil der Mylohyoidei, nach unten geklappt.

3. M. mylohyoideus, Kieferzungenbeinmuskel. Fig. 62, 64, 65, 80—82.

Er entspringt von der Linea mylohyoidea des Unterkiefers und inseriert teils am Zungenbein, teils an einem fibrösen Streifen, welcher von der Spina mentalis zum Zungenbein zieht. An diesem Streifen trifft er mit dem Muskel der anderen Seite unter Bildung einer Raphe zusammen und bildet den Hauptteil des muskulösen Bodens der Mundhöhle. In der Raphe treten häufig Bündel der einen Seite auf die andere über.

Innervation: Vom N. mylohyoideus.

Funktion: Hebt das Zungenbein oder zieht den Unterkiefer abwärts.

Varietäten: Kann ganz fehlen und durch den vorderen Bauch des Digastricus ersetzt sein. Ist manchmal in zwei oder in zahlreiche Bündel geteilt. — Verbindungen mit Digastricus, Sternohyoideus, Stylohyoideus, Omohyoideus, Geniohyoideus sind bekannt.

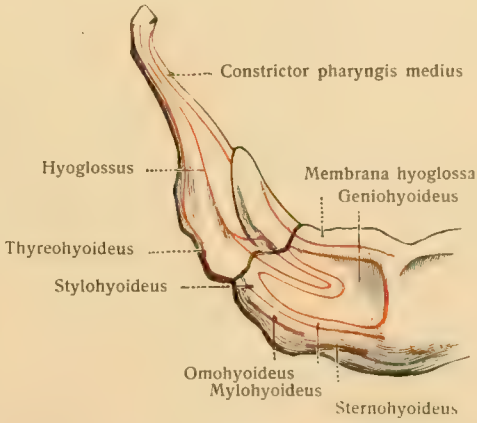

Fig. 84.

Ursprünge und Ansätze der Muskeln an der vorderen Fläche des Zungenbeins.

4. M. geniohyoideus, Kinnzungenbeinmuskel. Fig. 65, 80, 83.

Wird vom Mylohyoideus bedeckt, entspringt von den unteren zwei Zacken der Spina mentalis und inseriert am Körper des Zungenbeines. Über ihm liegt der mächtige, bei der Zunge zu beschreibende M. genioglossus.

Innervation: Vom N. hypoglossus.

Funktion: Zieht das Zungenbein vorwärts.

Varietäten: Nach Theile findet man regelmäßig lateralwärts neben dem Geniohyoideus ein Bündelchen, welches zur Basis des großen Zungenbeinhorns zieht.

Fasciae capitis, Binden des Kopfes.

Am Kopfe werden drei Fascien, Fascia temporalis, parotideomasseterica und buccopharyngea, unterschieden.

1. Fascia temporalis, Schläfenfascie. Fig. 71, 85.

Sie beginnt im ganzen Umkreis der beiden Lineae temporales, hängt hier mit dem Periost des Schädels zusammen und erstreckt sich straff gespannt zum oberen Rande des Arcus zygomaticus. Am Ursprunge einfach, spaltet sie sich in einiger Entfernung oberhalb des Jochbogens in zwei Lamellen, welche Fettgewebe zwischen sich fassen und an der lateralen und medialen Fläche des Jochbogens sich befestigen. Mit der äußeren Lamelle treten die untersten medialen Ausläufer des Schläfenteiles der Galea aponeurotica zusammen, während laterale Bündel derselben sich im Unterhautbindegewebe verlieren. Von der Innenfläche der Fascia temporalis entspringt ein Teil des M. temporalis.

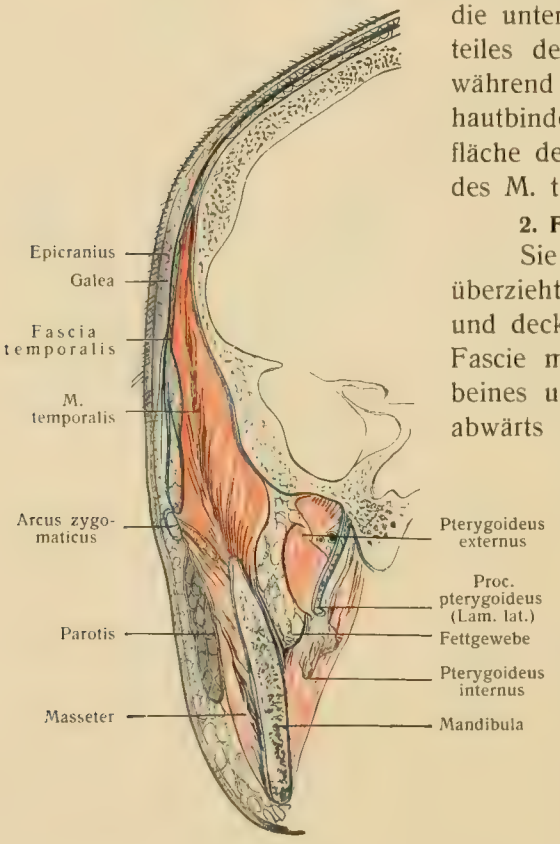

Fig. 85.

Frontalschnitt der Regio temporalis. Galea schwarze Linie, Periost und Fascia temporalis blau. (Von Merkel.)

2. Fascia parotideomasseterica, Fig. 70.

Sie erstreckt sich vom Jochbogen abwärts, überzieht die Außenfläche der Glandula parotis und deckt den M. masseter. Hinten hängt die Fascie mit dem Warzenfortsatz des Schläfenbeines und dem Ohrknorpel zusammen, geht abwärts in das oberflächliche Blatt der Fascia colli über und steht vor dem Masseter mit der Fascia buccopharyngea in Verbindung.

3. Fascia buccopharyngea.

Die Fascia buccopharyngea deckt als Fascia buccalis die Außenfläche des M. buccinator, geht vorn am Mundwinkel in das Bindegewebe der Wangenhaut über, hängt an der hinteren Grenze des M. buccinator mit der Raphe pterygomandibularis zusammen und setzt sich von hier aus als Fascia pharyngea superficialis oder Tunica adventitia pharyngis auf die Außenfläche des Constrictor pharyngis superior und die übrigen Constrictoren fort. Die zwischen dem vorderen Teil des Masseter und dem Buccinator befindliche Tasche ist mit einem rundlichen Fettballen ausgefüllt, dem Corpus adiposum buccae, Saugpolster (Bichatscher Fettklumpen), welches sich weit zwischen die einzelnen Kaumuskeln erstreckt und auch in hohen Graden der Abmagerung nicht gänzlich zu schwinden pflegt. Fig. 72, 73.

Über einen „fibrösen Apparat" an der Basis cranii handelt H. Haberer (Arch. Anat u. Phys. 1900), siehe Fig. 86.

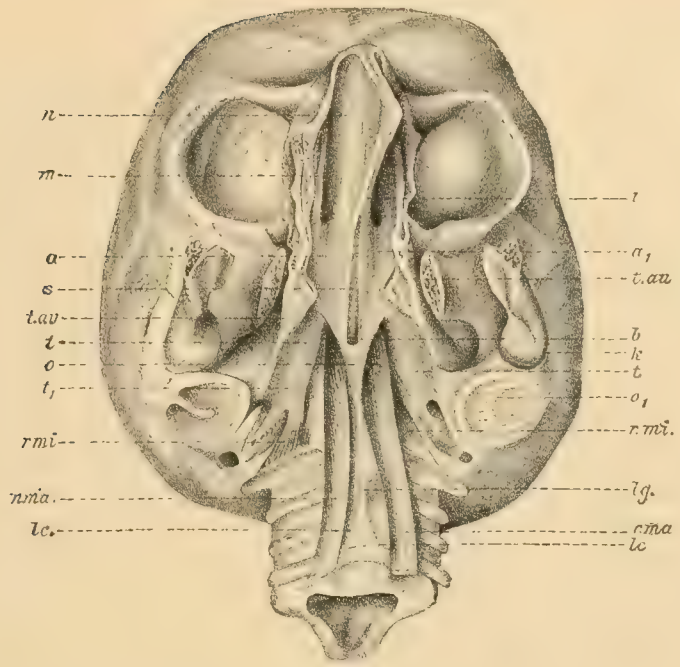

Fig. 86.

Fibröser Apparat der Schädelbasis.

Schädel eines neugeborenen Kindes, von der basalen Fläche gesehen. Der Unterkiefer bis auf die aufsteigenden Äste beiderseits reseziert, Oberkiefer gleichfalls beiderseits entfernt. Die Nasenscheidewand nach der linken Seite gebogen. Der fibröse Apparat an der Schädelbasis ist in seiner ganzen Ausdehnung zur Darstellung gebracht, mit Ausnahme seiner, die Recti capitis anteriores und Longi capitis deckenden Fascienanteile. Auf der rechten Seite des Schädels ist vom tiefen Blatte des fibrösen Apparates der in das Trommelfell übergehende, auf der linken Seite der über den Anulus tympanicus hinweg in den äußeren Gehörgang sich verlierende Anteil dargestellt. Der M. longus capitis der rechten Seite ist gegen die Mittellinie hin gedreht, um den M. rectus capitis anterior zur Ansicht zu bringen, der in diesem Falle in ein schwächeres mediales, und in ein stärkeres laterales Bündel gespalten ist.

a und a^1 der fibröse Apparat im Bereiche der basalen Flächen des Keilbeines und des vordersten Abschnittes des Hinterhauptbeines, woselbst er aus einer rechten und linken Hälfte besteht; *b* Bucht im oberflächlichen Blatte des fibrösen Apparates, in welchem eine Bursa pharyngea gelegen war; *k* Kapsel des Unterkiefergelenkes; *lc* M. longus colli; *lg* Lig. longitudinale anterius; *m* der die Nasenmuscheln überziehende Anteil des fibrösen Apparates; *n* der die Nasenscheidewand überziehende Anteil des fibrösen Apparates; *o* oberflächliches Blatt des fibrösen Apparates; o_1 der in den äußeren Gehörgang übergehende Anteil des tiefen Blattes des fibrösen Apparates; *r.ma* Musculus longus capitis; *r.mi* M. rectus capitis anterior; *s* Rinne in dem die basalen Flächen des Keilbeines und des vordersten Anteiles des Hinterhauptbeines deckenden Abschnitte des fibrösen Apparates, wodurch derselbe in eine rechte und linke Hälfte geteilt wird; *t* tiefes Blatt des fibrösen Apparates; t_1 der Anteil des tiefen Blattes des fibrösen Apparates, der die basale Fläche der Schläfenbeinpyramide überzieht und unter dem Anulus tympanicus ins Trommelfell übergeht; *t.au* Tuba auditiva; *v* der Anteil des fibrösen Apparates, der an der hinteren Kante des Vomer und an den Alae vomeris inseriert.

(Von H. Haberer und M. Holl, 1901.)

II. Muskeln der Extremitäten.

Die Muskeln der Extremitäten bilden zusammen keine besondere, den beiden vorausgehenden großen Muskelgebieten, dem dorsalen und ventralen gleichwertige Abteilung. Sie sind vielmehr nur ein Teil des großen ventralen Muskellagers. Letzteres scheidet sich also in ein solches des Stammes und in ein solches der Extremitäten.

Erste Abteilung: Muskeln der oberen Extremität.

Ein Teil der die obere Extremität bewegenden Muskeln hat bereits bei den Rücken- und Brustmuskeln seine Betrachtung gefunden (S. 23 und 61). Es sind hier jene zahlreichen anderen Muskeln zu untersuchen, welche nicht vom Stamm entspringen.

a) Muskeln der Schultergegend.

1. M. deltoideus, Deltamuskel. Fig. 36, 89.

Er entspringt vom lateralen Drittel der Clavicula, vom Acromion und der Spina scapulae, gegenüber der Insertionslinie des Trapezius, und inseriert an der Tuberositas deltoidea humeri.

Der Ursprung an der Clavicula und am Akromion ist im wesentlichen muskulös, worüber die oberflächlichen Sehnenspiegel nicht täuschen dürfen (Fr. W. Müller), an der Spina scapulae aber ist der Ursprung sehnig und zwar werden die Sehnenfasern medianwärts immer länger und sind mehr oder weniger fest mit der Fascia infraspinata verbunden.

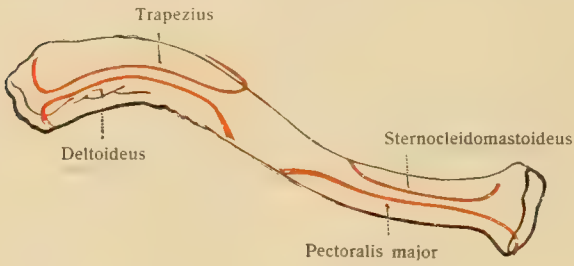

Fig. 87.

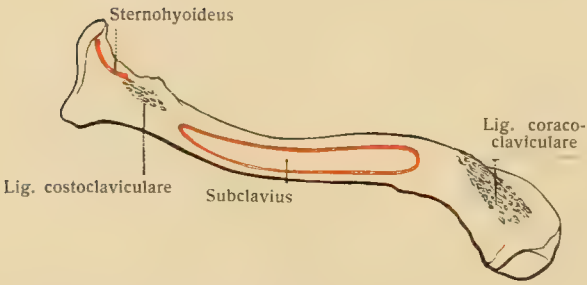

Fig. 88.

Fig. 87, 88. **Ursprünge und Ansätze der Muskeln am rechten Schlüsselbein.**
Fig. 87. Ansicht von oben. Fig. 88. Ansicht von unten.

Die Muskelbündel sind grob und laufen in eigenartiger Weise gegen den Ansatz des Muskels zusammen, derart, daß eine mehrfache Fiederung entsteht. Die kräftige Endsehne entwickelt sich namentlich auf der Innenfläche des Muskels.

Zwischen ihm und dem Tuberculum majus liegt ein ansehnlicher Schleimbeutel, Bursa subdeltoidea, welche oft mit der Bursa subacromialis zusammenhängt. Fig. 93, 94.

Innervation: Vom N. axillaris. Segmentbezug: C. V, VI.

Funktion: Hebt den Oberarm, kann ihn aber auch nach vorn und hinten ziehen.

Varietäten: Die Pars acromialis fehlt zuweilen, selten die Pars clavicularis. Letztere ist oft selbständig, durch eine mehr oder weniger breite Lücke vom übrigen Muskel getrennt. Die Insertion des Muskels am Humerus befindet sich manchmal mehr proximal-, manchmal mehr distalwärts vom gewöhnlichen Ansatz, welcher jenseits des proximalen Drittels des Humerus liegt. Überzählige Bündel kommen vom Margo vertebralis scapulae, der Fascia infraspinata (M. basio-deltoideus) vom Margo axillaris scapulae (M. costodeltoideus), oberflächlich von der Extremitas acromialis claviculae (M. acromioclavicularis lat.). Verbindungen sind bisweilen mit Pectoralis major, Trapezius, Infraspinatus, Latissimus dorsi, Brachioradialis, Brachialis vorhanden.

Auf dem Akromion befindet sich ein nicht konstanter subkutaner Schleimbeutel, Bursa subcutanea acromialis.

2. M. supraspinatus, Obergrätenmuskel. Fig. 89, 90, 100.

Er ist dreieckig. Entspringt von den Wänden der Fossa supraspinata und der Fascia supraspinata; zieht unter dem Akromion hinweg, ist durch seine Endsehne mit der Kapsel des Schultergelenkes verwachsen und heftet sich an dem oberen Felde des Tuberculum majus an.

Innervation: Vom N. suprascapularis. Segmentbezug: C. V.

Funktion: Hilft den Humerus heben.

Die Varietäten dieses Muskels sind sehr unbedeutend. Le Double zählt accessorische Bündel und einige Verbindungen der Sehne mit benachbarten Muskeln auf.

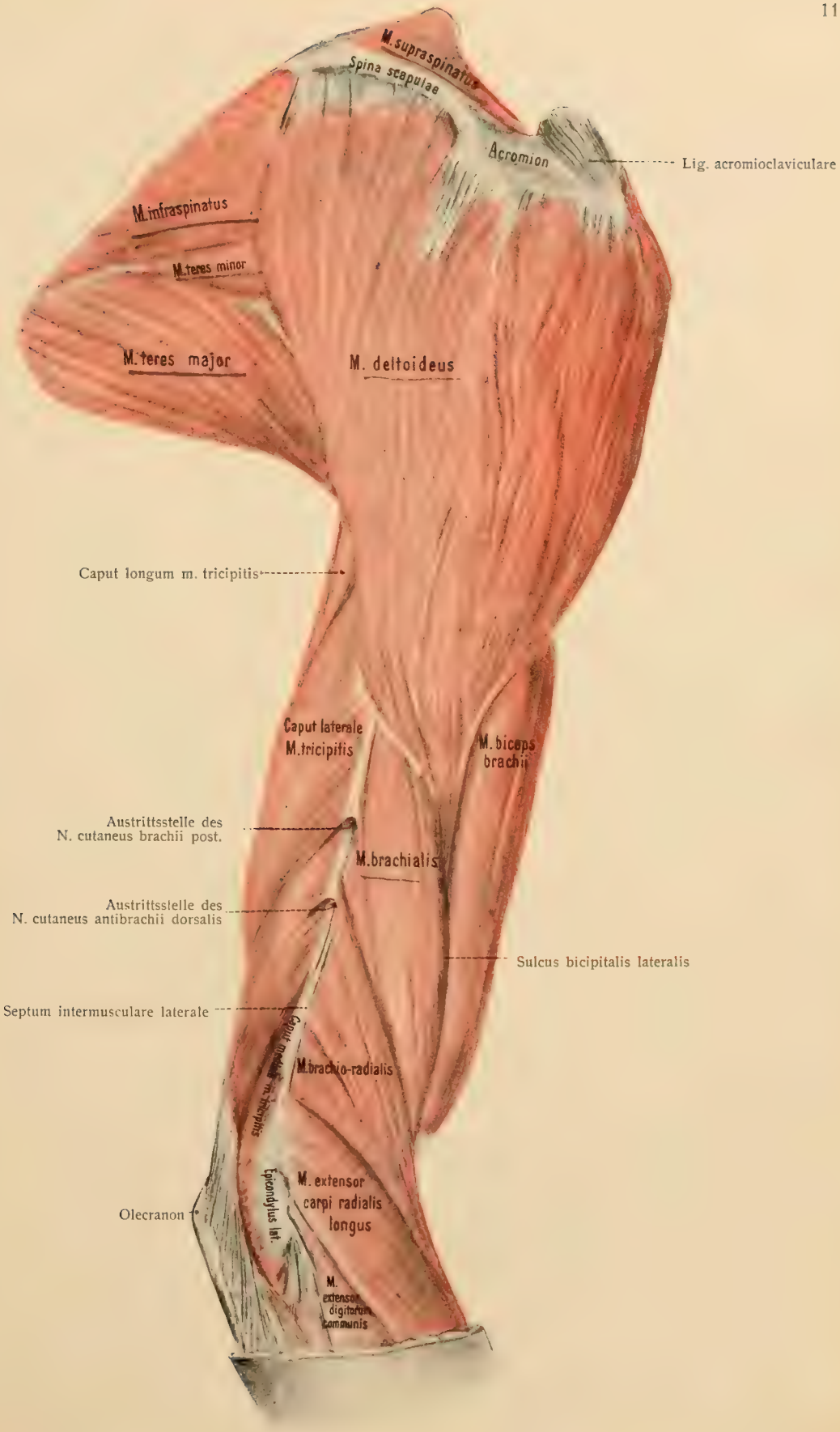

Fig. 89. Muskeln des rechten Oberarmes und des rechten Schulterblattes von der Seite.

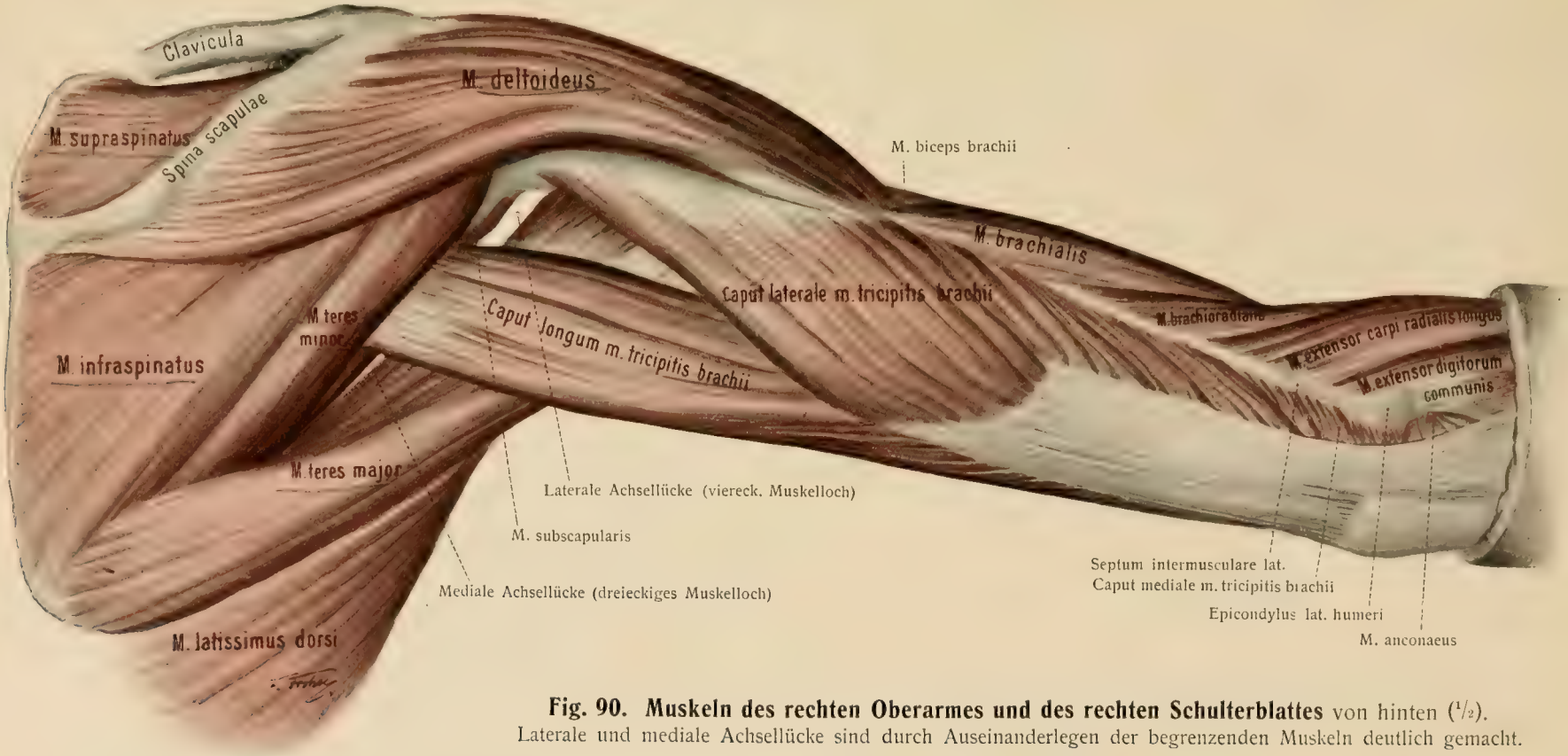

Fig. 90. Muskeln des rechten Oberarmes und des rechten Schulterblattes von hinten (½).
Laterale und mediale Achsellücke sind durch Auseinanderlegen der begrenzenden Muskeln deutlich gemacht.

3. M. infraspinatus, Untergrätenmuskel. Fig. 89, 90, 100.

Von dreieckiger Form. Er entspringt vom größten Teil der Fossa infraspinata, gelangt über die Kapsel des Schultergelenkes und setzt sich an dem mittleren Felde des Tuberculum majus an.

Man kann am Muskel drei Portionen, eine obere, eine mittlere, eine untere unterscheiden. Die Fasern der oberen entspringen von der Spina scapulae. Die mittlere Portion entspringt von der hinteren Fläche der Scapula und ihre Fasern konvergieren auf eine in der Mitte der Muskellage entstehende Sehne, die untere Portion entspringt am Margo axillaris scapulae.

Zwischen seiner Endsehne und der Kapsel kann ein Schleimbeutel, Bursa m. infraspinati, vorkommen.

Innervation: Vom N. suprascapularis. Segmentbezug: C. V, VI.

Funktion: Rollt den Humerus auswärts.

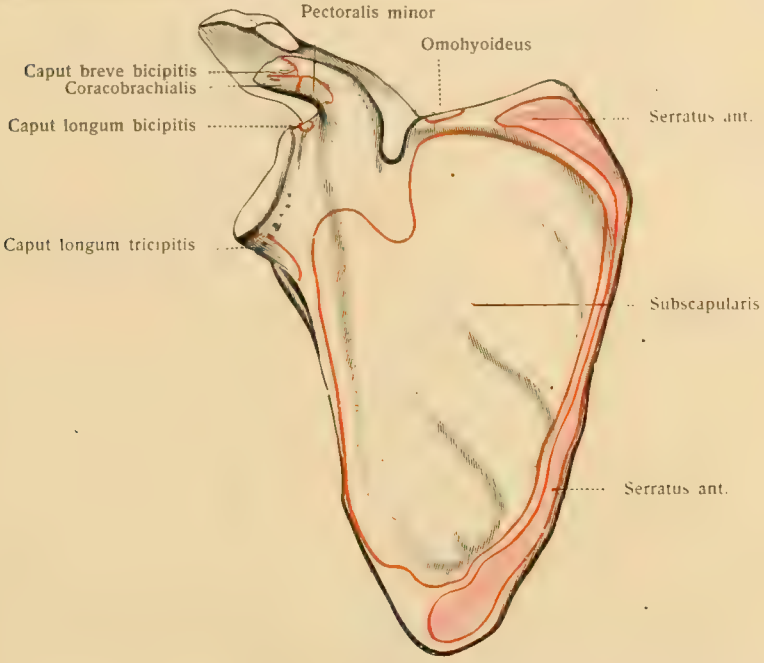

Fig. 91.

Ursprünge und Ansätze der Muskeln am Schulterblatt. Rechtes Schulterblatt von vorn.

Varietäten: Er ist häufig mit dem Teres minor verwachsen und zwar nach Schwalbe und Pfitzner in ca. 13 Proz. völlig, in ca. 12 Proz. zum Teil. Seine obersten Bündel können mehr oder weniger selbständig werden, M. infraspinatus minor.

4. M. teres minor, kleiner Rundmuskel. Fig. 90, 100.

Länglichviereckig, rundlich. Er entspringt vom lateralen Rande der Scapula bis zu deren Hals und heftet sich teilweise an dem unteren Felde des Tuberculum majus, teilweise an der Kapsel und am Hals des Humerus an.

Innervation: Vom N. axillaris. Segmentbezug: C. V.

Funktion: Hilft den Arm auswärts rollen, die Kapsel spannen.

Varietäten: Über seine Verschmelzung mit dem Infraspinatus siehe diesen Muskel. Derjenige Teil, welcher am Hals des Humerus ansetzt, kann als M. teres minimus selbständig werden.

5. M. teres major, großer Rundmuskel. Fig. 89, 90, 95, 96.

Länglich und viereckig rundlich. Er entspringt von einem kleinen Felde der dorsalen Fläche der Scapula am unteren Winkel, wendet sich vor dem langen

Kopf des Triceps lateralwärts und geht in eine platte mächtige Endsehne über, welche hinter jener des Latissimus dorsi an der Crista tuberculi minoris humeri inseriert. Zwischen Sehne und Knochen befindet sich ein Schleimbeutel, Bursa m. teretis majoris.

Der untere Rand der Endsehne verbindet sich mit der des Latissimus. Zwischen beiden Sehnen liegt ebenfalls ein Schleimbeutel, Bursa m. latissimi dorsi (Fig. 93), sodaß die Sehne des Teres major je einen Schleimbeutel an der vorderen und an der hinteren Fläche besitzt.

Innervation: Vom N. subscapularis II. Segmentbezug: C. (V), VI, (VII).

Funktion: Zieht den Oberarm nach rückwärts und medianwärts und rollt ihn nach innen.

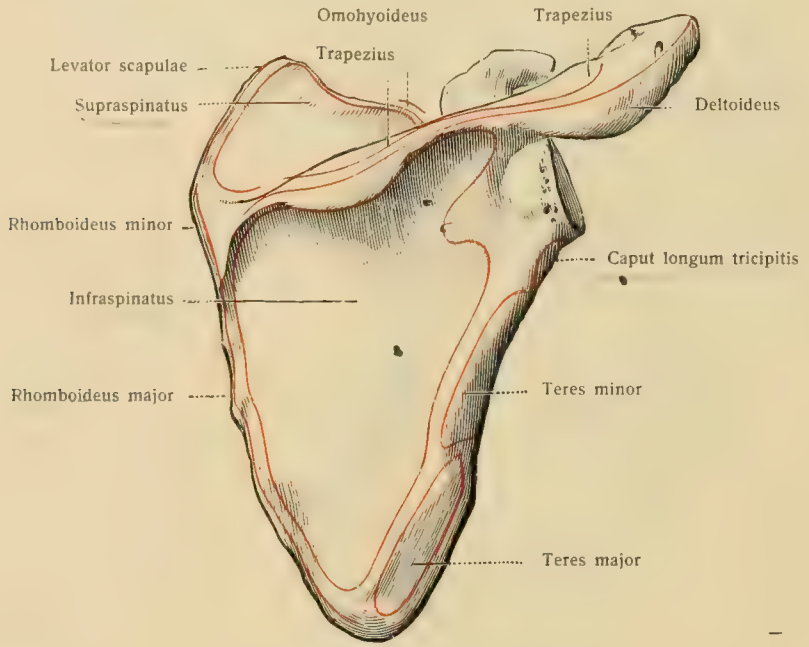

Fig. 92.

Ursprünge und Ansätze der Muskeln am Schulterblatt. Rechtes Schulterblatt von hinten.

Varietäten: Er kann völlig fehlen. Verbindungen mit Latissimus, Rhomboideus sind beschrieben. Sehr selten gibt er ein Bündel zum Caput longum tricipitis oder zur Fascia brachii ab.

6. M. subscapularis, Unterschulterblattmuskel. Fig. 95, 96.

Ist platt, dreieckig. Entspringt an und zwischen den Lineae musculares der Fossa subscapularis und setzt sich mit mächtiger Endsehne teils an der Kapsel, besonders aber am Tuberculum minus humeri und dem oberen Teil der Crista tuberculi minoris fest.

Ein Schleimbeutel, Bursa m. subscapularis (Fig. 93,18) befindet sich nach Fick zwischen der Sehne und der Schultergelenkkapsel. Er hängt gewöhnlich zusammen mit dem an der Wurzel des Proc. coracoideus befindlichen Schleimbeutel Bursa mucosa subcoracoidea (Fig. 93, 96). Letzterer wurde bisher als Bursa m. subscapularis bezeichnet. Er ist stets mit der Gelenkhöhle des Schultergelenkes in Verbindung.

Innervation: Von Nn. subscapulares I und II. Segmentbezug: C. V, VI.

Funktion: Er rotiert den Oberarm medianwärts und adduziert ihn; er spannt zugleich die Kapsel.

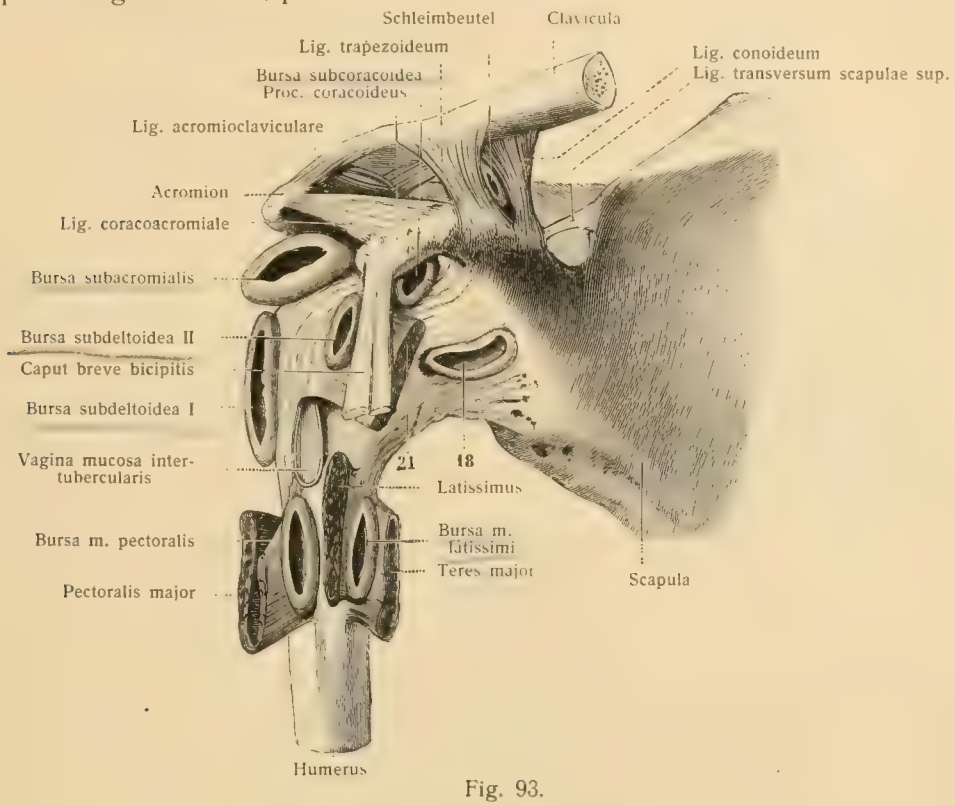

Fig. 93.

Muskelinsertionen und Bursae mucosae der Schultergegend. (Nach Testut.)
18 Bursa m. subscapularis. 21 M. subscapularis.

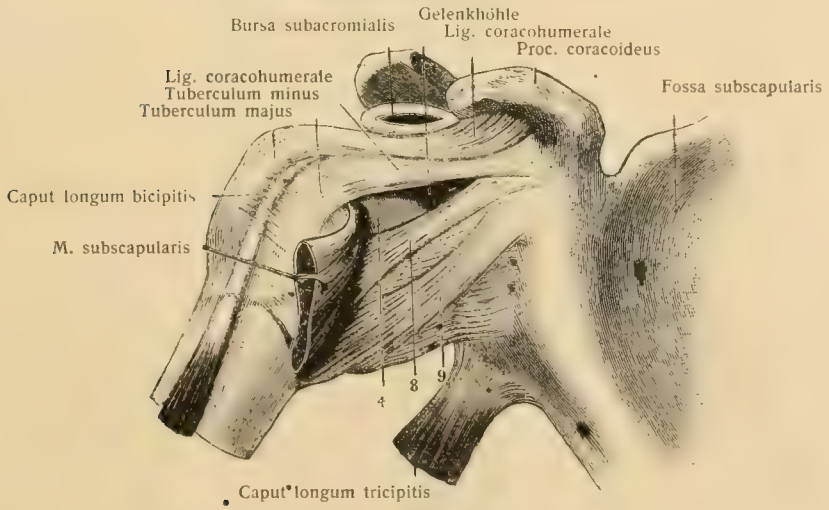

Fig. 94.

Muskelinsertionen und Bursae mucosae der Schultergegend. (Nach Testut.)
4 Caput humeri. 8, 9 Verstärkungszüge der Gelenkkapsel.

Varietäten: Er kann aus mehr oder weniger (meist zwei) selbständigen Bündeln bestehen. Als M. subscapularis minor wird ein accessorisches Bündel bezeichnet, welches vom Margo

axillaris scapulae, öfter auch von der Tuberositas infraglenoidalis sowie vom Caput longum tricipitis entspringt und an der Crista tuberculi minoris inseriert.

b) Muskeln des Oberarmes.

Man unterscheidet am Oberarm zwei Gruppen von Muskeln, Flexoren und Extensoren. Die drei Flexoren bilden die vordere, der dreiköpfige Extensor die hintere Gruppe. Sie sind in der distalen Hälfte des Oberarmes voneinander durch eine mediale und eine laterale Membran, Septum intermusculare mediale et laterale, getrennt, welche an den seitlichen Kanten des Humerus sich befestigen. Das mediale Septum ist stärker.

α. Vordere Gruppe.

1. M. biceps brachii, zweiköpfiger Armmuskel. Fig. 89, 95.

Er ist rundlich, spindelförmig und besteht aus zwei Köpfen. Der lange Kopf, Caput longum, entspringt von der Tuberositas supraglenoidalis scapulae und zweischenklig vom Labrum glenoidale scapulae, tritt über dem Humeruskopf durch die Kapsel des Schultergelenkes, zieht durch den Sulcus intertubercularis, umgeben von der Vagina mucosa intertubercularis (Abt. II, S. 268), und geht darauf in seinen Muskelbauch über.

Der kurze Kopf, Caput breve, entspringt gemeinsam mit dem Coracobrachialis vom Processus coracoideus scapulae und geht seinerseits alsbald in einen Muskelbauch über. Beide Bäuche verbinden sich miteinander und entwickeln eine kräftige Endsehne (Hauptsehne), welche an der Tuberositas radii inseriert.

Von der Insertionssehne geht oberhalb des Ellenbogens ein oberflächliches Sehnenblatt ab (Nebensehne), welches medianwärts zieht und in die Fascia antibrachii eintritt: Lacertus fibrosus (Fig. 95). Unter ihm liegen die A. brachialis und der N. medianus.

Zu beiden Seiten des Biceps verläuft je eine Längsfurche, Sulcus bicipitalis medialis und Sulcus bicipitalis lateralis, von welchen insbesondere erstere wegen der daselbst verlaufenden Nerven und Gefäße wichtig ist.

Zwischen der Tuberositas radii und der Bicepssehne liegt ein Schleimbeutel, Bursa bicipitoradialis Fig. 99.

Innervation: Vom N. musculocutaneus. Segmentbezug: C. V, VI.

Funktion: Das Caput longum abduziert (R. Fick), das Caput breve adduziert den Arm; er beugt den Vorderarm und supiniert ihn.

Varietäten: Der ganze Muskel, der kurze oder der lange Kopf fehlen. Seine beiden Köpfe sind in größerer oder geringerer Ausdehnung selbständig. Jeder von ihnen kann doppelt sein. Der Ursprung des kurzen Kopfes erstreckt sich auf das Lig. coracoacromiale; der lange Kopf entspringt im Sulcus intertubercularis, am Tuberculum minus, majus, an der Kapsel des Schultergelenkes, an der Sehne des Pectoralis major. Vermehrung der Köpfe ist häufig. Ein dritter Kopf kommt von den verschiedensten Punkten der Scapula, des Humerus und der Weichteile von Arm und Schulter. Vier, sogar fünf Köpfe sind mehrfach beschrieben worden.

2. M. coracobrachialis, Hakenarmmuskel. Fig. 95, 96.

Länglich, plattrundlich; entspringt gemeinsam mit dem Caput breve m. bicipitis vom Processus coracoideus scapulae. Sein schlanker Muskelbauch inseriert in der Mitte des Oberarmbeins an der Crista tuberculi minoris und einer daselbst befindlichen Rauhigkeit. Er wird gewöhnlich vom N. musculocutaneus durchbohrt.

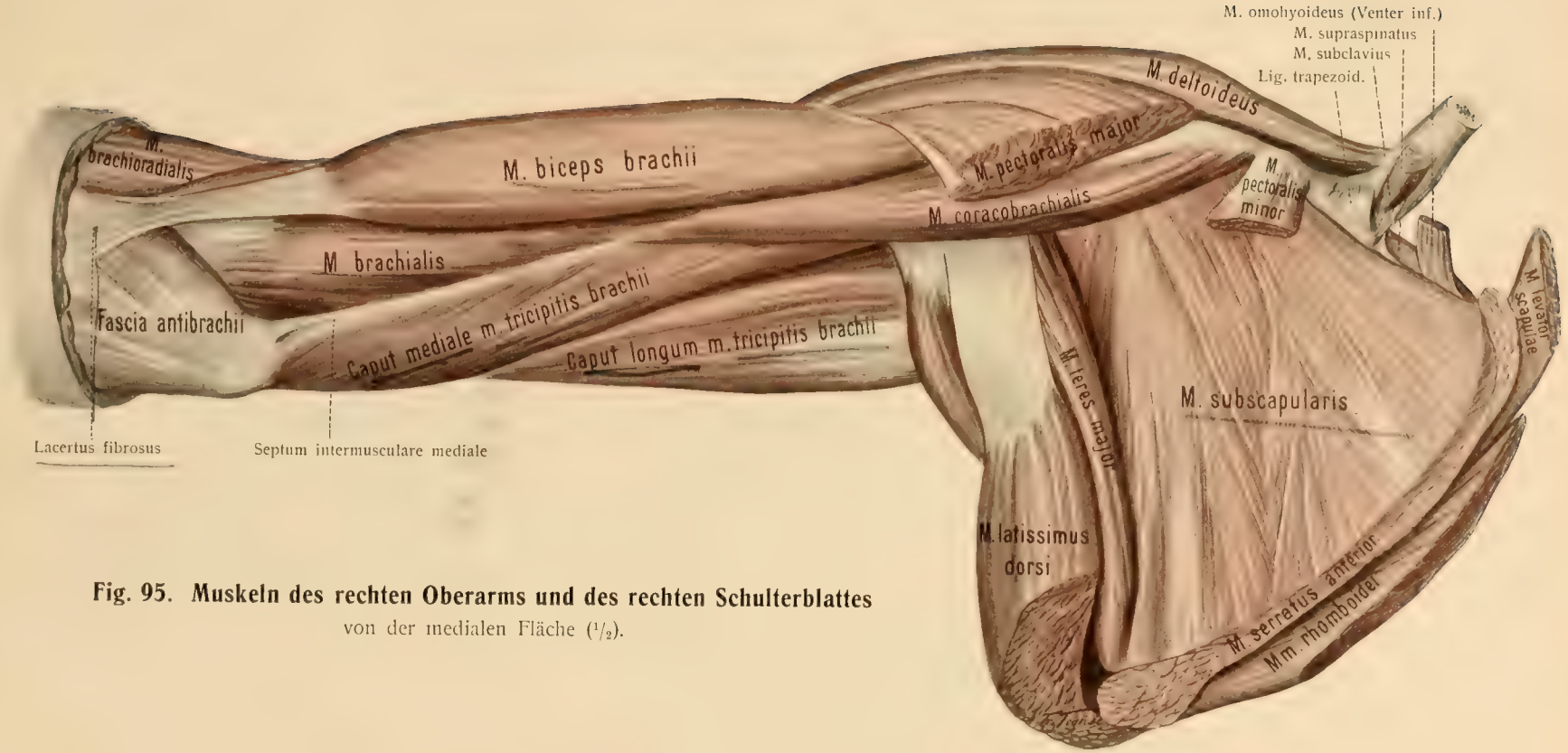

Fig. 95. Muskeln des rechten Oberarms und des rechten Schulterblattes
von der medialen Fläche (1/2).

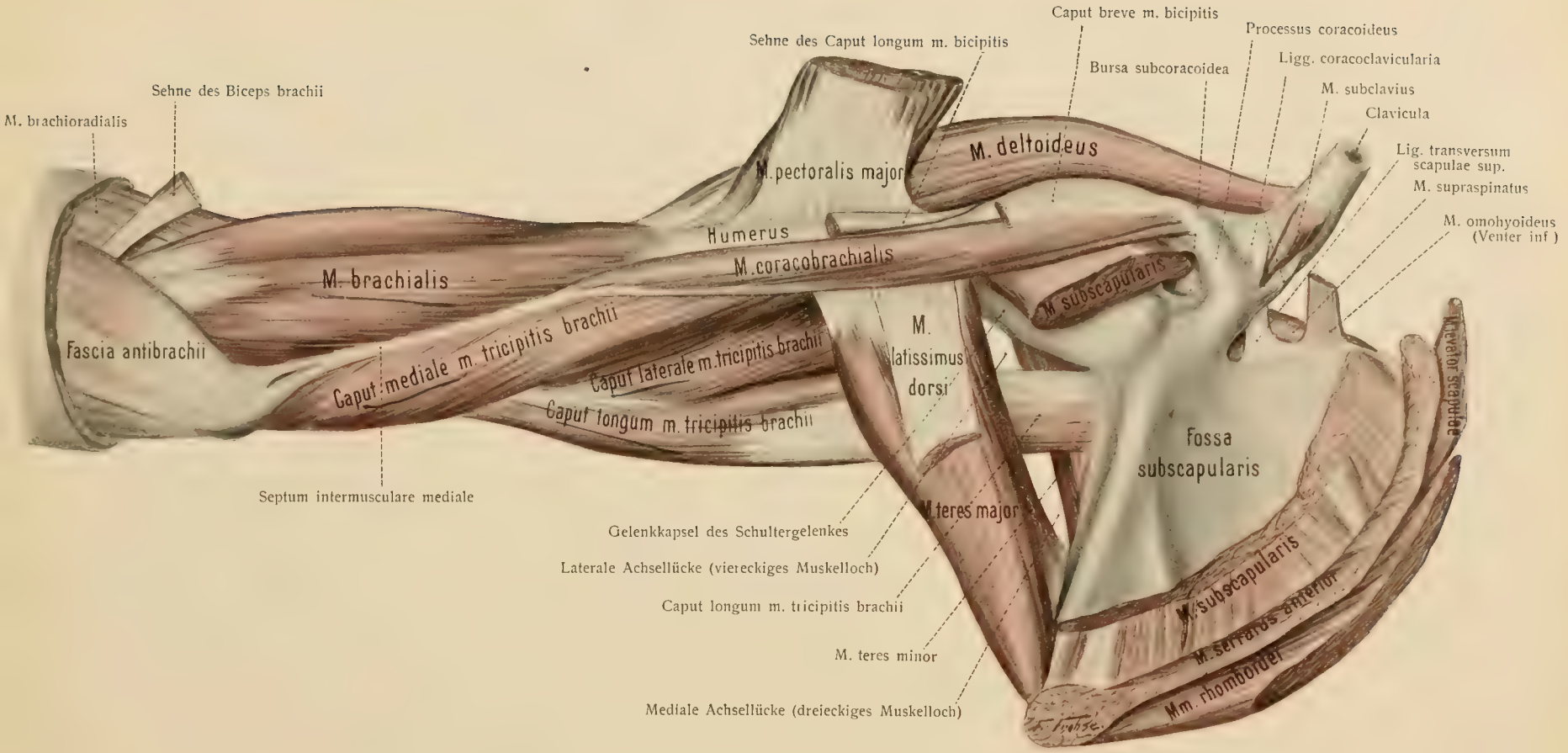

Fig. 96. Muskeln des rechten Oberarms und des rechten Schulterblattes (1/2)

von der medialen Fläche. Nach Wegnahme des M. subscapularis bis auf Ursprung und Ansatz sowie nach Auseinanderziehen der entsprechenden Muskeln sind laterale und mediale Achsellücke deutlich gemacht. Nach Wegnahme des Muskelbauches vom Biceps sind Coracobrachialis und Brachialis besser zu übersehen.

Ein Schleimbeutel Bursa m. coracobrachialis befindet sich unterhalb der Spitze des Proc. coracoideus und der Sehne des M. coracobrachialis auf der Sehne des M. subscapularis.

Innervation: Vom N. musculocutaneus. Segmentbezug: C. VI, VII.

Funktion: Er adduziert und hebt den Oberarm vorwärts.

Varietäten: Es kommen zwei oder drei Mm. coracobrachiales vor. Der M. coracobrachialis brevis entspringt an der Basis des Proc. coracoideus und inseriert an der Schultergelenkkapsel, dem Humerus und anderen Punkten im proximalen Teil des Oberarmgebietes. Der M. coracobrachialis longus inseriert am Septum intermusculare mediale und uberbrückt die im Sulcus bicipitalis medialis befindlichen Gebilde.

3. M. brachialis, Armbeuger. Fig. 89, 90, 95, 96, 100.

Er ist spindelförmig, breit und dick; entspringt breit von der Oberfläche und der Außenfläche der größeren distalen Hälfte des Humerus mit zwei die Deltoideus-Insertion umgreifenden Ausläufern, hängt unten mit den Septa intermuscularia zusammen, entspringt mit einigen Bündeln auch von der vorderen Fläche der Ellenbogengelenkkapsel und setzt sich breit an der Tuberositas ulnae fest.

Innervation: Vom N. musculocutaneus. Die lateralen Bündel werden nicht selten vom N. radialis versorgt. Segmentbezug: C. V, VI.

Funktion: Er beugt den Vorderarm.

Varietäten: Ist öfter in zwei Bündel gespalten. Die Insertion der einzelnen Bündel findet statt an sehr verschiedenen Punkten der Knochen und Weichteile des Vorderarmes. (Näheres siehe bei Le Double.)

β. Hintere Gruppe.

M. triceps brachii, Armstrecker. Fig. 89, 90, 95, 96, 99, 100.

Es sind ein Caput longum, mediale und laterale vorhanden. Die einzelnen Köpfe hießen früher Anconaei.

Das Caput longum entspringt von der Tuberositas infraglenoidalis scapulae und dem daran sich anschließenden Teil des Margo axillaris scapulae und läuft zwischen den beiden Teretes hindurch abwärts.

Das Caput mediale nimmt seinen Ursprung unterhalb des Sulcus n. radialis von der ausgedehnten hinteren Fläche des Humerus und vom Septum intermusculare mediale. Der laterale Rand seines distalen Abschnittes drängt sich bis an die laterale Kante des Humerus vor.

Das Caput laterale entspringt oberhalb des Sulcus n. radialis, beginnt seinen Ursprung zugespitzt distal vom Teres minor und dehnt ihn bis zum oberen Rande des Sulcus n. radialis aus; es bedeckt den größten Teil des Caput mediale.

Caput mediale und laterale bilden zusammen mit dem Sulcus n. radialis einen Kanal, in welchem der N. radialis und die A. profunda brachii verlaufen.

Die drei Köpfe treten zu einer gemeinsamen mächtigen Endsehne, welche am Olecranon ulnae inseriert.

An das Caput laterale schließt sich in unmittelbarer Fortsetzung der dreiseitige M. anconaeus, Knorrenmuskel, an, welcher vom Epicondylus lateralis und der Gelenkkapsel ausgeht und zur lateralen Fläche des Olecranon zieht. Fig. 100.

Innervation: Vom N. radialis. Segmentbezug: C. VI, VII, VIII, und zwar nach Bolk Caput longum C. VI—VIII, Caput mediale C. VII, VIII, Caput laterale C. VI, VII, M. anconaeus C. VII, VIII.

Funktion: Er streckt den Vorderarm, wirkt aber auch (in geringem Grade) als Strecker des Oberarms und sehr erheblich als Adduktor desselben (R. Fick).

Der M. anconaeus wirkt mit anderen Endbündeln des medialen Kopfes (Musculi subanconaei) zugleich als Spanner der Kapsel und schützt sie vor Einklemmung. Einige tiefe Bündel

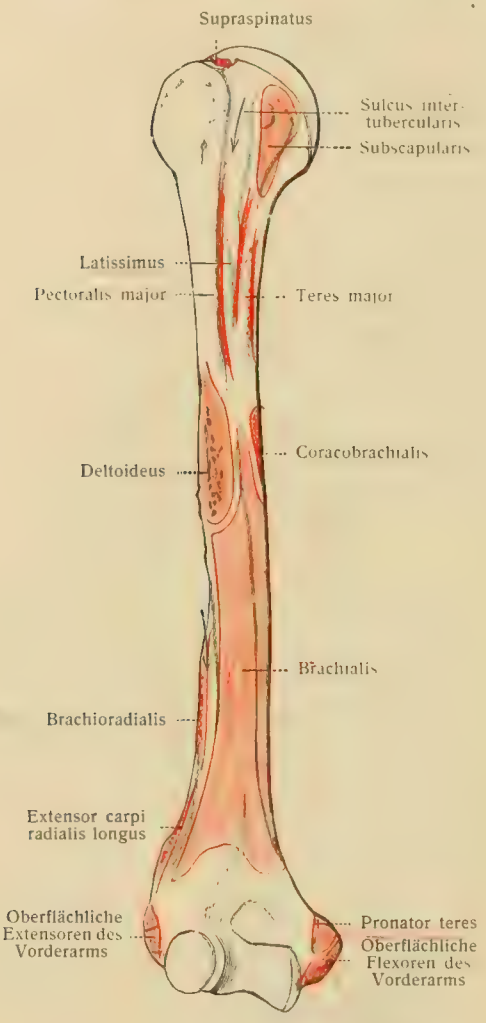

Fig. 97.

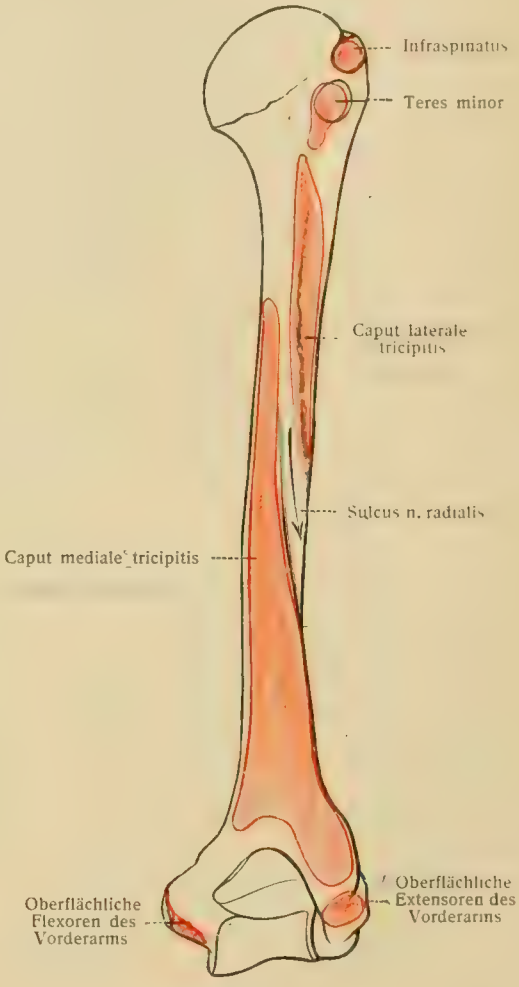

Fig. 98.

Fig. 97. **Ursprünge und Ansätze der Muskeln am Oberarmbein.** Rechter Humerus von vorn gesehen.
Fig. 98. **Ursprünge und Ansätze der Muskeln am Oberarmbein.** Rechter Humerus von hinten gesehen.

des Caput mediale nämlich gelangen nicht zur gemeinsamen Endsehne, sondern setzen sich als Mm. subanconaei an der Kapsel des Ellenbogengelenkes fest. Fig. 99.

Varietäten: Er ist zuweilen vierköpfig. Der vierte Kopf kommt vom Margo axillaris scapulae, vom Proc. coracoideus, der Kapsel des Schultergelenkes, vom Humerus. Verbindungen mit Subscapularis, Latissimus, Teres major, und anderen Muskeln sind beschrieben. Nach Krause hängt der sehnige Ursprung des Caput longum fast konstant durch einen Sehnenstreifen mit der Sehne des Latissimus dorsi zusammen.

Durch die beiden Mm. teretes, den M. subscapularis und das Caput longum tricipitis und das Collum chirurgicum humeri werden zwei wichtige Lücken, das dreieckige und das viereckige Muskelloch begrenzt. Fig. 90, 96.

Die laterale Achsellücke oder das viereckige Muskelloch wird begrenzt von Collum chirurgicum humeri, Caput longum tricipitis, Teres major, Teres minor und Subscapularis. Es treten hindurch der N. axillaris und die A. circumflexa humeri post.

Die mediale Achsellücke oder das dreieckige Muskelloch wird gebildet vom Caput longum tricipitis, vom Teres major und Teres minor; es tritt hindurch die A. circumflexa scapulae.

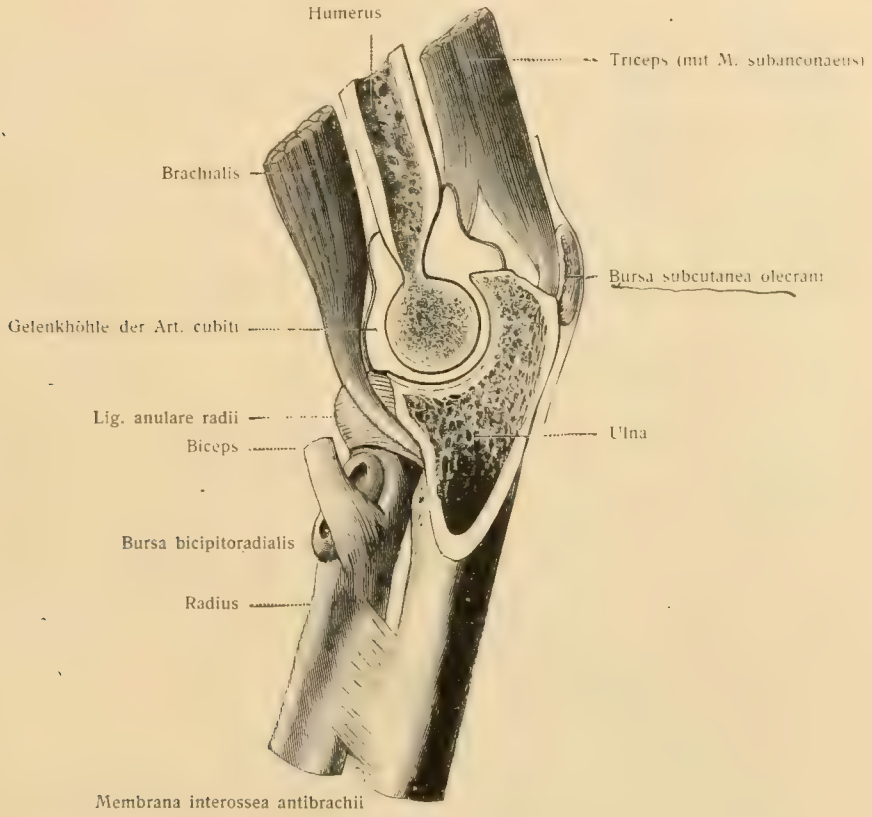

Fig. 99.

Muskelinsertionen und Schleimbeutel der Ellenbogengegend (sagittaler Vertikalschnitt des Ellenbogengelenkes). (Nach Testut.)

Schleimbeutel der Ellenbogengegend.

Außer der schon genannten Bursa bicipitoradialis kommen in der Ellenbogengegend noch eine Anzahl oberflächlicher oder tiefer gelegener Schleimbeutel vor, deren Schilderung wohl am besten bei der Muskellehre erfolgt. Diese sind:

A) Oberflächliche, unter der Haut gelegene Schleimbeutel.

1. Bursa subcutanea olecrani (Fig. 99) liegt auf der hinteren Fläche des Olecranon und der Sehne des M. triceps brachii unter der Haut.
2. Bursa subcutanea epicondyli (humeri) lateralis, befindet sich zwischen Haut und Epicondylus lat. humeri.
3. Bursa subcutanea epicondyli (humeri) medialis, liegt zwischen Haut und Epicondylus medialis humeri.

B) Tiefer gelegene Schleimbeutel.

4. Bursa intratendinea olecrani ist ein Schleimbeutel innerhalb der Sehne des Triceps brachii in der Nähe des Olecranon.
5. Bursa subtendinea olecrani, ist nicht konstant; sie liegt zwischen der Sehne des M. triceps brachii und dem proximalen Ende des Olecranon.
6. Bursa cubitalis interossea, ist nicht konstant. Sie liegt zwischen der Bicepssehne und der Chorda obliqua.

Muskeltätigkeit bei den Bewegungen des Armes (nach R. Fick).

a) Die Ausgangsstellung ist der vertikal herabhängende Arm. (Grundstellung.)
   1. Erhebung gerade nach vorn bewirken die Schlüsselbeinteile des Deltamuskels und des großen Brustmuskels, die beiden Köpfe des Biceps zusammen mit dem vorderen Sägemuskel, dem mittleren und dem unteren Teil des Trapezmuskels.
   2. Reine Seitenhebung erzeugen 1. durch Wirkung auf den Oberarm der Deltamuskel nebst Ober- und Untergrätenmuskel, der lange Bicepskopf, 2. durch Drehung des Schulterblattes der untere Teil des vorderen Sägemuskels sowie der mittlere und untere Abschnitt des Trapezmuskels.
   3. Die Vertikalhebung kommt zustande durch Drehung des Schulterblattes mittels der bei 2 genannten Muskeln unter Mitwirkung des oberen Abschnittes des Trapezmuskels und des Schulterblatthebers.
   4. Die Rückhebung geschieht durch den hinteren Teil des Deltamuskels und den großen Rundmuskel, den Latissimus, unter Mitwirkung des Schulterblatthebers.
   5. Die Anziehung bewirken der große Brustmuskel, der Latissimus, der hintere Teil des Deltamuskels, der große Rundmuskel.

b) Auswärtskreiselung wird erzielt durch den Untergrätenmuskel, Obergrätenmuskel, kleinen Rundmuskel, hinteren Teil des Deltamuskels.

c) Einwärtskreiselung führen aus der Unterschulterblattmuskel, der große Brustmuskel, der Latissimus, der lange Bicepskopf.

c) Muskeln des Vorderarmes.

Die Muskeln des Vorderarmes bilden zwei große Gruppen: solche der vorderen (ventralen) oder Beugeseite und solche der hinteren (dorsalen) oder Streckseite.

Jede dieser beiden Gruppen läßt wieder eine oberflächliche und eine tiefe Hauptschicht unterscheiden. In der großen Zahl der einzelnen Individuen macht sich der Einfluß der Hand bemerklich; denn die Mehrzahl der Vorderarmmuskeln dient zu Bewegungen der Hand und ihrer Glieder.

1. Muskeln der Beugeseite.

α. Oberflächliche Schicht.

Zu ihr gehören fünf Muskeln: Pronator teres, Flexor carpi radialis, Palmaris longus, Flexor digitorum sublimis und Flexor carpi ulnaris.

Sie entspringen sämtlich vom Epicondylus medialis und können in der Nähe des Ursprunges, wenn auch sehnige Septa sich zwischen einzelne schieben, doch nur künstlich voneinander getrennt werden.

1. M. pronator teres, runder Einwärtsdreher. Fig. 101, 104.

Er ist länglich rundlich und nach dem Ansatz hin verjüngt, kommt vom Epicondylus medialis, zugleich vom Septum intermusculare mediale, und falls ein

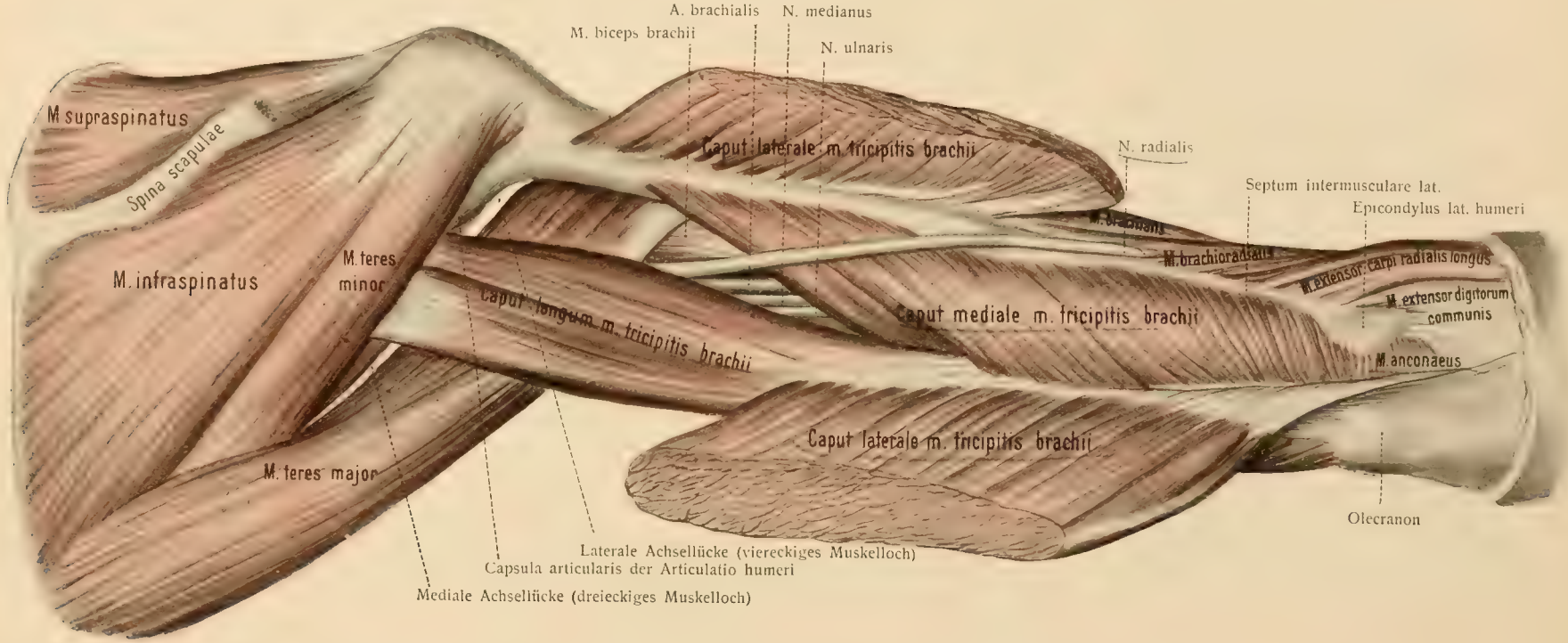

Fig. 100. Muskeln des rechten Oberarms und des rechten Schulterblattes von hinten.

Nach Wegnahme des Deltoideus und Absägung des Acromion sind die Mm. supraspinatus, infraspinatus, teres minor im ganzen Verlauf zu übersehen. Nach Durchschneidung und Zurücklegung des Caput laterale tricipitis werden das Caput mediale tricipitis und der Verlauf des N. radialis deutlich.

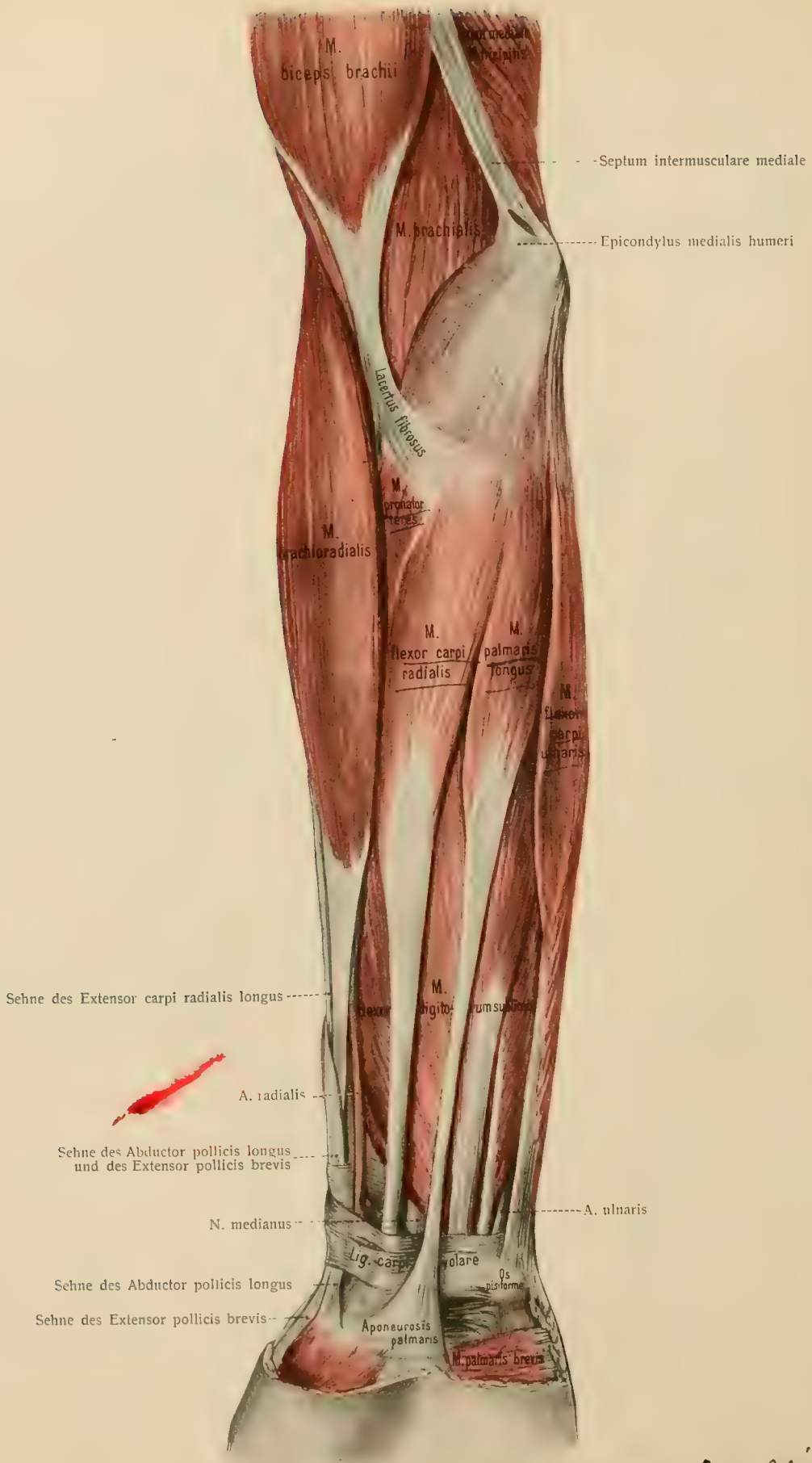

Fig. 101. Muskeln des rechten Vorderarms von der volaren Fläche.

solcher vorhanden, vom Processus supracondyloideus, Caput humerale. Er hat ferner einen tiefliegenden Kopf, welcher vom Processus coronoideus ausgeht, Caput ulnare. Zwischen beiden Köpfen verläuft der N. medianus. Der Muskel inseriert auf der dorsalen und auf der lateralen Fläche des Radius unterhalb des Ansatzes vom M. supinator.

Innervation: Vom N. medianus, doch kann er ausschließlich oder zum Teil versorgt werden vom N. musculocutaneus infolge der Anastomose zwischen diesem und dem N. medianus.

Segmentbezug: C. VI, VII.

Funktion: Er proniert den Vorderarm und hilft ihn beugen.

Varietäten: Der ulnare Kopf fehlt häufig oder ist rudimentär. Beide Köpfe sind manchmal selbständig. Die Ursprungsbündel vom Septum intermusculare bezw. Proc. supracondyloideus bilden einen dritten Kopf. Im Ursprung des Caput humerale findet sich manchmal ein Sesambein. Verbindungen mit Brachialis, Palmaris longus, Flexor digitorum sublimis sind bekannt.

Kolster, R., Vergl. anatom. Studien über den M. pronator teres der Säugetiere. Anat. Hefte, 1901.

2. M. flexor carpi radialis, radialer Handbeugemuskel. Fig. 101.

Ist länglich spindelförmig. Er entspringt vom Epicondylus medialis humeri sowie von der Fascia antibrachii und setzt sich, indem seine Sehne eine Rinne an dem Tuberculum des Multangulum majus passiert (s. Abt. II, Fig. 391), an der Basis der Metacarpalia II, III fest. Innerhalb der Rinne befindet sich ein Schleimbeutel Bursa m. flexoris carpi radialis.

Innervation: Vom N. medianus. Segmentbezug: C. VI, VII.

Funktion: Er proniert den Vorderarm, beugt die Hand und abduziert sie radialwärts.

Die Varietäten betreffen hauptsächlich den Ansatz des Muskels. Le Double fand unter 105 Individuen 29mal Abweichungen von der Regel. Am häufigsten ist unter diesen der vollständige oder teilweise Ansatz am Multangulum majus. Außerdem kommen Ansätze vor am Metacarpale III, IV, Naviculare und an anderen Stellen. Verbindungen mit Palmaris longus, Pronator teres, Flexor digitorum sublimis, Biceps, Brachialis, accessorische Ursprünge am Radius und Proc. coronoideus ulnae sind beobachtet worden.

3. M. palmaris longus, langer Hohlhandmuskel. Fig. 101.

Entspringt vom Epicondylus medialis humeri und der Fascia antibrachii, geht mit einer langen platten Sehne zur Hohlhand. Zwischen der Fascie (Lig. carpi volare) und dem Lig. carpi transversum breitet sich die Sehne fächerförmig aus und wird dadurch zur Aponeurosis palmaris umgestaltet. Fig. 113.

Innervation: Vom N. medianus. Segmentbezug: C. (VII) VIII, (Th. I).

Funktion: Er spannt die Palmaraponeurose und beugt die Hand.

Varietäten: Fehlt häufig. Die Aponeurosis palmaris fehlt jedoch nie. Ist durch einen sehnigen Strang ersetzt oder ist vollständig muskulös. Das Verhältnis zwischen Muskel und Sehne zeigt alle denkbaren Möglichkeiten: Die Sehne liegt proximal, der Muskelbauch distal. Er ist proximal und distal muskulös und hat die Sehne in der Mitte. Er ist sehnig an beiden Enden, muskulös in der Mitte. Ist zuweilen zweiköpfig oder verdoppelt. Der Ursprung kann sein proximal vom Epicondylus, am Septum intermusculare mediale, Biceps, Brachialis oder distal vom Epicondylus am Proc. coronoideus, Radius oder den Muskeln des Vorderarms. Der Ansatz findet statt an der Fascie des Vorderarms, an dem Lig. carpi volare, an der Membrana interossea antibrachii, am Naviculare, am Pisiforme, am Abductor pollicis.

4. M. flexor digitorum sublimis, oberflächlicher Fingerbeuger. Fig. 101, 104, 105.

Er ist breit, dick und fleischig, besitzt außer dem gemeinsamen Ursprunge am Epicondylus medialis, Caput humerale, noch ein mehr oder weniger weit

ausgedehntes Caput radiale (Fig. 105), mit dem er vom proximalen Teil des Radius entspringt. Er wird im proximalen Teil des Vorderarms von den drei vorher genannten Muskeln bedeckt, im distalen Teil kommt er zwischen dem M. flexor carpi radialis und dem M. flexor carpi ulnaris zum Vorschein und ist nur vom Palmaris longus bedeckt (Fig. 101, 104). Seine vier Sehnen verlaufen durch den Canalis carpi und setzen an die Basen der Mittelphalangen des zweiten bis fünften Fingers an. Bevor sie ihren Ansatz erreichen, spaltet sich in der Höhe der Grundphalanx jede Sehne des Flexor sublimis in zwei platte Schenkel und läßt so einen Schlitz entstehen, Hiatus tendineus der Sublimissehne, durch welchen je eine Sehne des Flexor digitorum profundus hindurchzieht, um von

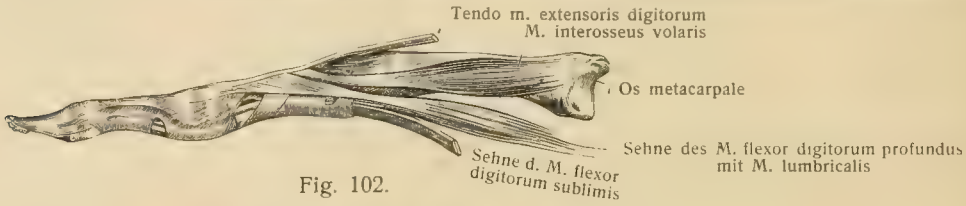

Fig. 102.

Fig. 103.

Fig. 102, 103. **Mittelhandknochen und Phalangen zweier Finger mit den zugehörigen Beugesehnen.** 1:2. In Fig. 102 sind die Sehnen der Beugemuskeln durch die Vagina fibrosa an die Knochen angeheftet; in Fig. 103 sind diese Scheide, die Vincula und die Synovialscheide entfernt. Durchtritt der Sehne des Flexor profundus durch den Spalt in der Sehne des Flexor sublimis.

hier an oberflächlich zu werden. Jenseits des Durchganges treten die Spaltungsschenkel der Sublimissehne in der Tiefe wieder zusammen, unter teilweiser Kreuzung der Sehnenbündel (Chiasma tendinum Camperi), und heften sich, wie gesagt, an der Volarfläche der Basis der Mittelphalanx fest (Fig. 102, 103, 114, 115). Zwischen dem Caput humerale und dem Caput radiale nimmt der N. medianus seinen Weg.

Innervation: Vom N. medianus, eventuell auch noch vom N. ulnaris.

Segmentbezug: C. VII, VIII, Th. I.

Funktion: Er beugt die zweite Phalanx des zweiten bis fünften Fingers und hilft wie alle vom Epicondylus medialis humeri entspringenden Muskeln mit bei der Beugung des Vorderarms.

Die Sehnen des Flexor digitorum sublimis sind bei ihrem Eintritt in den Canalis carpi in zwei Lager geordnet: die Sehnen für den dritten und vierten Finger (also die mittleren) haben oberflächliche, die Sehnen des zweiten und fünften Fingers (also die flankierenden) haben tiefe Lage.

Varietäten: Die Stärke des Caput radiale ist außerordentlich verschieden. Es kann ganz fehlen. Der Bauch für den Zeigefinger ist oft ganz selbständig. Seltner ist Selbständigkeit sämtlicher vier Bäuche. Die Sehne für den kleinen Finger fehlt manchmal. Verbindungen mit benachbarten Muskeln kommen häufiger vor. Selten sendet er eine Sehne zur Aponeurosis palmaris.

5. M. flexor carpi ulnaris, ulnarer Handbeugemuskel. Fig. 101, 104.

Er ist ein M. unipennatus von länglicher Form, entspringt nicht allein vom Epicondylus medialis und der Fascia antibrachii, Caput humerale, sondern vermittelst eines breiten Sehnenblattes von der dorsalen Fläche des Olecranon und am Margo dorsalis der Ulna (Caput ulnare). Er inseriert am proximalen

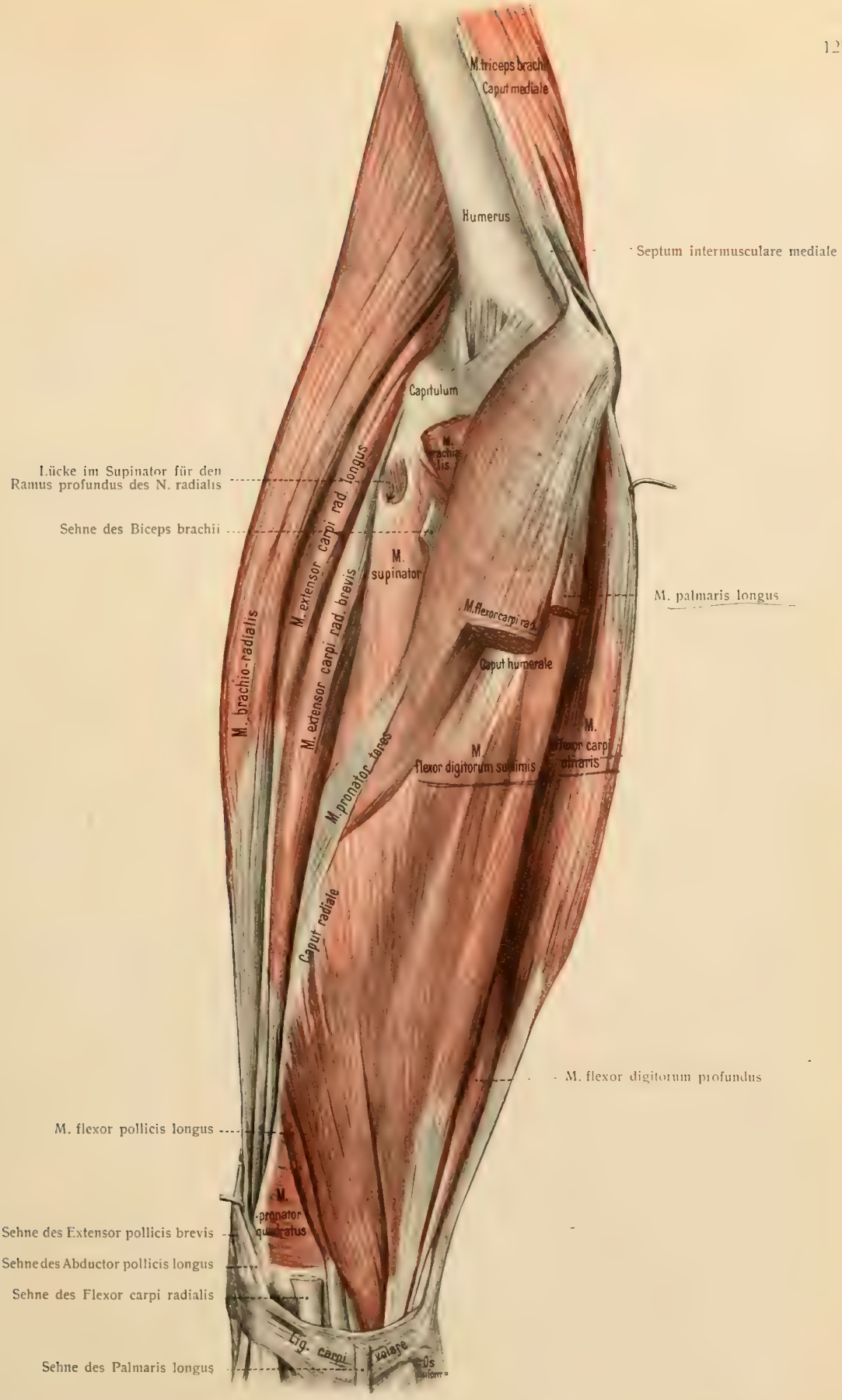

Fig. 104. Muskeln des rechten Vorderarms

von der volaren Fläche. Der Biceps brachii ist bis auf die Ansatzsehne entfernt. Von der oberflächlichen Schicht der Flexoren des Vorderarms sind Flexor carpi radialis und Palmaris longus bis auf Ursprung und Ansatz entfernt; dadurch wird der Flexor digitorum sublimis deutlich sichtbar. Brachioradialis, Extensor carpi radialis longus und brevis sowie Flexor carpi ulnaris sind zur Seite gezogen, damit die tiefer liegenden Muskeln sichtbar werden.

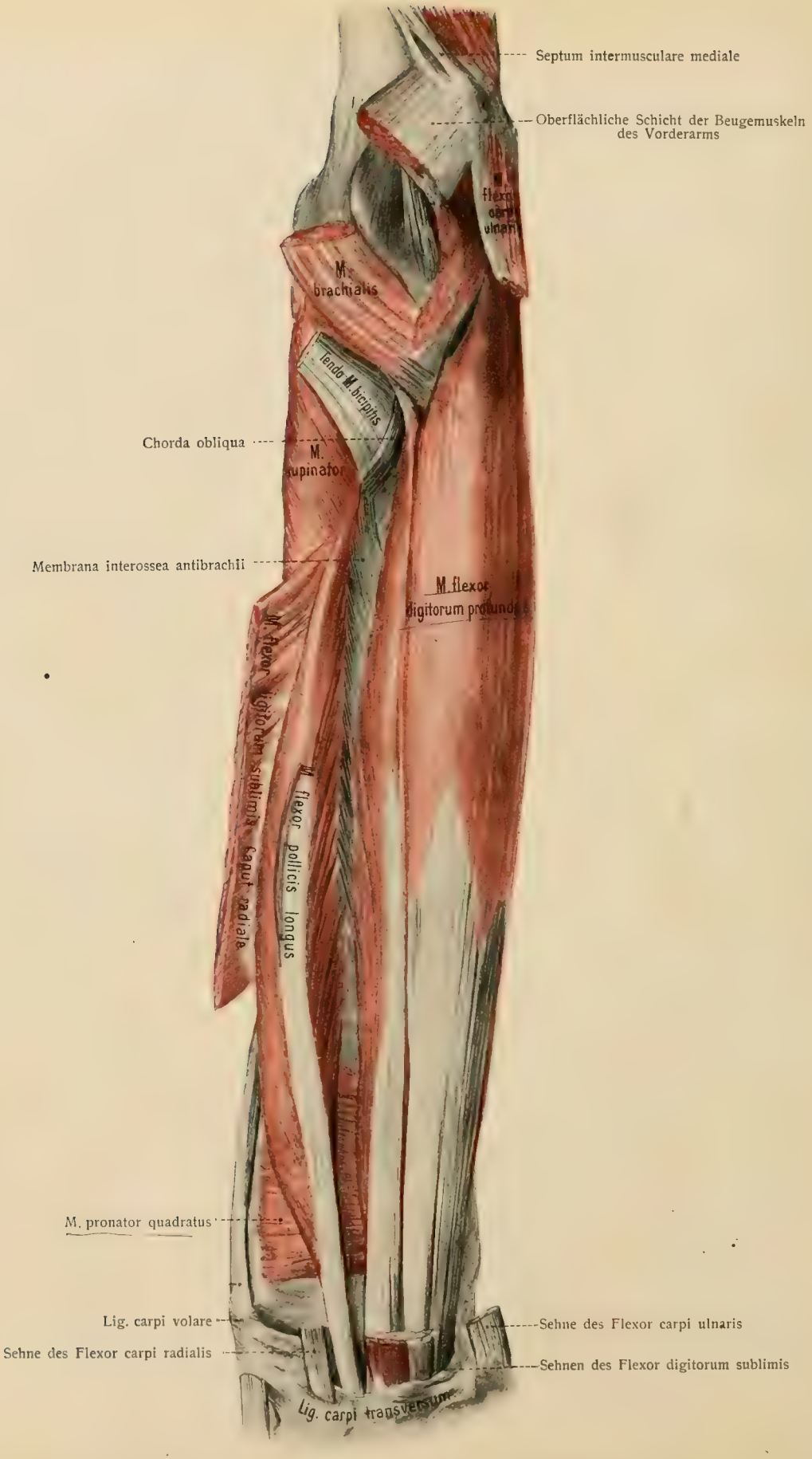

Fig. 105. Tiefe Schicht der Beugemuskeln des rechten Vorderarms.

Ende des Erbsenbeins. Als Fortsetzung der Insertion dienen die Ligg. pisohamatum und pisometacarpeum (Fig. 115, 116). Zwischen der Sehne und dem Os pisiforme befindet sich häufig ein Schleimbeutel, Bursa m. flexoris carpi ulnaris. Das Caput humerale überbrückt den Sulcus n. ulnaris; der N. ulnaris verläuft durch das Caput humerale hindurch.

Innervation: Vom N. ulnaris. Segmentbezug: C. (VII) VIII. Th. I.

Funktion: Er beugt die Hand und abduziert sie ulnarwärts.

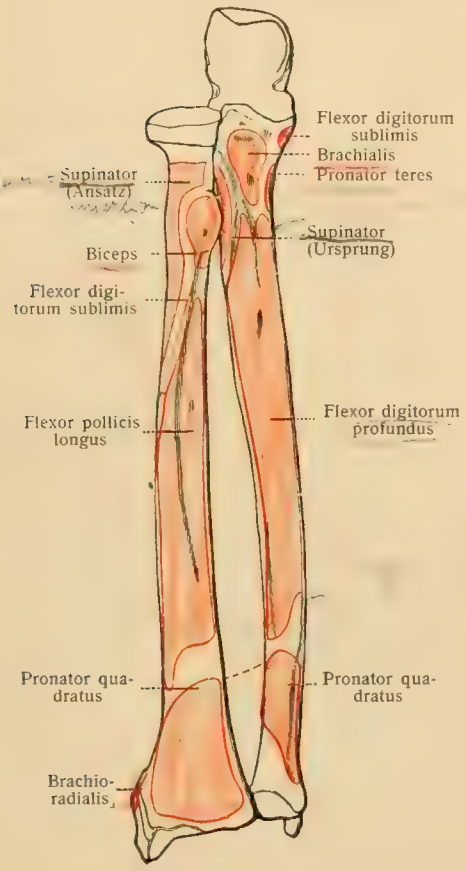

Fig. 106.

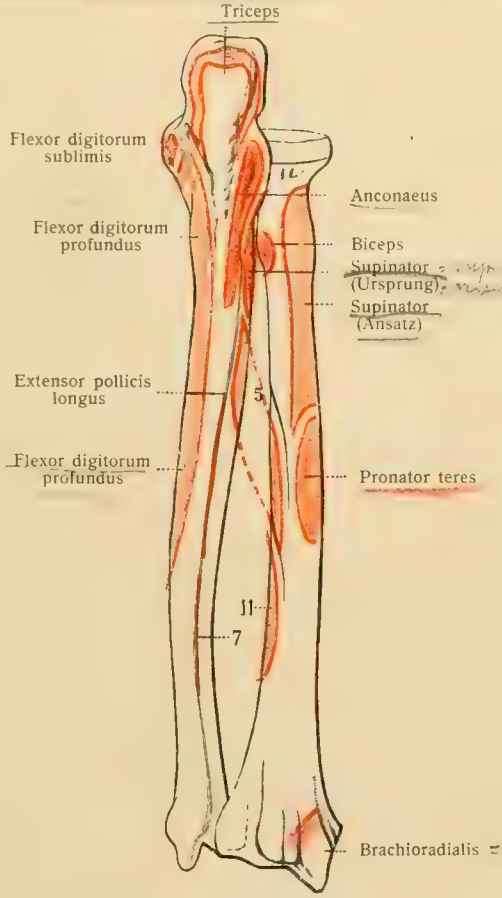

Fig. 107.

Ursprünge und Ansätze der Muskeln an Ulna und Radius des rechten Armes.
Fig. 106. Von der volaren Fläche. Fig. 107. Von der dorsalen Fläche.
5 Abductor pollicis longus; 7 Extensor indicis proprius; 11 Extensor pollicis brevis.

Die Varietäten dieses Muskels betreffen den Ansatz. Die Sehne entsendet zuweilen Fasern in das Lig. carpi volare oder in die Aponeurosis palmaris. Sie geht über das Pisiforme hinaus direkt zum Metacarpale V. Ein M. flexor carpi ulnaris brevis (sehr selten) entspringt von der Ulna und inseriert am Pisiforme.

Ein ziemlich häufig vorkommender kleiner Muskel ist hier anzureihen, M. epitrochleoanconaeus. Er entspringt vom Epicondylus medialis und verläuft, den Sulcus ulnaris humeri überbrückend, zur Ulna; er wird vom N. ulnaris versorgt und ist dem Triceps fremd (Gegenbaur).

3. Tiefe Schicht.

Sie besteht aus drei Muskeln: Flexor pollicis longus, Flexor digitorum profundus und Pronator quadratus.

1. M. flexor pollicis longus, langer Daumenbeuger. Fig. 105.

Er ist ein M. unipennatus; entspringt von der Volarfläche des Radius distalwärts vom Ansatz des M. supinator und dem angrenzenden Teil der Membrana interossea antibrachii. Sein proximales Stück wird mehr oder weniger bedeckt vom Caput radiale des M. flexor digitorum sublimis. Die Sehne tritt in den Canalis carpi, liegt zwischen oberflächlichem und tiefem Kopf des M. flexor pollicis brevis (Fig. 115) und inseriert an der Basis der Endphalanx des Daumens.

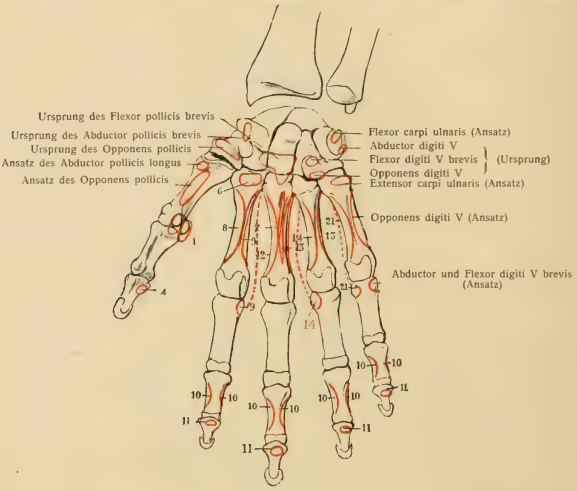

Fig. 108.

Ursprünge und Ansätze der Muskeln am Handskelet. Volarfläche des rechten Handskelets. 1 Adductor pollicis brevis; 4 Flexor pollicis longus; 6 und 7 Adductor pollicis; 8 Interosseus dorsalis I; 9 Interosseus volaris I; 10 Flexor digitorum sublimis; 11 Flexor digitorum profundus; 12 Interosseus dorsalis II; 13 Interosseus dorsalis III; 14 Interosseus volaris II; 15 Interosseus dorsalis IV; 15 Interosseus volaris III.

Innervation: Vom N. medianus. Segmentbezug: C. VI, VII.

Funktion: Er beugt die Endphalanx des Daumens.

Varietäten: Fehlt sehr selten. Der Ursprung kann bis zur Tuberositas radii reichen und auf das obere Viertel des Radius beschränkt sein oder sich über die drei oberen Viertel erstrecken. Verbindungen mit Flexor digitorum sublimis, profundus, Pronator teres, Brachialis, Lumbricalis I kommen vor. Verstärkungsbündel kommen vom Condylus medialis humeri (in 40 Proz.) oder vom Proc. coronoideus.

2. M. flexor digitorum profundus, tiefer Fingerbeuger. Fig. 105.

Er entspringt an der Vorderfläche der Ulna sowie dem angrenzenden Teil der Membrana interossea antibrachii; er teilt sich in vier nebeneinander liegende Sehnen, welche in den Canalis carpi treten, den Hiatus tendineus der Sublimissehne durchziehen und an den Basen der Endphalangen der vier ulnaren Finger

endigen. Der Flexor profundus ist hiernach Flexor perforans, der Flexor sublimis aber Flexor perforatus. Fig. 102, 103, 114.

Innervation: Vom N. medianus und vom N. ulnaris; letzterer versorgt den ulnaren Teil des Muskels. Segmentbezug: C. VII, VIII, Th. I.

Funktion: Er beugt die Endphalanx des zweiten bis fünften Fingers.

Varietäten: Seine vier Bäuche sind mehr oder weniger selbständig. Er kann auch vom Radius entsprechend dem Ursprung des Flexor pollicis longus kommen oder ein Verstärkungsbundel vom Proc. coronoideus erhalten. Wenn der Flexor digitorum sublimis eine Sehne zu wenig hat, besitzt der Profundus eine Sehne mehr und umgekehrt. Verbindungen mit den benachbarten Muskeln sind häufig.

3. M. pronator quadratus, viereckiger Einwärtsdreher. Fig. 104, 105, 115.

Er ist platt, vierseitig; entspringt von der volaren Fläche der Ulna und setzt an der volaren Fläche des Radius an.

Innervation: N. interosseus volaris vom N. medianus.

Segmentbezug: C. VII, VIII, Th. I.

Funktion: Er proniert die Hand.

Der Pronator quadratus hat Beziehungen zum tiefen Kopfe des Pronator teres, insofern bei manchen Beuteltieren und Carnivoren eine fortlaufende Muskelschicht den tiefen Kopf des Pronator teres mit dem Pronator quadratus verbindet.

Varietäten: Fehlt sehr selten. Kann sehr schmal sein oder so breit, daß er bis zur Mitte des Vorderarmes heraufreicht. Ist manchmal dreiseitig, und zwar entspricht die Spitze dem Radius, die Basis der Ulna. Besteht öfter aus zwei dreiseitigen Teilen. Selten sendet er eine Sehne zum Carpus.

2. Muskeln der Streckseite.

a. Oberflächliche Schicht.

Zu ihr gehören sieben Muskeln und zwar Brachioradialis, Extensor carpi radialis longus und brevis, Extensor digitorum communis und digiti minimi proprius, Extensor carpi ulnaris und Anconaeus.

Die genannten Muskeln entspringen größtenteils vom Epicondylus lateralis humeri, teilweise jedoch auch ober- und unterhalb desselben.

1. M. brachioradialis, Oberarmspeichenmuskel. Fig. 101, 104, 110, 111.

Am höchsten entspringend, kommt er von der lateralen Kante des Humerus und vom Septum intermusculare laterale; er inseriert am Margo volaris des Radius mit langer Sehne oberhalb des Processus styloideus.

Innervation: Vom N. radialis. Segmentbezug: C. V. **VI.**

Funktion: Er beugt den Vorderarm. Er ist, neben seiner Beugewirkung, zugleich Drehmuskel des Radius, kann den Radius abwechselnd in pronierende und supinierende Richtung drehen und ist insofern sein eigener Antagonist (Supinator und Pronator).

Varietäten: Fehlen des Muskels ist beobachtet in Fällen von Abwesenheit des Radius. Verdopplung des ganzen Muskels ist selten, häufiger kommen zwei Sehnen vor, welche sich neben- oder übereinander anheften. Sein Ursprung kann bis zum Deltoideus-Ansatz heraufreichen. Der Ansatz ist gefunden worden am Metacarpale III, Naviculare, Multangulum majus. Verbindungen mit der Fascia antibrachii, Deltoideus, Brachialis, Abductor longus pollicis, Extensor carpi radialis longus sind bekannt.

2. M. extensor carpi radialis longus, langer radialer Handstrecker. Fig. 104, 110.

Er entspringt distal vom Brachioradialis an der lateralen Kante des Humerus und am Septum intermusculare lat. bis zum Epicondylus herab. Er geht mit dem folgenden durch ein gemeinsames Fach des Lig. carpi dorsale und endigt an der Basis des Metacarpale II. Fig. 110.

Beide Extensores carpi radiales sind in vergleichend-anatomischer und entwicklungsgeschichtlicher Hinsicht als ein Muskel zu betrachten (Le Double).

3. M. extensor carpi radialis brevis, kurzer radialer Handstrecker. Fig. 104, 110.

Er entspringt vom Epicondylus lateralis humeri, vom Lig. anulare radii und einem Sehnenblatte, welches sich zwischen seinem Ursprung und dem des Extensor digitorum communis einschiebt. Seine Endsehne befestigt sich an der Basis des Metacarpale III (Fig. 110). Zwischen ihr und dem Knochen liegt ein Schleimbeutel, Bursa m. extensoris carpi radialis brevis.

Innervation: (beider Extensores carpi radiales): Vom N. radialis.

Segmentbezug: C. (V) VI, VII.

Funktion (beider Extensores carpi radiales): Sie strecken die Hand und abduzieren sie radialwärts; ferner wirken sie mit bei der Beugung des Vorderarms. Der Extensor carpi radialis longus ist bei gestrecktem Vorderarm ein Supinator, aber schon bei rechtwinklig gebeugtem Vorderarm ein reiner Pronator (R. Fick).

Varietäten: Beide Extensores carpi radiales können mit ihren Muskelbäuchen mehr oder weniger weit verschmolzen sein, oder miteinander Faserbündel austauschen. Zuweilen kommt ein überzähliger Ansatz am Metacarpale III, sehr selten am Metacarpale IV vor.

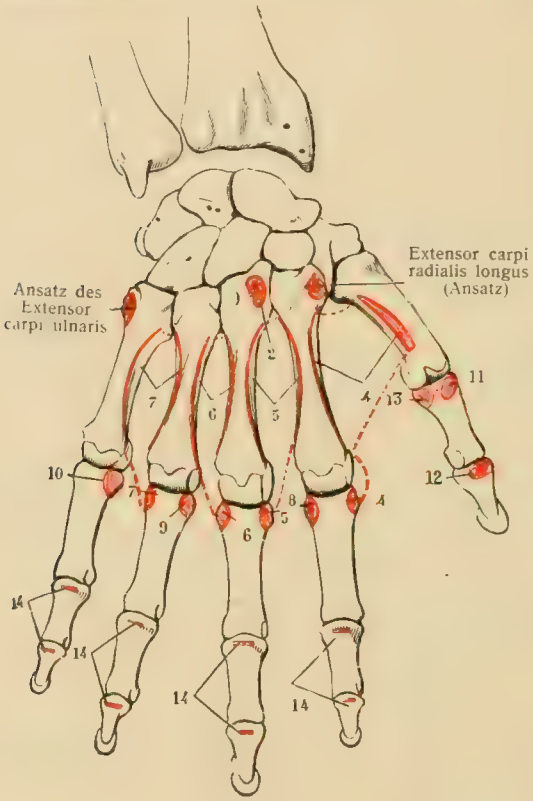

Fig. 109.

Ursprünge und Ansätze der Muskeln am Handskelet.
Dorsalfläche des rechten Handskelets.
2 Extensor carpi radialis brevis; 4, 5, 6, 7 Interossei dorsales I–IV; 8, 9, 10 Interossei volares I–III; 11 Extensor pollicis brevis; 12 Extensor pollicis longus; 13 Adductor pollicis; 14 Extensor digitorum.

4. M. extensor digitorum communis, Fingerstrecker. Fig. 111, 112.

Er ist spindelförmig; entspringt vom Epicondylus lateralis, wo er mit dem vorigen verwachsen ist, sowie von der Fascia antibrachii. Aus dem Muskelbauch entwickeln sich vier Sehnen, welche zusammen das vierte Fach unter dem Lig. carpi dorsale durchsetzen, darauf auseinanderweichen, zum zweiten bis fünften Finger ziehen und hier in die Dorsalaponeurose der Finger übergehen, welche an der Basis der Mittel- und Endphalanx endigt.

Die Sehne zum fünften Finger kann fehlen; einen Ersatz bildet alsdann ein von der Strecksehne des vierten Fingers abgehendes Fascikel. Ähnliche Sehnenfascikel, Juncturae tendinum, setzen die Sehne des vierten mit der des dritten, die des dritten mit der Sehne des Index in Verbindung; letztere Verbindung ist die seltenste. Die Juncturae tendinum beschränken die Selbständigkeit der Streckung der einzelnen Finger. Fig. 112.

In viel ausgedehnterem Grade besteht die Einheit der Strecksehnenausbreitung bei den Säugetieren.

Fig. 110.

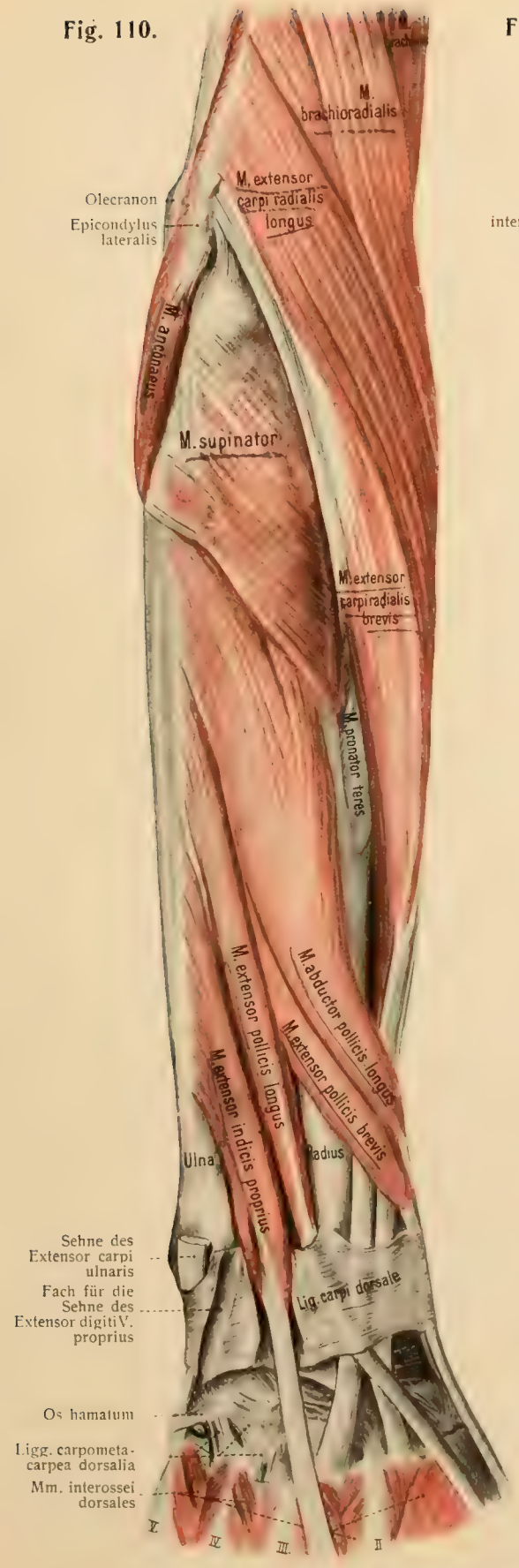

Fig. 111.

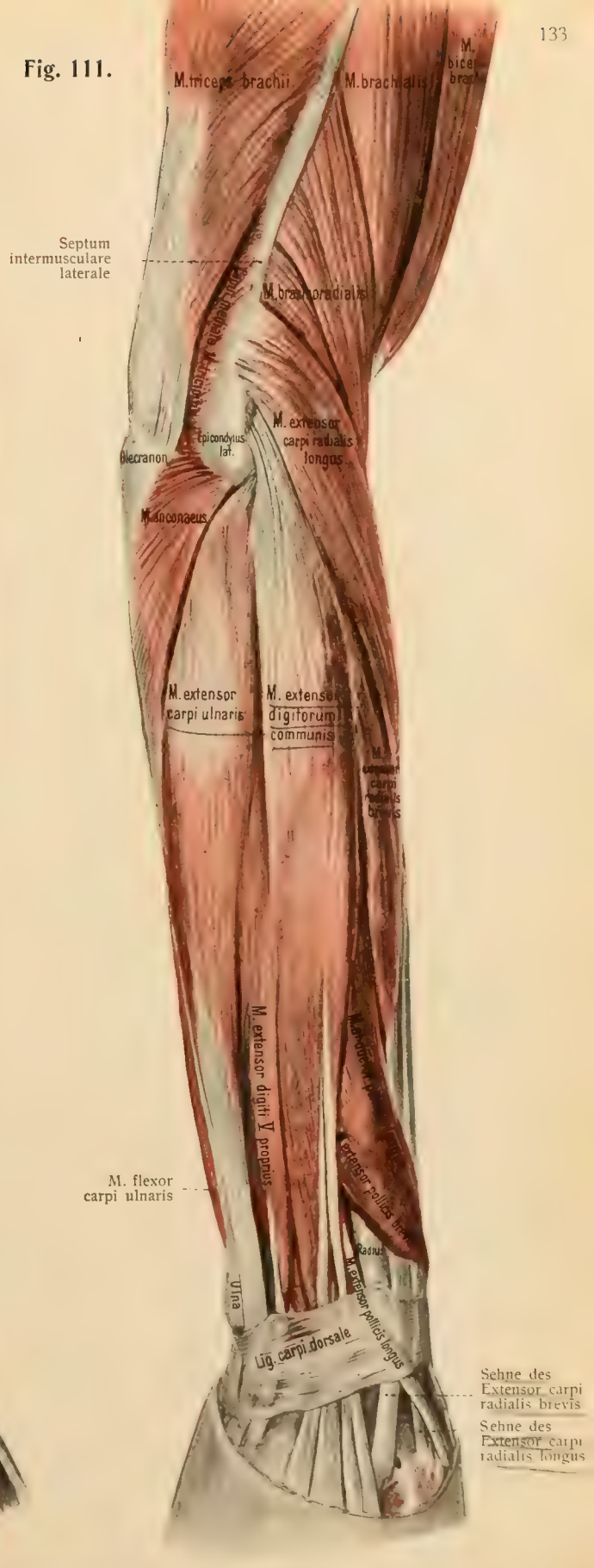

Fig. 110. **Tiefe Schicht der Streckmuskeln des rechten Vorderarms.**

Fig. 111. **Streckmuskeln des rechten Vorderarms.**

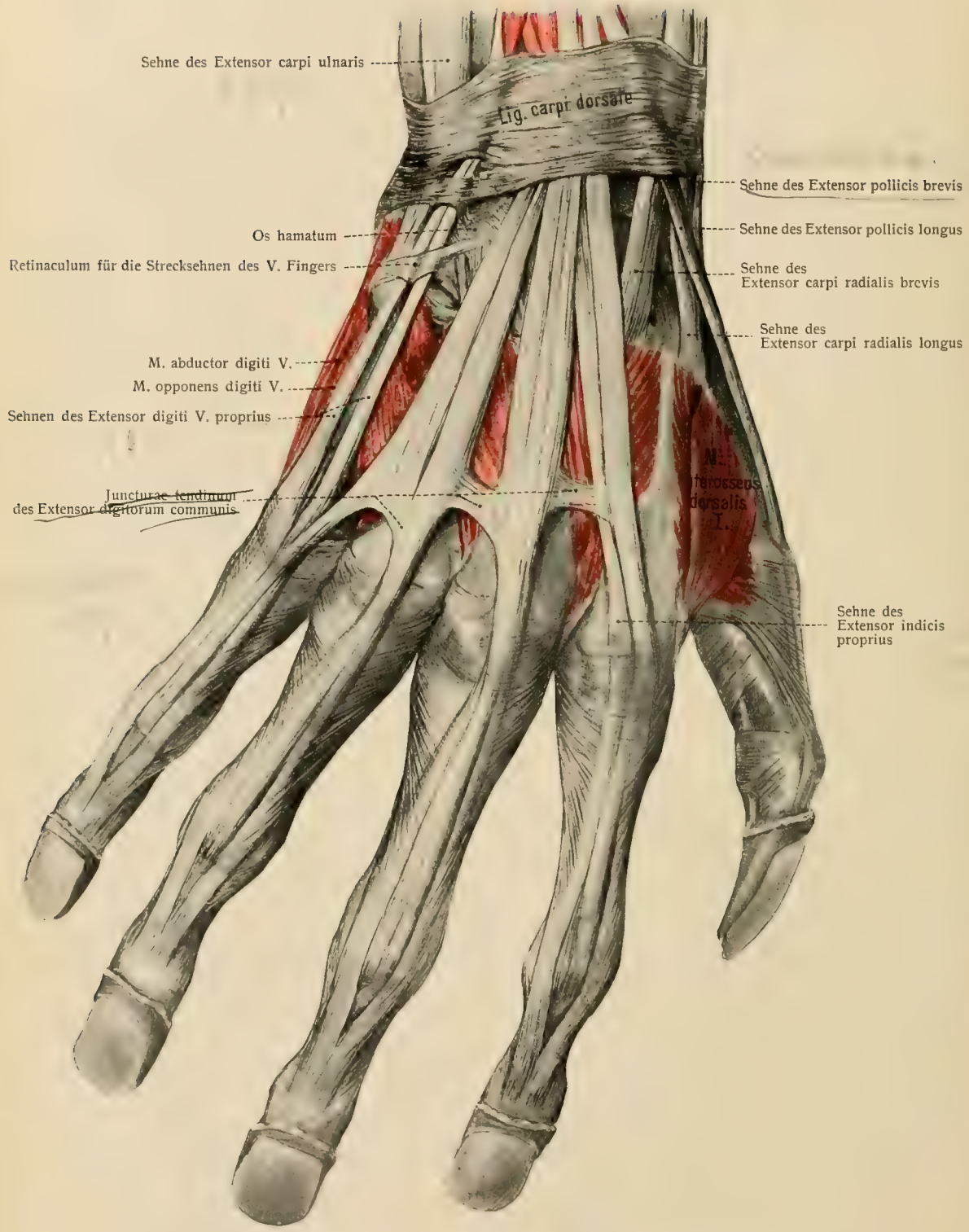

Fig. 112. Muskeln und Sehnen am Rücken der rechten Hand.

Innervation: Vom N. radialis.

Segmentbezug: C. VI, **VII,** VIII.

Funktion: Streckt den zweiten bis fünften Finger und die ganze Hand.

Varietäten: Außer den schon genannten Zuständen an den Sehnen kommt eine überzählige Sehne zum Daumen vor. Teilung der Muskelmasse in vier gesonderte Bäuche ist mehrfach beschrieben.

5. M. extensor digiti quinti proprius, Kleinfingerstrecker. Fig. 111.

Sein schlanker Muskelbauch ist mit dem vorigen durch ein intermuskuläres Sehnenblatt verbunden. Die Endsehne tritt für sich allein durch das fünfte Fach (Fig. 110) unter dem Lig. carpi dorsale, woselbst sie sich in zwei Sehnen spaltet, welche zur Dorsalaponeurose des fünften Fingers ziehen.

Innervation: Vom N. radialis. Segmentbezug: C. (VI), VII, VIII.

Funktion: Streckt den fünften Finger.

Varietäten: Er fehlt ganz und wird ersetzt durch ein Bündel vom Extensor digitorum communis oder des Extensor carpi ulnaris. Er gibt nur eine einfache Sehne zum fünften Finger oder entsendet eine der Teilsehnen zum vierten, eine zum fünften Finger. Es kann auch (5 Proz., Krause) ein Extensor digiti minimi accessorius vorhanden sein.

Spengemann, Das typische Verhalten und die häufigsten Varietäten des M. extensor digiti V proprius des Menschen. Dissertation. Rostock 1903.

6. M. extensor carpi ulnaris, ulnarer Handstrecker. Fig. 111.

Er entspringt gemeinsam mit dem Extensor digitorum communis, grenzt proximalwärts ulnar an den M. anconaeus, entspringt unterhalb desselben vom proximalen Teil der Ulna, zieht auf der dorsalen Fläche der Ulna herab und begibt sich durch das sechste unter dem Lig. carpi dorsale befindliche Fach, an dem Capitulum ulnae vorüber, zur Basis des Metacarpale V.

Innervation: Vom N. radialis. Segmentbezug: C. (VI), VII, VIII.

Funktion: Er streckt die Hand und abduziert sie ulnarwärts.

Varietäten: Entspringt sehr selten von der dorsalen Fläche der Ulna. Verbindungen mit Anconaeus, Triceps, Extensor digiti V proprius, Abductor digiti V kommen vor.

7. Der **M. anconaeus** ist bereits S. 119 beschrieben worden.

β. Tiefe Schicht.

Sie besteht aus fünf Muskeln: dem Abductor pollicis longus, Extensor pollicis brevis, Extensor pollicis longus, Extensor indicis proprius und Supinator. Die Bäuche und Sehnen der vier ersten dieser Muskeln treten zwischen dem Extensor carpi radialis brevis und Extensor digitorum communis an die Oberfläche und ziehen zum Daumen und Zeigefinger. Dieser Durchtritt gliedert folglich die oberflächliche Schicht der Strecker in eine ulnare und eine radiale Gruppe. Die vier Muskeln haben die Bedeutung einer unvollständigen tiefen Streckmuskelschicht, welche bei Säugetieren zu weiteren ulnaren Zehen sich erstrecken kann.

1. M. abductor pollicis longus, langer Daumenabzieher und

2. M. extensor pollicis brevis, kurzer Daumenstrecker

entspringen gemeinsam von der dorsalen Fläche des Radius und der angrenzenden Zwischenknochenhaut und ziehen am distalen Radiusende über die Sehnen des Extensor carpi radialis longus und brevis hinweg zur Streckseite des Daumens. Fig. 110, 112, 115.

Die Sehnen beider Muskeln durchlaufen dabei das erste Fach unter dem Lig. carpi dorsale. Die Sehne des Abductor inseriert darauf an der Basis des

Metacarpale I, die des Extensor brevis an der Basis der ersten Daumenphalanx. Mit ihr verschmilzt die Sehne des Extensor pollicis longus.

Innervation: Vom N. radialis. Segmentbezug: C. VI, **VII.**

Funktion: Der Abductor pollicis longus supiniert den Vorderarm und abduziert die Hand und den Daumen. Der Extensor pollicis brevis abduziert ebenfalls den Daumen und streckt dessen Grundphalanx.

Varietäten: Der Abductor pollicis longus besitzt zwei bis vier Sehnen. Die eine von ihnen hat den gewöhnlichen Ansatz, die andere oder die anderen inserieren am Multangulum majus oder strahlen in die Muskeln des Daumenballens aus, denen sie als accessorischer Ursprung dienen.

Der Extensor pollicis brevis ist oft vollständig mit dem Abductor pollicis longus verschmolzen. Sein Muskelbauch oder nur die Sehne kann verdoppelt sein.

3. M. extensor pollicis longus, langer Daumenstrecker. Fig. 110.

Er entspringt von der Zwischenknochenhaut und einem Streifen der Ulna, zieht mit seiner Sehne durch das dritte Fach unter dem Lig. carpi dorsale, überschreitet am Handrücken die Endstücke der Sehnen des Extensor carpi radialis longus und brevis, verschmilzt mit der Sehne des Extensor pollicis brevis und setzt sich bis zur Basis der Endphalanx des Daumens fort.

Innervation: Vom N. radialis. Segmentbezug: C. VI, **VII,** (VIII).

Funktion: Er adduziert und streckt den Daumen.

Varietäten: Ist selten doppelt, oder besitzt zwei Sehnen, deren eine zum Zeigefinger gehen kann.

4. M. extensor indicis proprius sive Indicator, Zeigefingerstrecker. Fig. 110.

Er entspringt von der dorsalen Fläche der Ulna und der Zwischenknochenhaut, geht mit der Sehne des Extensor digitorum communis durch das vierte Fach unter dem Lig. carpi dorsale und verschmilzt, ulnar von ihr gelegen, mit der Zeigefingersehne des Extensor digitorum communis. Fig. 112.

Innervation: Vom N. radialis. Segmentbezug: C. VI, **VII,** VIII.

Funktion: Er streckt den Zeigefinger.

Varietäten: Fehlt selten oder ist verdoppelt. Besitzt oft zwei Sehnen zum Zeigefinger oder gibt eine zum dritten oder vierten Finger ab.

5. M. supinator, Auswärtsdreher. Fig. 104, 105, 110.

Er umschließt schalenförmig das proximale Stück des Radius, entspringt an der Crista m. supinatoris der Ulna, sowie vom Lig. anulare radii und inseriert am Radius längs einer Linie, welche sich von der Tuberositas radii bis zum Ansatz des M. pronator teres erstreckt. Sein Fleisch wird vom Canalis supinatorius durchsetzt, welchen der Ramus profundus des N. radialis durchzieht.

Innervation: Vom N. radialis. Segmentbezug: C. V, **VI,** VII.

Funktion: Er supiniert den Vorderarm.

Varietäten: In seinem Ursprung befindet sich (äußerst selten) ein Sesambein. Als überzählige Bündel sind beobachtet worden ein Bündel vom Epicondylus medialis. Ferner ein querverlaufendes selbständiges Bündel, M. tensor lig. anularis radii dorsalis, welches von der Dorsalfläche der Ulna unterhalb der Incisura semilunaris entspringt und am radialen Abschnitt des Lig. anulare ansetzt. Selten ist ein M. tensor lig. anularis radii volaris, welcher am Proc. coronoideus ulnae entspringt.

d) Muskeln der Hand.

Die Muskeln der Hand bilden vier Gruppen:

1. Muskeln des Daumenballens oder des Thenar,
2. Muskeln des Kleinfingerballens oder des Hypothenar,
3. mittlere Handmuskeln,
4. dorsale Handmuskeln.

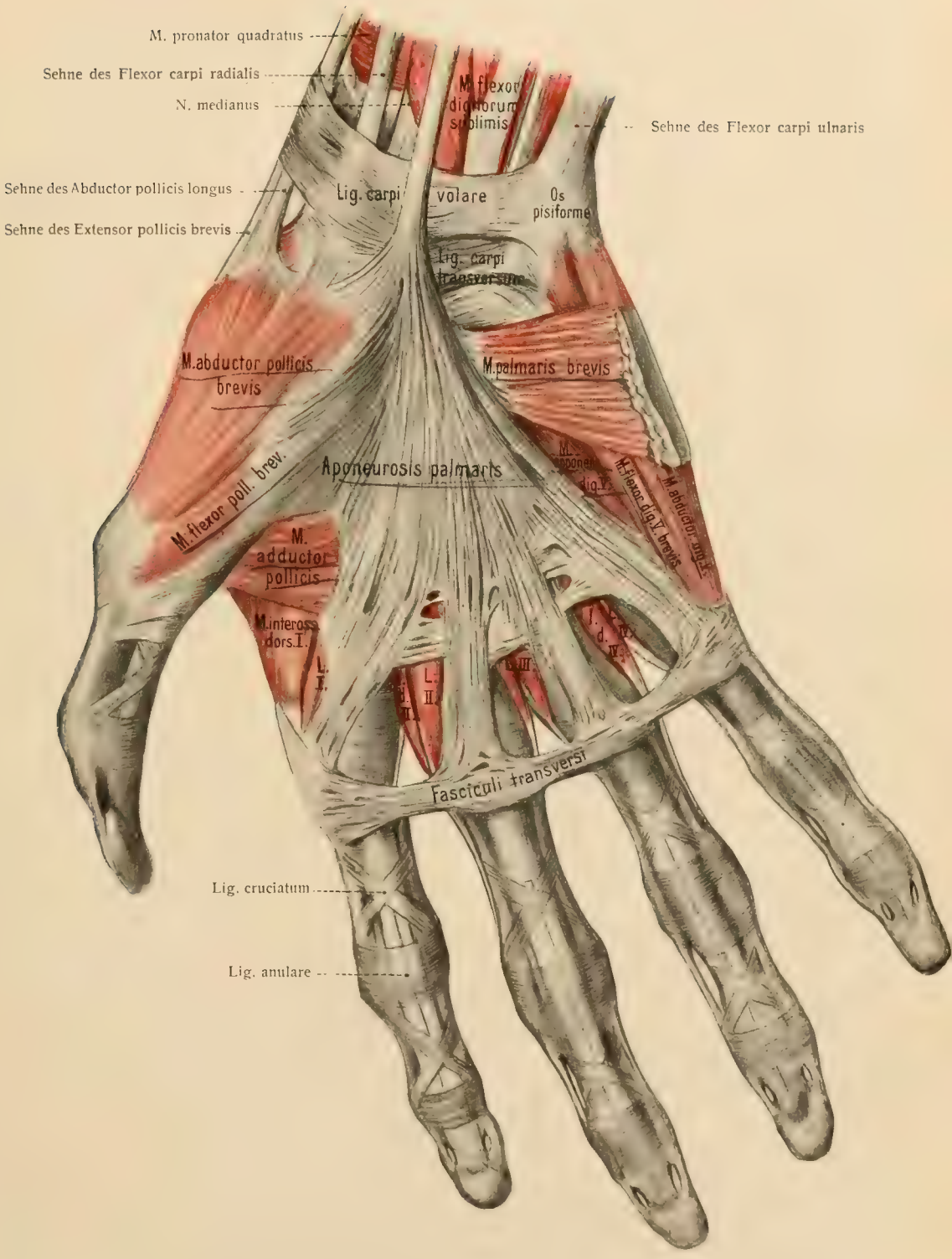

Fig. 113. Sehnen und Muskeln der Hohlhand rechts (I).

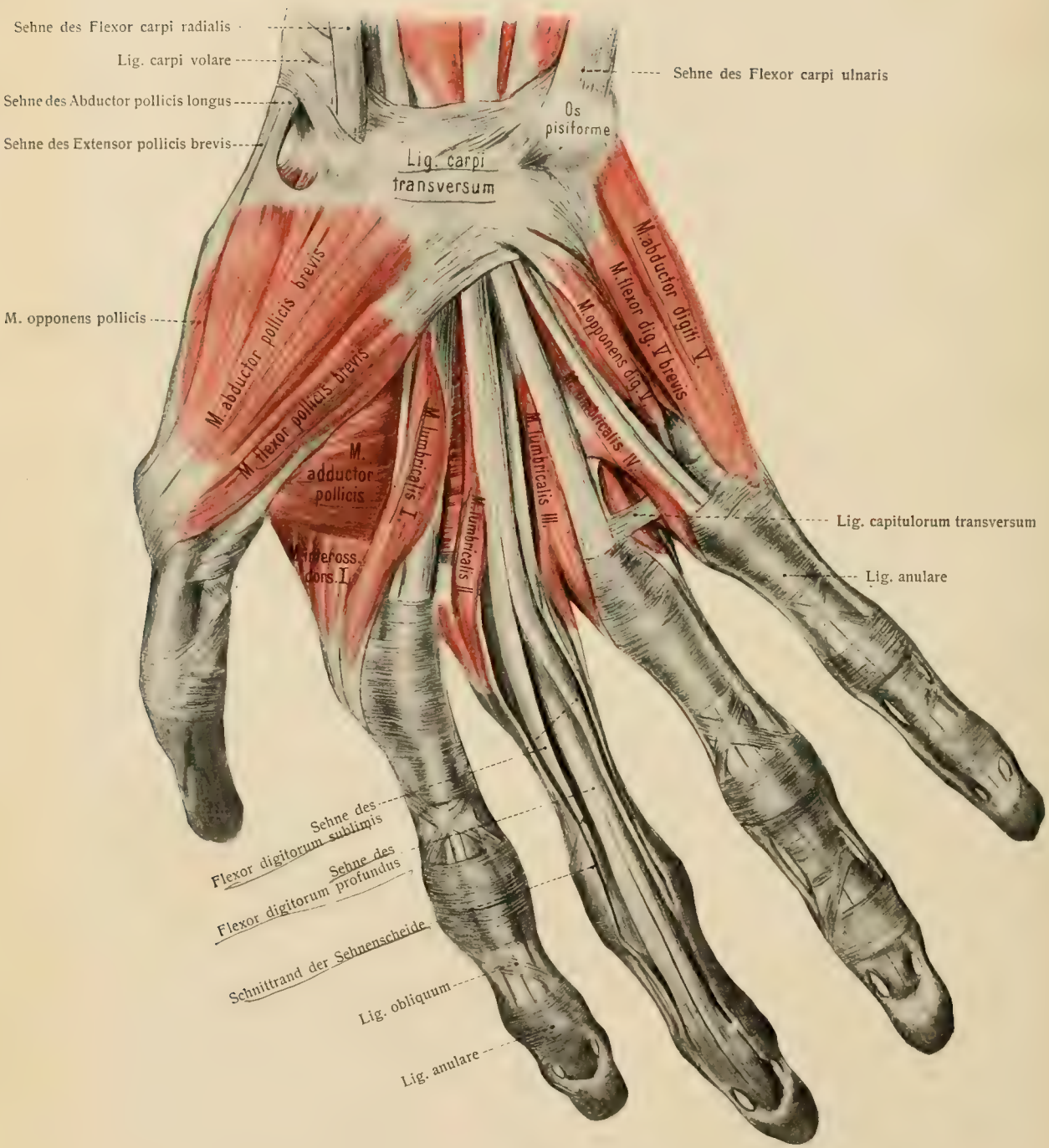

Fig. 114. Sehnen und Muskeln der Hohlhand rechts (II).
Nach Wegnahme der Palmaraponeurose und des Palmaris brevis.

1. Die Muskeln des Daumenballens.

Es gibt vier und zwar: Abductor pollicis brevis, Flexor pollicis brevis, Opponens pollicis und Adductor pollicis.

1. M. abductor pollicis brevis, kurzer Daumenabzieher, Fig. 113—116,

geht von dem Tuberculum ossis multanguli majoris und dem Lig. carpi transversum aus und setzt sich am radialen Sesambein und an der Grundphalanx des Daumens an.

Innervation: Vom N. medianus. Segmentbezug: C. VI, VII.

Funktion: Er abduziert den Daumen.

Varietäten: Fehlt äußerst selten. Kann auch am Tuberculum ossis navicularis oder von der Sehne des M. abductor pollicis longus entspringen.

2. M. opponens pollicis, Daumengegensteller, Fig. 115, 116,

entspringt von dem Tuberculum ossis multanguli majoris und dem Lig. carpi transversum und setzt sich am ganzen Radialrande des Metacarpale pollicis fest.

Innervation: Vom N. medianus. Segmentbezug: C. VI, VII.

Funktion: Er opponiert den Daumen.

Varietäten: Kann fehlen. Ist verbunden mit dem Abductor oder Flexor pollicis brevis.

3. M. flexor pollicis brevis, kurzer Daumenbeuger, Fig. 113—116,

entspringt vom Lig. carpi transversum und zieht zum radialen Sesambein der Art. metacarpophalangea des Daumens.

Er besitzt einen oberflächlichen und einen tiefen Kopf. Der oberflächliche entspringt vom Lig. carpi transversum und setzt am radialen Sesambein an. Der tiefe Kopf entspringt vom Multangulum majus, minus und Capitatum. Er inseriert ebenfalls am radialen Sesambein. Zwischen dem oberflächlichen und dem tiefen Flexorkopf verläuft die Sehne des Flexor pollicis longus.

Innervation: Der oberflächliche Kopf vom N. medianus, der tiefe Kopf vom N. ulnaris. Segmentbezug: C. VI, VII.

Funktion: Er beugt die Grundphalanx des Daumens.

Varietäten: Fehlt selten.

4. M. adductor pollicis, Daumenanzieher, Fig. 113–116,

entspringt von der ganzen Länge des Metacarpale III, Caput transversum, sowie von den benachbarten Handwurzelknochen und ihren Bändern, Caput obliquum. Häufig treten Muskelbündel von den Metacarpalia II und V hinzu. Die Endsehne inseriert am ulnaren Sesambein der Art. metacarpophalangea des Daumens.

Innervation: Vom Ramus profundus des N. ulnaris.

Segmentbezug: C. VIII, (Th. I.).

Funktion: Er adduziert den Daumen.

Varietäten: Der Zwischenraum zwischen Caput obliquum und transversum kann mehr oder weniger groß sein.

2. Die Muskeln des Kleinfingerballens

sind folgende vier: Palmaris brevis, Abductor digiti quinti, Flexor brevis digiti quinti, Opponens digiti quinti.

1. M. palmaris brevis, kurzer Hohlhandmuskel. Fig. 113.

Er ist ein subkutaner Muskel, die Handportion des Palmaris longus, entspringt am ulnaren Rande der Aponeurosis palmaris und geht am ulnaren Rande der Hand in die Haut.

Innervation: N. ulnaris. Segmentbezug: C. VIII. Th. I.

Funktion: Er spannt die Palmaraponeurose. Bei seiner Kontraktion zeigt die Haut des Kleinfingerballens einige Grübchen.

Varietäten: Er fehlt zuweilen, ist manchmal sehr schwach.

2. M. abductor digiti quinti, Kleinfingerabzieher. Fig. 112—114,

entspringt vom Os pisiforme und vom Lig. carpi transversum; er zieht zum Ulnarrande der Basis der Grundphalanx des fünften Fingers.

Innervation: Vom N. ulnaris. Segmentbezug: C. VIII. Th. I.

Funktion: Er abduziert den kleinen Finger.

Varietäten: Fehlt selten, ist häufig mit dem Flexor brevis digiti V verwachsen. Ist zwei- oder dreiköpfig. Der Ursprung reicht proximalwärts über das Erbsenbein hinaus.

3. M. opponens digiti quinti, Kleinfingergegensteller, Fig. 112—116,

entspringt vom Hamulus ossus hamati und vom Lig. carpi transversum; er setzt sich am Ulnarrande des Metacarpale V fest.

Innervation: Vom N. ulnaris. Segmentbezug: C. (VII), VIII, (Th. I).

Funktion: Er opponiert den kleinen Finger.

Varietäten: Fehlt zuweilen.

4. M. flexor digiti quinti brevis, kurzer Kleinfingerbeuger, Fig. 113, 114,

entspringt vom Lig. carpi transversum, sowie vom Hamulus ossis hamati und verschmilzt mit der Endsehne des Abductor.

Der Flexor brevis ist sehr wandelbar, kann auch fehlen. Sein und des Abductor Ursprung sind durch eine Lücke getrennt, durch welche der Ramus profundus des N. ulnaris und die Vasa ulnaria profunda in die Tiefe treten.

Innervation: Vom N. ulnaris. Segmentbezug: C. (VII), VIII, (Th. I).

Funktion: Er beugt den kleinen Finger.

Varietäten: Fehlt nicht selten oder ist mit dem Abductor digiti V verschmolzen.

3. Die mittleren Handmuskeln.

Hierher gehören die vier Mm. lumbricales, die drei Mm. interossei volares und die vier Mm. interossei dorsales.

1. Mm. lumbricales, Regenwurmmuskeln, Fig. 113, 114,

sind kleine rundliche Muskeln; sie entspringen am Radialrande der vier Sehnen des Flexor digitorum profundus und ziehen mit ihren Endsehnen zum Radialrande der vier ulnaren Finger, wo sie an der Grundphalanx mit der Sehne des Extensor digitorum communis in Verbindung treten und die Dorsalaponeurose der Finger bilden helfen. Der erste ist der stärkste.

Die Lumbricales II, III und IV entspringen häufig zweiköpfig von den einander zugekehrten Sehnenrändern des Flexor digitorum profundus.

Innervation: Vom N. medianus die Lumbricales I, II, (III). Vom N. ulnaris die Lumbricales (III), IV. Segmentbezug: C. VIII. Th. I.

Funktion: Sie beugen die Grundphalanx, strecken die Mittel- und Nagelphalanx des II.—V. Fingers.

Varietäten: Der eine oder andere Lumbricalis kann vollständig fehlen; jeder einzelne kann von den Sehnen des Flexor digitorum sublimis entspringen.

Nach den Untersuchungen von Fr. Kopsch (Die Insertion der Musculi lumbricales etc. Intern. Monatsschr. XV, 1898) steht fest, daß zwar die Abweichungen der verschiedensten Art die absolute Mehrheit (61 Proz.) bilden, daß man aber zwei Haupttypen der Insertion aufstellen kann, welche relativ am häufigsten vorkommen. Dieselben sind:

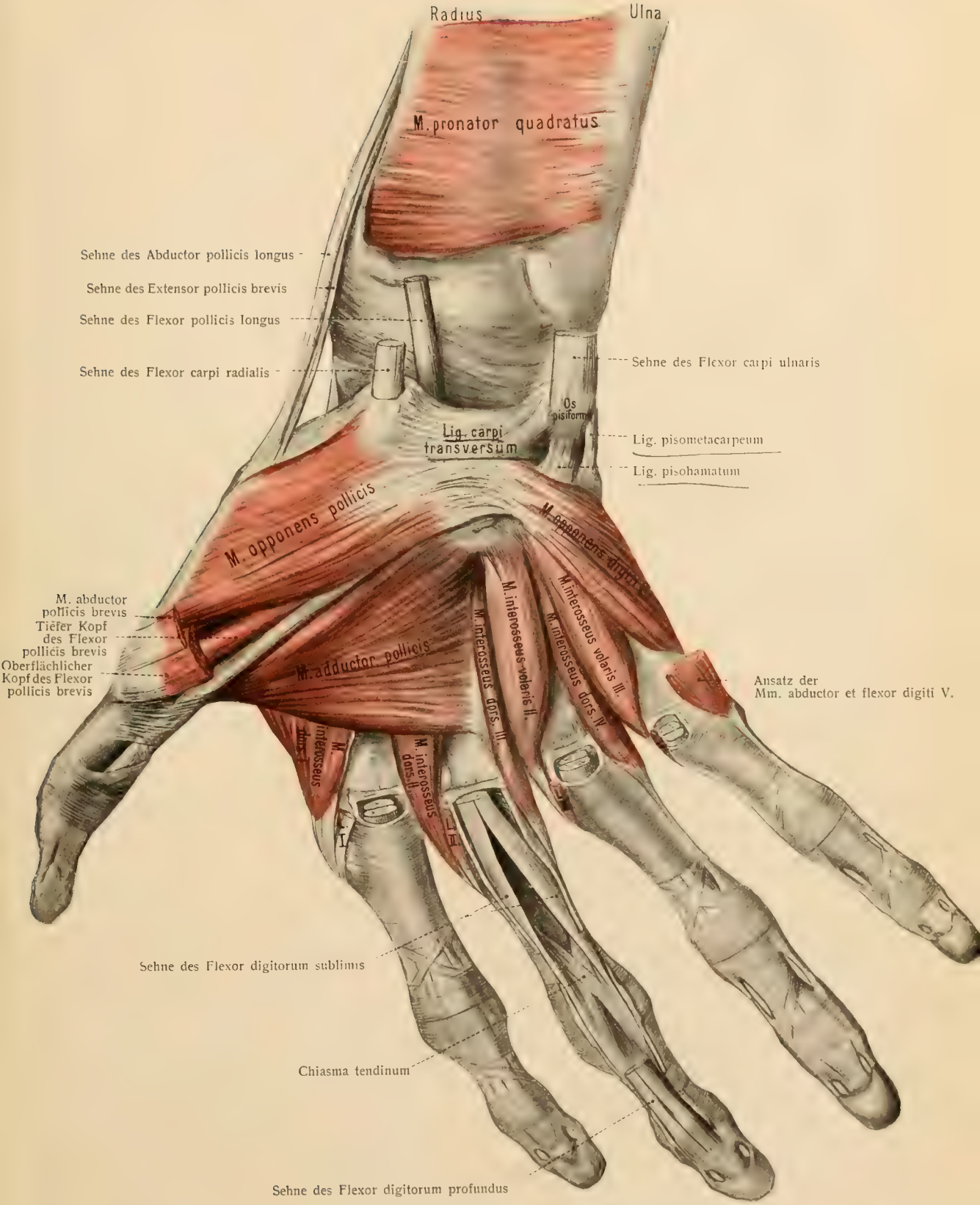

Fig. 115. Sehnen und Muskeln der Hohlhand rechts (III).

Nach Entfernung der Palmaraponeurose sowie der Sehnen des Flexor digitorum sublimis und profundus. Nach Durchschneidung der Mm. abductor und flexor pollicis brevis und nach Entfernung der Mm. abductor und flexor digiti V.

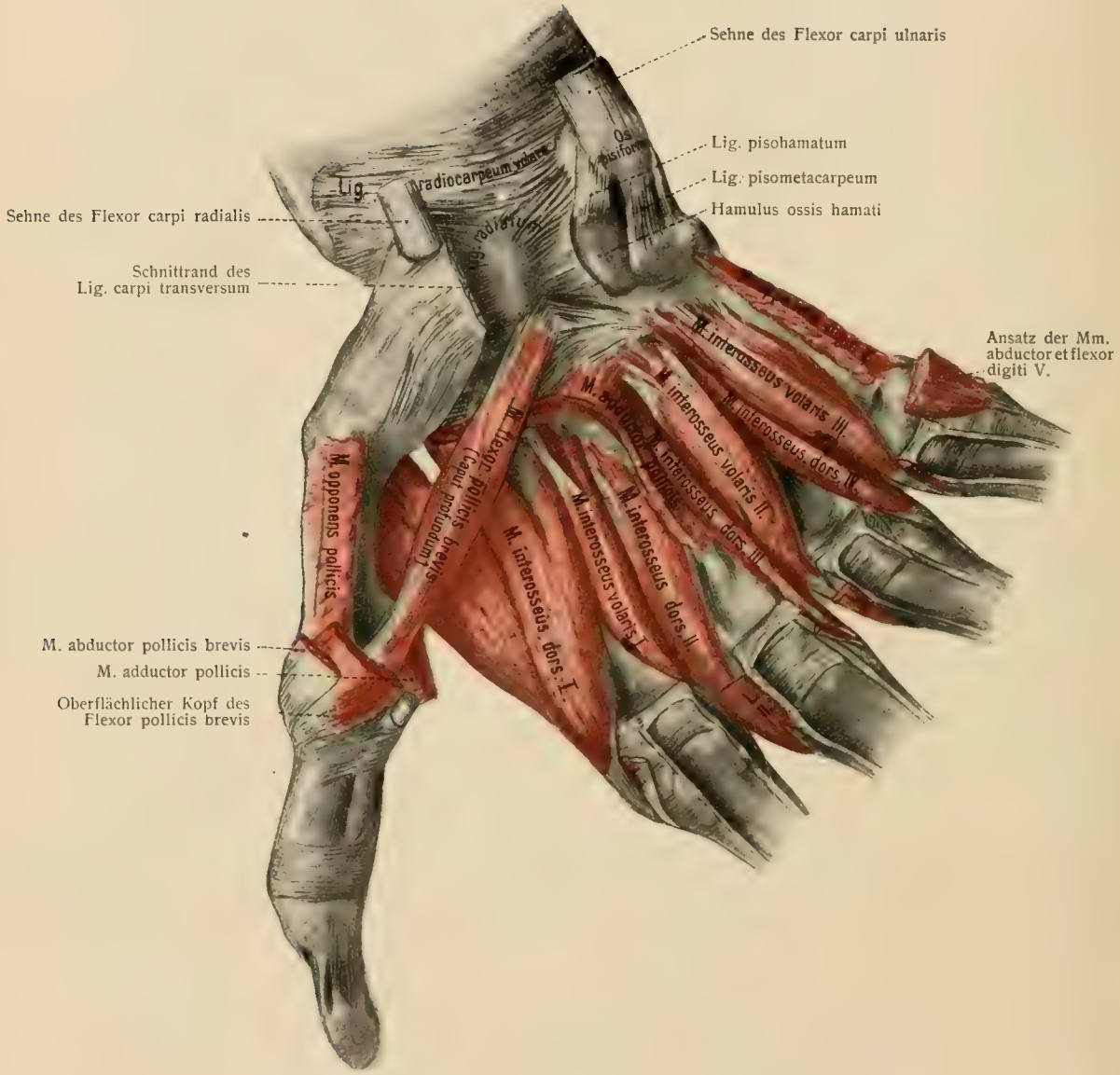

Fig. 116. Zwischenknochenmuskeln der rechten Hand (IV).

Nach Durchschneidung des Lig. carpi transversum ist der Canalis carpi sichtbar. Sämtliche Muskeln des Kleinfingerballens sind durchschnitten. Von den Muskeln des Daumenballens ist nur der tiefe Flexorkopf erhalten.

I. Sämtliche vier Mm. lumbricales gehen auf der Radialseite ihres Fingers in die Dorsalaponeurose über. — 39 Proz.

II. Von den vier Mm. lumbricales inserieren der erste, zweite und der vierte am Radialrande des zweiten, dritten und fünften Fingers; der dritte M. lumbricalis ist gespalten und geht mit der einen Sehne zum Ulnarrande des dritten, mit der anderen zum Radialrande des vierten Fingers. — 35,45 Proz. Zu genau denselben Resultaten kam Reichardt (Anat. Anz. XX, 1901).

2. Die sieben **Mm. interossei**, Zwischenknochenmuskeln, Fig. 112—119, füllen die Räume zwischen den Ossa metacarpalia aus. Es gibt vier dorsale und drei volare.

a) Die Interossei dorsales, vier an der Zahl, entspringen zweiköpfig von den einander zugewandten Seitenflächen der Basen je zweier benachbarter Meta-

Fig. 117.

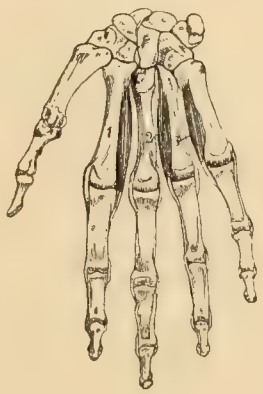

Fig. 118.

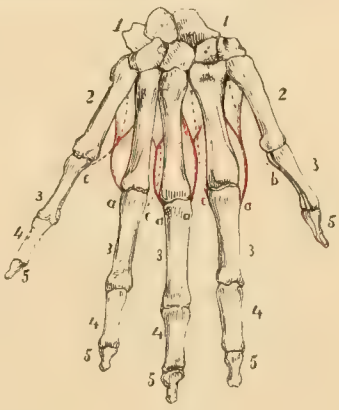

Fig. 119.

Fig. 117. **Rechtes Handskelet** (Dorsalseite), **mit den dorsalen Zwischenknochenmuskeln.** 1 : 4. Die Strecksehnen sind bis zu den distalen Enden der Mittelhandknochen entfernt. 1, 2, 3, 4 Mm. interossei dorsales; ihre Sehnen verbinden sich an den ersten Fingergliedern mit der Dorsalaponeurose.

Fig. 118. **Rechtes Handskelet** (Volarseite), **mit den volaren Zwischenknochenmuskeln.** 1 : 4. 1, 2, 3 erster, zweiter, dritter volarer Zwischenknochenmuskel.

Fig. 119. **Schema der Zwischenknochenmuskeln der rechten Hand.** Die dorsalen Zwischenknochenmuskeln durch ausgezogene, die volaren durch punktierte Linien angegeben. 1 Handwurzel; 2 Mittelhand; 3 Grundphalangen; 4 Mittelphalangen; 5 Nagelphalangen; *a* Mm. interossei dorsales; *b* inkonstanter M. interosseus volaris primus; *c* Mm. interossei volares.

carpalia und inserieren: der erste und zweite am Radialrand des zweiten und dritten Fingers, der dritte und vierte am Ulnarrand des dritten und vierten Fingers. — Der dritte Finger erhält also zwei dorsale Interossei.

b) Die Interossei volares, drei an Zahl, entspringen einköpfig von jenem Metacarpale, an dessen Finger sie inserieren. Es entspringt der Interosseus vol. I an der ulnaren Fläche des Metacarpale II und inseriert auf der ulnaren Seite des zweiten Fingers. Der Interosseus volaris II entspringt an der radialen Fläche des Metacarpale IV und inseriert an der radialen Seite des vierten Fingers. Der Interosseus volaris III entspringt an der radialen Seite des Metacarpale V und inseriert an der radialen Seite des fünften Fingers.

Als Interosseus volaris primus kann das Bündel angesehen werden, welches von der ulnaren Fläche des Metacarpale I entspringt und zum ulnaren Sesambein der Art. metacarpophalangea pollicis zieht. Es ist oft mit dem Adductor verschmolzen.

Die Insertion aller Interossei findet statt teils an der Seitenfläche der Basis der betreffenden Grundphalanx, teils an der Dorsalaponeurose des betreffenden Fingers.

Innervation: Vom Ramus profundus des N. ulnaris.

Segmentbezug: C. VIII. Th. I.

Funktion: Alle Interossei gruppieren sich mit ihren Ansätzen um eine Axe, welche durch das längste Glied, den Mittelfinger, geht und zwar so, daß die Ansätze der dorsalen zur Axe konvergieren, die Ansätze der volaren dagegen von der Axe divergieren. Die Funktion der Interossei volares ist dem Angegebenen gemäß Adduction zur Mittelfingeraxe, die der Interossei dorsales Abduktion von dieser Axe. Der Daumen hat seinen besonderen Ab- und Adduktor; der kleine Finger seinen besonderen Abduktor. So verhält es sich bei einseitiger Aktion. Wirken dagegen die Interossei volares und dorsales zusammen, so beugen sie die Grundphalangen und strecken die Mittel- und Endphalangen, mit den Lumbricales hierin übereinstimmend.

Varietäten: Die Interossei dorsales können ihrer ganzen Länge nach aus zwei Bündeln bestehen.

4. Dorsale Handmuskeln.

Extensor brevis digitorum, kurzer Fingerstrecker.

Schon Albinus kannte den zum Zeigefinger oder Mittelfinger ziehenden, auf dem Handrucken entspringenden kurzen Streckmuskel, welcher später unter verschiedenen Bezeichnungen von zahlreichen Autoren als Varietät beschrieben worden ist. Er entspringt am Os triquetrum, besitzt eine bis vier Sehnen, welche zu verschiedenen Fingern ziehen, doch ist die Form mit einer Sehne zum zweiten oder dritten Finger bei weitem am häufigsten. Er entspricht dem Extensor brevis digitorum am Fuß und ist wohl der Überrest eines in früheren Stufen konstanten und stärkeren Muskels.

Die Dorsalaponeurose der Finger. Fig. 112.

Die Dorsalaponeurosen der Finger sind dem Angegebenen zufolge verwickelt gebaut, denn es nehmen an ihrer Zusammensetzung die Sehnenfasern des M. extensor digitorum communis, der Mm. lumbricales sowie der Mm. interossei teil.

Die Sehne des Extensor communis verhält sich so, daß ein mittlerer Faserzug (Zipfel) bis zur Basis der zweiten Phalanx zieht, während zwei seitliche Faserzüge an der Basis der dritten Phalanx sich festsetzen. An diese flankierenden Sehnenbündel legen sich die Sehnen der Interossei (soweit sie frei sind) und Lumbricales der Hauptmasse nach an, verschmelzen damit und bekommen somit eine Insertion an der Basis der Endphalanx. Ein Teil ihrer Fasern geht indessen auch unter den seitlichen Bündeln zum mittleren Bündel und verschmilzt mit ihm. Am Rücken der ersten Phalanx sind ferner bogenförmige Verbindungsfasern vorhanden, Fibrae arcuatae, welche sich in die Kapselwand fortsetzen.

Die Dorsalaponeurose wird mit dem Perioste der Phalangen nur durch lockeres Bindegewebe verbunden, während sie mit der dünnen dorsalen Wand der Gelenkkapseln fest verwachsen ist.

Fasciae extremitatis superioris, Binden der oberen Extremität.

Abgesehen von der Fascia superficialis sind die Muskeln der oberen Extremität von einer festen sehnigen Fascie umhüllt, welche mit den angrenzenden Fascien des Rumpfes zusammenhängt und eine Reihe von Besonderheiten zeigt.

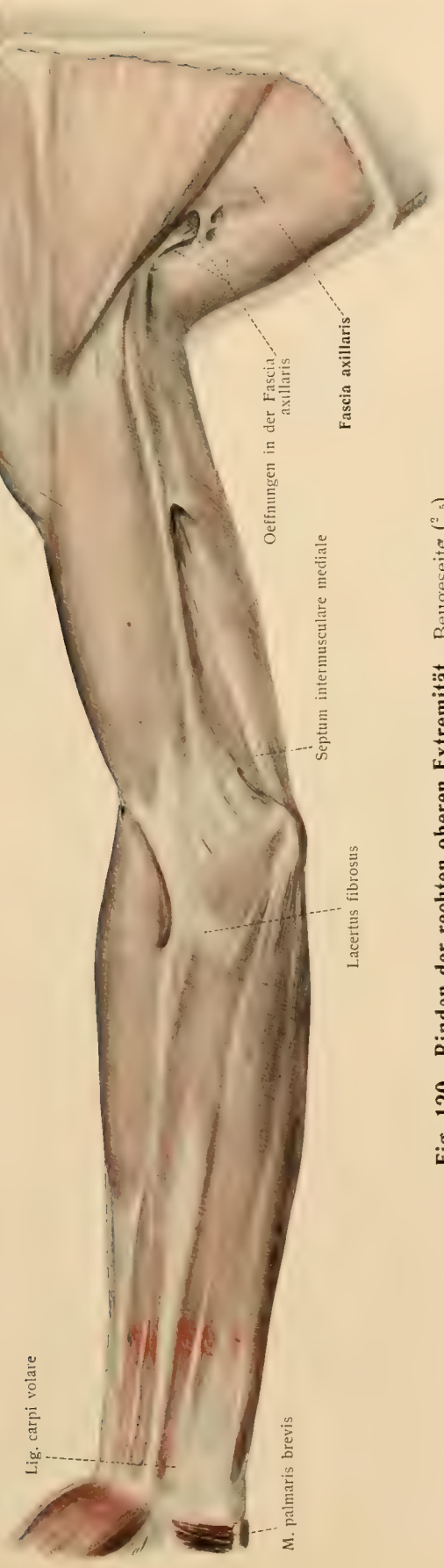

Fig. 120. Binden der rechten oberen Extremität. Beugeseite ($\frac{2}{5}$).

Fig. 121. Binden der rechten oberen Extremität. Streckseite ($^2/_5$).

Die Fascie der Schultergegend beginnt an der Spina scapulae, dem Acromion und der Clavicula und hängt dorsal mit der oberflächlichen Fascie des Rückens, ventral mit der Fascia pectoris superficialis unmittelbar zusammen. Die Fossa supraspinata und infraspinata sind je von einem besonderen Fascienblatte überbrückt, Fascia supraspinata und infraspinata (Fig. 25), welches den entsprechenden Muskeln aufliegt, ihnen zum teilweisen Ursprung dient und mit den Rändern der Scapula verwachsen ist.

Die Fascia subscapularis bedeckt den M. subscapularis. Die Fascia axillaris ist bei den Fascien der Brust geschildert worden (s. S. 74).

Die Fascie des Oberarmes, Fascia brachii, ist eine starke fibröse Scheide, welche alle Oberarmmuskeln umschließt, von ihnen jedoch leicht getrennt werden kann. Mit dem Schafte und den Condylen des Humerus steht sie durch zwei intermuskulare Septa in Verbindung. Das Septum intermusculare laterale (humeri) erstreckt sich von der Ansatzstelle des Deltoideus abwärts zum Condylus lateralis humeri und dringt zwischen dem Triceps einerseits, dem Brachioradialis und Brachialis andererseits in die Tiefe; der N. radialis und die A. profunda brachii durchbrechen es von hinten her.

Das stärkere Septum intermusculare mediale (humeri) erstreckt sich von der Insertionsstelle des Coracobrachialis zum Condylus medialis humeri und dringt zwischen Triceps und Brachialis ein.

Die Fascia antibrachii ist in der Ellenbogengegend mit den oberflächlichen Beuge- und Streckmuskeln fest verwachsen. Am Olecranon, an der hinteren Kante der Ulna, an den subkutan freiliegenden Stellen des Radius hängt sie mit dem Knochen fest zusammen. Auf der Oberfläche der Fascie erkennt man eine Anzahl feiner, weißer Linien, den Ausdruck kleinerer intermuskulärer Septa. In der Fossa cubitalis strahlt die Fasermasse des Lacertus fibrosus der Bicepssehne in jenen Teil der Fascie aus, welcher den Ursprung der Flexoren deckt. Fig. 120.

In der Nähe des Handgelenkes erhält die Fascie an der Streckseite einen Verstärkungsstreifen, das Lig. carpi dorsale (Fig. 122). Es besteht aus kräftigen sehnigen Fäden, welche vom distalen Ende des Margo volaris des Radius in schräger Richtung zum Proc. styloideus ulnae, zum Os triquetrum und pisiforme ziehen. Auf der Beugeseite befindet sich an entsprechender Stelle das Lig. carpi volare. Fig. 120.

Die dorsalen Sehnenfächer und Sehnenscheiden.

Das Lig. carpi dorsale bildet mit der teils knöchernen, teils ligamentösen Unterlage bestimmte Fächer für den Durchtritt und die Befestigung der verschiedenen Sehnen. Sie sind sämtlich von Synovialscheiden ausgekleidet. Es sind im ganzen sechs Fächer vorhanden, welche von der Radialseite aus gezählt werden. Fig. 112, 122.

das 1. Fach ist bestimmt für den Abductor pollicis longus und Extensor pollicis brevis;
das 2. Fach für den Extensor carpi radialis longus und brevis;
das 3. Fach für den Extensor pollicis longus;
das 4. Fach für den Extensor digitorum communis und indicis proprius;
das 5. Fach für den Extensor digiti quinti proprius;
das 6. Fach für den Extensor carpi ulnaris.

Es ist nützlich, alle an der Beuge- und Streckseite bemerkbaren Sehnen sogleich an der eigenen Hand bestimmen zu lernen.

Die bei der Abduktion des Daumens zwischen den Sehnen Nr. 1 bis 3 sichtbare Hautgrube führt den Namen Tabatière anatomique. In ihrem Grunde ist der Puls der A. radialis fühlbar, leichter allerdings auf der volaren Fläche, zwischen den Sehnen des Abductor pollicis longus und des Flexor carpi radialis.

Die Fascia dorsalis manus ist sehr dünn, schlaff und gleich der Haut leicht verschiebbar. Ein tiefes dorsales Blatt, Fascia interossea dorsalis deckt die Rückenfläche der Interossei dorsales.

Von subkutanen Schleimbeuteln sind hier zu erwähnen Fig. 122:

Fig. 122.

Sehnenscheiden des Handrückens, injiziert. (Aus W. Spalteholz.)

Bursae subcutaneae metacarpophalangeae dorsales (nicht konstant). Sie liegen auf der Dorsalaponeurose der Finger in der Höhe der Artt. metacarpophalangeae. Am häufigsten sind sie am kleinen Finger gefunden.

Bursae subcutaneae digitorum dorsales liegen ebenfalls auf der Dorsalaponeurose der Finger dicht unter der Haut und zwar in der Höhe der Artt. digitorum. Sie sind fast konstant vorhanden an den Gelenken zwischen Grund- und Mittelphalanx, zuweilen am Gelenk zwischen Mittel- und Nagelphalanx des zweiten und vierten Fingers.

Bursae intermetacarpophalangeae liegen zwischen den Köpfchen der Metacarpalia II—V dorsalwärts von den Ligg. capitulorum transversa, zwischen den Sehnen der Interossei dorsales und volares.

Besondere Einrichtungen auf der Volarseite der Hand.

Auf der volaren Fläche der Handwurzel befindet sich das Hohlhandband, Lig. carpi volare (Fig. 113, 120). Es ist ein verstärkter Teil der Fascia anti-

brachii, hängt am Radial- und Ulnarrande mit dem Lig. carpi dorsale zusammen und befestigt sich an der Eminentia carpi radialis, sowie an der Eminentia carpi ulnaris.

Zwischen den beiden Eminentiae ist das starke quere Hohlhandband, Lig. carpi transversum (Fig. 113—116) ausgespannt. Es überbrückt den Sulcus

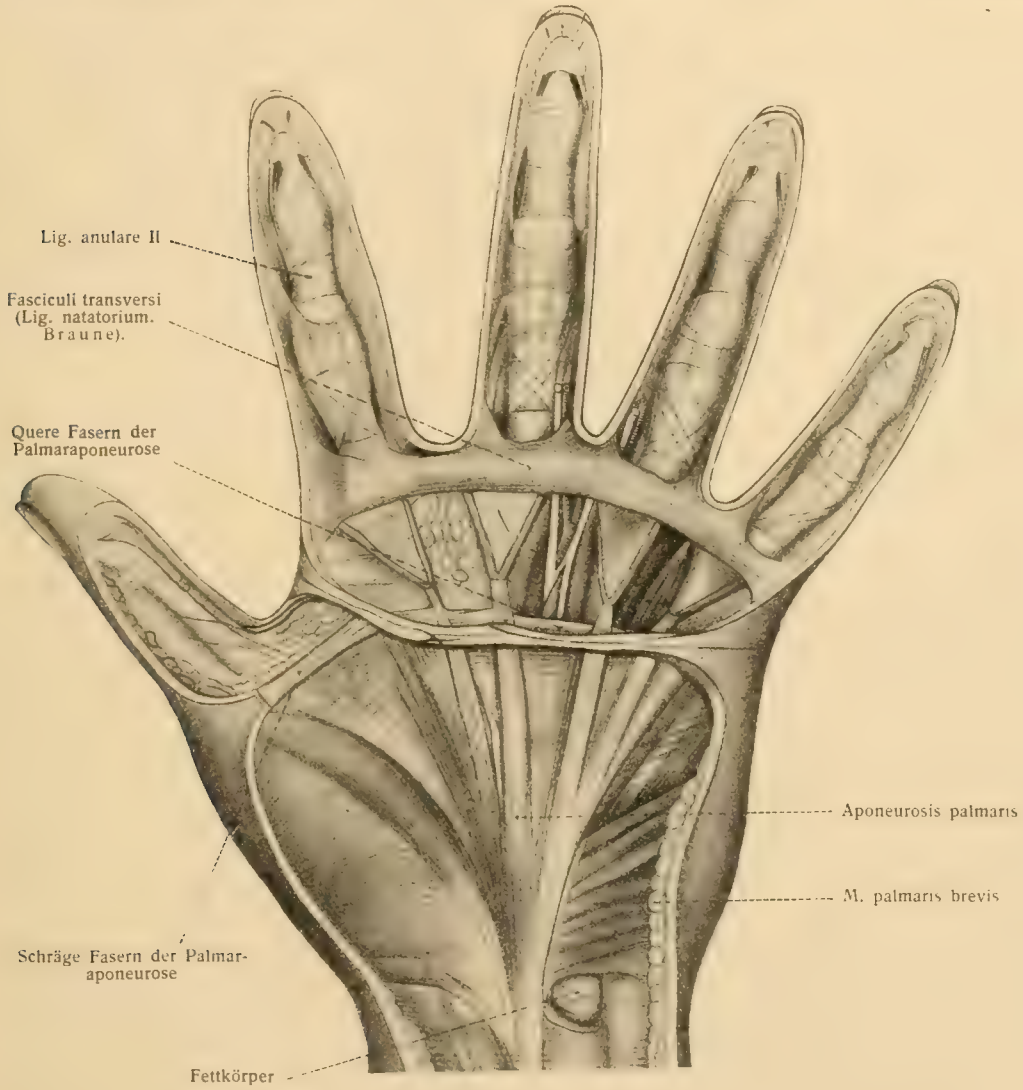

Fig. 123.

Aponeurosis palmaris, linke Hand einer erwachsenen Frau. (Fr. Frohse, Arch. Ant. u. Phys., 1906.)

carpi und erzeugt dadurch den Canalis carpi, durch welchen die Sehnen des Flexor pollicis longus, sowie des Flexor digitorum sublimis und profundus nebst dem N. medianus ziehen. Der Nervus ulnaris dagegen zieht mit den Vasa ulnaria an der radialen Seite des Pisiforme zwischen dem Lig. carpi volare und dem Lig. carpi transversum in einem besonderen Kanal, welcher Canalis carpeus ulnaris genannt wird. Die Sehne des Palmaris longus zieht ebenfalls zwischen

dem Lig. carpi volare und transversum zur Hohlhand und verbreitert sich dort zur Aponeurosis palmaris.

Die Aponeurosis palmaris (Fig. 113) ist eine fibröse Platte, welche aus einem starken mittleren und zwei schwachen seitlichen Teilen besteht. Letztere bilden einen dünnen, straffen Überzug über die kurzen Muskeln des Daumens und des kleinen Fingers. Der starke mittlere Teil hat die Gestalt eines Fächers und dient vor allem dazu, die tieferen Weichgebilde der Hohlhand gegen Druck von außen her zu schützen. Er besteht aus einer oberflächlichen Längslage von

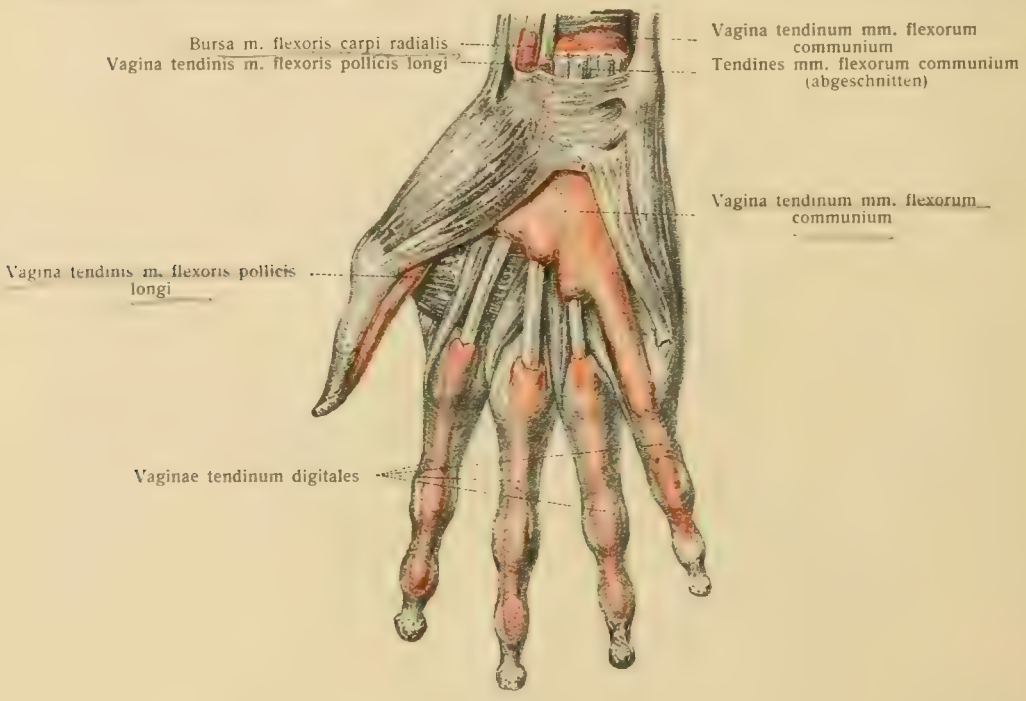

Fig. 124.
Sehnenscheiden der Hohlhand, injiziert. (Aus W. Spalteholz.)

Fasern, welche die Ausstrahlung der Palmaris-Sehne enthält, und aus einer tiefen Querfaserlage, welche in der Nähe der Finger zwischen den Bündeln der Längsfasern auch äußerlich zutage tritt.

Terminale Bündel von Längsfasern gibt es fünf. Das erste strahlt in die Fascie der Muskeln des Daumenballens und die Haut aus, die anderen vier ziehen zu den Köpfchen der Metacarpalia II—V und strahlen teils in die Fingerhaut aus, teils setzen sie sich, gabelförmig gespalten und die Beugesehnen umgreifend, an dem Bandapparat der Köpfchen der Metacarpalia fest. Der am weitesten distal gelegene Querfaserzug ist in den interdigitalen Hautfalten (Schwimmhaut) eingeschlossen: Fasciculi transversi (Braunes Lig. natatorium, Fig. 113, 123). Die freie Oberfläche der Aponeurosis palmaris sendet zahlreiche fibröse Bündel durch das subkutane Fett zur Haut, so daß letztere mit der Fascie fest verbunden ist und nicht in Falten aufgehoben werden kann.

Ein tiefes Fascienblatt deckt die volare Fläche der Mm. interossei; es führt den Namen Fascia interossea volaris.

An den volaren Flächen der Finger formt die Fascie die in Fig. 113—115, 123, 124 abgebildeten fibrösen Sehnenscheiden.

Bursae mucosae der Fingersehnen auf der Volarseite.

Während die Sehnen der Fingerbeuger den Canalis carpi durchlaufen, sind sie von zwei getrennten Synovialsäcken umschlossen, welche proximalwärts und distalwärts das Lig. carpi transversum mehr oder weniger überschreiten (Fig. 124). Der radiale Sack umfaßt die Sehne des Flexor pollicis longus, oft auch die des zweiten und dritten Fingers, der ulnare Sack die übrigen Sehnen. Zuweilen ist ein dritter, intermediärer Sack vorhanden. — Auch andere Varietäten kommen vor. — Beim Neugeborenen sind die karpalen von den sogleich zu erwähnenden digitalen Synovialsäcken noch ganz getrennt. Beim Erwachsenen besteht dagegen gewöhnlich eine Kommunikation des ersten digitalen Synovialsackes (des Daumens) mit dem radialen Karpalsacke. Seltener ist eine Verbindung des fünften Digitalsackes mit dem ulnaren Karpalsacke. Fig. 124.

Von der Basis der ersten Phalanx bis zur Basis der letzten nämlich werden alle fünf Finger von besonderen Synovialsäcken umschlossen; ihrer Längsausdehnung wegen heißen sie Vaginae tendinum digitales. Am ersten und zweiten Gliede gehen von der Knochenseite dieser Scheiden ein oder zwei Paare schmaler Falten aus, Vincula tendinum, welche sehnige Beimischungen haben können, insbesondere aber Blutgefäße zu den Sehnen führen.

Die Synovialscheiden der Finger bedürfen der Verstärkung und erhalten solche durch fibröse Auflagerungen, Vaginae fibrosae. Sie stellen sehnige Bänder von halbringförmiger Gestalt dar und sind an die Seitenränder der volaren Flächen der Phalangen und an den Gelenkkapseln befestigt. Die stärksten und längsten dieser gebogenen Bänder liegen am Mittelteil der ersten und zweiten Phalanx. In der Nähe der Gelenke kommen nur ganz schmale Streifen vor, welche entweder quer, schräg oder gekreuzt verlaufen: daher die Namen Ligg. vaginalia, anularia, obliqua, cruciata für die verschiedenen Formen der fibrösen Teile der Sehnenscheiden. Sie sind als Teile der Fascie der Hand zu betrachten. Fig. 113—115.

Es ist klar, daß der vorhandene Apparat einerseits das leichte Gleiten der Sehnen ermöglicht, andererseits die Sehnen in ihrer Lage festhält und beschützt; daß er den Sehnen ferner Gefäße zuführt, ist schon erwähnt worden.

Kotschy (1892) fand in allen Fällen (mit Ausnahme eines einzigen) nur einen großen karpalen Synovialsack.

Durchtrittsstellen für Gefäße und Nerven. Fig. 120, 121.

Die Fascie der oberen Extremität besitzt zahlreiche Öffnungen für den Durchtritt von Hautgefäßen und Hautnerven.

Die Vena cephalica durchbricht die Fascia brachii nahe der Schulter, um in der Furche zwischen Deltoideus und Pectoralis major ihren Weg fortzusetzen. Im Sulcus bicipitalis medialis des Oberarmes, etwa in der Mitte seiner Länge, befindet sich der ansehnliche Basilikaschlitz der Fascie, Hiatus basilicus zum Durchtritt der Vena basilica und des N. cutaneus antibrachii medialis. Weiter oben, ebenfalls auf der medialen Fläche, liegt die kleine Austrittsöffnung des N. cutaneus brachii medialis. Der N. cutaneus antibrachii lateralis durchbricht

die Fascie in der Fossa cubitalis, neben dem lateralen Rande der Bicepssehne. Der Hautast des N. axillaris, der N. cutaneus brachii lat. tritt etwa entsprechend der Mitte des hinteren Randes des Deltoideus aus der Fascie hervor. Die beiden Hautäste des N. radialis für den Arm, N. cutaneus brachii posterior und N. cutaneus antibrachii dorsalis kommen dicht untereinander (1—2 cm voneinander entfernt) in der Gegend des proximalen Endes des Septum intermusculare laterale aus der Fascie heraus. An wandelbarer Stelle der Fossa cubitalis liegt endlich die Durchtrittsstelle der Verbindungsvene zwischen den tiefen und oberflächlichen Armvenen.

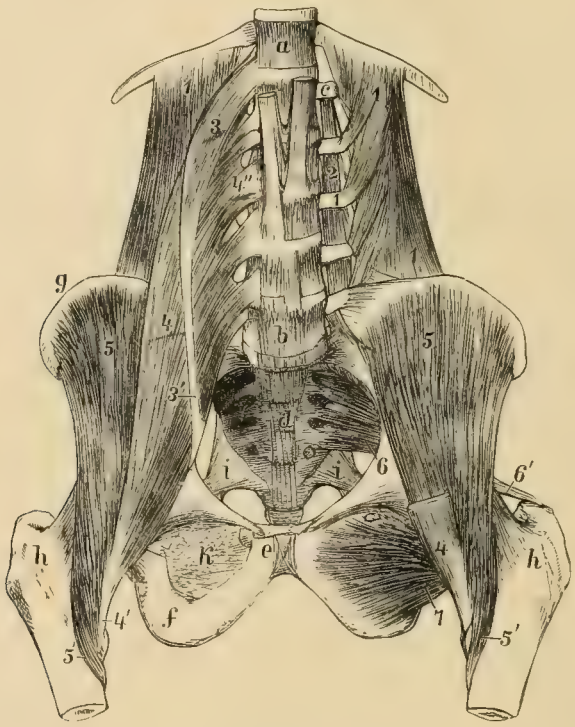

Fig. 125.

Innere Muskeln des Beckens und der hinteren Wand der Bauchhöhle. 1 : 4.

a Vertebra thoracalis XII; *b* Vertebra lumbalis V; *c* Processus transversus vertebrae lumbalis I; *d* Os sacrum; *e* Symphysis ossium pubis; *f* Tuber ischiadicum; *g* Crista iliaca; *h* Trochanter major; *i* Lig. sacrospinosum; *k* Membrana obturatoria. 1 M. quadratus lumborum; 2 M. intertransversarius; 3 M. psoas minor; 3' sein Ansatz an die Fascia iliaca; 4 M. psoas major; 4' Tendo, 4'' Ursprünge des M. psoas major; 5, 5' M. iliacus; 6, 6' M. piriformis; 7 M. obturator externus.

Zweite Abteilung: Muskeln der unteren Extremität.

Die Muskeln der unteren Extremität werden eingeteilt in Muskeln der Hüfte, des Oberschenkels, des Unterschenkels und des Fußes.

a) Muskeln der Hüfte.

α. Innere Hüftmuskeln.

Innere Hüftmuskeln sind der M. iliopsoas, Hüftlendenmuskel, bestehend aus M. psoas major, psoas minor und iliacus.

1. M. psoas major, großer Lendenmuskel. Fig. 61, 125, 139, 140.

Er entspringt mit einer oberflächlichen Schicht von den Körpern des zwölften Brust- und der vier oberen Lendenwirbel nebst den zwischenliegenden

Bandscheiben, sowie mit einer tiefen Schicht von den Querfortsätzen aller Lendenwirbel. Zwischen beiden Schichten liegt ein Teil des Plexus lumbalis. Die Sehne des Psoas major verschmilzt mit der Sehne des Iliacus und inseriert am Trochanter minor.

2. M. psoas minor, kleiner Lendenmuskel. Fig. 125,3.

Er ist beim Menschen unbeständig, entspringt von der Vorderfläche des zwölften Brust- und des ersten Lendenwirbels; er strahlt mit seiner Endsehne in die Fascia iliaca aus, mit welcher er an die Eminentia iliopectinea ansetzt.

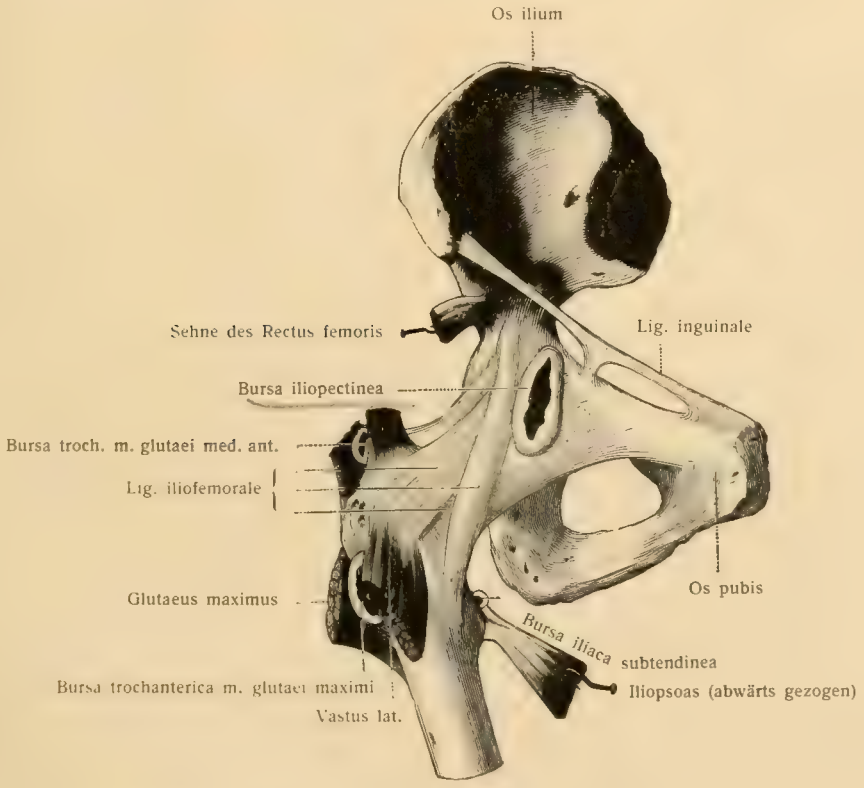

Fig. 126.

Muskelinsertionen und Bursae mucosae der Hüftgegend, vordere Ansicht. (Nach Testut.)

3. M. iliacus, Darmbeinmuskel. Fig. 61, 125, 139, 140.

Entspringt aus der Fossa iliaca des Hüftbeins und setzt sich mit dem vorigen verschmolzen am Trochanter minor fest.

Auf seinem Wege zum Trochanter minor durchschreitet der Iliopsoas einen Teil des unter dem Lig. inguinale gelegenen Raumes, die sogenannte Lacuna musculorum (s. Fascien). Zwischen dem Iliopsoas und der Hüftgelenkkapsel befindet sich ein ansehnlicher Schleimbeutel, die Bursa iliopectinea. Fig. 126, 140, 144. Auch zwischen dem Trochanter minor und der Insertionssehne liegt ein Schleimbeutel, B. iliaca subtendinea. Fig. 126.

Innervation: Von Ästen des Plexus lumbalis und vom N. femoralis.

Segmentbezug: Psoas major, minor (Th. XII), L. I, II, III (IV). Iliacus L. II, III, IV.

Funktion: Hebt den Oberschenkel, adduziert ihn und rotiert ihn mit der Fußspitze lateralwärts oder zieht die Lendenwirbelsäule und das Becken um die Hüftaxe nach vorn unten.

Varietäten; Der Ursprung des Psoas major greift manchmal auf das Köpfchen der zwölften Rippe, auf das Lig. iliolumbale, die Ligg. sacroiliaca antt. über. Die Zacke vom fünften Lendenwirbel fehlt häufig. Verbindungen mit dem Zwerchfell sind schon bei letzterem erwähnt. Ein selbständiges Bündel, M. psoas accessorius, entspringt von Querfortsätzen und liegt an der lateralen Kante des Psoas major, von welchem es durch den N. femoralis meist getrennt ist. Der Iliacus entspringt zuweilen vom Lig. iliolumbale, sowie von den Ligg. sacroiliaca antt., der Linea terminalis und dem Os sacrum. Das von der Spina iliaca ant. sup. entspringende Bündel kann selb-

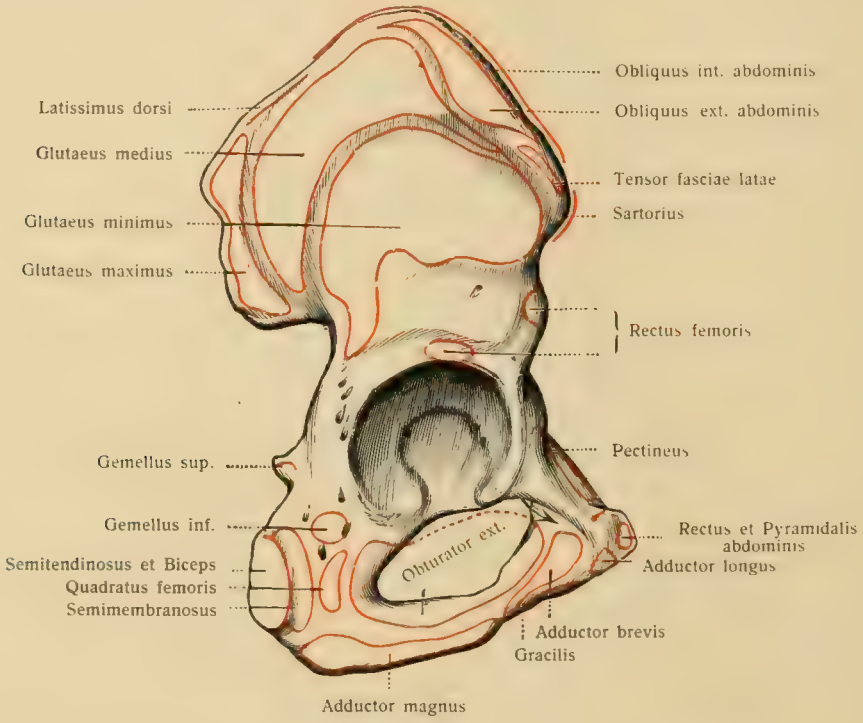

Fig. 127.

Ursprünge und Ansätze der Muskeln an der äußeren Fläche des rechten Hüftbeins.

ständig werden, M. iliacus minor. Psoas major sowie Iliacus können in Bündel gesondert sein. Beide Muskeln sind selten völlig voneinander getrennt. Der Psoas minor fehlt in mehr als der Hälfte aller Fälle. Er kann verdoppelt sein. Seinen Ansatz findet er meist an der Fascia iliaca und durch diese an der Eminentia iliopectinea, doch setzt er auch am Femur oder Trochanter minor an.

β. Äußere Hüftmuskeln.

Äußere Hüftmuskeln sind der Glutaeus maximus, Glutaeus medius, Glutaeus minimus, Piriformis, Obturator internus mit den beiden Gemelli, Quadratus femoris, Obturator externus, Tensor fasciae latae.

Den ersten und letzten ausgenommen, inserieren alle am Trochanter major und seiner Nachbarschaft, die Obturatoren im besonderen in der Fossa trochanterica.

1. M. glutaeus maximus, großer Gesäßmuskel. Fig. 127—132, 149.

Er entspringt am Hüftbein von dem kleinen Felde hinter der Linea glutaea post., von der Fascia lumbodorsalis, vom Seitenrande des Kreuz- und Steißbeines, vom Ligamentum sacrotuberosum. Der grobbündelige Muskel zieht schräg ab-

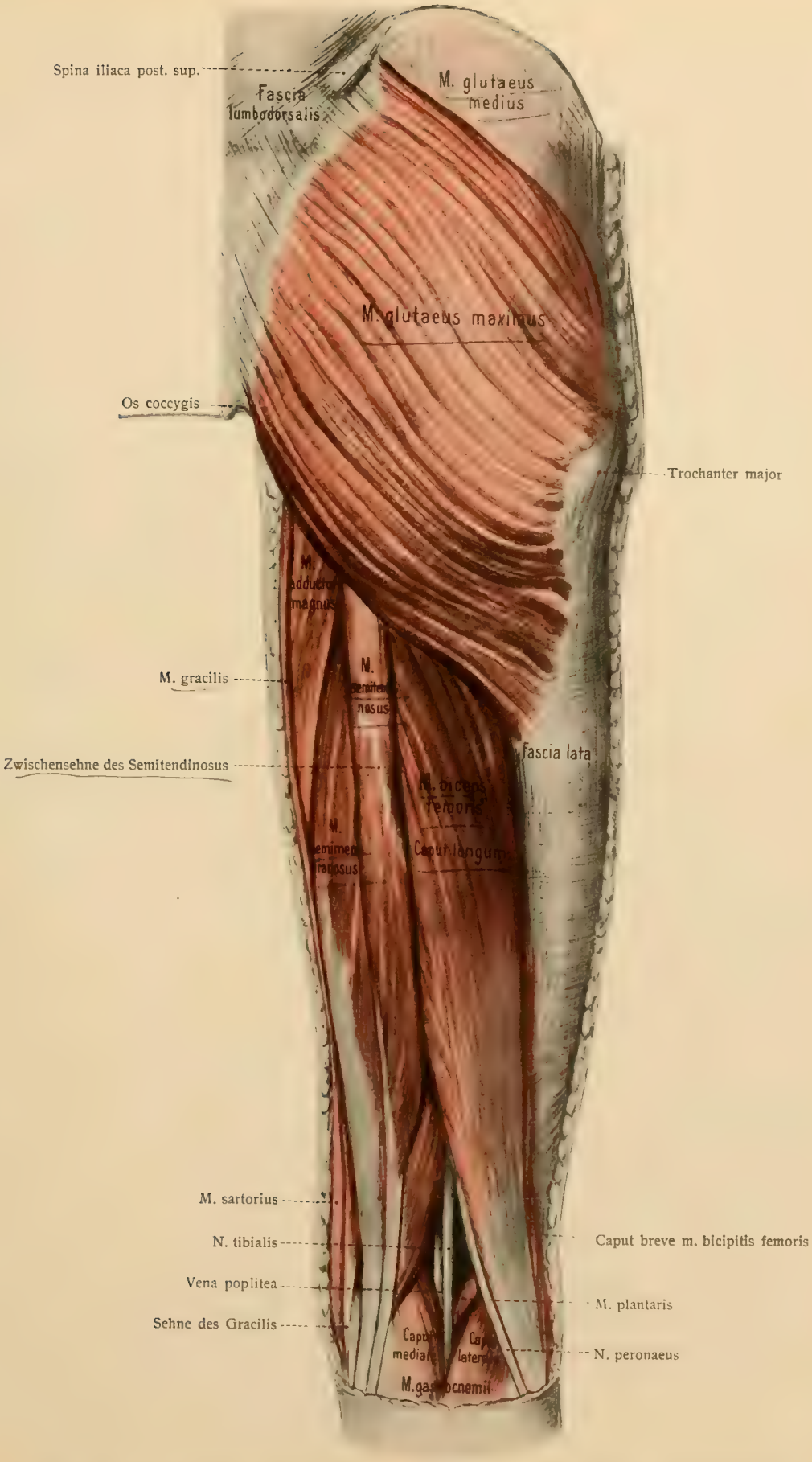

Fig. 128. M. glutaeus maximus und Beugemuskeln des rechten Oberschenkels.

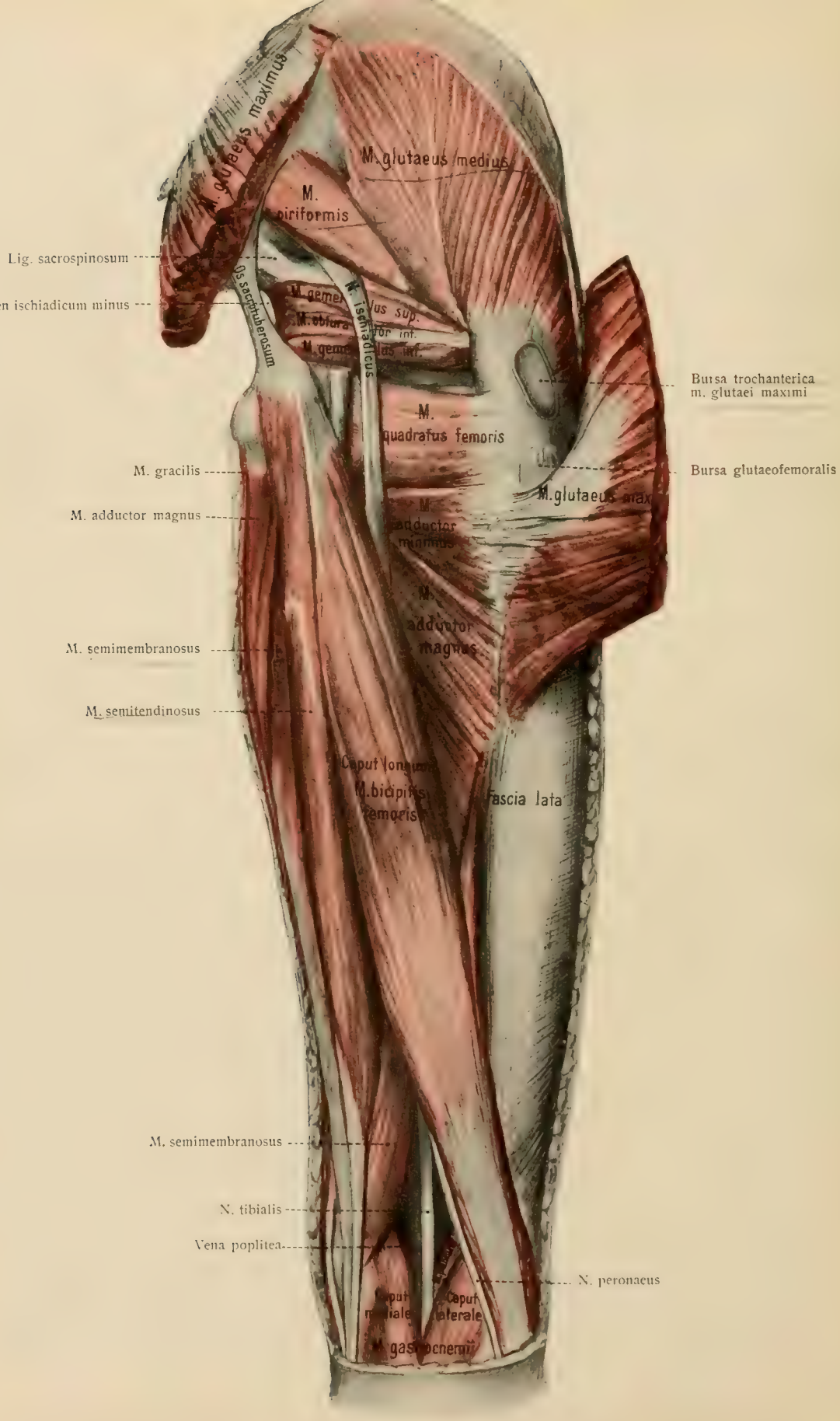

Fig. 129. Tiefere Schicht der Gesäßmuskeln, nach Durchschneidung und Umlegung des Glutaeus maximus. **Beugemuskeln des rechten Oberschenkels.**

wärts und lateralwärts über den Trochanter major hinweg und inseriert zum Teil (unteres Drittel des Muskels) an der Tuberositas glutaea (Trochanter tertius), zum Teil (die beiden oberen Drittel) an der Fascia lata. Fig. 149.

Zwischen dem Trochanter major und der Innenfläche des Muskels liegt ein großer Schleimbeutel, Bursa trochanterica m. glutaei maximi (Fig. 129); ein unbeständiger anderer, Bursa ischiadica m. glutaei maximi, zwischen ihr und dem Tuber ischiadicum; zwei bis drei unbeständige Schleimbeutel finden sich ferner zwischen der Sehne des Muskels und der Tuberositas glutaea = Bursae glutaeofemorales. Fig. 129.

Die Gesäßfurche der Haut und der untere Rand des Glutaeus maximus fallen nicht etwa miteinander zusammen, sondern kreuzen sich spitzwinklig.

Innervation: Von dem N. glutaeus inf. Segmentbezug: L. (IV), V, S. I (II).

Funktion: Der obere Teil des Muskels dient als Spanner der Fascia lata. Er wirkt zusammen mit dem Tensor fasciae latae auf den Tractus iliotibialis (Fig. 149) und durch diesen auf die Tibia, unter anderem bei der Schlußrotation des Oberschenkels am Ende der Streckung des Unterschenkels (vergl. Abt. II, S. 310).

Der untere an der Tuberositas glutaea inserierende Teil rollt den Schenkel nach außen und wirkt adductorisch, der obere vordere Teil hat seithebende Wirkung. Bei feststehenden Füßen und Zusammenwirkung der Muskeln beider Seiten wird das Becken aufgerichtet. Der ganze Muskel streckt den Oberschenkel bezw. das Becken, z. B. beim Treppensteigen; er ist Antagonist des Iliopsoas.

Varietäten: Er besteht manchmal aus zwei übereinanderliegenden Schichten. Der Ursprung vom Lig. sacrotuberosum, vom Sacrum oder Os coccygis ist nicht vorhanden.

2. M. glutaeus medius, mittlerer Gesäßmuskel. Fig. 128—132, 149.

Dreieckig, dick, kräftig. Er entspringt am Hüftbein, in seinem unteren Teile vom Maximus bedeckt, von dem Felde zwischen der Linea glutaea ant., post. und dem Labium externum der Crista iliaca, sowie von der ihn teilweise deckenden Fascia lata, und inseriert mit breiter mächtiger Sehne am Trochanter major, dessen ganze Spitze er umfaßt. Seine vorderen Fasern verlaufen schräg nach hinten unten, die hinteren schräg nach vorn unten, die mittleren ziehen direkt nach unten. Der vordere Abschnitt wird vom Tensor fasciae latae bedeckt. Zwischen der Sehne des Muskels und dem Trochanter major liegt ein Schleimbeutel, Bursa trochanterica m. glutaei medii ant. (Fig. 126), zwischen den Sehnen der Mm. piriformis und glutaeus medius befindet sich die Bursa trochanterica m. glutaei medii post.

Innervation: Vom N. glutaeus sup. Segmentbezug: L. IV, S. I.

Funktion: Bei Zusammenwirken aller Fasern des Muskels wird der Oberschenkel abduziert. Die vorderen Fasern wirken vorhebend und rollen den Oberschenkel nach innen, die hinteren Fasern wirken streckend und rollen ihn nach außen.

Varietäten: Besteht wie der Gl. maximus manchmal aus zwei Schichten. Der vordere Rand hängt oft mit dem Gl. minimus, der hintere Rand mit dem Piriformis zusammen. An beiden Rändern kommen selbständige Bündel vor.

3. M. glutaeus minimus, kleiner Gesäßmuskel. Fig. 131, 132.

Dreiseitig, platt, vom vorigen bedeckt. Er entspringt am Hüftbein von dem Felde zwischen Linea glutaea ant. und inf.; er inseriert am vorderen Rande des Trochanter major, gegen den seine Fasern konvergieren. Ein Schleimbeutel,

Bursa trochanterica m. glutaei minimi, liegt zwischen der Spitze des großen Rollhügels und der Sehne.

Innervation: Vom N. glutaeus sup. Segmentbezug: L. IV, V. S. I.

Funktion: Wie beim Glutaeus medius. Durch Zusammenwirken aller Fasern wird der Oberschenkel abduziert; die vorderen Fasern allein wirken vorhebend und rollen den Oberschenkel einwärts, die hinteren Fasern wirken streckend und rollen ihn auswärts.

Varietäten: Er besteht zuweilen aus einem vorderen und einem hinteren Teil. Die vorderen Bündel bilden (selten) einen ganz selbständigen Muskel, M. glutaeus quartus, s. scansorius (von scandere, steigen). Verwachsungen mit dem Piriformis und mit dem Glutaeus medius kommen vor.

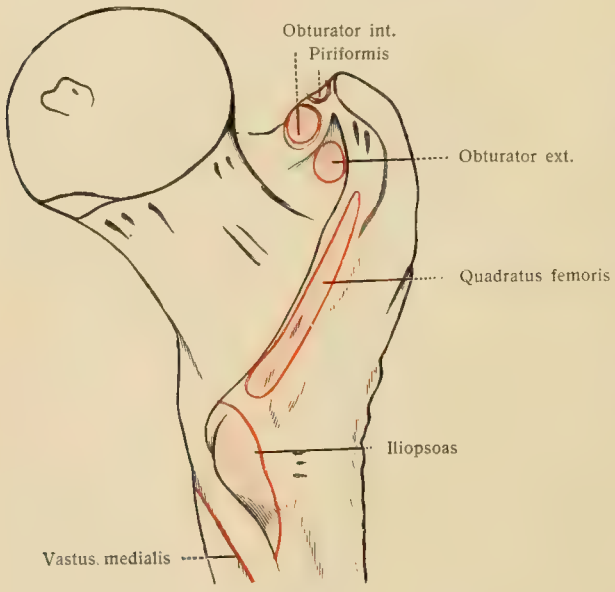

Fig. 130.

Ursprünge und Ansätze der Muskeln an der hinteren Fläche des proximalen Stückes des rechten Oberschenkelbeins.

4. M. piriformis, birnförmiger Muskel. Fig. 35, 129—132, 135, 149.

Entspringt von der vorderen Fläche des Kreuzbeines an den Rändern der Foramina sacralia anteriora II—IV, zieht fast quer durch das Foramen ischiadicum majus, nimmt einige Bündel von dessen Umrandung mit und inseriert an der Spitze des Trochanter major. Ein Schleimbeutel, Bursa m. piriformis, liegt zwischen der Sehne und dem Trochanter major.

Innervation: Durch einen direkten Ast des Plexus sacralis.

Segmentbezug: S. I, II.

Funktion: Zieht den Oberschenkel rückwärts, abduziert und rollt ihn nach außen.

Varietäten: Er kann vollständig oder zum Teil fehlen. Er wird zuweilen in zwei oder drei Bäuche geteilt infolge Durchtretens von Bündeln des Plexus sacralis. Außer den schon genannten Verbindungen mit dem Glutaeus medius und minimus kommen Verwachsungen mit dem Gemellus sup. und dem Obturator int. vor. Der Ursprung des Muskels kann bis zum ersten oder bis zum fünften Kreuzwirbel, ja bis zum Os coccygis reichen, andererseits kann der Muskel nur von zwei Kreuzwirbeln entspringen (2 und 3 oder 3 und 4).

Foramen supra- und infrapiriforme (Waldeyer).

Das Foramen ischiadicum majus wird durch den Piriformis nicht vollständig ausgefüllt. Es bleiben oberhalb und unterhalb je eine Lücke zum Durchtritt von Gefäßen und Nerven übrig, Foramen suprapiriforme und infrapiriforme. Fig. 131.

Durch das For. suprapiriforme treten aus N., A., V. glutaea sup. für die Mm. glutaeus medius, minimus und tensor fasciae latae.

Durch das For. infrapiriforme treten heraus N., A., V. glutaea inf. für den M. glutaeus maximus, ferner der N. ischiadicus und der N. cutaneus femoris

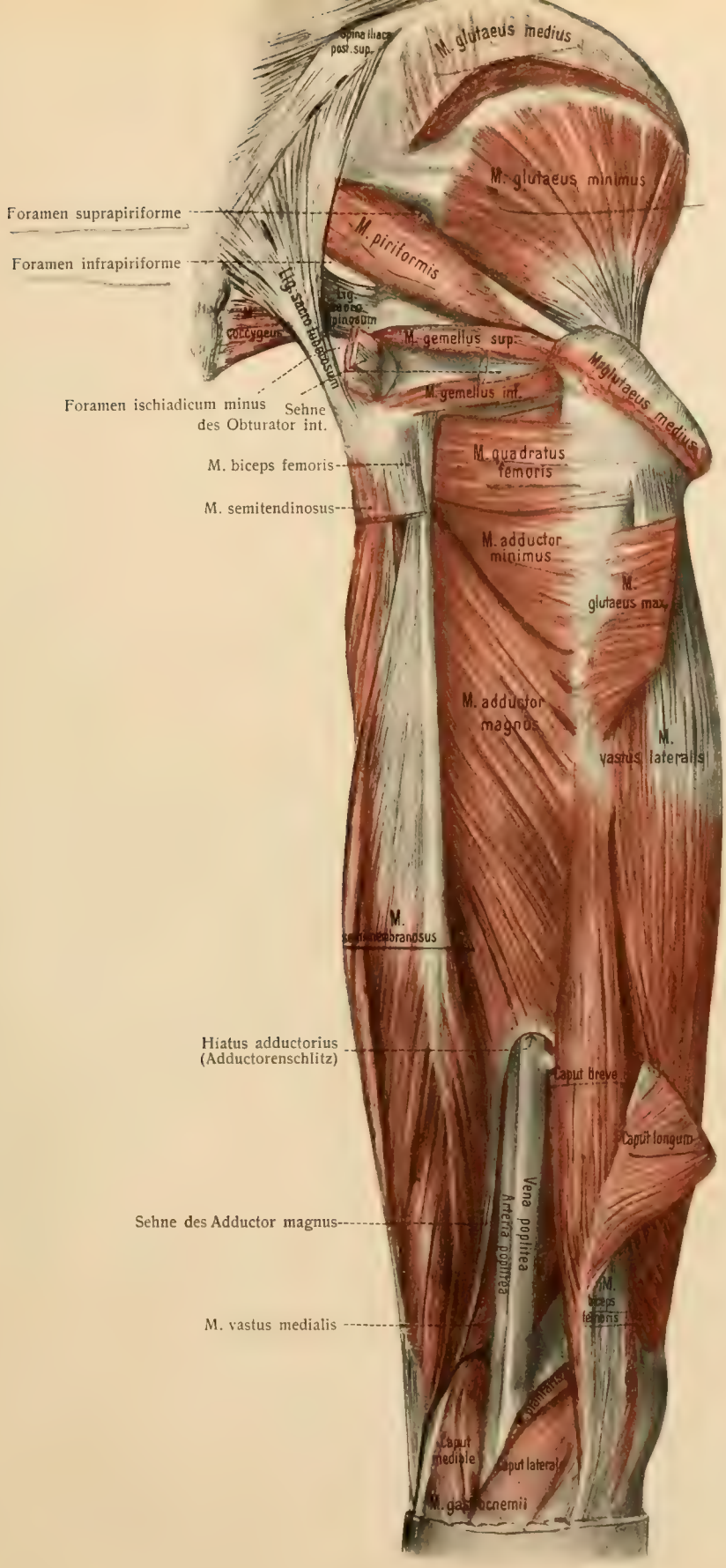

Fig. 131. Tiefste Schicht der Gesäßmuskeln.

Nach Durchschneidung und Umlegung der Mm. glutaeus maximus und medius erscheint der Glutaeus minimus. Nach Durchschneidung der Sehne des Obturator int. wird der Verlauf der Gemelli deutlicher. Nach Durchschneidung des Caput longum m. bicipitis und des Semitendinosus werden Semimembranosus, Adductor minimus, Adductor magnus mit Adductorenschlitz, und Caput breve m. bicipitis deutlich sichtbar.

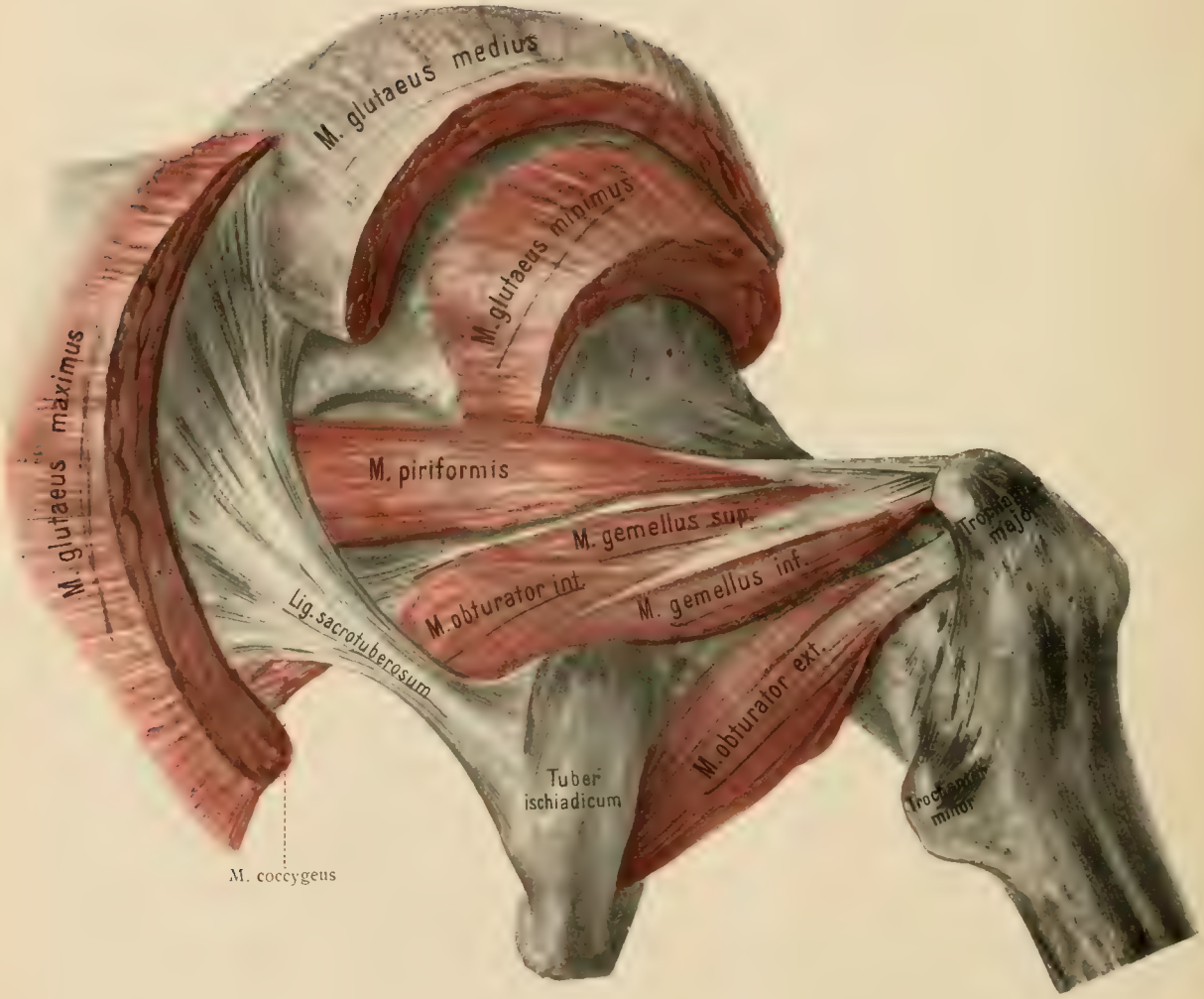

Fig. 132. Ursprung der Mm. glutaei, Ansatz der Mm. obturator ext., int., nebst gemelli sowie des M. piriformis.

Rechte Beckenhälfte nebst Femur von hinten.

post., sowie die A., V., N. pudendus int. Letztere gelangen durch das For. ischiadicum minus in die Fossa ischiorectalis.

5. M. obturator internus, innerer Hüftlochmuskel. Fig. 129—133, 135, 149.

Entspringt von der Innenfläche des Hüftbeines unterhalb der Linea arcuata, sowie von der Membrana obturatoria, zieht durch das Foramen ischiadicum minus aus dem Becken, indem seine Sehne unter rechtem Winkel um den Ramus sup. ossis ischii sich herumbiegt, und inseriert in der Fossa trochanterica.

Ihm gesellen sich beim Austritt die beiden Gemelli zu, mit welchen zusammen er den M. rotator triceps darstellt. Die Sehne des Obturator int. besteht aus vier bis fünf Bündeln, welche weit in das Muskelfleisch hineinreichen.

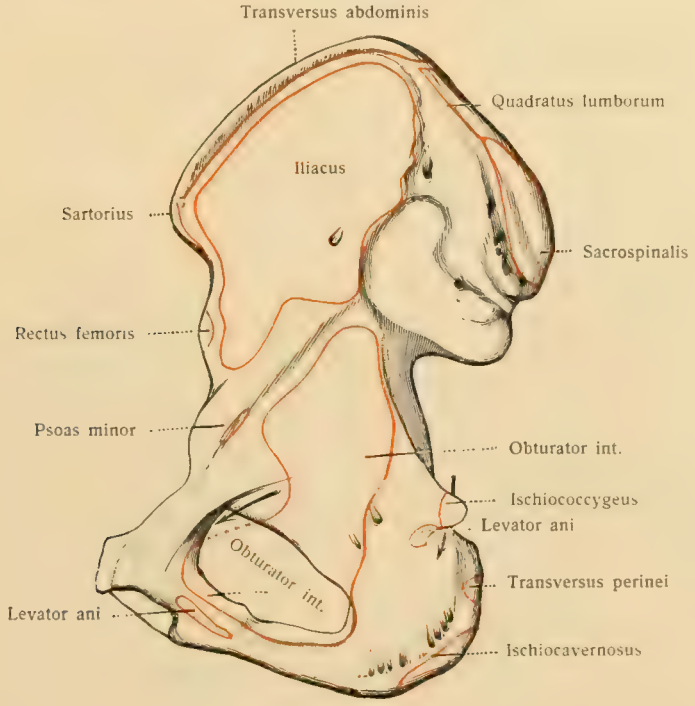

Fig. 133.

Ursprünge und Ansätze der Muskeln an der inneren Fläche des rechten Hüftbeins.

6. M. gemellus superior, oberer Zwillingsmuskel. Fig. 132.

Entspringt von der Spina ischiadica.

7. M. gemellus inferior, unterer Zwillingsmuskel. Fig. 132.

Entspringt vom Tuber ischiadicum; die Sehnen der Gemelli verschmelzen mit der des Obturator internus.

Zwischen der Sehne und der überknorpelten Incisura ischiadica liegt ein Schleimbeutel, die Bursa m. obturatoris interni.

Innervation: Aus dem Plexus sacralis.

Segmentbezug: Obturator int. L. V., S. I, II, Gemellus sup. L. (IV) V., S. I (II), Gemellus inf. L. IV, V., S. I.

Funktion: Die drei Muskeln rollen den Oberschenkel nach außen.

Varietäten: Der Obturator int. hat überzählige Bündel von verschiedenen benachbarten Knochenpunkten und Bändern. Die von der Membrana obturatoria entspringende Portion kann ganz oder zum Teil getrennt sein von dem am Knochen entspringenden Teil. Der Gemellus sup. fehlt

ofter, kann aber auch doppelt sein, er inseriert (selten) zusammen mit dem Piriformis oder an der Kapsel des Hüftgelenkes. Der Gemellus inf. fehlt seltener als der Gemellus sup. Noch seltener fehlen beide Muskeln. Der Gemellus inf. kann mit dem Quadratus femoris verbunden sein.

8. M. quadratus femoris, vierseitiger Schenkelmuskel. Fig. 129, 131, 145.

Er ist platt, vierseitig, dick; kommt vom Tuber ischiadicum und inseriert am unteren Teil des Trochanter major und an der angrenzenden Crista intertrochanterica.

Innervation: Vom Plexus sacralis. Segmentbezug: L. IV, V. S. I.

Funktion: Rollt den Oberschenkel nach außen.

Varietäten: Er kann vollständig fehlen. Teilung in zwei oder mehr Bündel ist sehr selten. Verbindungen mit dem Gemellus inf. oder dem Adductor minimus sind beobachtet.

9. M. obturator externus, äußerer Hüftlochmuskel. Fig. 132, 134, 144, 145.

Er entspringt von der Membrana obturatoria und dem angrenzenden Knochenrande. Seine Sehne verläuft hinter dem Collum femoris zur Fossa trochanterica.

Innervation: Vom N. obturatorius. Segmentbezug: L. III, IV.

Funktion: Rollt den Oberschenkel nach außen; wirkt außerdem adduzierend und vorhebend.

Varietäten: Er variiert wenig. Wird häufig durch den N. obturatorius und die Vasa obturatoria in zwei Teile gespalten. Die obere kleinere Partie entspringt vom Ramus sup. ossis pubis. Die Sehne kann an der Kapsel des Hüftgelenkes (sehr selten) endigen.

10. M. tensor fasciae latae, Spanner der Oberschenkelbinde. Fig. 139, 149.

Er schließt sich vorn an den Glutaeus medius an, entspringt lateral von der Spina iliaca anterior superior, und läuft vor dem Trochanter major in den Tractus iliotibialis aus, welcher am Tuberculum tractus iliotibialis der Tibia sich befestigt.

Innervation: Vom N. glutaeus sup. Segmentbezug: L. IV, V.

Funktion: Er hebt den Oberschenkel nach vorn, spannt die Oberschenkelbinde, wirkt zusammen mit dem oberen Teil des Glutaeus maximus durch den Tractus iliotibialis bei der Schlußrotation im Kniegelenk, indem er den Unterschenkel nach außen dreht (s. S. 157 und Abt. II, S. 310).

Varietäten: Er kann vollständig fehlen. Teilung in zwei oder drei Bündel ist sehr selten.

b) Muskeln des Oberschenkels.

Die Muskeln des Oberschenkels werden eingeteilt: der Lage nach in vordere, mediale und hintere; der Funktion nach in Extensoren, Adduktoren und Flexoren.

α. Die vorderen Oberschenkelmuskeln

zeigen zwei Schichten, eine oberflächliche vom M. sartorius gebildete und eine aus dem M. quadriceps femoris bestehende tiefe.

1. M. sartorius, Schneidermuskel. Fig. 139.

Er ist lang, schmal und dünn; entspringt dicht unter der Spina iliaca anterior superior, zieht über die Vorderfläche des Oberschenkels medianabwärts, überschreitet den hinteren Rand des Condylus medialis femoris und setzt sich mit einer Wendung nach vorn an der medialen Fläche der Tibia unweit ihrer Tuberosität fest.

Zwischen den Endsehnen des Sartorius und der Mm. gracilis und semitendinosus befindet sich ein Schleimbeutel, Bursa m. sartorii propria. Das zwischen ihm und dem Adductor longus gelegene Feld führt den Namen Trigonum femorale (Fossa Scarpae major).

Indem er die Rinne zwischen Adductor longus und Vastus medialis von vorn deckt, bildet er zusammen mit diesen beiden Muskeln einen Kanal, welcher sich distalwärts in den Adduktorenkanal fortsetzt und wie dieser die Vasa femoralia sowie den N. saphenus enthält.

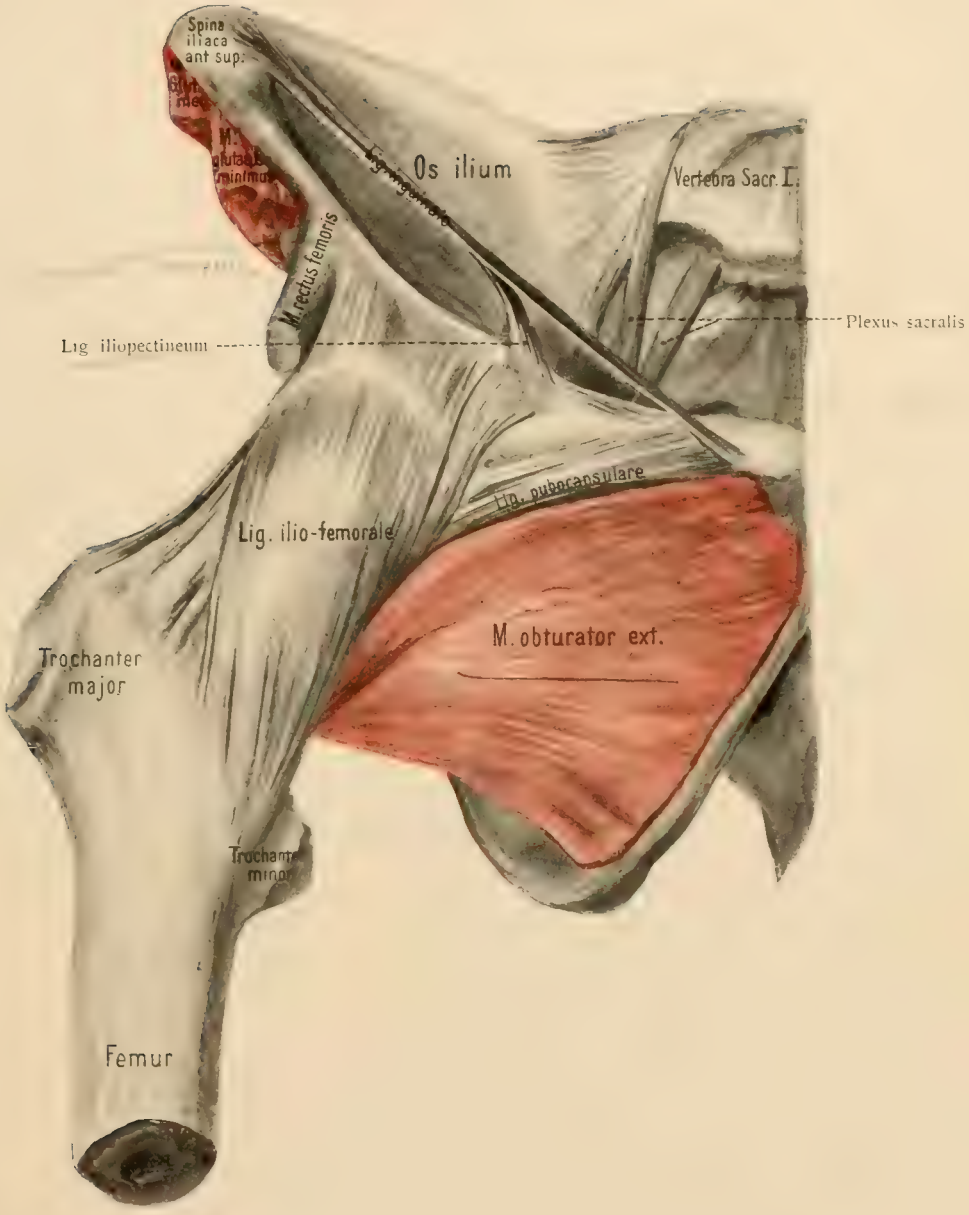

Fig. 134. Ursprung des M. obturator externus.

Rechte Beckenhälfte mit Oberschenkelbein von vorn.

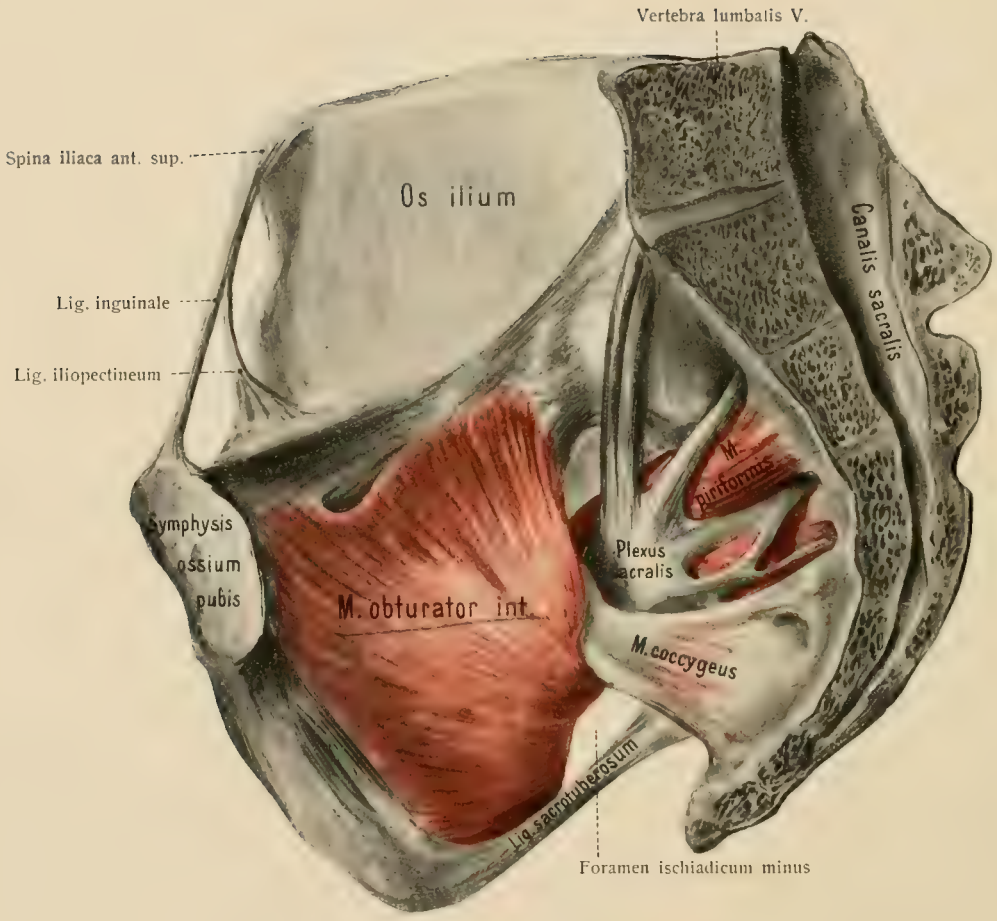

Fig. 135. Ursprung des M. obturator internus und des M. piriformis.
Rechte Beckenhälfte von innen.

Innervation: Vom N. femoralis. Segmentbezug: L. II, III.

Funktion: Hebt den Oberschenkel nach vorn, abduziert ihn und dreht ihn etwas nach außen. Den Unterschenkel adduziert er und rollt ihn bei gebeugtem Knie nach innen. Das gestreckte Knie hilft er feststellen.

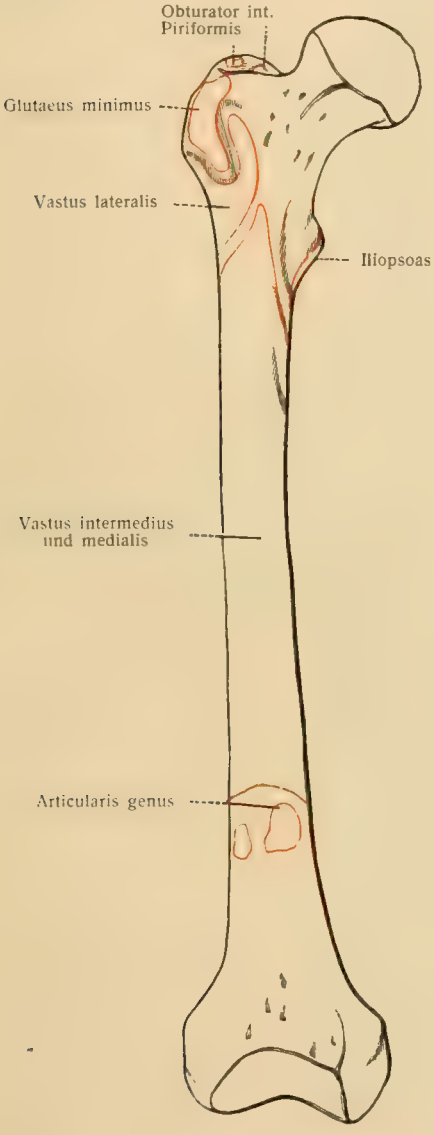

Fig. 136.

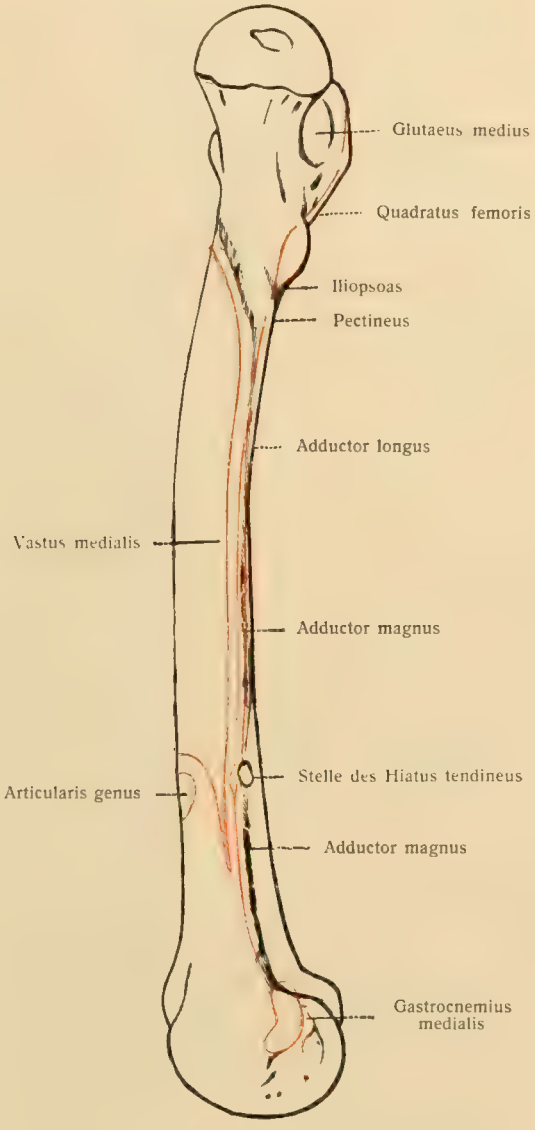

Fig. 137.

Ursprünge und Ansätze der Muskeln am rechten Oberschenkelbein.

Fig. 136. Von vorn. Fig. 137. Von der medialen Fläche.

Varietäten: Kann vollständig fehlen oder verdoppelt sein. Sehr selten findet sich in der Mitte seiner Länge eine sehnige Inskription. Geringere Abweichungen in Ursprung und Ansatz kommen vor.

2. M. quadriceps femoris, Schenkelstrecker,

hat folgende vier Köpfe:

a) M. rectus femoris, gerader Schenkelmuskel. Fig. 139, 140.

Er entspringt mit einer geraden (direkten) Sehne von der Spina iliaca anterior inferior, mit einer zweiten gleichfalls starken querverlaufenden Sehne vom lateralen Abschnitt des oberen Randes des Acetabulum (s. Abt. II, Fig. 404). Zwischen dieser Sehne und dem Knochen befindet sich ein Schleimbeutel, Bursa m. recti femoris. Seine Faserbündel steigen abwärts und gehen oberhalb der Patella in die Endsehne über, mit welcher die Endsehnen der drei übrigen Köpfe sich verbinden.

Funktion: Er hebt den Oberschenkel nach vorn, streckt den Unterschenkel.

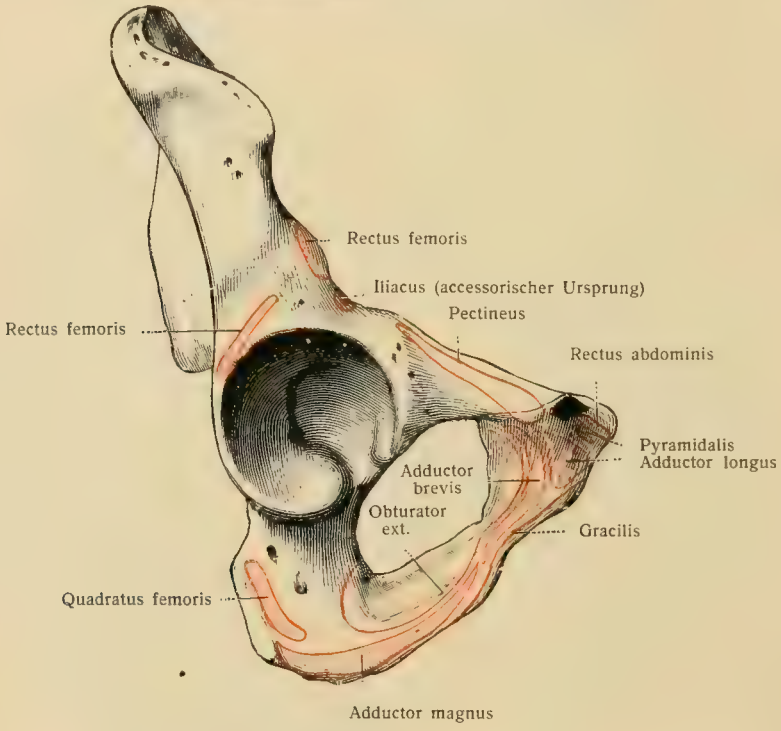

Fig. 138.
Ursprünge und Ansätze der Muskeln an der Außenfläche des rechten Hüftbeins.

b) M. vastus medialis, medialer Schenkelmuskel. Fig. 136—145.

Entspringt vom distalen Teil der Linea intertrochanterica und vom ganzen Labium mediale der Linea aspera femoris.

c) M. vastus lateralis, lateraler Schenkelmuskel. Fig. 136—149.

Entspringt von der Basis des Trochanter major und von dem größten Teil des Labium laterale der Linea aspera femoris.

Auf der lateralen Fläche des Trochanter major befindet sich dicht unter der Haut die Bursa trochanterica subcutanea.

d) M. vastus intermedius, mittlerer Schenkelmuskel. Fig. 136—145.

Geht von der Vorderfläche des Oberschenkelbeins aus und kann proximalwärts die Linea intertrochanterica erreichen. An ihn schließen sich die untersten Fascikel als M. articularis genus an, welche die obere Fläche der Kniegelenkkapsel erreichen, sich hier ansetzen und sie spannen. Fig. 151.

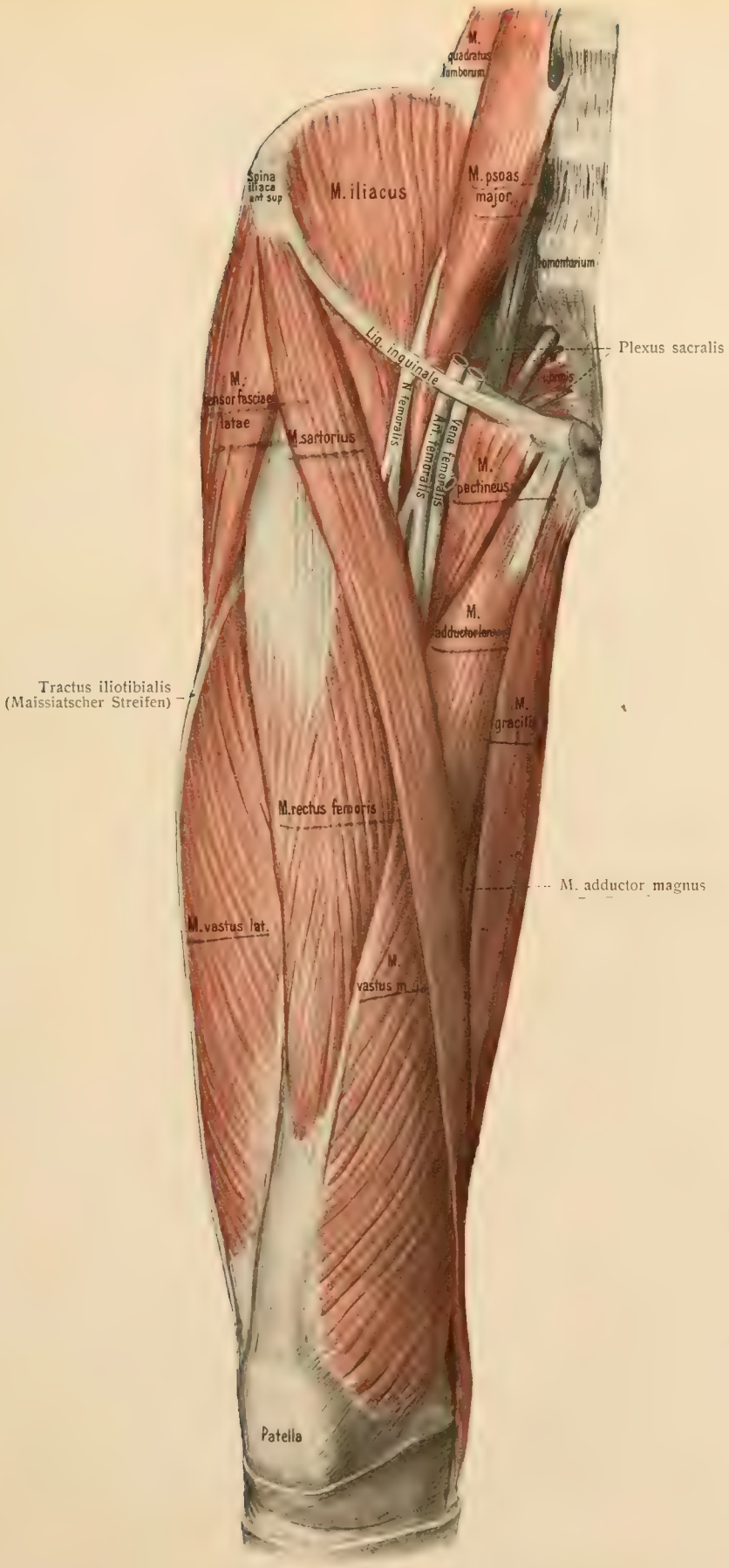

Fig. 139. Muskeln der Hüfte und des Oberschenkels rechts.

Ansicht von vorn.

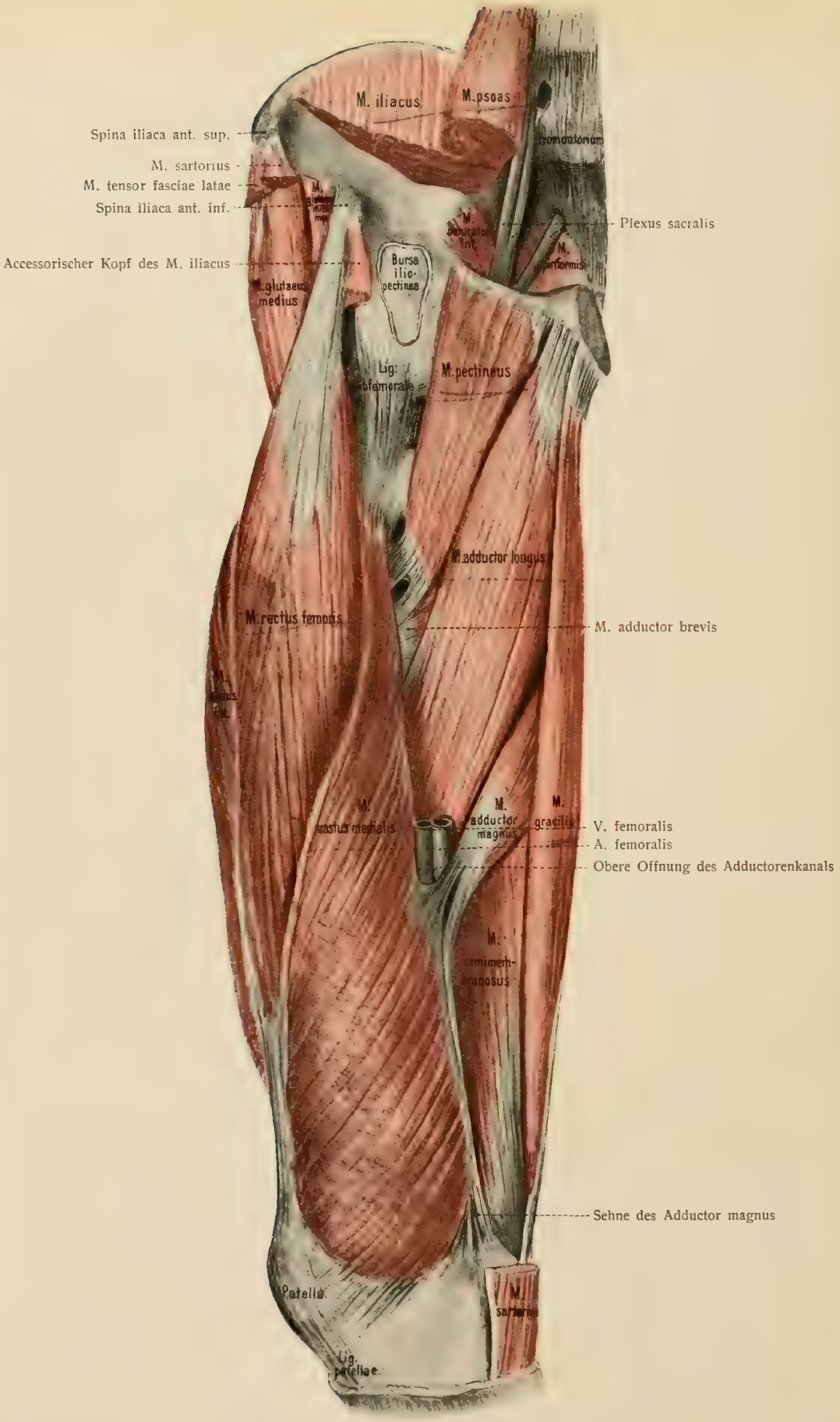

Fig. 140. Muskeln der Hüfte und des Oberschenkels rechts.

Ansicht von vorn und medial. Durch Entfernung des mittleren Teiles des Iliopsoas, des Tensor fasciae latae, Sartorius, sind die Adductoren und der Quadriceps femoris freigelegt.

Bei schwächerer Ausbildung bricht das proximale Stück des Vastus intermedius nicht mehr zwischen den flankierenden Vasti durch, sondern bleibt ganz zwischen ihnen eingeschlossen.

Die gemeinsame Endsehne der vier Köpfe setzt sich zum Teil an der Basis, zum Teil an den Seitenrändern der Patella fest; ein anderer Faserzug geht über die vordere Fläche der Patella hinweg. Unterhalb der Patella treten die Fasern mit den durch die Patella unterbrochenen zusammen zur Bildung des sogenannten Lig. patellae, welches als Fortsetzung der mächtigen Endsehne an der Tuberositas tibiae inseriert. So erscheint die Patella als Sesambein der Endsehne (s. Abt. II, Fig. 421).

Hinter der gemeinsamen Endsehne liegt oberhalb der Kniescheibe ein Schleimbeutel, Bursa suprapatellaris (Abt. II, Fig. 417), welcher fast immer mit der Höhle des Kniegelenks kommuniziert. Ein anderer Schleimbeutel befindet sich zwischen Tibia und Endsehne, Bursa infrapatellaris profunda (Fig. 146 und Abt. II, Fig. 416, 421). Vor der Kniescheibe liegen drei Schleimbeutel, Bursa praepatellaris subcutanea, subfascialis, subtendinea, und zwar der erste dicht unter der Haut, der zweite unter der Fascie, der dritte dicht auf der vorderen Knochenfläche. Von ihnen ist meist nur einer, selten sind zwei, kaum jemals alle drei zusammen vorhanden. Vor der Tuberositas tibiae befindet sich die Bursa subcutanea tuberositatis tibiae.

Innervation: Vom N. femoralis. Segmentbezug: Rectus femoris L. II, III, IV, Vastus lat. L. III, IV, Vastus medialis L. II, III, Vastus intermedius L. II, III, IV, Articularis genus L. III, IV.

Funktion: Der ganze Quadriceps streckt den Unterschenkel, der Rectus hebt den Oberschenkel.

Varietäten: Der Rectus besitzt selten ein accessorisches Bündel, die quere Ursprungssehne kann fehlen, die direkte Sehne kann doppelt sein. Seine Ansatzsehne läuft zuweilen in einem durch die Vasti gebildeten Kanal. Vastus medialis und lateralis bestehen zuweilen aus zwei Schichten. Einige Fasern des Vastus medialis können bis zur Tuberositas tibiae reichen. Der M. articularis genus fehlt sehr selten. Seine Stärke und die Zahl der ihn zusammensetzenden Bündel ist außerordentlich wechselnd.

β. Die mediale oder Adduktorengruppe.

Sie besteht aus sechs Muskeln, dem Pectineus, Gracilis, Adductor longus, Adductor brevis und Adductor magnus mit Adductor minimus. Sie entspringen vom Hüftbein in Form zweier konzentrischer Halbbögen, d. h. in zwei halbbogenförmigen Schichten, welche das Foramen obturatum umziehen (Fig. 138). Sie werden sämtlich vom N. obturatorius versorgt. Mit Ausnahme des Gracilis inserieren alle am Labium mediale der Linea aspera femoris.

1. M. pectineus, Kammuskel. Fig. 138—144.

Er entspringt vom Pecten ossis pubis und der nach außen von ihm befindlichen Fläche des Ramus sup. ossis pubis, und von der Fascia pectinea, verläuft medial vom Hüftgelenk und setzt sich an der Linea pectinea an. Ein Schleimbeutel, Bursa m. pectinei, liegt zwischen der Ansatzsehne und dem Oberschenkelbein.

Zwischen dem Pectineus und Iliopsoas liegt eine vertiefte Stelle des Oberschenkels, Fossa iliopectinea. Hier liegt ein oberer Abschnitt der Vasa femoralia und des N. femoralis.

Innervation: Vom Ramus ant. des N. obturatorius und vom N. femoralis.

Segmentbezug: L. II, III.

Funktion: Er beugt und adduziert den Oberschenkel, er dreht ihn nach außen.

Varietäten: Er kann vollständig fehlen. Sehr selten besteht er aus zwei übereinander liegenden Schichten. Verstärkungsbündel vom Hüftgelenk, Trochanter minor, vom M. iliacus, Obturator ext., Adductor longus, sind beobachtet.

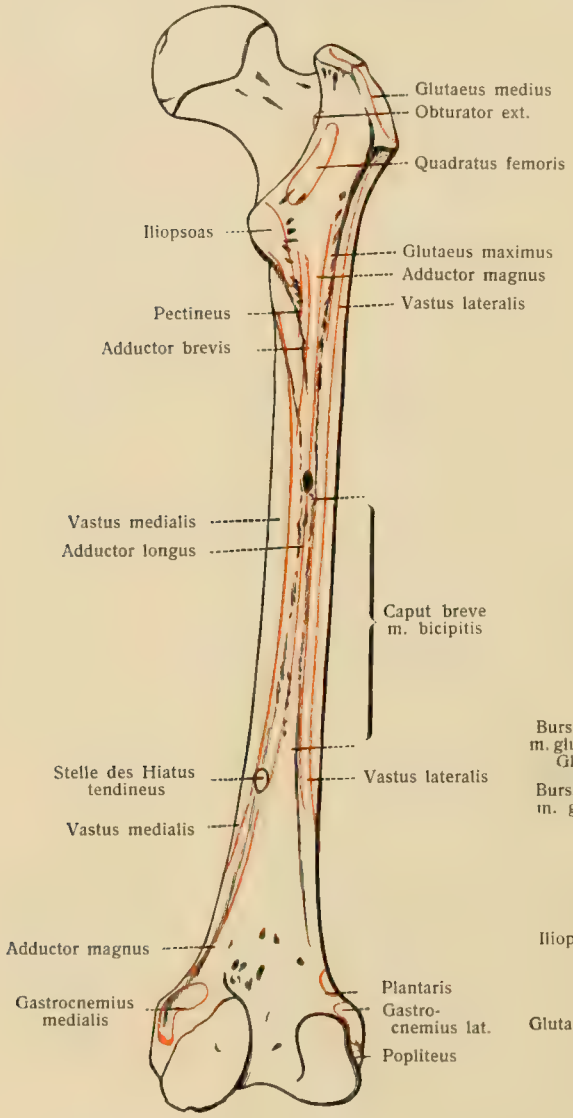

Fig. 141.

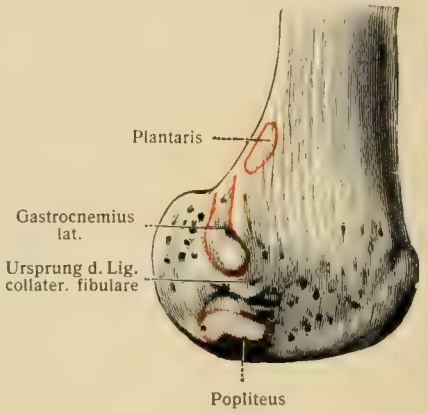

Fig. 142.

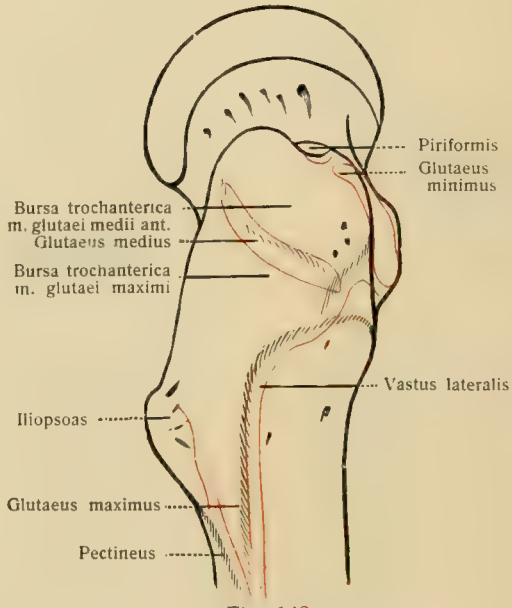

Fig. 143.

Fig. 141. Ursprünge und Ansätze der Muskeln an der Hinterfläche des rechten Oberschenkelbeins.

Fig. 142. Ursprünge und Ansätze der Muskeln an der lateralen Fläche des distalen Endes vom rechten Oberschenkelbein.

Fig. 143. Ursprünge und Ansätze der Muskeln an der lateralen Fläche des proximalen Endes vom rechten Oberschenkelbein.

2. M. gracilis, Schlankmuskel. Fig. 139, 140.

Er ist am Ursprung platt, breit und dünn, wird distalwärts schmaler und rundlich, entspringt vom Rande des unteren Schambeinastes, läuft an der medialen

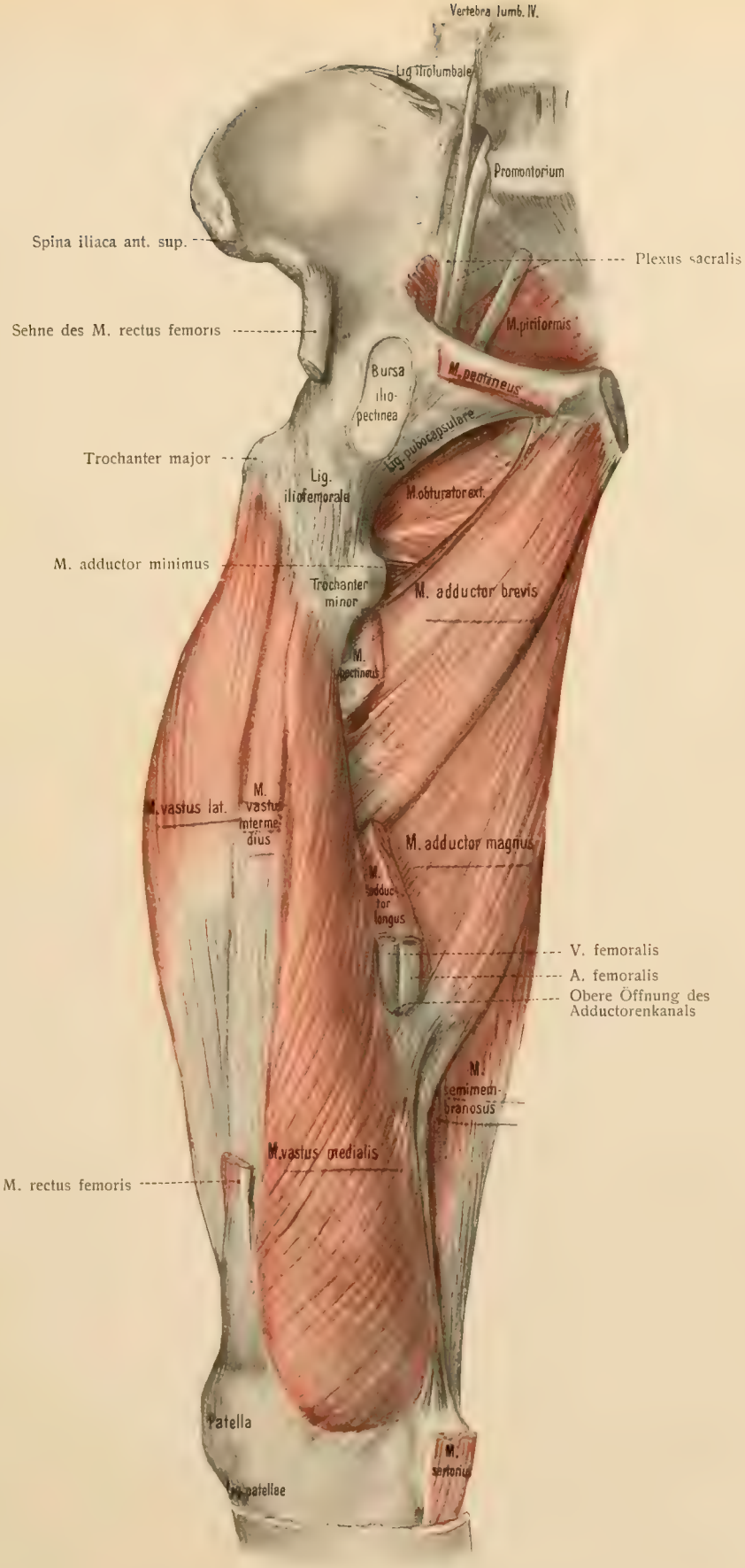

Fig. 144. Muskeln des rechten Oberschenkels

von vorn und medial. Nach Entfernung des Iliopsoas, Sartorius, Tensor fasciae latae, Glutaeus medius und Entfernung des Muskelbauches des Rectus femoris werden die Vasti sichtbar. Nach teilweiser Entfernung des Pectineus und des Adductor longus werden Obturator ext. und Adductor brevis sowie magnus deutlicher.

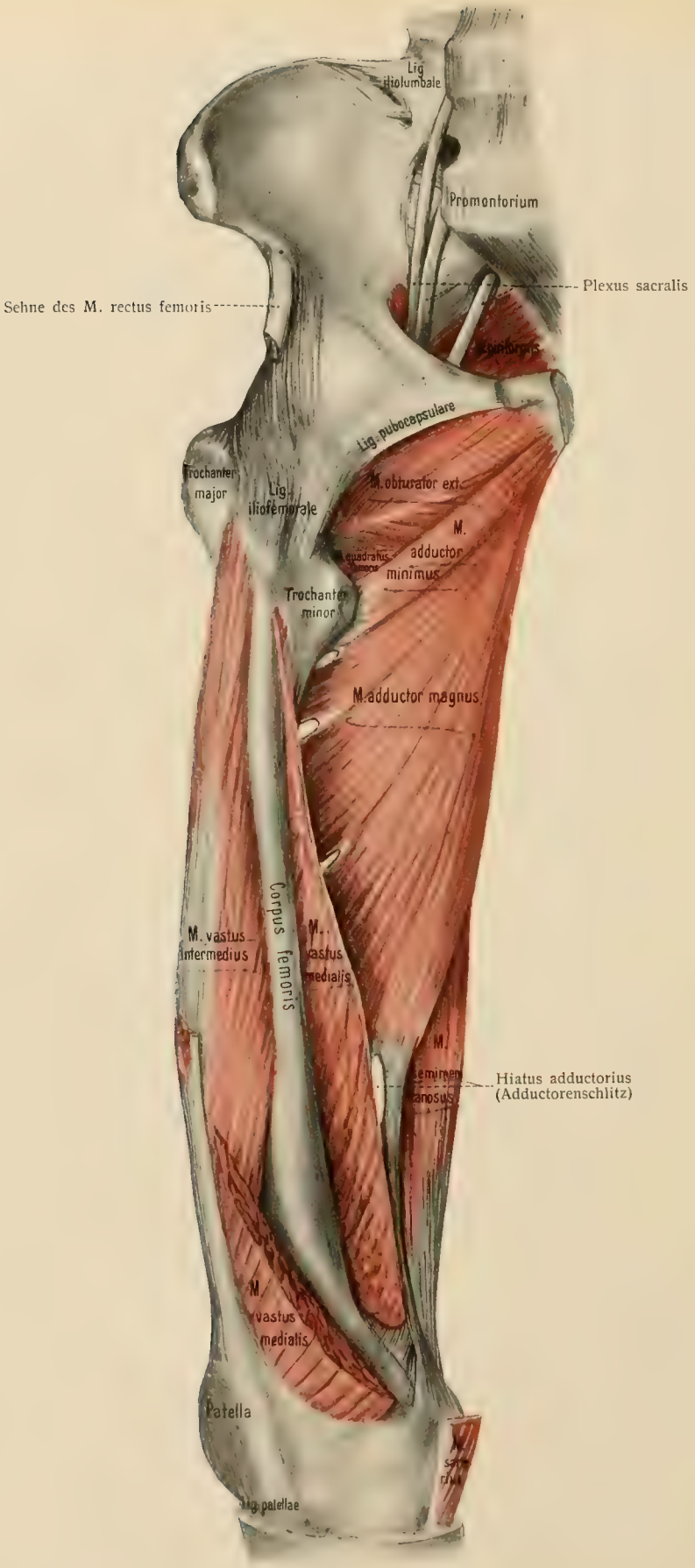

Fig. 145. Muskeln des rechten Oberschenkels

von vorn und medial. Adductor magnus und minimus sind in ganzer Ausdehnung freigelegt. Vom Vastus medialis ist der mittlere Teil entfernt, um den Vastus intermedius zu zeigen.

Fläche des Oberschenkels distalwärts und setzt sich neben der Tuberositas tibiae hinter der Endsehne des Sartorius fest.

Die Sehnen des Sartorius, Gracilis, Semitendinosus sind miteinander, sowie mit der Fascia lata und der Fascia cruris verwachsen. Die dadurch entstehende Bildung wurde früher als Gänsefuß, Pes anserinus, bezeichnet (Fig. 146, 152, 157). Zwischen den Sehnen des Sartorius und des Gracilis befindet sich die schon genannte Bursa m. sartorii propria, zwischen dem Pes anserinus und der Tibia die Bursa anserina (Fig. 146). Beide Schleimbeutel können miteinander kommunizieren.

Innervation: Vom N. obturatorius. Segmentbezug: L. II, III, IV.

Funktion: Adduziert den Ober- und Unterschenkel; beugt und dreht ihn nach innen. Hilft das gestreckte Knie feststellen.

Varietäten: Er sendet zuweilen im distalen Drittel des Oberschenkels einige Sehnenfasern zur Fascia lata.

3. M. adductor longus, langer Oberschenkelanzieher. Fig. 139, 140, 144.

Ist dreieckig, platt, länglich, entspringt mit kräftiger Sehne von einem dreieckigen Felde zwischen der Symphyse und dem Tuberculum pubicum, zieht unter allmählicher Verbreiterung medianwärts und abwärts und heftet sich am mittleren Teil des Labium mediale der Linea aspera an.

Innervation: Vom N. obturatorius. Segmentbezug: L. II, III.

Funktion: Adduziert den Oberschenkel, hilft ihn beugen und nach außen rollen.

Varietäten: Wird zuweilen von durchtretenden Blutgefäßen in zwei Teile gespalten.

4. M. adductor brevis, kurzer Oberschenkelanzieher. Fig. 144.

Er ist ebenfalls dreieckig, liegt hinter Pectineus und Adductor longus, entspringt von der Grenzstelle zwischen dem oberen und unteren Schambeinast und setzt sich proximal vom Adductor longus am Labium mediale der Linea aspera an.

Innervation: Vom N. obturatorius. Segmentbezug: L. II, III, IV.

Funktion: Wie der Adductor longus, adduziert er den Oberschenkel, hilft ihn beugen und nach außen rollen.

Varietäten: Wird zuweilen von durchtretenden Blutgefäßen in zwei Teile gespalten. Er kann doppelt vorkommen.

5. M. adductor magnus, großer Oberschenkelanzieher. Fig. 129, 131, 144, 145.

Ist sehr groß und dick. Er entspringt von der Tuberositas und dem Ramus inferior ossis ischii; er breitet sich fächerförmig aus, indem die proximalen Fasern schräg lateralwärts und distalwärts, die distalen beinahe gerade distalwärts verlaufen und setzt sich am größten Teil des Labium mediale der Linea aspera, sowie mit einer langen Sehne am Epicondylus medialis femoris fest.

An der Grenze des mittleren und unteren Drittels des Oberschenkels besitzt die Sehne des Adductor magnus eine Lücke, den Adduktorenschlitz, Hiatus tendineus (adductorius), (Fig. 131, 145), durch welchen die Vasa femoralia zur Hinterfläche des Oberschenkels gelangen. Oberhalb des Schlitzes werden die Gefäße bedeckt durch sehnige Querfasern, welche vom Adductor longus und Adductor magnus zum Vastus medialis sich hinüberspannen: Lamina vastoadductoria.

Der so entstehende Kanal ist der Adduktorenkanal, Canalis adductorius, seine distale Öffnung ist der Adduktorenschlitz, die proximale Öffnung ist nicht besonders benannt. In letztere treten die Vasa femoralia und der N. saphenus, welcher an dieser Stelle vor den Gefäßen liegt, ein.

Proximal vom großen Adduktorenschlitz hat die Sehne des Adductor magnus zwei bis drei kleinere Schlitze (Fig. 145), durch welche die Rami perforantes der A. profunda femoris nach hinten gelangen.

Innervation: N. obturatorius und häufig N. ischiadicus.

Segmentbezug: L. III, IV.

Funktion: Adduziert den Oberschenkel. Sein oberer Teil wirkt beugend, der untere streckend.

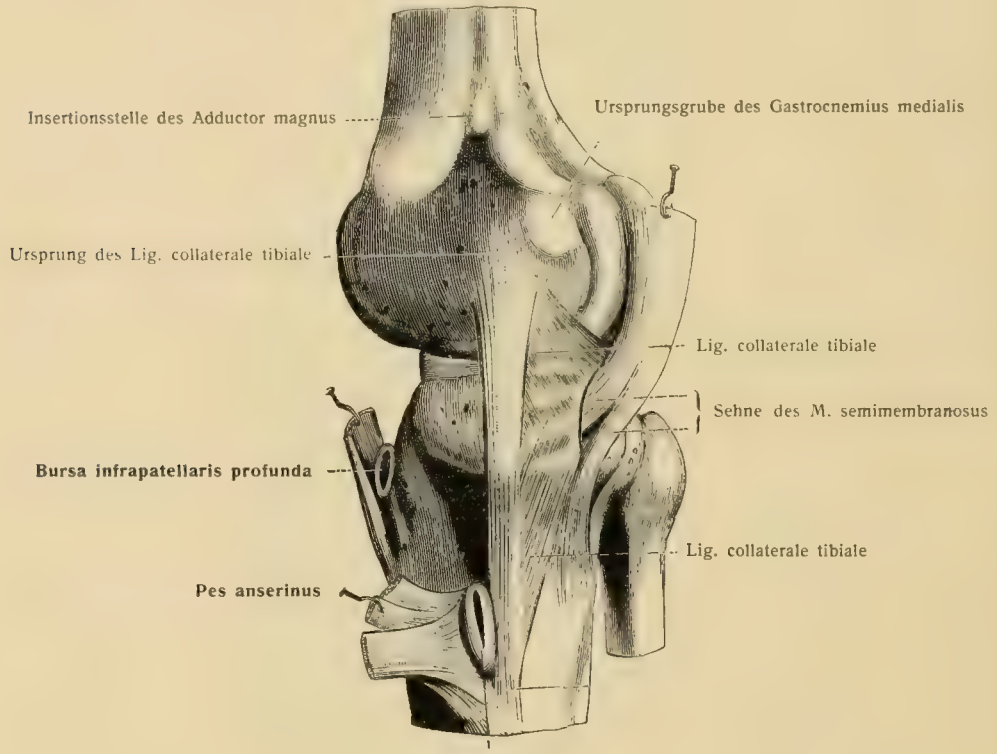

Fig. 146.

Muskelansätze und Schleimbeutel an der medialen Seite des Knies.

Varietäten: Hängt selten mit dem M. semimembranosus zusammen. Die vom Tuber ischiadicum entspringende Partie, welche den medialen bis zum Condylus reichenden Teil des Muskels bildet, kann von der anderen ganz oder zum Teil getrennt sein. Verwachsung mit dem Adductor minimus ist häufiger als vollständige Selbständigkeit des Minimus.

6. M. adductor minimus, kleinster Oberschenkelanzieher. Fig. 131, 145.

Er stellt die obere Abteilung des Adductor magnus dar, mit welchem er häufig innig verwachsen ist. Er entspringt von der Grenzstelle des unteren Scham- und unteren Sitzbeinastes und setzt sich hinter dem Pectineus und Adductor brevis an einer Strecke der Linea aspera (Labium mediale) fest, welche bis zur Quadratusinsertion nach oben reicht.

Innervation: Vom Ramus post. des N. obturatorius.

Segmentbezug: L. III, IV.

Funktion: Wie Adductor longus und brevis; er adduziert den Oberschenkel, hilft ihn beugen und nach außen rollen.

Varietäten: Ist häufig mit Adductor magnus verwachsen.

Die hintere oder Flexorengruppe.

Hierher gehören Semitendinosus, Semimembranosus und Biceps femoris. Mit Ausnahme des Caput breve bicipitis entspringen sie alle drei vom Tuber ischiadicum und zwar der Semitendinosus zusammen mit dem langen Kopf des Biceps oberflächlich, der Semimembranosus tiefer. Zwischen den Sehnen befindet sich die nicht konstante Bursa m. bicipitis femoris sup.

1. M. semitendinosus, Halbsehnenmuskel. Fig. 128, 129.

Er ist lang und schlank, in der Mitte durch eine schräg lateralwärts aufsteigende sehnige Inskription unterbrochen; die rundliche Sehne gelangt zur

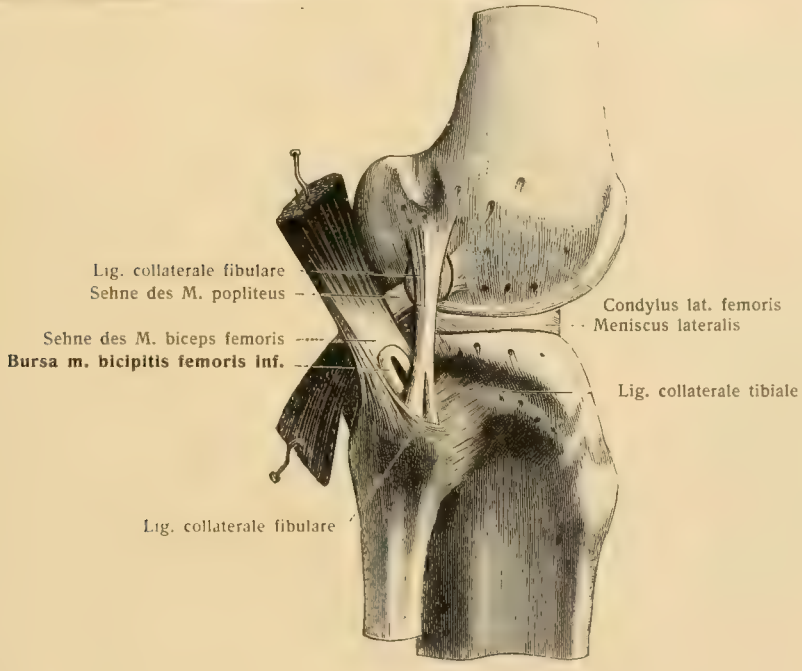

Fig. 147.
Muskelansätze und Schleimbeutel an der lateralen Seite des Knies.
Die Kapsel des Kniegelenkes ist vollständig entfernt.

medialen Seite des proximalen Endes der Tibia und inseriert neben der Tuberositas tibiae hinter und unter der Gracilissehne. Sie nimmt teil an der Bildung des Gänsefußes. Fig. 146, 157.

Der Schleimbeutel der Sartoriussehne, Bursa m. sartorii propria, befindet sich, wie schon gesagt, zwischen der Sehne des Sartorius einerseits und den Sehnen der Mm. gracilis und Semitendinosus andererseits, während die Bursa anserina (Fig. 146) zwischen der Tibia und den Sehnen der beiden letztgenannten Muskeln sich befindet.

Innervation: Vom N. tibialis. Segmentbezug: L. IV, V. S. I.

Funktion: Er streckt und adduziert den Oberschenkel, richtet das Becken auf, beugt den Unterschenkel und rollt ihn einwärts.

Varietäten: Er ist schon am Ursprung selbständig, seine Sehne ist vollkommen von der Bicepssehne getrennt. Die sehnige Inskription ist sehr wechselnd, sie geht nicht ganz durch oder ist doppelt vorhanden. Verbindungen mit den anderen Flexoren und überzählige Bundel von Os coccygis, Os ischii, Linea aspera, Lig. sacrotuberosum sind beschrieben worden.

2. M. semimembranosus, Plattsehnenmuskel. Fig. 128, 129, 131, 155.

Ein kräftiger Muskel, dessen Ursprungssehne sich distalwärts membranartig fortsetzt. Die ebenfalls platte Endsehne teilt sich in der Höhe der Kniegelenkkapsel in drei Stränge, einen mittleren, einen medialen, einen lateralen. Der mittlere zieht in der Richtung des Muskels distalwärts und befestigt sich zum Teil vor dem Musculus popliteus an der Rückseite des Condylus medialis tibiae, zum Teil an der Rückseite des M. popliteus an dessen Fascie (Fig. 155). Der mediale Strang biegt in horizontale Richtung um und befestigt sich am Condylus medialis tibiae in einer seichten Rinne des Margo infraglenoidalis, bedeckt vom medialen Seitenband des Kniegelenkes (Abt. II, Fig. 412). Der laterale Strang tritt als Lig. popliteum obliquum in die hintere Wand der Kniegelenkkapsel, und zieht schräg nach oben und lateralwärts (Abt. II, Fig. 410).

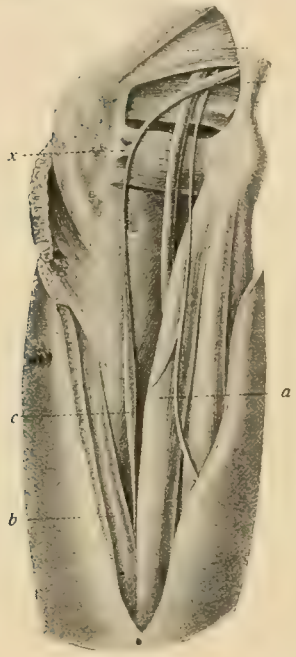

Fig. 148.

Überzähliger Muskel *(c)* der hinteren Fläche des Oberschenkels. Ursprung Lig. sacrotuberosum, Ansatz Caput breve bicipitis *(b)*, an dessen Verbindung mit dem Caput longum *(a)*. Bei *x* sehnige Verbindung mit dem Femur. (A. Spuler, 1901.)

Dicht vor der Teilung der Sehne liegt zwischen ihr und dem medialen Kopf des M. gastrocnemius ein Schleimbeutel, Bursa m. gastrocnemii; ein zweiter Schleimbeutel befindet sich zwischen dem medialen Strang und dem Margo infraglenoidalis.

Innervation: Vom N. tibialis. Segmentbezug: L. IV, **V.** S. I.

Funktion: Wie beim Semitendinosus. Streckt den Oberschenkel nach hinten und adduziert ihn, oder richtet bei festgestelltem Bein das Becken auf, beugt den Unterschenkel und dreht ihn einwärts.

Varietäten: Er kann vollständig fehlen oder in ganzer Länge verdoppelt sein. Das Massen-Verhältnis zwischen Muskel und Sehne ist sehr verschieden. Er kann ganz muskulös oder ganz ligamentös sein. Der Ursprung kann sich (sehr selten) auf das Lig. sacrotuberosum erstrecken. Das Lig. popliteum obliquum kann fehlen. Sehr selten ist die Fortsetzung der Ansatzsehne durch einen Muskel, welcher an der Fascia cruris ansetzt, M. tensor fasciae cruralis (suralis).

3. M. biceps femoris, zweiköpfiger Schenkelmuskel. Fig. 128, 129, 131, 149, 150, 152.

Der lange Kopf, Caput longum, entspringt vom Tuber ischiadicum, der kurze, Caput breve, von der distalen Hälfte des Labium laterale der Linea aspera. Die vereinigten Köpfe setzen sich mit starker, durch die Haut leicht fühlbarer Sehne hinter dem Lig. collaterale fibulare des Kniegelenkes am Capitulum fibulae an. Eine Anzahl von Sehnenfasern verläuft medial vom Lig. collaterale fibulare fast horizontal nach vorn und heftet sich am Margo infraglenoidalis tibiae an (siehe Abt. II, Fig. 413). Andere Sehnenfasern ziehen lateral vom Lig. collaterale fibulare in die Fascia cruris.

Zwischen den Ursprungssehnen des Biceps und des Semimembranosus liegt die Bursa m. bicipitis femoris sup. (sehr selten). Zwischen der Ansatzsehne und dem Lig. collaterale fibulare befindet sich die Bursa m. bicipitis femoris inf. Fig. 147.

Innervation: Der lange Kopf vom N. tibialis, der kurze vom N. peronaeus.

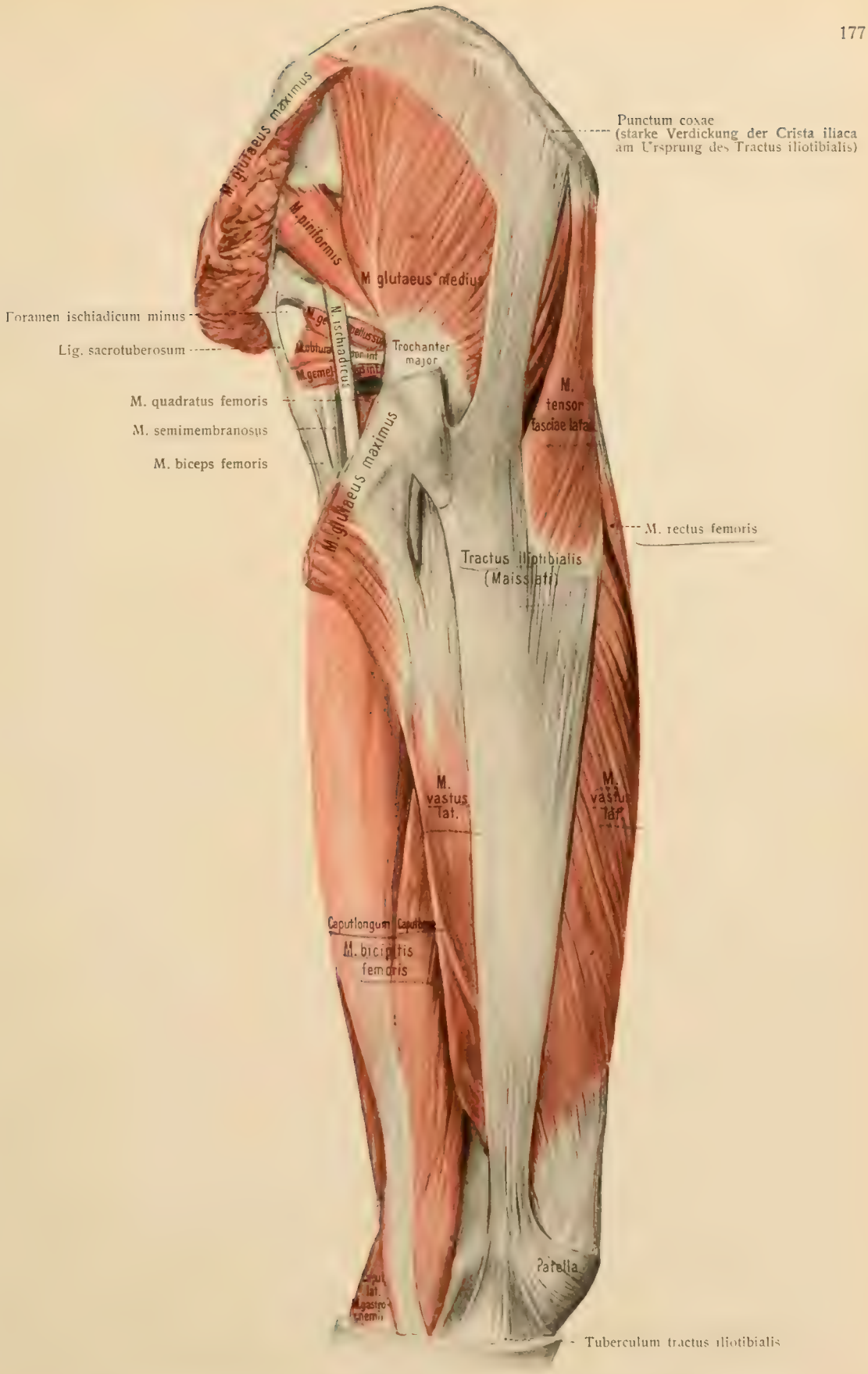

Fig. 149. Muskeln des Gesäßes und des rechten Oberschenkels von der Seite
nach Durchschneidung des Glutaeus maximus. - Die drei Ursprünge des Tractus iliotibialis: 1. aus dem Tensor fasciae latae, 2. vom Punctum coxae, 3. vom Glutaeus maximus, sind deutlich zu sehen.

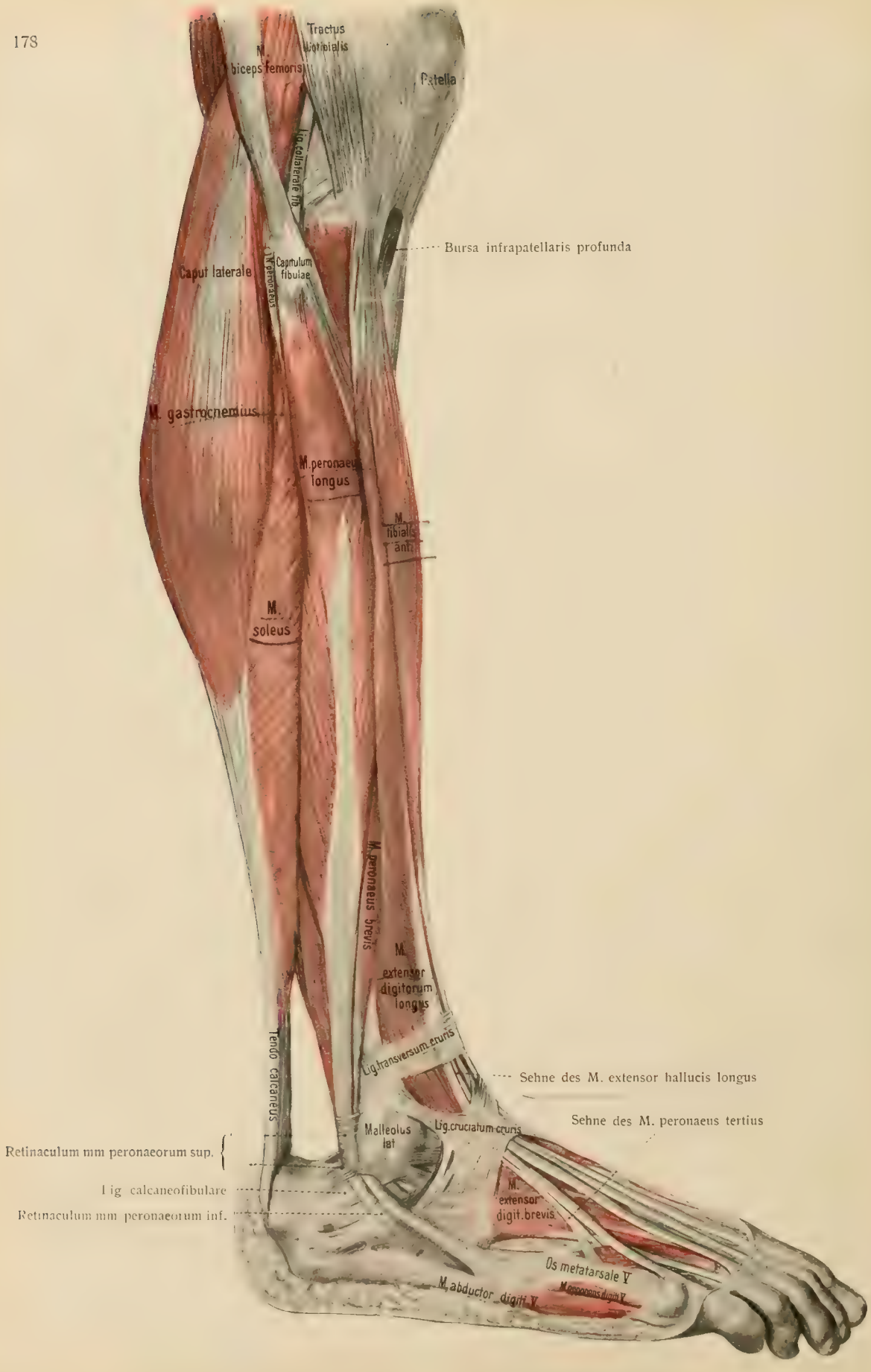

Fig. 150. Muskeln des rechten Unterschenkels und Fußes
von der Seite.

Segmentbezug: Caput longum L. V., S. I, II; Caput breve L. (IV), V. S. I (II).

Funktion: Streckt den Oberschenkel nach hinten und adduziert ihn, richtet bei feststehendem Bein das Becken auf, beugt den Unterschenkel und dreht ihn auswärts.

Varietäten: Der kurze Kopf kann fehlen. Beide Köpfe können selbständig werden und mit je einer Sehne am Capitulum fibulae ansetzen. Die Ansatzsehne geht manchmal in einen M. tensor fasciae suralis über. Beide Köpfe können überzählige Bündel erhalten; die des langen Kopfes entspringen am Os sacrum, coccygis, Tuber ischiadicum, Lig. sacrotuberosum, Glutaeus maximus, die des kurzen Kopfes von der Fascia lata, Linea aspera, Condylus lat. femoris, Adductor magnus, Vastus lateralis, Lig. sacrotuberosum (s. Fig. 148).

Bolk, L., Eine Variation des kurzen Kopfes des Biceps femoris beim Orang. Morph. Jahrb. XXVI, 1898. Der kurze Kopf steht genetisch in Beziehung zu den Mm. peronaei. — Klaatsch, H., Der kurze Kopf des M. biceps femoris und der Tenuissimus. Morph. Jahrbuch XXIX, 1900. Der kurze Kopf des Biceps ist nicht von der Peronaeusgruppe abzuleiten, sondern dem Tenuissimus der niederen amerikanischen Affen, der Carnivoren, eines Teiles der Nagetiere, Marsupialien, Edentaten und Insektivoren homolog.

c) Muskeln des Unterschenkels.

Die Muskeln des Unterschenkels bestehen aus drei Gruppen:

α. der vorderen oder Extensorengruppe;

β. der lateralen oder Peronaeusgruppe, und

γ. der hinteren oder Flexorengruppe.

α. Vordere oder Extensorengruppe.

Sie zählt den Tibialis anterior, Extensor hallucis longus, Extensor digitorum longus und den Peronaeus tertius.

1. M. tibialis anterior, vorderer Schienbeinmuskel. Fig. 150, 151, 161.

Er ist dreiseitig prismatisch, entspringt von der lateralen Fläche und der Crista interossea der Tibia, von der Membrana interossea und von der Fascia cruris. Seine platte, starke Sehne zieht durch das mediale Fach des Lig. cruciatum, umgeben von einer Sehnenscheide, Vagina tendinis m. tibialis ant. zur medialen Fläche der Articulatio cuneometatarsea I, verstärkt die Kapsel und setzt sich an der plantaren Fläche des Cuneiforme I und Metatarsale I fest (Abt. II, Fig. 426).

Zwischen der Sehne und den beiden genannten Knochen liegt ein Schleimbeutel, Bursa subtendinea m. tibialis ant.

Innervation: Vom N. peronaeus profundus. Segmentbezug: L. IV (V).

Funktion: Er wirkt bei der Dorsalflexion des Fußes, hebt den medialen Fußrand, oder beugt bei befestigtem Fuß den Unterschenkel nach vorn.

Varietäten: Die Teilung der Ansatzsehne in zwei getrennte Bündel ist seltener als die ungeteilte Sehne. Selten geht die Teilung der Sehne bis zum Muskelfleisch. Gibt zuweilen einen Sehnen- oder Muskelzug (M. tensor fasciae dorsalis pedis) zum Lig. cruciatum. Selten ist auch eine dünne Sehne zum Köpfchen des Metatarsale I oder zur Basis der Grundphalanx der großen Zehe.

2. M. extensor hallucis longus, langer Großzehenstrecker. Fig. 151.

Ist ein M. unipennatus. Entspringt von der Membrana interossea und von der Facies medialis des Mittelstückes der Fibula. Seine Sehne entsteht an der vorderen Kante des Muskels, sie dringt durch das mittlere Fach des Lig. cruciatum und liegt, umgeben von einer Sehnenscheide, Vagina tendinis m. extensoris hallucis longi, auf der Dorsalfläche des Metatarsale I. Sie geht über

in die Dorsalaponeurose der großen Zehe und endigt an der Basis der Nagelphalanx. Fig. 161.

Der proximale Teil des Muskels erreicht nicht die Oberfläche des Unterschenkels, sondern liegt in der Tiefe, gedeckt von Tibialis ant. und Extensor digitorum longus.

Innervation: Vom N. peronaeus profundus.

Segmentbezug: L. IV, V. (S. I).

Funktion: Er streckt die große Zehe, hebt sie hoch und hilft mit bei der Dorsalflexion des Fußes; bei befestigtem Fuß hilft er den Unterschenkel nach vorn beugen.

Varietäten: Die Sehne entsendet (selten) ein Bündel zum Metatarsale I. Ein M. extensor hallucis longus accessorius ist manchmal an Stelle dieses Sehnenbündels vorhanden. Dieser überzählige Muskel kann auch vom Tibialis ant. oder vom Extensor digitorum longus ausgehen.

3. M. extensor digitorum longus, langer Zehenstrecker. Fig. 150, 151, 161.

Er entspringt vom proximalen Teil der Tibia, wo ihn ein Septum (Septum intermusculare anterius) vom Tibialis anterior trennt; ferner von der vorderen Kante der Fibula, von der Membrana interossea und von der Fascia cruris. An der vorderen Kante des Muskels entsteht zunächst eine einfache Sehne, welche dicht oberhalb des Lig. cruciatum sich spaltet in vier Sehnen für die vier lateralen Zehen. Diese durchschreiten das laterale Fach des Lig. cruciatum, umgeben von den Vaginae tendinum m. extensoris digitorum pedis longi und gehen in die Dorsalaponeurose der Zehen II—V über.

M. peronaeus tertius: Ist noch eine fünfte Sehne vorhanden, so zieht diese an den Rücken der Basen der Metatarsalia IV, V (Fig. 150, 161). Der zugehörige Fleischteil kann von dem Bauch des Extensor digitorum longus sich ganz absondern und stellt alsdann einen besonderen Muskel dar, M. peronaeus tertius; auch in dem häufigeren Fall der Verwachsung wird er mit diesem Namen bezeichnet. Oft gelangt ein Sehnenbündel zur Dorsalaponeurose der fünften Zehe.

Die Dorsalaponeurose der Zehen verhält sich im einzelnen wie die der Finger, d. h. zwei laterale Bündel der Strecksehne gelangen zur Basis der Endphalanx, ein mittleres zur Basis der Mittelphalanx. Fig. 161.

Innervation: Vom N. peronaeus prof. Segmentbezug: L. IV. V. S. I.

Funktion: Er streckt die Zehen II—V, hebt sie hoch und hilft mit bei der Dorsalflexion des Fußes; bei befestigtem Fuß hilft er den Unterschenkel nach vorn beugen.

Varietäten: Extensor digitorum longus: Eine oder mehrere seiner Sehnen können doppelt sein; von den beiden Sehnen hat die eine ihren gewöhnlichen Ansatz, die andere kann denselben Ansatz haben, oder an eine benachbarte Zehe, ein Metatarsale, eine Sehne des Extensor brevis oder an andere Stellen des Fußrückens ansetzen. Sehr selten ist eine Sehne zur großen Zehe. Selten sind die Sehnen miteinander verbunden, wie die Sehnen am Handrücken. Teilung des Muskels in gesonderte Muskelbäuche für die einzelnen Zehen ist selten.

Der Peronaeus tertius fehlt in 8,2 Proz. nach Schwalbe und Pfitzner. Die Ansatzsehne ist oft gespalten. Das eine Bündel inseriert an gewöhnlicher Stelle, das andere zieht zur fünften Zehe, zur Basis des Metatarsale IV und anderen benachbarten Stellen. Der M. peronaeus tertius ist das Homologon des Peronaeus parvus der unterhalb der Anthropoiden stehenden Affen.

β. Laterale oder Peronaeusgruppe.

Sie enthält den Peronaeus longus und Peronaeus brevis.

1. M. peronaeus longus, langer Wadenbeinmuskel. Fig. 150, 152, 172.

Er entspringt vom proximalen Stück der Tibia, vom Köpfchen und einem

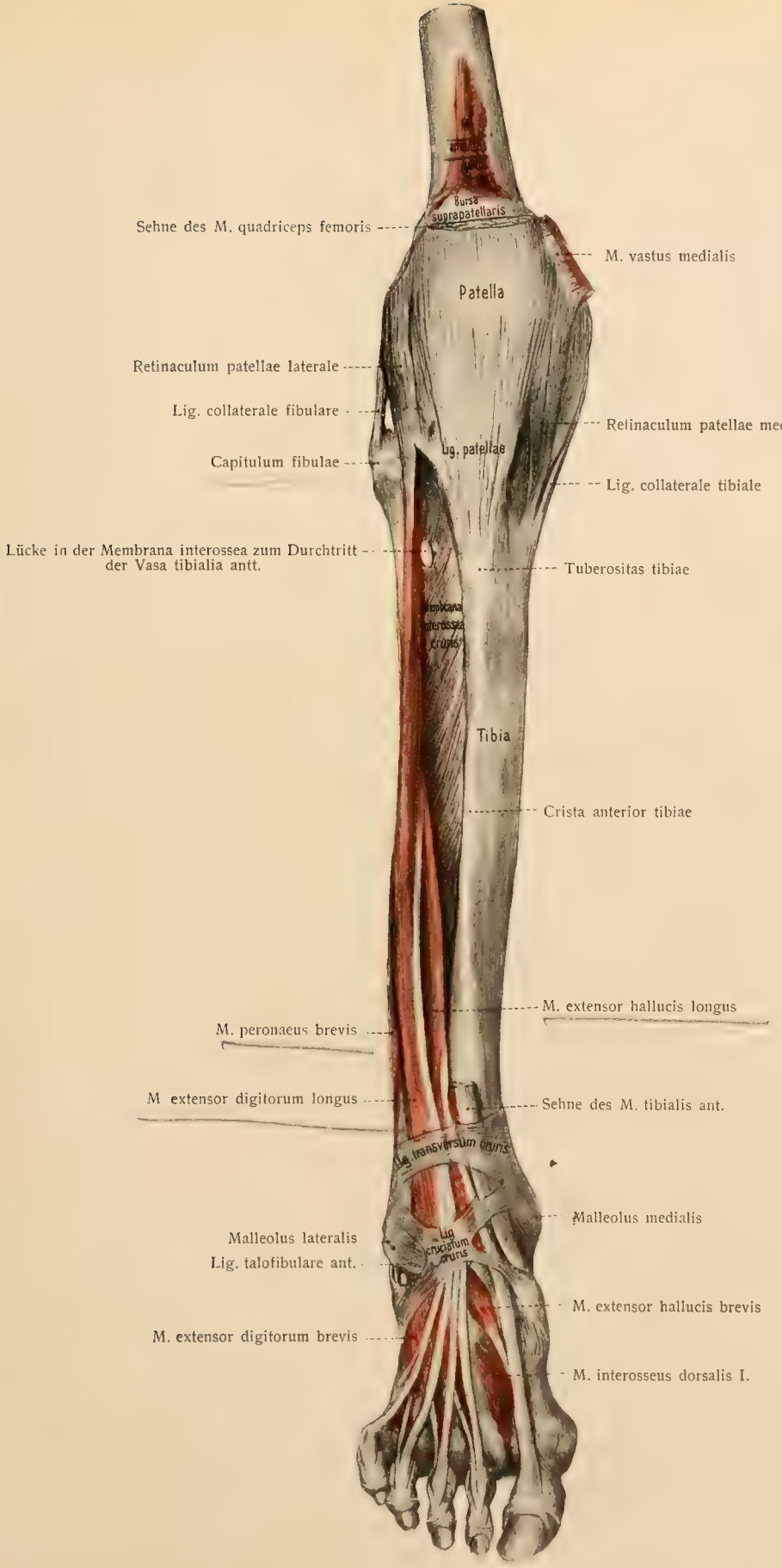

Fig. 151. Streckmuskeln des rechten Unterschenkels und Fußes
nach Entfernung des Muskelbauches des Tibialis ant.

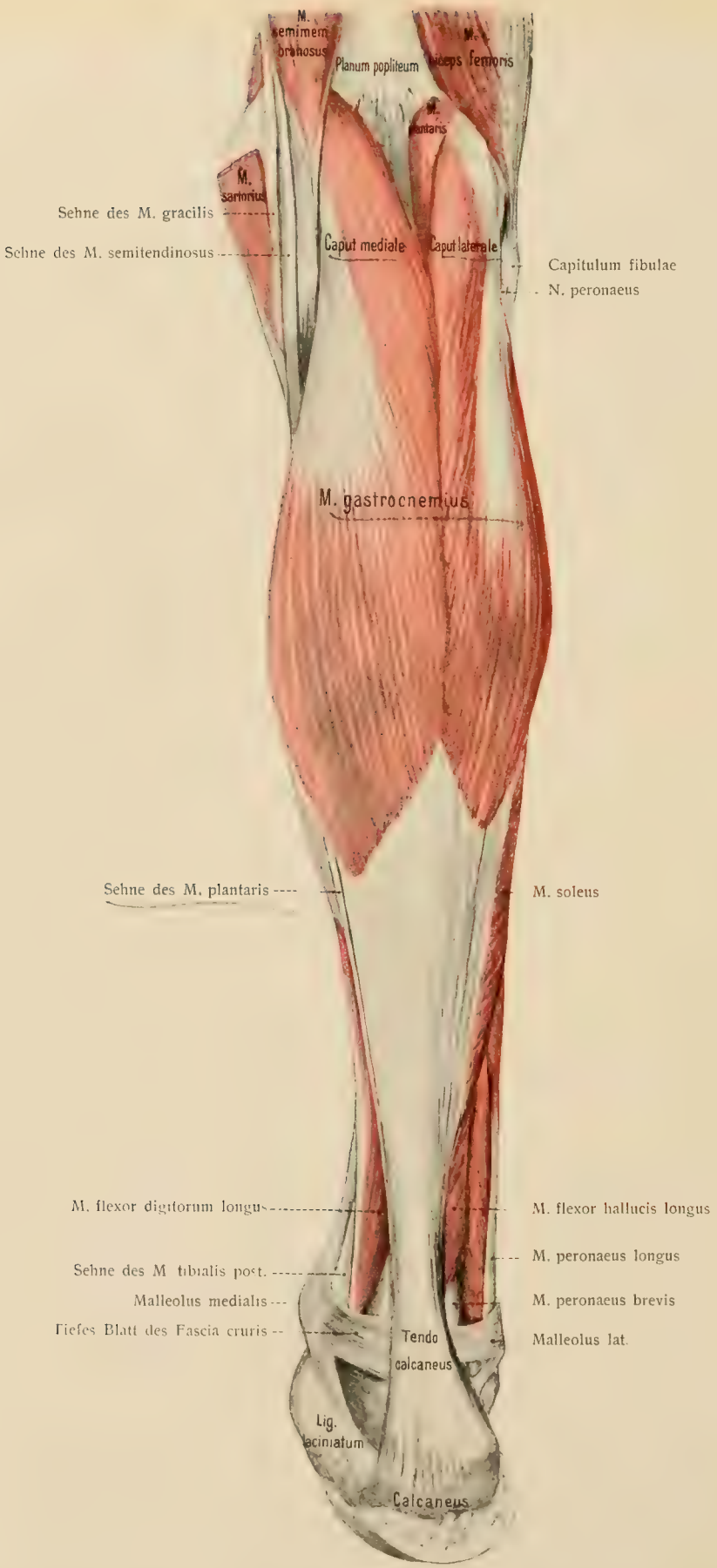

Fig. 152. Muskeln des rechten Unterschenkels
von hinten.

Teil des Körpers der Fibula und ist durch ein Septum (Septum intermusculare posterius) vom Extensor digitorum longus getrennt. Seine Sehne liegt zunächst lateral von der Sehne des M. peronaeus brevis, welche im unteren Drittel des Unterschenkels von ihr bedeckt wird. In der Höhe des lateralen Knöchels liegt sie hinter der Sehne des Peronaeus brevis und zusammen mit dieser in einer Furche der Fibula, woselbst sie durch das Retinaculum mm. peronae-

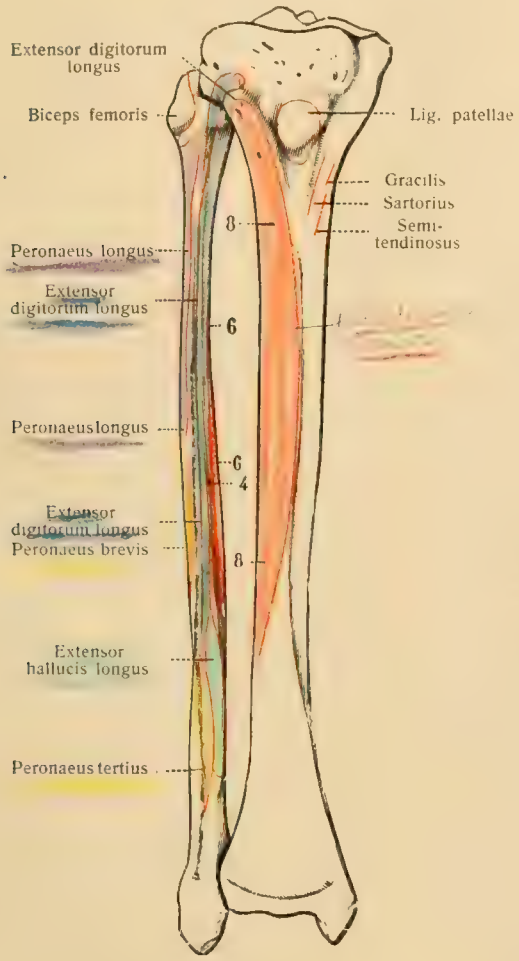

Fig. 153.

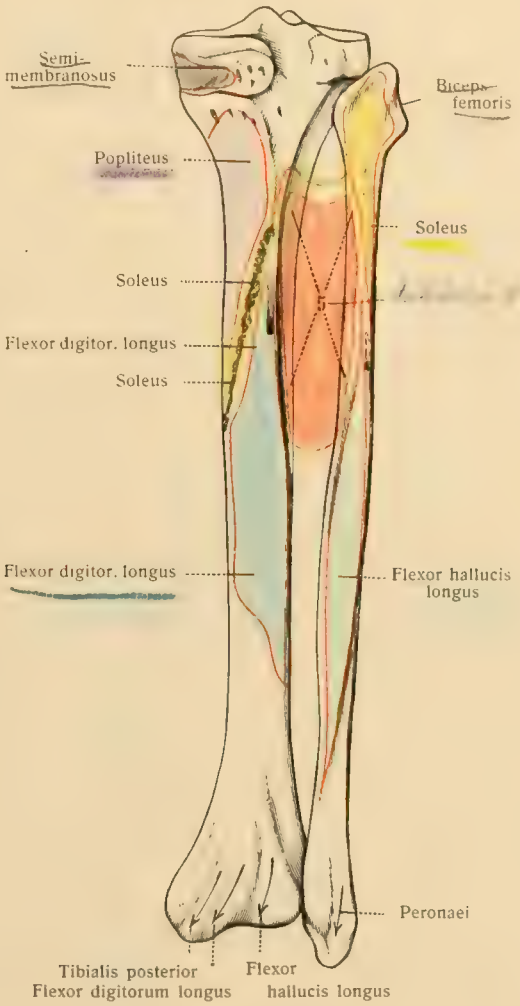

Fig. 154.

Ursprünge und Ansätze der Muskeln an den rechten Unterschenkelknochen.
Fig. 153. Ansicht von vorn. 4 Extensor hallucis. 6 Flexor hallucis longus. 8 Tibialis anterior.
Fig. 154. Ansicht von hinten. 5 Tibialis posterior.

orum sup. (Fig. 150) festgehalten werden (s. auch Abt. II, Fig. 429, 432, 433). Darauf wendet sich die Sehne des Peronaeus longus im Bogen zur lateralen Fläche des Calcaneus und hat hier unter dem Processus trochlearis ihre Lage, durch das Retinaculum mm. peronaeorum inf. (Fig. 150) festgehalten. Von hier aus zieht sie bis in die Nähe der Basis des Metatarsale V, wendet sich zur Fußsohle und verläuft zunächst im Sulcus m. peronaei longi des Os cuboideum, dann im Canalis peronaeus plantae, umgeben von der Vagina tendinis m.

peronaei longi plantaris, gelangt so zum medialen Fußrande, spaltet sich in mehrere Zipfel und inseriert an der Basis des Metatarsale I und Cuneiforme I, oft auch am Metatarsale II (Fig. 172). Sehr häufig strahlt ein Bündel in den M. interosseus dors. I aus. Vom Malleolus lat. bis zum Os cuboideum ist die Sehne umgeben von der Vagina tendinum mm. peronaeorum communis. Der im Sulcus m. peronaei longi befindliche Teil der Sehne ist oft verbreitert und enthält beinahe konstant Faserknorpel, seltener ein Sesambein.

Innervation: Vom N. peronaeus superficialis. Segmentbezug: L. V. S. I.

Funktion: Hebt den lateralen, senkt den medialen Fußrand, hilft bei der Plantarflexion des Fußes; bei befestigtem Fuß zieht er den Unterschenkel nach hinten.

Die Varietäten betreffen hauptsächlich die Sehne. Ein Sehnenstreifen geht von dem verdickten, dem Cuboideum anliegenden Teil der Sehne zur Basis des Metatarsale V und dient dem Flexor brevis digiti V zum Ursprung. Auch in dem Teil der Sehne, welcher hinter dem Malleolus lat. verläuft, und sehr selten in dem am Proc. trochlearis des Calcaneus entlang verlaufenden Teil kann ein Sesamknorpel vorkommen. Sehnenstreifen zu den Metatarsalia III, IV sind seltener. Ein überzähliger Kopf, M. peronaeus accessorius, entspringt von der Fibula zwischen Peronaeus longus und brevis; seine Sehne geht über in die Sehne des Peronaeus longus.

2. M. peronaeus brevis, kurzer Wadenmuskel. Fig. 150, 152, 155, 160, 162.

Er entspringt an der Außenfläche der distalen Hälfte der Fibula, gedeckt vom Peronaeus longus. Seine Sehne liegt zwischen der Fibula und der Sehne des Peronaeus longus und zwar im distalen Drittel des Unterschenkels medianwärts von ihr, am Malleolus lateralis aber vor derselben. Sie liegt in der bereits genannten Rinne des Malleolus lateralis, hier festgehalten durch das Retinaculum mm. peronaeorum sup. und umgeben von der Vagina tendinum mm. peronaeorum communis, gelangt dann zur lateralen Fläche des Calcaneus, wo sie oberhalb des Processus trochlearis, festgehalten durch das Retinaculum mm. peronaeorum inf., liegt, und endigt an der Tuberositas ossis metatarsalis V (s. auch Abt. II, Fig. 429, 432).

Ein Bündel der Sehne kann zur Dorsalaponeurose der fünften Zehe gelangen.

Innervation: Vom N. peronaeus superficialis. Segmentbezug: L. V. S. I.

Funktion: Hebt den lateralen Fußrand; hilft bei der Plantarflexion des Fußes, zieht bei befestigtem Fuß den Unterschenkel nach hinten.

Varietäten: Die Sehne entsendet einen Sehnenstreifen, welcher in sehr verschiedener Weise endigt: an der Basis der Grundphalanx der fünften Zehe, an der Dorsalaponeurose oder der Extensorensehne dieser Zehe, am Corpus bezw. Capitulum des Metatarsale V, am Abductor digiti V, am Cuboideum. Ein M. peronaeus quartus (selten) entspringt an der hinteren Fläche der Fibula zwischen Peronaeus brevis und Flexor hallucis longus und setzt an der lateralen Fläche des Calcaneus oder am Cuboideum an oder verbindet sich mit der Sehne des Extensor digitorum longus, welche zur fünften Zehe zieht.

γ. Hintere oder Flexorengruppe.

Sie besteht aus zwei Schichten, einer oberflächlichen, welche den Triceps surae und den Plantaris enthält, und einer tiefen, welche aus dem Popliteus, Tibialis posterior, Flexor digitorum longus und Flexor hallucis longus besteht.

M. triceps surae, Drillingsmuskel der Wade, besteht aus den Mm. gastrocnemii und dem M. soleus.

Fig. 155. Muskeln des rechten Unterschenkels
von hinten. Nach Entfernung der beiden Köpfe des Gastrocnemius werden Popliteus, Plantaris, Soleus sichtbar.

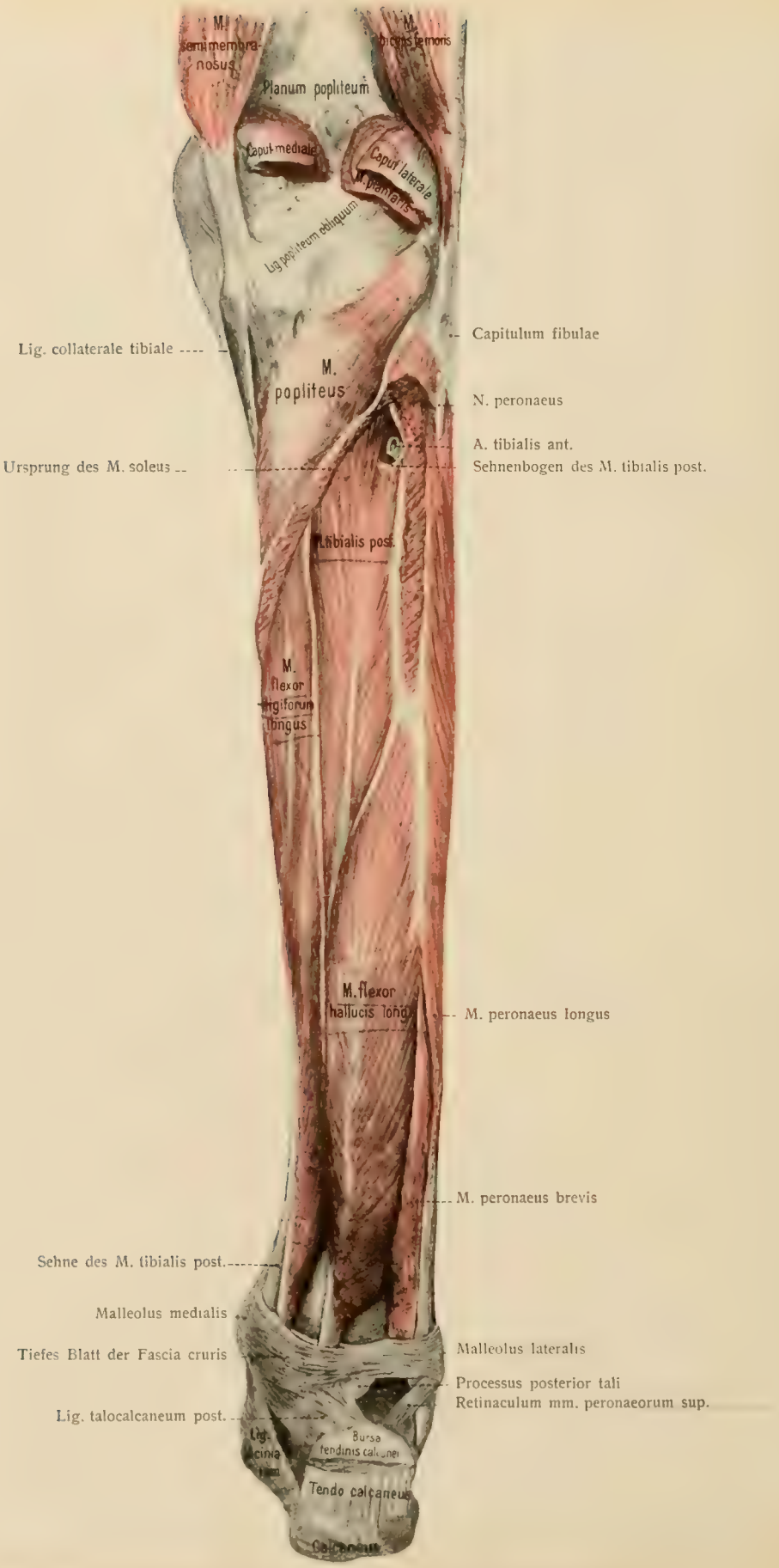

Fig. 156. Tiefe Schicht der Flexoren am rechten Unterschenkel.

1. M. gastrocnemius, Zwillingswadenmuskel. Fig. 150, 152—157.

Das Caput mediale entspringt vom Condylus medialis, das Caput laterale vom Condylus lateralis femoris, sie stoßen unter Vermittelung eines schmalen Sehnenstreifens spitzwinkelig zusammen und setzen sich in eine platte Sehne fort, welche mit der des Soleus verschmilzt und so die Achillessehne, Tendo calcaneus, bildet, welche zum Tuber calcanei zieht.

In der Ursprungssehne des Caput laterale befindet sich in 21 Proz. ein 3—14 mm großes Sesambein; unter jedem Kopf liegt ein Schleimbeutel, Bursa m. gastrocnemii lateralis und medialis (Abt. II, Fig. 418). In der Rinne zwischen beiden Köpfen verläuft ein Hautnerv, der N. cutaneus surae medialis. Zwischen Achillessehne und Fersenbein liegt ein Schleimbeutel, Bursa tendinis calcanei (Achillis). Fig. 156.

Der laterale Kopf des Muskels wird überkreuzt von der Sehne des Biceps femoris. An der Berührungsstelle der beiden Muskeln liegt (selten) ein Schleimbeutel, Bursa bicipitogastrocnemialis.

Innervation: Vom N. tibialis. Segmentbezug: L. (IV.) V. S. I, II.

Funktion: Er beugt den Fuß plantarwärts, hebt dadurch die Ferse, beugt das Kniegelenk, zieht bei festgestelltem Fuß den Unter- und Oberschenkel nach hinten.

Varietäten: Das Caput laterale kann fehlen oder rudimentär sein. Le Double und Macalister fanden beide Köpfe ersetzt durch sehnige Streifen. Selten sind beide Köpfe in zwei Schichten gesondert. Beide Köpfe können bis in den distalen Teil des Unterschenkels selbständig sein. Während im lateralen Kopf das Sesambein in 21 Proz. vorkommt, findet sich im medialen Kopf nur selten ein solches. Als M. gastrocnemius tertius werden überzählige Bündel bezeichnet, welche vom Planum popliteum des Femur, vom Labium mediale der Linea aspera, vom Adductorenschlitz, von den Scheiden der Vasa poplitea und vom N. ischiadicus entspringen. — Stieda, L., Über die Sesambeine des Kniegelenks. Verhandl. anat. Ges. 1902.

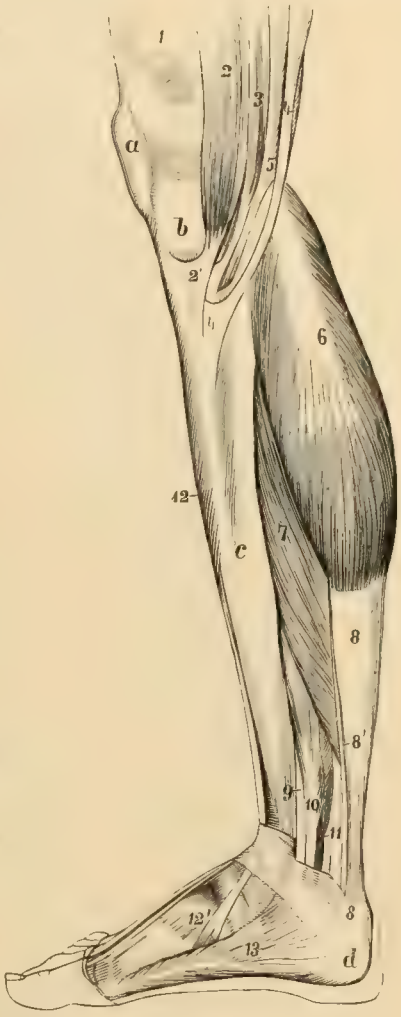

Fig. 157.

Oberflächliche Muskeln des rechten Unterschenkels, von der medialen Seite gesehen. 1 : 5. *a* Patella; *b* Tuberositas tibiae; *c* Corpus tibiae; *d* Calx. 1 M. vastus medialis; 2, 2' M. sartorius; 3 M. gracilis; 4, 4' M. semitendinosus; 5 M. semimembranosus; 6 M. gastrocnemius; 7 M. soleus; 8 Tendo calcaneus; 8' Tendo m. plantaris; 9 M. tibialis posterior; 10 M. flexor digitorum longus; 11 M. flexor hallucis longus; 12, 12' M. tibialis anterior; 13 M. abductor hallucis.

2. M. soleus, Schollenmuskel. Fig. 150, 152, 155—159.

Entspringt von der Linea poplitea tibiae und vom medialen Rande der Tibia, vom Capitulum fibulae und vom proximalen Drittel der lateralen Kante der Fibula, sowie von einem Sehnenbogen, welcher zwischen den beiden Ursprüngen an Tibia und Fibula ausgespannt ist, Arcus tendineus m. solei (Fig. 155). Unter

diesem Bogen treten die Vasa poplitea und der N. tibialis hindurch. Die mächtige breite Endsehne verbindet sich mit der des Gastrocnemius, zum Tendo calcaneus (Achillis).

Innervation: Vom N. tibialis.

Segmentbezug: L. (IV) V. S. III.

Funktion: Er beugt den Fuß plantarwärts, hebt die Ferse; zieht bei festgestelltem Fuß den Unterschenkel nach hinten.

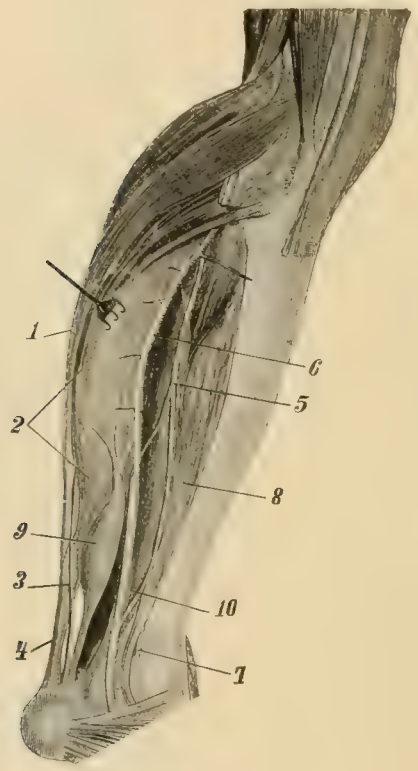

Fig. 158.

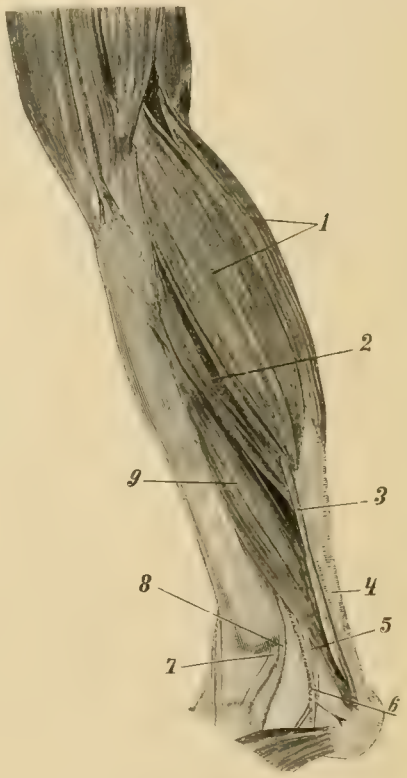

Fig. 159.

Fig. 158 und 159. **Überzähliger Muskel beider Unterschenkel eines männlichen Individuum. Mediale Seite.** (Dorpater Sammlung.)

1 Gastrocnemius; 2 Soleus; 3 Plantaris; 4 Tendo calcaneus; 5 N. tibialis; 6 A. tibialis posterior; 7 M. tibialis posterior; 8 Flexor digitorum longus; 9 überzähliger Muskel (accessorischer Kopf des Soleus); 10 Flexor hallucis longus.

Varietäten: Er kann vollständig fehlen oder doppelt sein. Der zweite Soleus heftet sich mit einer besonderen Sehne an den Calcaneus. Überzählige Bündel von der tiefen Fläche des Soleus entspringend und an den Calcaneus ansetzend, sind beschrieben worden (siehe Figur 158, 159). Ein M. tensor fasciae plantaris (sehr selten) entspringt unter dem Ursprunge des M. soleus von der Linea poplitea tibiae, inseriert am Lig. laciniatum oder am M. quadratus plantae oder geht in die Aponeurosis plantaris über (W. Krause).

3. M. plantaris, Sohlenspanner. Fig. 155.

Ein schlanker Muskel von sehr variablen Verhältnissen, der auch fehlen kann. Er entspringt proximal oder distal vom Caput laterale des Gastrocnemius am Condylus lateralis femoris und der Kniegelenkkapsel, kreuzt mit einer langen dünnen Sehne die Verlaufsrichtung des Gastrocnemius und Soleus, zwischen welchen er an den medialen Rand der Achillessehne gelangt. Hier kann die

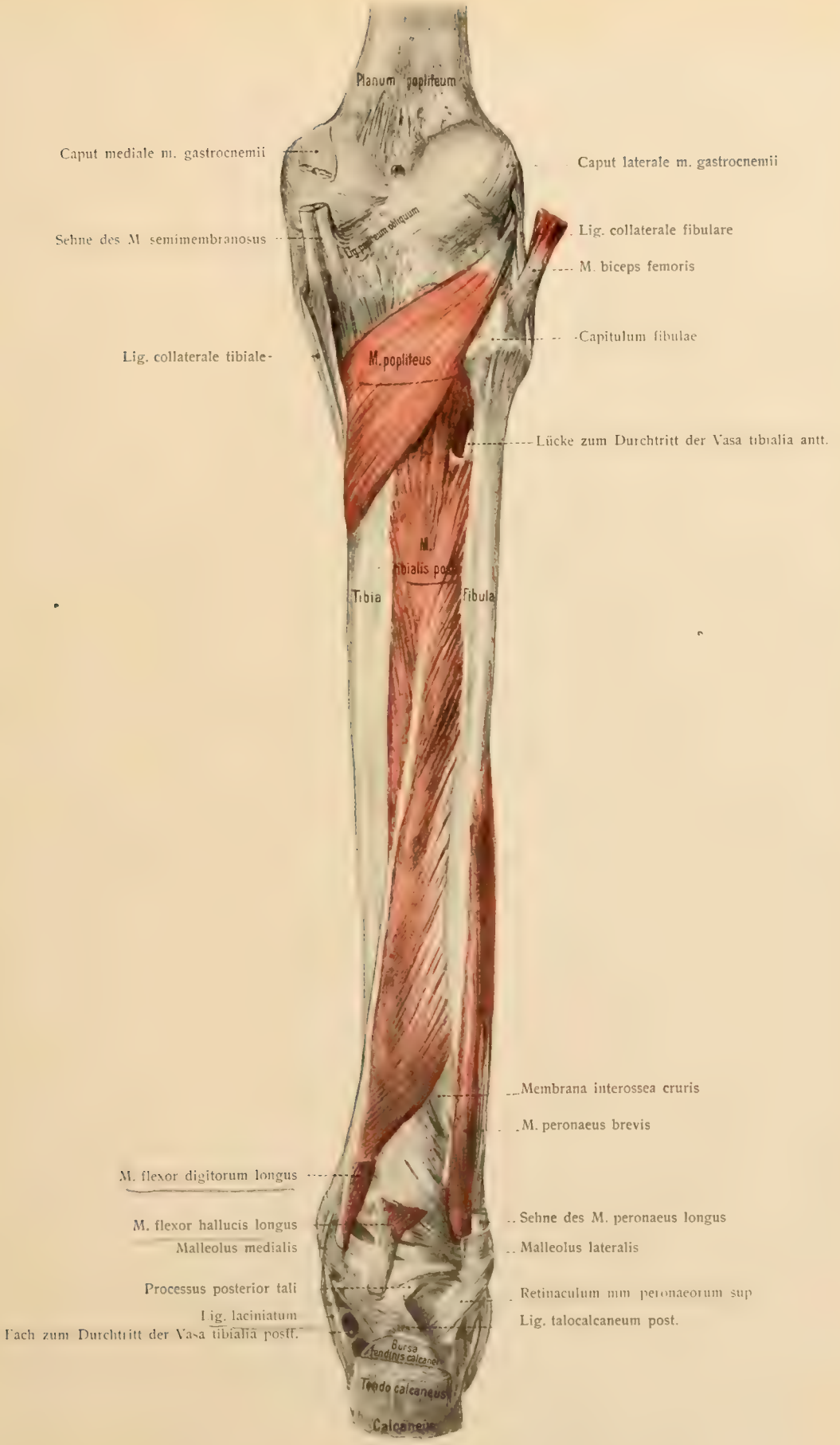

Fig. 160. Mm. popliteus, tibialis post., peronaeus brevis
des rechten Unterschenkels.

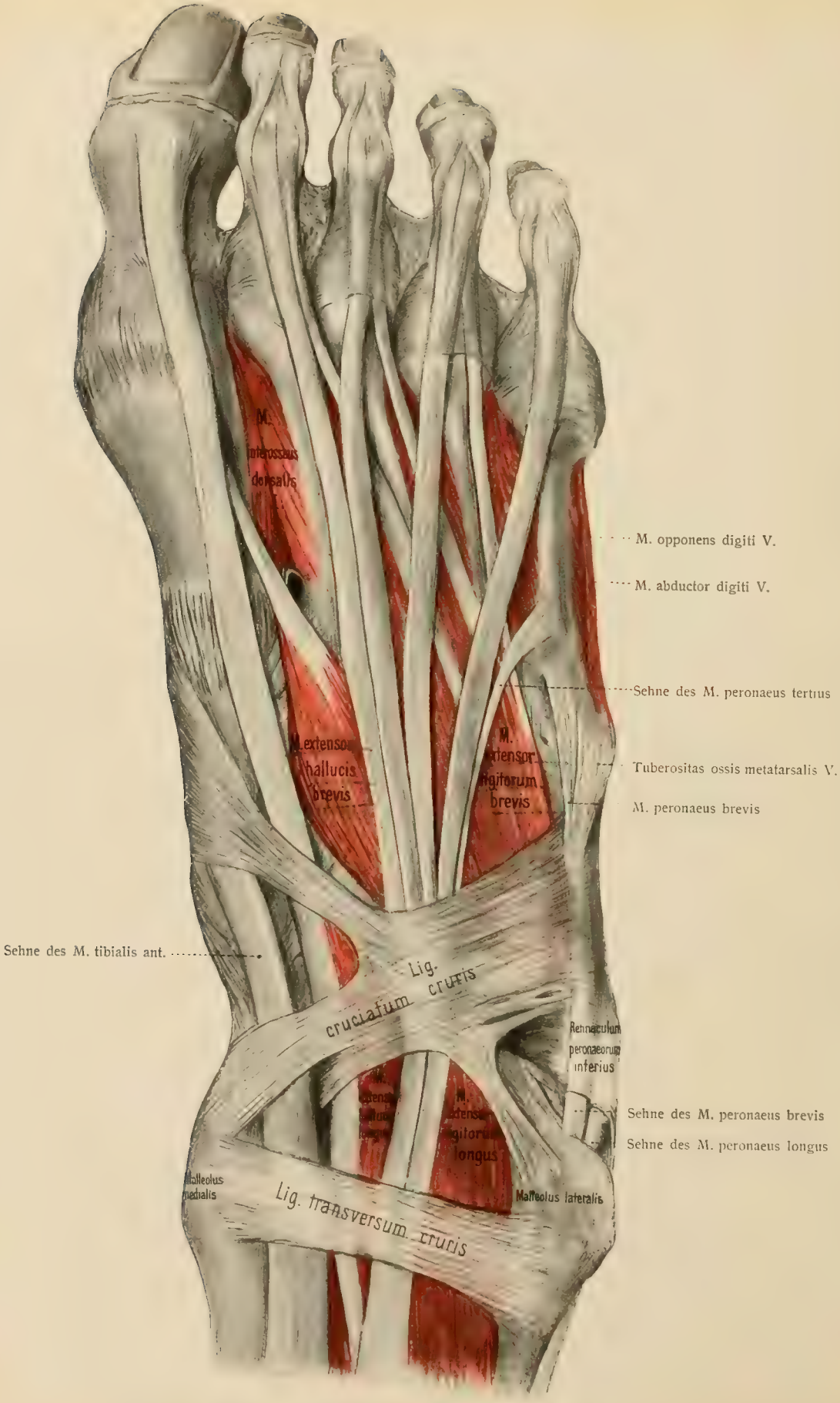

Fig. 161. Sehnen und Muskeln am Rücken des rechten Fußes.

Sehne mit letzterer verschmelzen; oder sie gelangt bis zur Fußgelenkkapsel; oder bis zum Calcaneus, wo sie aufgefasert sich verliert.

Die Insertion am Calcaneus erinnert noch am meisten an die Verhältnisse des entsprechenden, ansehnlich ausgebildeten Plantaris der unterhalb der Anthropoiden stehenden Affen und Halbaffen. Hier setzt sich die Sehne über den Calcaneus zur Fußsohle fort und geht in die Aponeurosis plantaris über. So verhält der Muskel sich ähnlich, wie der Palmaris longus an der Hand.

Innervation: Vom N. tibialis. Segmentbezug: L. IV, V. S. I.

Funktion: Unterstützt den M. gastrocnemius.

Varietäten: Er fehlt in 6,8 Proz. (Le Double). Entspringt (selten) von der Fibula. Erhält ein accessorisches Bündel vom Femur, vom Lig. collaterale fibulare, von der Kapsel des Kniegelenkes. Sein Ansatz variiert erheblich: er findet statt im Bindegewebe, in der Mitte des Unterschenkels, an der Bursa tendinis calcanei, an der Aponeurosis plantaris, am Lig. laciniatum.

4. M. popliteus, Kniekehlenmuskel. Fig. 155, 156, 160.

Er ist dreieckig, platt, kurz; entspringt vom Condylus lateralis femoris sowie von der Kapsel des Kniegelenkes, mit deren Lig. popliteum arcuatum die Sehne innig verwachsen ist, und setzt sich an dem Knochenfelde oberhalb der Linea poplitea, d. i. am Planum popliteum tibiae fest.

Unter der Ursprungssehne findet sich ein Schleimbeutel, welcher stets mit der Höhle des Kniegelenkes, seltener mit der Art. tibiofibularis in Verbindung steht, Bursa m. poplitei (s. Abt. II, Fig. 411, 418).

Innervation: Vom N. tibialis. Segmentbezug: L. IV, V. S. I.

Funktion: Er beugt das Knie, dreht den Unterschenkel nach innen.

Varietäten: Er fehlte in zwei Fällen, einmal wurde in seiner Sehne ein Sesambein gefunden. Ein accessorischer Kopf entspringt (sehr selten) zusammen mit dem M. plantaris vom Condylus lat. femoris oder vom Sesambein im lateralen Kopf des Gastrocnemius.

Der M. peronaeotibialis ist ein überzähliger Muskel, welcher dem Pronator quadratus des Vorderarms homodynam sein soll. Er entspringt von dem Capitulum fibulae und inseriert an der Linea poplitea der Tibia. — Fürst, C. M., Der Musculus popliteus und seine Sehne. (Lund. 1903.)

5. M. flexor digitorum longus, langer Zehenbeuger. Fig. 156, 167.

Entspringt von der hinteren Fläche der Tibia distalwärts vom Soleus, sowie von einem am M. tibialis post. herablaufenden Sehnenbogen. Seine Sehne wird dicht oberhalb des Malleolus medialis unterkreuzt (Fig. 160) von der Sehne des M. tibialis post.; sie gelangt gedeckt vom Lig. laciniatum und umgeben von der Vagina tendinis m. flexoris digitorum longi, zum freien Rande des Sustentaculum tali und in die Planta pedis, wo sie von der dorsal befindlichen Sehne des Flexor hallucis longus überkreuzt wird und eine Verbindung mit ihr eingeht. Sie teilt sich in vier Sehnen für die vier lateralen Zehen und nimmt distalwärts von der Teilung einen plantaren Kopf auf, den M. quadratus plantae. Dem Flexor digitorum brevis gegenüber verhält sich der Muskel als Perforans; seine Sehnen setzen sich an den Basen der Endphalangen fest. Fig. 167.

Innervation: Vom N. tibialis. Segmentbezug: L. V. S. I, II.

Funktion: Beugt die Nagelglieder der Zehen, hilft bei der Plantarflexion des Fußes und zieht bei festgestelltem Fuß den Unterschenkel nach hinten, hebt indirekt die Ferse.

Varietäten: Ein accessorischer Kopf entspringt zuweilen an der Tibia, welcher mit der Sehne des Flexor longus oder mit dem M. quadratus plantae zusammenhängt.

6. M. tibialis posterior, hinterer Schienbeinmuskel. Fig. 156, 160, 171, 172.

Er ist im proximalen Teile breit und doppelt gefiedert, im distalen einfach gefiedert. Die Sehne liegt an der medialen Kante des distalen Abschnittes. Er entspringt von der Membrana interossea cruris, sowie von den angrenzenden

Rändern der Tibia und der Fibula. Seine Sehne unterkreuzt oberhalb des Malleolus medialis die Sehne des Flexor digitorum longus und liegt zunächst hinter dem Malleolus medialis im Sulcus malleolaris, dann gelangt sie unterhalb des medialen Knöchels in das obere Fach zwischen Lig. laciniatum und Lig. deltoideum. Hier ist sie umgeben von der Vagina tendinis m. tibialis posterioris. Sie zieht dann schräg abwärts, zwischen dem Sustentaculum tali und der Tuberositas ossis navicularis liegend, zur Fußsohle. Dort teilt sie sich in zwei Stränge. Der mediale stärkere heftet sich an die Tuberositas ossis navicularis, der schwächere, laterale, befestigt sich an die Cuneiformia II, III (Fig. 171, 172). Zwischen der Sehne und dem Os naviculare sowie Cuneiforme I befindet sich häufig ein Schleimbeutel, Bursa subtendinea m. tibialis posterioris.

Innervation: Vom N. tibialis. Segmentbezug: L. V. S. I (II).

Funktion: Er beugt den Fuß plantarwärts, hebt den medialen Fußrand und unterstützt das Lig. calcaneonaviculare plantare im Tragen des Taluskopfes (s. Abt. II, Fig. 430, 437). Bei festgestelltem Fuß beugt er den Unterschenkel nach hinten. Hebt indirekt die Ferse.

Varietäten: Er kann vollständig fehlen oder verdoppelt sein. Die Sehne enthält nahe dem Ansatz am Naviculare sehr häufig einen Sesamknorpel (Le Double). Die Sehnenbündel können sich am 2., 3., 4. Metatarsale, am Cuboideum, am Flexor brevis hallucis befestigen.

7. M. flexor hallucis longus, langer Großzehenbeuger. Fig. 156, 167.

Er ist der dickste Muskel der tiefen Gruppe, entspringt von den zwei distalen Dritteln des Körpers der Fibula, an deren hinterer und medialer Fläche, sowie von der Membrana interossea cruris. Die Sehne läuft im Sulcus m. flexoris hallucis longi des Sprungbeines und im gleichnamigen Sulcus unterhalb des Sustentaculum tali (Fig. 167), umgeben von der Vagina tendinis m. flexoris hallucis longi, nach vorn und setzt sich an der Endphalanx der großen Zehe an. Distal vom Sustentaculum kreuzt sie von der dorsalen Seite die Sehne des Flexor digitorum longus und geht wichtige Verbindungen mit ihr ein.

In den meisten Fällen entsendet die Halluxsehne an der Kreuzungsstelle ein laterales Bündel, welches in zwei Schenkel geteilt zu den Sehnen der zweiten und dritten Zehe hinzieht; selten ist noch ein Bündel zur vierten Sehne vorhanden; häufig geht jenes Bündel allein zur zweiten Zehe. Die Halluxsehne verstärkt folglich die Sehnen des Zehenbeugers und erscheint als ein Flexor tibialis, gegenüber dem Zehenbeuger als Flexor fibularis. Doch empfängt auch die Halluxsehne häufig einen Zuschuß von dem gemeinsamen Zehenbeuger. Bei den Affen ist der Flexor hallucis bedeutender entwickelt und liefert meist noch die perforierenden Sehnen für die dritte und vierte, bei Hylobates auch für die zweite Zehe (Bischoff).

Zwischen dem Wadenbein und dem Flexor hallucis longus liegt ein langer Kanal, Canalis musculoperonaeus (Hyrtl), in welchem die Vasa peronaea distalwärts verlaufen. Ein zweiter wichtiger Gefäß- und Nervenkanal befindet sich zwischen den drei tiefen Beugemuskeln und der Fascie am Unterschenkel. Die mediale Begrenzung dieses Kanales bildet der Flexor digitorum longus, die laterale Begrenzung ist der Flexor hallucis longus, die vordere Wand der Tibialis post., die hintere Wand das tiefe Blatt der Fascia cruris. In diesem Kanal liegen die Vasa tibialia postt. und der N. tibialis.

Innervation: Vom N. tibialis. Segmentbezug: L. V. S. I, II.

Funktion: Beugt die erste Zehe und durch Vermittlung der Sehnenverbindung mit dem Flexor digitorum longus auch die anderen Zehen, zu welchen er Bündel sendet. Hebt indirekt die Ferse.

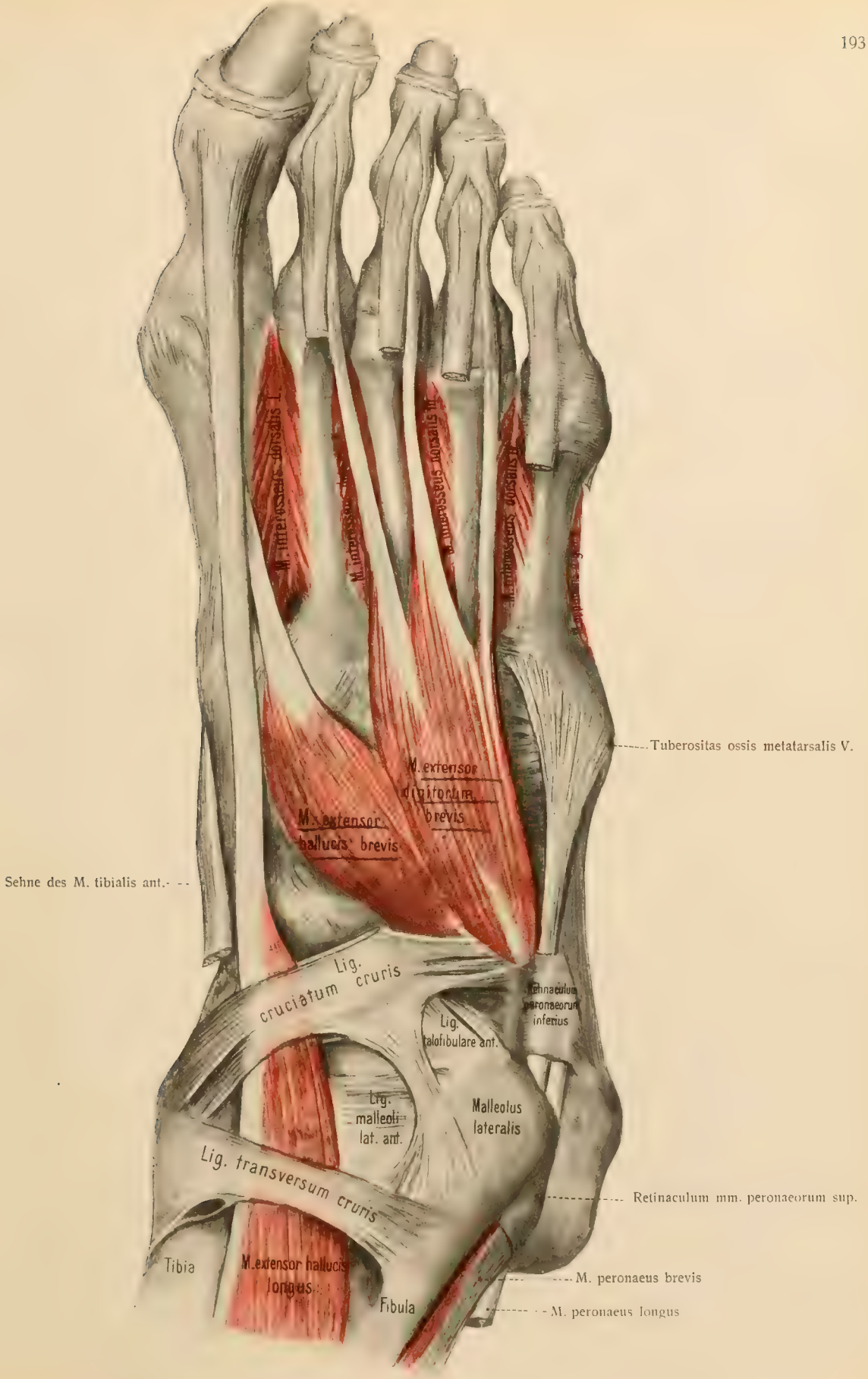

Fig. 162. Sehnen und Muskeln am Rücken des rechten Fußes
nach Entfernung der Sehnen des Extensor digitorum longus und eines Teils des Lig. cruciatum cruris

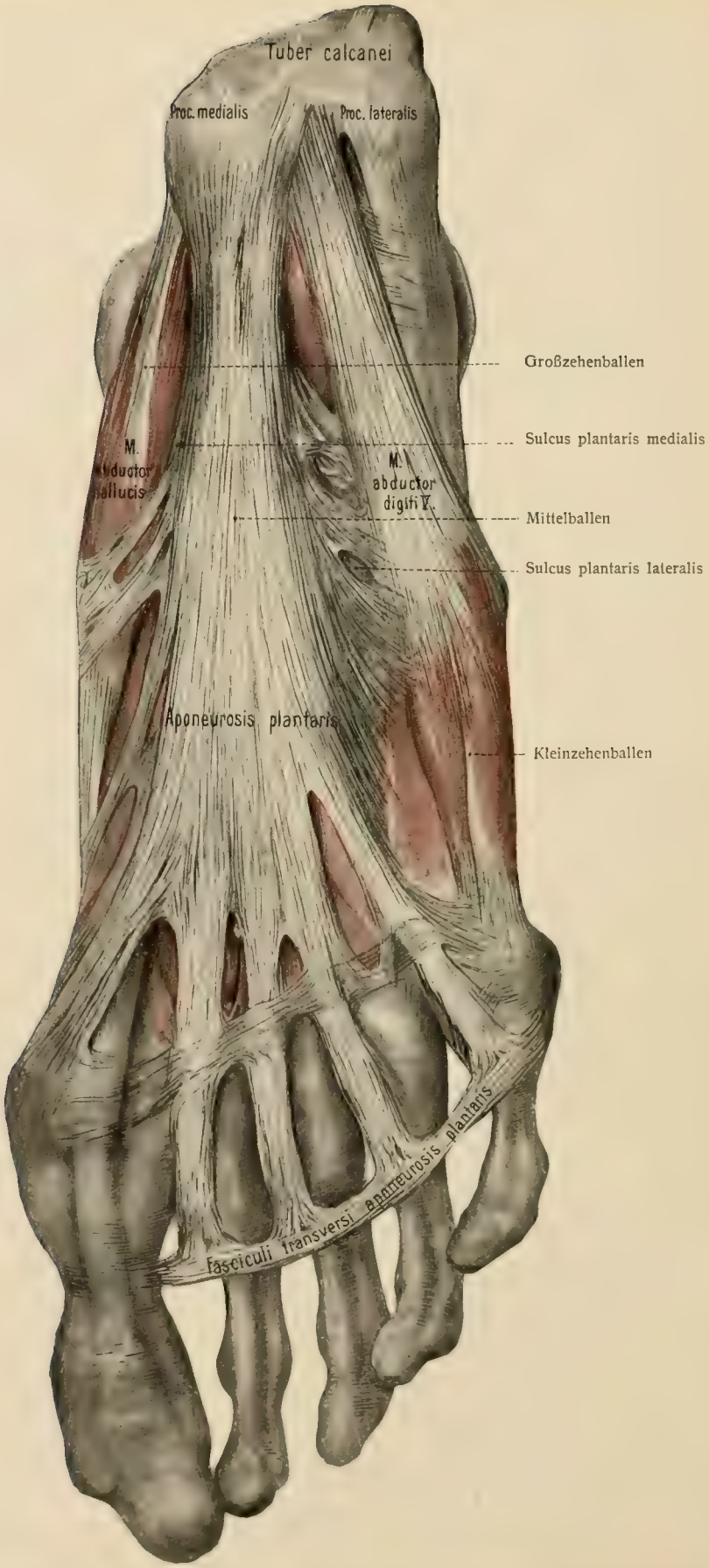

Fig. 163. Muskelgruppen an der Planta des rechten Fußes (I), Aponeurosis plantaris.

Varietäten: Die Verbindung mit der Sehne des Flexor digitorum longus fehlt selten. Er gibt zuweilen eine stärkere Sehne zur zweiten Zehe als Ersatz für die fehlende des Flexor digitorum longus.

d) Muskeln des Fußes.

Die Muskeln des Fußes scheiden sich in solche des Fußrückens und in solche der Fußsohle.

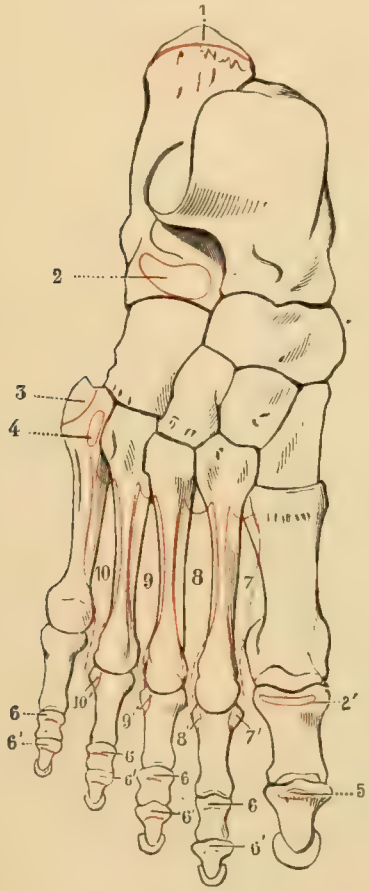

Fig. 164.

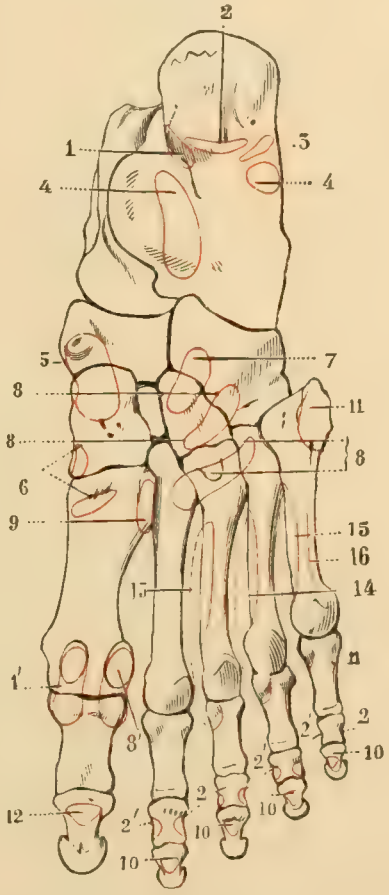

Fig. 165.

Fig. 164. **Ursprünge und Ansätze der Muskeln an der dorsalen Fläche des rechten Fußskeletes.** 1 Tendo calcaneus; 2 Extensor digitorum brevis; 2' Insertion des Extensor hallucis brevis; 3 Peronaeus brevis; 4 Peronaeus tertius; 5 Extensor hallucis longus; 6, 6' Extensor digitorum longus; 7, 7' Interosseus dorsalis I; 8, 8' Interosseus dorsalis II; 9, 9' Interosseus dorsalis III; 10, 10' Interosseus dorsalis IV.

Fig. 165. **Ursprünge und Ansätze der Muskeln an der plantaren Fläche des rechten Fußskeletes.** 1 Abductor hallucis, 1' dessen Insertion an der Phalanx I, welche mit der des tibialen Kopfes des Flexor brevis gemeinsam ist; 2, 2' Flexor digitorum brevis; 3 Adductor digiti V; 4 Quadratus plantae; 5 Tibialis posterior; 6 Tibialis anterior; 7 Flexor hallucis brevis; 8 Adductor obliquus; 8' Adductor obliquus et transversus hallucis; 9 Peronaeus longus; 10 Flexor digitorum longus; 11 Flex. digiti V brevis; 12 Flex. hallucis longus; 13, 14, 15 Interosseus plantaris I—III; 16 Opponens digiti V.

a) Die Muskeln des Fussrückens.

Sie bestehen aus dem Extensor hallucis brevis und dem Extensor digitorum brevis, welche am Ursprung und oft noch distalwärts eine Strecke weit miteinander zusammenhängen.

1. M. extensor hallucis brevis, kurzer Großzehenstrecker. Fig. 161, 162.

Er entspringt von der oberen Fläche des vorderen Teiles des Calcaneus und geht in die Dorsalaponeurose der großen Zehe über.

2. M. extensor digitorum brevis, kurzer Zehenstrecker. Fig. 161, 162.

Entspringt wie der vorige von der oberen und lateralen Fläche des vorderen Teiles des Calcaneus und geht mit vier Sehnen, welche mit den Sehnen des langen Zehenstreckers verschmelzen, in die Dorsalaponeurosen der vier lateralen Zehen über. Die Sehne für die kleine Zehe fehlt häufig.

Innervation: Vom N. peronaeus profundus. Segmentbezug: L. IV, V. S. I.

Funktion: Beide Muskeln strecken die Zehen und ziehen sie lateralwärts.

Varietäten: Extensor hallucis und digitorum brevis hängen in der Mehrzahl der Fälle am Ursprung zusammen. Einzelne oder mehrere der Sehnen können fehlen, so daß nur noch eine Sehne übrig bleibt. Le Double hat einen Fall von vollständiger Abwesenheit beider Muskeln beschrieben.

b) Die Muskeln der Fusssohle

Die Muskeln der Fußsohle bilden drei Gruppen, die Muskeln des Großzehenballens, des Kleinzehenballens und die mittleren Fußmuskeln.

α. Muskeln des Großzehenballens.

Dies sind der Abductor hallucis, Flexor hallucis brevis und Adductor hallucis.

1. M. abductor hallucis, Abzieher der großen Zehe. Fig. 163—167.

Er liegt dicht unter der Haut am medialen Fußrand. Er entspringt vom Lig. laciniatum (s. Fascien), vom Processus medialis tuberis calcanei, sowie mit accessorischen Bündeln vom Naviculare, und zieht zum medialen Sesambein, sowie zur Basis der Grundphalanx der großen Zehe. Die Sehne nimmt vorher die Insertion des medialen Kopfes des Flexor hallucis brevis auf. Fig. 172.

Innervation: Vom N. plantaris medialis. Segmentbezug: L. V. S. I.

Funktion: Zieht die Grundphalanx der großen Zehe medianwärts und plantarwärts.

Varietäten: Sendet zuweilen einen Sehnenstreifen zur zweiten Zehe.

2. M. flexor hallucis brevis, kurzer Großzehenbeuger. Fig. 166, 167, 171.

Entspringt vom Cuneiforme I sowie dem Lig. plantare longum und teilt sich in zwei Köpfe, deren medialer mit der Sehne des Abductor verschmilzt und zum medialen Sesambein zieht, während der laterale Kopf am lateralen Sesambein inseriert und sich mit der Sehne des Adductor hallucis verbindet. Fig. 172.

Zwischen beiden Köpfen nimmt die Sehne des Flexor hallucis longus ihren Weg zum Endgliede. — Flemming rechnet den lateralen Kopf der Innervation wegen zum Adductor.

Innervation: Der mediale Kopf vom N. plantaris medialis, der laterale Kopf vom N. plantaris lateralis.

Segmentbezug: Der mediale Kopf von L. V. S. I, der laterale Kopf aus S. I, II.

Funktion: Zieht die große Zehe plantarwärts.

Varietäten: Entspringt häufig von der Scheide des Tibialis post., gibt selten ein Bündel zur Sehne der zweiten Zehe.

3. M. adductor hallucis, Großzehenanzieher. Fig. 166, 167, 171.

Besteht aus einem Caput obliquum und C. transversum. Das Caput obliquum entspringt am Cuboideum, Lig. plantare longum, an der Schneide des Cuneiforme III, sowie an den Basen der Metatarsalia II und III. Das Caput transversum nimmt mit einer Reihenfolge von Zacken von der plantaren Kapselwand der Metatarsophalangealgelenke III, IV, V seinen Ursprung. Beide Köpfe

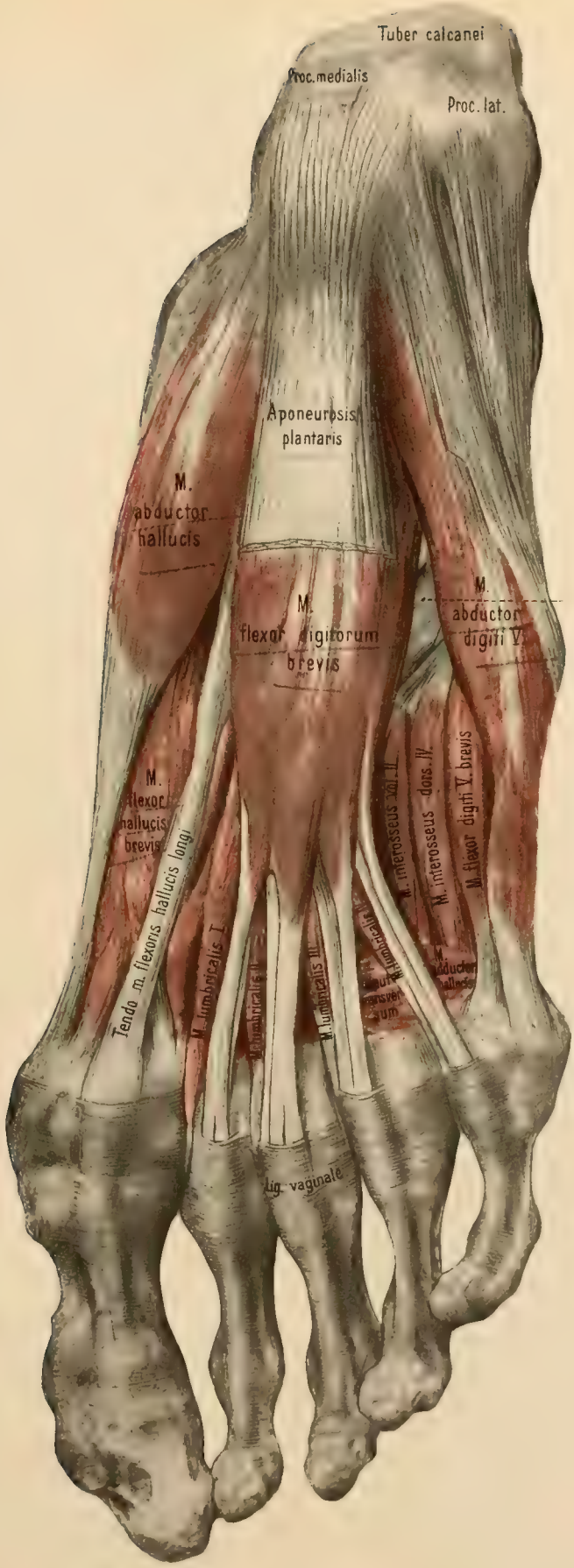

Fig. 166. Muskeln an der Planta des rechten Fußes (II)
nach Entfernung des distalen Stückes der Plantaraponeurose.

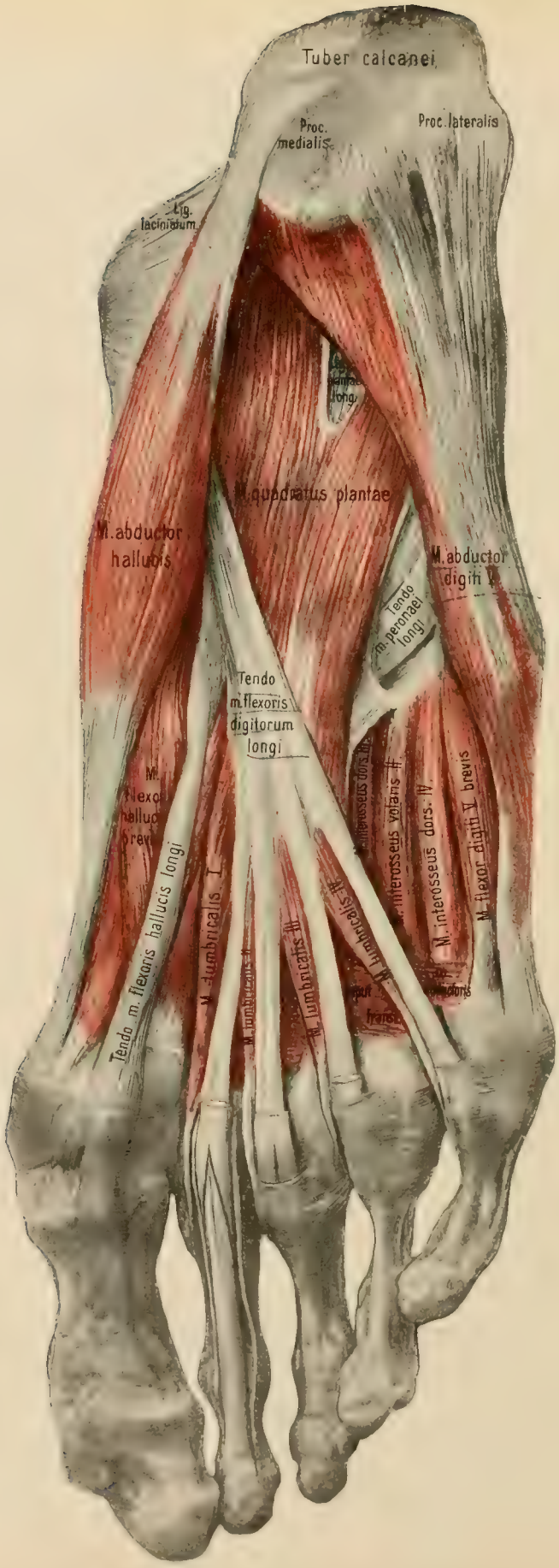

Fig. 167. Muskeln an der Planta des rechten Fußes (III)
nach Entfernung des M. flexor digitorum brevis.

endigen zusammen mit dem lateralen Kopf des Flexor brevis am lateralen Sesambein der großen Zehe sowie an der Basis ihrer Grundphalanx.

Innervation: Vom N. plantaris lateralis. Segmentbezug: S. I, II.

Funktion: Zieht die große Zehe lateralwärts und plantarwärts.

Varietäten: Vom Caput obliquum kann eine Sehne zur zweiten Zehe gehen. Das Caput transversum kann ganz oder zum Teil fehlen. Einige Bündel des Caput obliquum inserieren manchmal am Metatarsale hallucis; sie werden (nach W. Krause mit Unrecht) als Opponens hallucis bezeichnet.

Ein Opponens hallucis fehlt dem Menschen; einige Affen besitzen einen solchen, unter diesen der Orang.

β. Muskeln des Kleinzehenballens.

Es sind drei und zwar: der Abductor digiti quinti, Flexor brevis digiti quinti und Opponens digiti quinti.

1. M. abductor digiti quinti, Kleinzehenabzieher. Fig. 163, 166, 167, 171.

Liegt dicht unter der Haut am lateralen Fußrand. Entspringt am Processus lateralis tuberis calcanei, der Aponeurosis plantaris und auch vom Proc. medialis tuberis calcanei. Er setzt sich an der Tuberositas ossis metatarsalis V und an der Basis der Grundphalanx der kleinen Zehe an.

Innervation: Vom N. plantaris lateralis. Segmentbezug: S. I, II.

Funktion: Zieht die Grundphalanx der kleinen Zehe lateralwärts und plantarwärts.

Varietäten: Das an der Tuberositas ossis metatarsalis V sich anheftende Bündel kann selbständig werden.

2. M. flexor digiti quinti brevis, kurzer Kleinzehenbeuger. Fig. 166, 167, 171.

Entspringt vom Lig. plantare longum und der Basis des Metatarsale V, zieht mit dem Abductor vereinigt zur Basis der Grundphalanx der kleinen Zehe.

Innervation: Vom N. plantaris lateralis. Segmentbezug: S. I, II.

Funktion: Zieht die Grundphalanx der kleinen Zehe plantarwärts.

Varietäten: Er ist vollständig mit dem Opponens verwachsen.

3. M. opponens digiti quinti, Kleinzehengegensteller. Fig. 171, 172.

Entspringt wie der vorhergehende Muskel vom Lig. plantare longum und der Basis des Metatarsale V, setzt sich aber am lateralen Rande des Metatarsale V fest.

Innervation: Vom N. plantaris lateralis. Segmentbezug: S. I, II.

Funktion: Zieht die kleine Zehe medianwärts und plantarwärts.

Varietäten: Er kann ganz fehlen, aber auch sehr stark sein; oft ist er mit dem Flexor digiti V. verwachsen.

γ. Die mittleren Fußmuskeln.

Es sind folgende: Flexor digitorum brevis, Quadratus plantae, Mm. lumbricales und Mm. interossei.

1. M. flexor digitorum brevis, kurzer Zehenbeuger. Fig. 166.

Er entspringt von der unteren Fläche des Processus medialis tuberis calcanei, ist bedeckt von der Aponeurosis plantaris (Fig. 163) und läuft in vier Sehnen aus, welche zusammen mit den Sehnen des Flexor digitorum longus verlaufen und durch gemeinsame Sehnenscheiden, Vaginae tendinum digitales pedis, umhüllt sind. Sie inserieren an den Basen der Mittelphalangen der vier lateralen Zehen.

Der Muskel ist ein Perforatus gegenüber dem langen Zehenbeuger; die Sehnen des ersteren enthalten also gleich jenen des Flexor sublimis der Hand einen Hiatus tendineus. Die Sehne für die fünfte Zehe ist häufig nur rudimentär.

Innervation: Vom N. plantaris medialis. Segmentbezug: L. V. S. I.

Funktion: Er beugt die Mittelphalanx der zweiten bis fünften Zehe.

Varietäten: Er kann vollständig fehlen. Die Sehne zur kleinen Zehe fehlt oft.

2. M. quadratus plantae, Sohlenviereckmuskel. Fig. 167, 171.

Vom vorigen Muskel bedeckt, entspringt er an der medialen und unteren Fläche des Calcaneus und inseriert in langer Linie an der Sehne des Flexor digitorum longus.

Innervation: Vom N. plantaris lateralis. Segmentbezug: S. I, II.

Funktion: Unterstützt den Flexor digitorum longus in der Plantarflexion der Nagelphalangen.

Fig. 168.

Fig. 169.

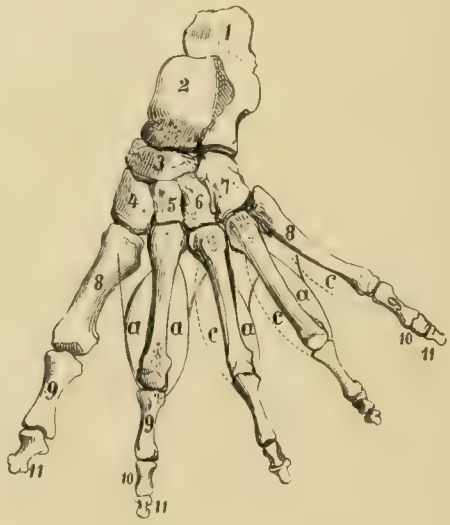

Fig. 170.

Fig. 168. **Ansicht der Mm. interossei dorsales.** (1 : 4.) 1, 2, 3, 4 die vier Mm. interossei dorsales.

Fig. 169. **Ansicht der Mm. interossei plantares.** (1 : 4.) 1, 2, 3 die drei Mm. interossei plantares.

Fig. 170. **Schema der Zwischenknochenmuskeln des Fußes.**
1 Calcaneus; 2 Talus; 3 Os naviculare; 4, 5, 6 Ossa cuneiformia; 7 Os cuboideum; 8 Ossa metatarsalia; 9 Phalanges primae; 10 Phalanges secundae; 11 Phalanges tertiae; *a* Mm. interossei dorsales; *c* Mm. interossei plantares.

Varietäten: Der ansehnlichste Teil des Quadratus plantae, welcher auch Caput plantare m. flexoris digitorum longi genannt wird, geht zur dritten und vierten Zehe. Der Ursprung kann bis zum Unterschenkel hinaufreichen. Er wird mit dem Flexor hallucis longus zusammen als besonderer Zehenbeuger betrachtet, dessen distaler Abschnitt in die Fußsohle gerückt ist. Den Anthropoiden und anderen Affen fehlt der Muskel (Gegenbaur).

3. Mm. lumbricales, Fußspulmuskeln. Fig. 166, 167.

Die vier Lumbricales entspringen an den vier Sehnen des Flexor digitorum longus und zwar die drei lateralen zweiköpfig, der mediale einköpfig am medialen Rand der Sehne für die zweite Zehe. Sie gehen am medialen Rande der Grundphalangen in die Dorsalaponeurose der vier lateralen Zehen über.

Die Insertionen der Lumbricales der Zehen sind unregelmäßiger als an der Hand; nicht selten setzen sie sich an der Gelenkkapsel der Zehengrundgelenke

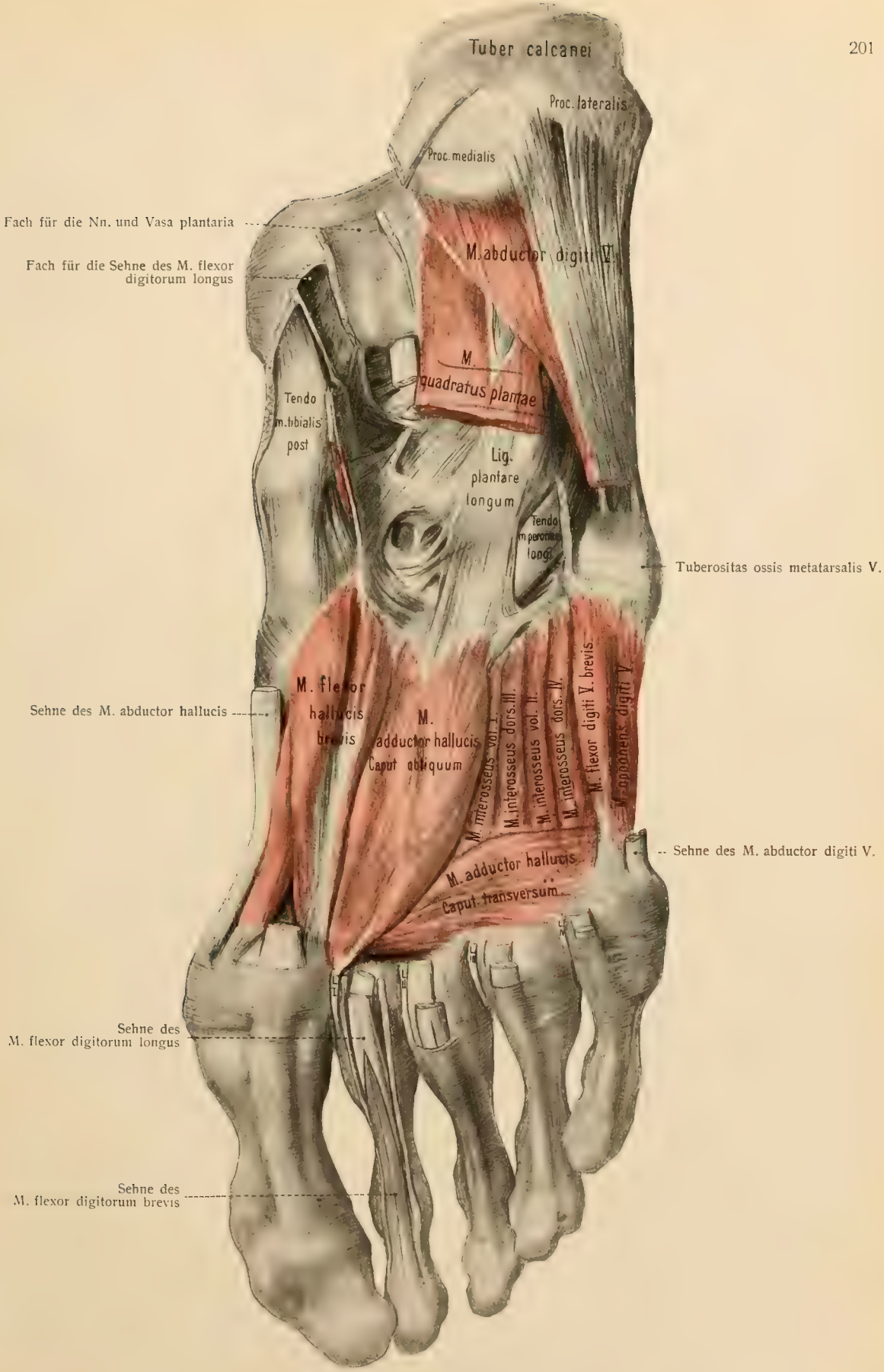

Fig. 171. Muskeln an der Planta des rechten Fußes (IV)

nach Entfernung des Flexor brevis digitorum, der Sehnen des Flexor digitorum longus, des Abductor hallucis und des Abductor digiti V.

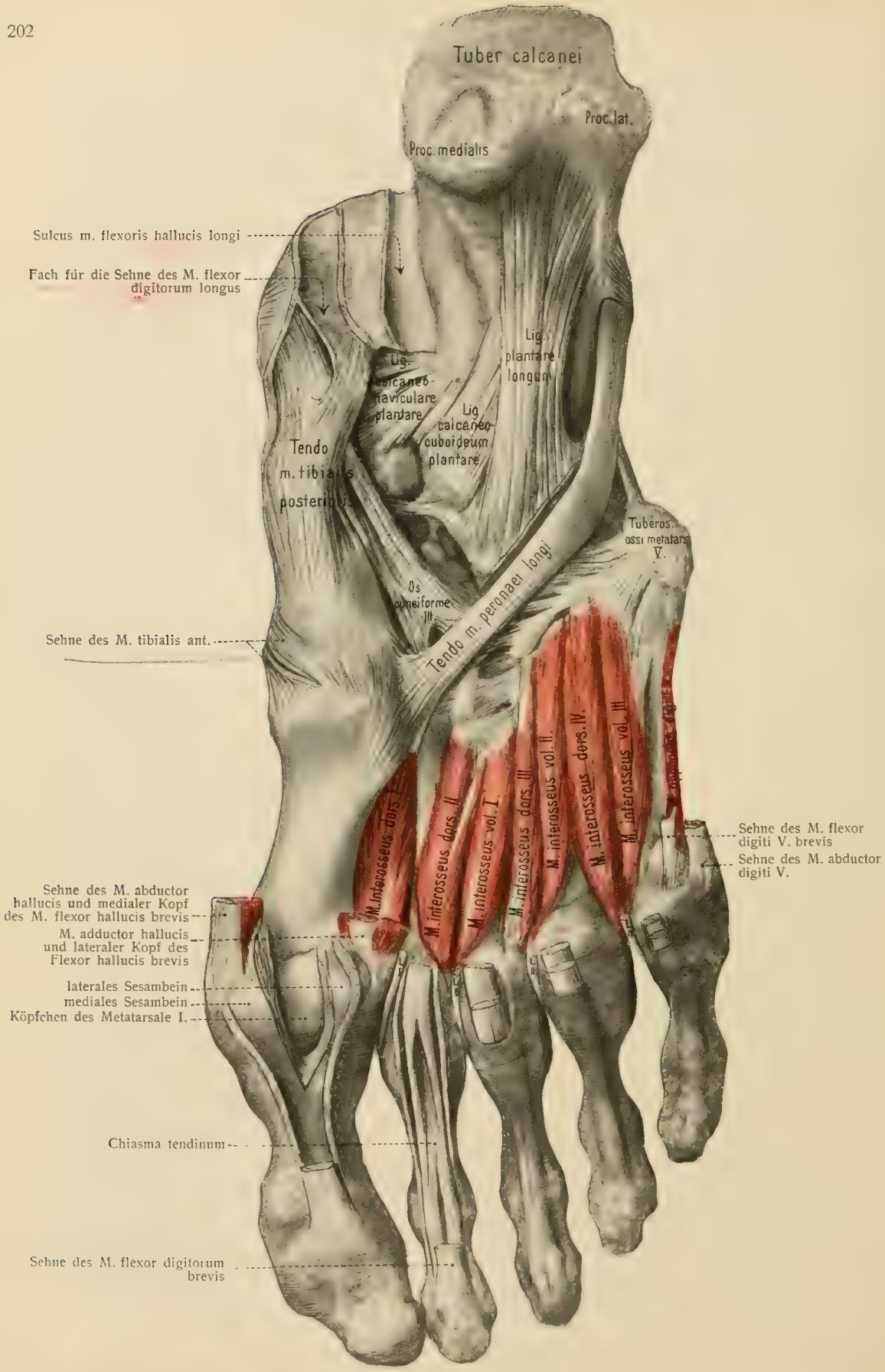

Fig. 172. Tiefe Sehnen, Bänder und Mm. interossei in der Planta des rechten Fußes (V).

fest, oder ziehen direkt zur Grundphalanx. Zwischen den Muskeln und den Ligg. capitulorum transversa liegen die Bursae mm. lumbricalium pedis.

Innervation: Die beiden medialen vom N. plantaris medialis, die beiden lateralen vom N. plantaris lateralis.

Segmentbezug: Lumbricales I, II aus L. V. S. I; Lumbricales III, IV aus S. I, II.

Varietäten: Einzelne oder alle fehlen oder sind doppelt.

4. Mm. interossei, Zwischenknochenmuskeln des Fußes. Fig. 168—172.

Wie bei der Hand sind vier dorsale und drei plantare vorhanden. Die Axe für die Funktionen der Interossei entspricht der Längsaxe der zweiten (längsten) Zehe.

Die drei Interossei plantares sind einköpfig. Sie entspringen am medialen Rande der Metatarsalia III, IV, V und treten an demselben Rande teils zur Grundgelenkkapsel und zur Basis der Grundphalanx, teils zur Dorsalaponeurose der Zehen III, IV, V.

Die vier Interossei dorsales sind zweiköpfig, indem sie von den zugewendeten Flächen der Metatarsalia I—IV entspringen. Die Sehne des Interosseus dorsalis I tritt zum medialen Rande der zweiten Zehe; die Sehnen der Interossei II—IV treten zum lateralen Rande der zweiten, dritten und vierten Zehe. Sie heften sich ebenfalls teils an der Basis der Grundphalangen fest, teils gehen sie in die Dorsalaponeurose über.

Die Dorsalaponeurose der Zehen zeigt die von den Fingern bekannten Verhältnisse.

Innervation: Vom N. plantaris lateralis. Segmentbezug: S. I, II.

Funktion: Der Interosseus dors. I zieht die zweite Zehe medianwärts. Die Interossei dors. II—IV ziehen die zweite, dritte, vierte Zehe lateralwärts. Die Interossei volares ziehen die dritte, vierte, fünfte Zehe medianwärts. Wirken die zwei an eine Zehe inserierenden Interossei zusammen, so beugen sie die Grundphalanx, strecken die Mittel- und Nagelphalanx.

Varietäten: Ein vierter Interosseus volaris kann vom Cuneiforme I entspringen und auf der Kleinzehenseite an die große Zehe ansetzen.

Vergleichung der Muskeln der oberen und der unteren Extremität.

Um die Muskulatur beider Extremitäten miteinander vergleichen zu können, ist es erforderlich, beiden Extremitäten die ursprüngliche Stellung zu geben. Zunächst müssen beide Extremitäten ventralwärts und senkrecht zur Längsaxe des Stammes gestellt, d. h. bis zu einem gewissen Grade in Quadrupedenstellung gebracht werden; dann aber sind sowohl der Ellenbogen als auch das Knie, d. i. die Streckseite beider Extremitäten, in Lateralstellung zu bringen, so daß die Beugeflächen ventralwärts sehen; dies ist leicht an der oberen, schwerer an der unteren Extremität zu bewerkstelligen. Die Beugefläche der unteren Extremität, anscheinend eine dorsale Fläche, ist eine ventrale Fläche, ebenso wie die nach vorn oder medianwärts gewendete Beugefläche der oberen Extremität; beide entsprechen einander. Auf der gleichen Grundlage ist zu verfahren, wenn andere Systeme der Extremitäten, Gefäße, Nerven, miteinander verglichen werden sollen.

Zur Zeit der ersten Anlage der Extremitäten stellen diese im wesentlichen gleich beschaffene, oben über fünf, unten über sieben Urwirbelgebiete sich erstreckende, von der Rumpfwand quer abstehende laterale Leisten der Rumpfwand dar, erhöhte Teile der Wolffschen Leiste. Ihre Streckseite ist dorsalwärts gewendet, während die spätere Radial- und Tibialseite kopfwärts, die Ulnar- und Fibularseite kaudalwärts sehen. Mit zunehmender Verlängerung legen sich die Extremitätenanlagen immer mehr ventralwärts dem Leibe an, beginnen sich aber zugleich auch schief nach hinten zu richten, die obere stärker als die untere. Unterdessen beginnen auch die ersten Gliederungen äußerlich sichtbar zu werden, indem zuerst Hand und Fuß, darauf Ellenbogen und Knie sich markieren. Ersterer stellt dabei seine Konvexität nach hinten, letzteres nach vorn. Hiermit sind die grundlegenden Vorgänge bereits vollzogen. Wie Kölliker bemerkt, kann man

mit Humphry den Vorgang auch in der Art beschreiben, daß man sagt, die vordere Extremität rotiere aus ihrer primitiven, lateralen Stellung um ihre Längsaxe nach der kaudalen Seite, während bei der unteren Gliedmaße das Umgekehrte statthat; sie rotiert um ihre Längsaxe nach der kranialen Seite. So kommt also am Arm die Streckseite nach hinten, am Bein nach vorn zu liegen, einhergehend mit Wachstumsvorgängen, welche zum Endziele hinstreben. Aus dieser sekundären Stellung sind die Extremitäten, wie bemerkt, zurückzudrehen, so daß die an den Extremitäten und an dem Stamme einander entsprechenden Flächen sichtbar werden und in der primitiven Lage sich befinden. Hat man das getan, so ist nicht allein die Grundlage gegeben für die Beurteilung der sogenannten Torsionstheorie des „Humerus", sondern auch für die Vergleichung der Extremitätenmuskeln.

A. Kölliker, Lehrbuch der Entwicklungsgeschichte. Leipzig 1879.

M. Holl, Über die Entwickelung der Stellung der Gliedmaßen des Menschen. Sitzungsber. d. k. Akad. d. Wiss. zu Wien. Mathem. naturw. Klasse, Bd. 100, 1891. — Eisler, P., Die Homologie der Extremitäten. Biolog. Zentralbl. XVI, 1896. — Derselbe, ebenda XVIII, 1898. — Stieda, L., Über die Homologie der Brust- und Becken-Gliedmaßen. Biolog. Zentralblatt XVII, 1897. — Derselbe, Einige Bemerkungen über die Homologie der Extremitäten. Ebenda, XVIII, 1898. — Derselbe, Beantwortung . . . in betreff der Extremitäten-Homologie, Verhandl. anat. Ges. 1898. — Bolk, L., Die Segmentaldifferenzierung des menschlichen Rumpfes und seiner Extremitäten. Morphol. Jahrb. XXVI–XXVIII, 1898, 1899.

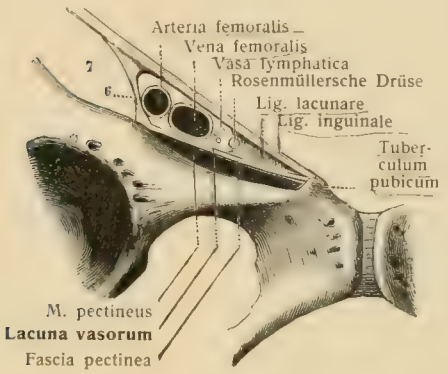

Fig. 173.

Schema des Anulus femoralis. (Nach Testut.)
6 Fascia iliopectinea. 7 Lacuna musculorum.

Fasciae extremitatis inf.,
Binden der unteren Extremität.

1. Fascia iliaca.

Sie deckt die vordere Fläche des M. iliopsoas und entspringt mit diesem Muskel von den Lendenwirbeln und der Crista iliaca. Medial ist sie mit der Linea arcuata fest verwachsen, desgleichen mit der Eminentia iliopectinea und, jenseits derselben mit der Vorderfläche der Hüftgelenkkapsel. Die Fascia iliaca tritt nämlich mit dem von ihr eingeschlossenen Muskel und dem N. femoralis unter dem Leistenbande hindurch zur Tiefe der Vorderfläche des Oberschenkels, ist aber während des Durchtrittes mit dem größeren Teil ihrer Breitenausdehnung fest an das Leistenband geheftet. Nur der mediale Teil entgeht dieser Verwachsung, nämlich derjenige, welcher sich von der Eminentia iliopectinea zum Leistenbande frei hinüberspannt und als Ligamentum iliopectineum bezeichnet wird. Durch diese Platte wird, wie Fig. 134, 135, 173 zeigen, der unter dem Lig. inguinale vorhandene Raum in zwei Teile zerlegt, einen lateralen und einen medialen. Jener führt den Namen Lacuna musculorum, dieser Lacuna vasorum. Durch die bis zum Trochanter minor allseitig abgeschlossene Lacuna musculorum ziehen der M. iliopsoas und der N. femoralis; durch die Lacuna vasorum aber die Arteria und Vena femoralis, sowie Lymphgefäße; jene liegt dabei am meisten lateral, die Lymphgefäße am meisten medial, zwischen ihnen die Vene. A. und V. femoralis sind in eine Bindegewebscheide eingeschlossen, Vagina vasorum femoralium, welche mehr oder minder deutlich ein zwischen Arterie und Vene befindliches Septum besitzt. Die Vasa femoralia nehmen den größeren lateralen Teil der Lacuna vasorum ein. Zwischen ihnen und dem konkaven Rande des Lig. lacunare bleibt eine bereits oben (S. 54) erwähnte Lücke, der innere

Schenkelring, Anulus femoralis, durch welchen Herniae femorales ihren Austritt zu nehmen pflegen.

2. Fascia pectinea.

Medial von der Eminentia iliopectinea, entlang dem ganzen Schambeinkamm, nimmt ein zweites Fascienblatt seinen Ursprung, welches den Musculus pectineus deckt und mit ihm auf die Vorderfläche des Oberschenkels gelangt, die Fascia pectinea. An der Eminentia iliopectinea stoßen dem Angegebenen gemäß die Fascia iliaca und pectinea zusammen und setzen sich ineinander fort. Daher werden auch beide Fascien gemeinsam oft Fascia iliopectinea genannt. Letztere deckt den Grund der Fossa iliopectinea und stellt das tiefe Blatt der Oberschenkelfascie dar.

3. Fascia lata. Fig. 174, 175, 176.

Die Fascia lata ist gegenüber der Fascia iliopectinea das oberflächliche Blatt der Oberschenkelfascie. Die Fascia lata hängt proximal mit dem Lig. inguinale, lateral mit der Crista iliaca und dem Kreuzbein, medial mit dem unteren Scham- und unteren Sitzbeinast zusammen und erstreckt sich von dieser großen Umfassungslinie abwärts als mächtiges fibröses Rohr, welches alle Oberschenkelmuskeln umhüllt.

Dicht unterhalb des medialen Teiles des Leistenbandes befindet sich die Eintrittsstelle der Vena saphena magna in die Vena femoralis. Die Fascia lata besitzt hierselbst einen sichelförmigen Ausschnitt, dessen Rand Margo falciformis genannt wird, und dessen oberes Horn, Cornu superius, an das Lig. inguinale oder Lig. lacunare oder an die Fascia pectinea angeheftet ist, während das untere Horn, Cornu inferius, mit der Fascia pectinea zusammenfließt (Fig. 49, 174). Denkt man sich das obere Horn durch eine bogenförmige Linie mit dem unteren Horn in Verbindung gesetzt, so ergibt sich mit dem Margo falciformis ein ovaler Ring, äußerer Schenkelring, Anulus femoralis externus. Die von dem Ringe umfaßte Grube, auf deren Grunde mehr oder weniger große Stücke der Vasa femoralia sichtbar sind, heißt Fossa ovalis (Fig. 49, 174).

Die Fossa ovalis ist von einer dünnen, festeren oder lockeren Membran erfüllt, Fascia cribrosa, welche mit dem Margo falciformis und der Fascia lata, sowie der Fascia pectinea zusammenhängt. Ihr Name rührt her von den zahlreichen Öffnungen, welche sie für den Durchtritt kleiner arterieller und venöser Blutgefäße, Lymphgefäße und Nerven besitzt.

Schenkelkanal, Canalis femoralis. *Fig. 173.*

Der zwischen Anulus femoralis und Margo falciformis gelegene Gang ist der Schenkelkanal, Canalis femoralis; er ist einer der wichtigsten Hernienkanäle. Der Eingang in den Kanal ist die engste Stelle desselben; Einklemmungen (Inkarzerationen) kommen hier am häufigsten vor.

Der Anulus femoralis ist medial vom Lig. lacunare, lateral von der Vena femoralis und der Vagina vasorum femoralium begrenzt; vorn vom Lig. inguinale, hinten vom Pecten ossis pubis und der Fascia pectinea. Vom Lig. lacunare zieht ein Bindegewebszug in querer Richtung längs des Pecten ossis pubis zum Lig. iliopectineum; er führt den Namen Lig. pubicum (Cooperi) (s. Abt. II, Fig. 402). Die Vasa epigastrica haben zum Anulus femoralis internus laterale Lage. Gefährlich

wird hier bei operativen Eingriffen der ungewöhnliche Ursprung der A. obturatoria aus der A. epigastrica inferior. Die ungewöhnliche Obturatoria verläuft nämlich oft am lateralen Rande des Lig. lacunare und kann bei der Herniotomie verletzt werden, daher der alte Name Corona mortis, Totenkranzarterie, für diese Varietät.

Der Anulus femoralis internus ist keine offene Lücke; er wird vielmehr gedeckt durch einen Teil der Fascia transversalis, das bereits S. 54 genannte Septum femorale (Cloqueti). Lockere Bindegewebsmassen übernehmen die weitere Ausfüllung, sowie eine in der Regel hier liegende Lymphoglandula inguinalis profunda, welche ihrer Wichtigkeit wegen besonders benannt wird: Lymphoglandula Rosenmülleri s. Cloqueti. Lymphgefäße durchsetzen das Septum femorale. Jenseits der Fascia transversalis hilft das Peritonaeum den Verschluß bilden. Häufig bildet letzteres an dieser Stelle eine kleine Ausbuchtung, Fovea femoralis.

Die vordere Wand des Canalis femoralis wird durch das obere Horn des Margo falciformis der Fascia lata gegeben, die hintere Wand durch die Fascia pectinea, die laterale Wand durch die Vagina vasorum femoralium.

Der Anulus femoralis externus bildet die Austrittspforte der Schenkelhernien, wenn dieselben unter die Haut gelangen. Hier liegen zahlreiche Glandulae subinguinales superficiales und die Fascia cribrosa. Inseriert das obere Horn des Margo falciformis am Lig. inguinale oder lacunare, so ist der Schenkelkanal nur sehr kurz. Rückt die Insertion des oberen Hornes an der Fascia pectinea weiter herab, so gewinnt der Kanal an Länge, die also besonders von der Insertion des oberen Hornes abhängt. Der Längsdurchmesser des äußeren Schenkelringes zeigt sehr große Unterschiede, die zwischen 2 und 6 cm schwanken. Fig. 49, 174.

In seltenen Fällen treten Schenkelhernien lateral oder hinter oder unmittelbar vor den Schenkelgefäßen nach außen.

An der lateralen Seite wird die Fascia lata verstärkt durch die Ausstrahlung zweier Sehnen, der Sehne des M. tensor fasciae latae und eines großen Teiles der Sehne des Glutaeus maximus. Beide Ausstrahlungen schließen sich vorn und hinten an einen mittleren Verstärkungszug an, welcher selbständig von der Crista iliaca (am Punctum coxae) entspringt und Tractus iliotibialis (Maissiati) genannt wird (Fig. 149). Alle drei Verstärkungszüge zusammen, deren Faserung deutlich ihren Weg bezeichnet, lassen sich abwärts bis zum Tuberculum tractus iliotibialis der Tibia verfolgen, an dem sie sich festsetzen und bei der Feststellung des Kniegelenkes eine wichtige Rolle spielen (s. Abt. II, S. 313).

Die Fascia lata sendet gleich der Fascia brachii zwei große intermuskulare Septa in die Tiefe. Das Septum intermusculare laterale (femoris) liegt in der hinteren Fortsetzung des Tract. iliotibialis und dringt zwischen dem Vastus lateralis und den Flexoren des Oberschenkels zum Labium laterale der Linea aspera vor. Das Septum intermusculare mediale dagegen dringt zwischen dem Vastus medialis und den Adduktoren zum Labium mediale. Ein drittes schwächeres Septum, Septum posterius, schiebt sich zwischen die Adduktoren und Flexoren ein. So werden drei große Muskelfächer hergestellt, welche für die Aufnahme der Extensoren, Flexoren und Adduktoren bestimmt sind.

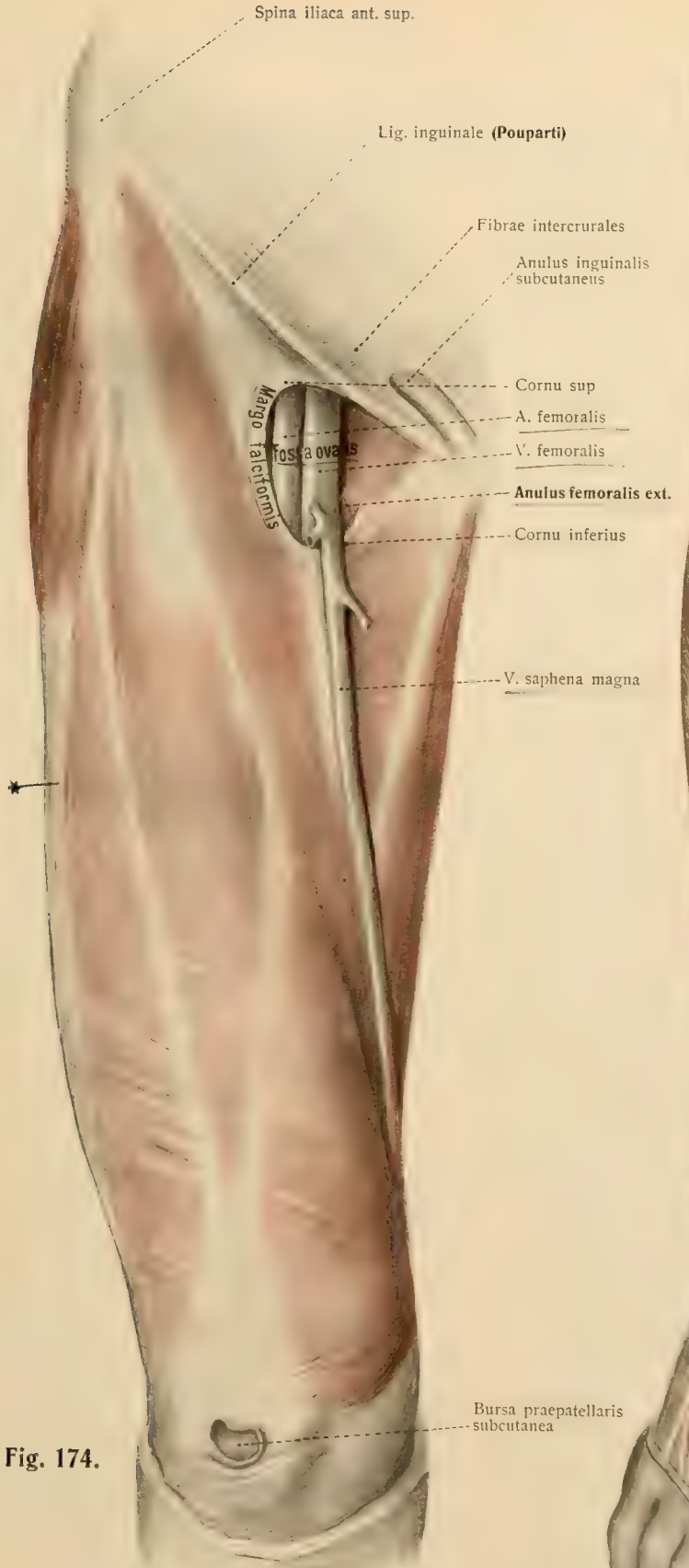

Fig. 174. Binde des Oberschenkels von vorn.
*) Tractus iliotibialis (Maissiati).

Fig. 175. Binde des Unterschenkels von vorn und Binde des Fußrückens.

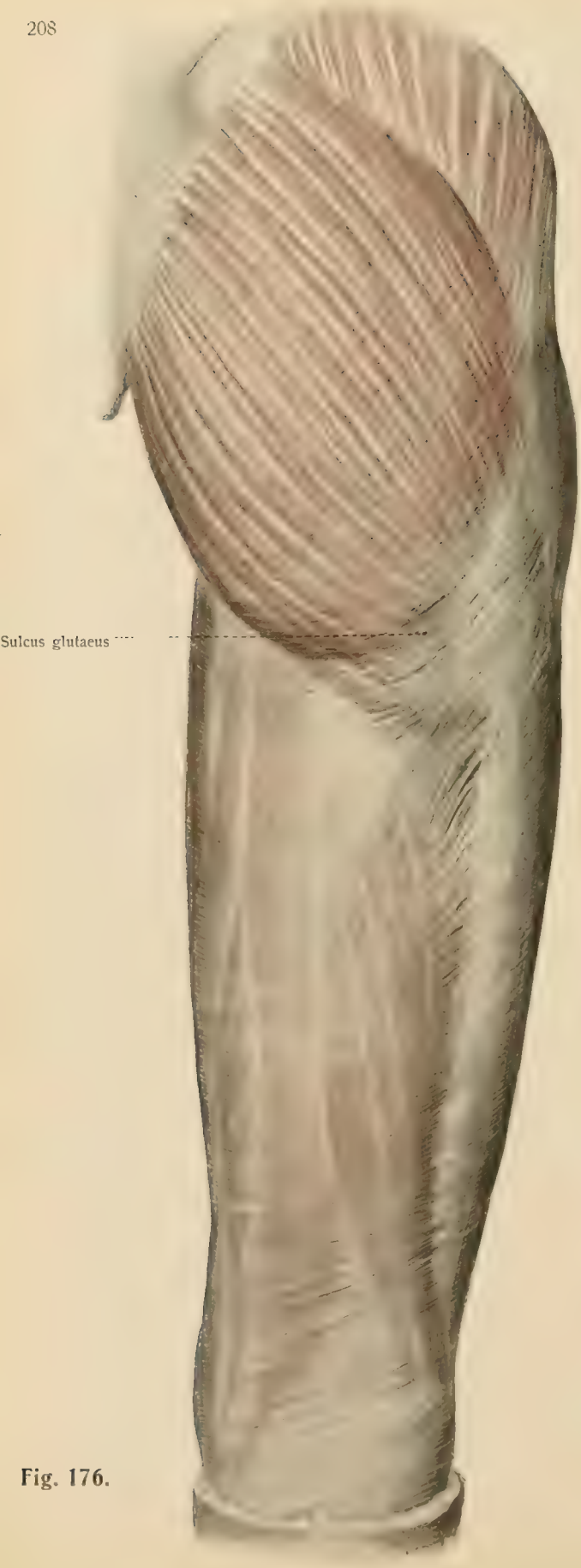

Fig. 176.

Fig. 177.

Fig. 176. Binde des Oberschenkels von hinten.

Fig. 177. Binde des Unterschenkels von hinten.

Am Knie ist die Fascie nicht allein mit der Patella, sondern zu ihren beiden Seiten auch mit der Kniegelenkkapsel in ausgedehnter Weise fest verbunden. Um so weiter ist sie dagegen von der hinteren Wand der Gelenkkapsel entfernt, indem bedeutende Fettmassen, große Gefäße und Nerven sich einschieben.

Von der Gegend des Knies zum Fuße erstreckt sich die

4. Fascia cruris. Fig. 175, 177.

Mit den subkutan freiliegenden Flächen und Kanten der Unterschenkelknochen fest verbunden, hängt sie auch mit dem Ursprunge der Extensoren innig zusammen. Zwischen dem M. tibialis anterior und Extensor digitorum longus dringt ein fibröses Septum, Septum intermusculare anterius (tibiale) in die Tiefe;

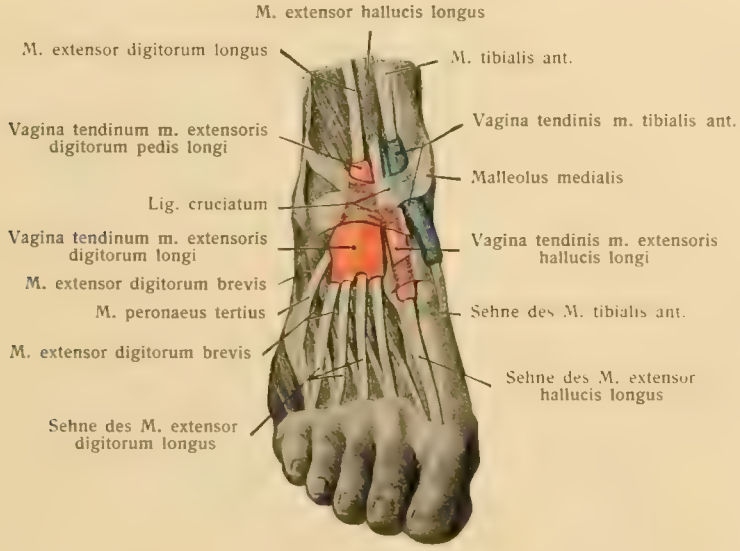

Fig. 178.

Sehnenscheiden am Fußrücken. (Aus Corning, topogr. Anatomie.)

ein anderes, Septum intermusculare posterius (fibulare), liegt zwischen dem Extensor digitorum longus und Peronaeus longus; beide dienen den benachbarten Muskeln als Ursprungsflächen.

Zwischen dem Triceps surae (Gastrocnemius und Soleus) und dem tiefen Muskellager spannt sich das tiefe Blatt der Fascia cruris aus, welche seitlich mit dem oberflächlichen Blatte zusammenhängt.

Der proximal von den Malleolen gelegene Teil der Fascie der Streckseite ist in der Höhe von zwei bis drei Querfingern verstärkt und bildet das Lig. transversum cruris. Fig. 150, 151, 161, 162, 175.

Distal vom Lig. transversum cruris folgt das schon auf den Fuß übertretende Lig. cruciatum. Seine Faserzüge gelangen von beiden Malleolen, indem sie sich kreuzen, zum medialen und lateralen Fußrande. Häufig ist das Band indessen bloß λ-förmig gestaltet, weil der proximale laterale Schenkel schwach entwickelt oder gar nicht ausgeprägt ist. Fig. 150, 151, 161, 162, 175, 178.

Gedeckt vom Lig. cruciatum treten die Strecksehnen zum Fußrücken.

Vom Malleolus medialis zum Calcaneus spannt sich das Lig. laciniatum aus. Es deckt die Sehnen des Tibialis posterior und Flexor digitorum longus. Fig. 152, 180.

An der lateralen Fläche befinden sich die Retinacula mm. peronaeorum. Das Retinaculum mm. peronaeorum superius (Fig. 150, 179) spannt sich

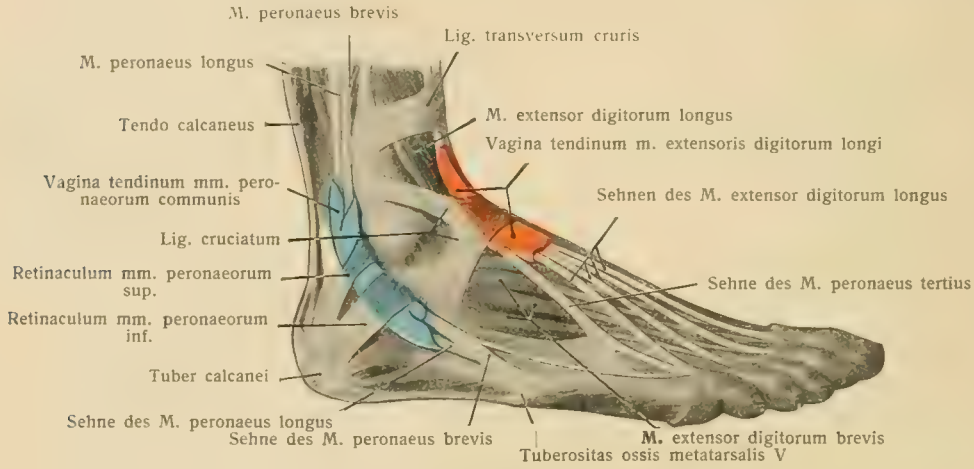

Fig. 179.

Sehnenscheiden am Fuß, laterale Seite. (Aus Corning, topogr. Anatomie.)

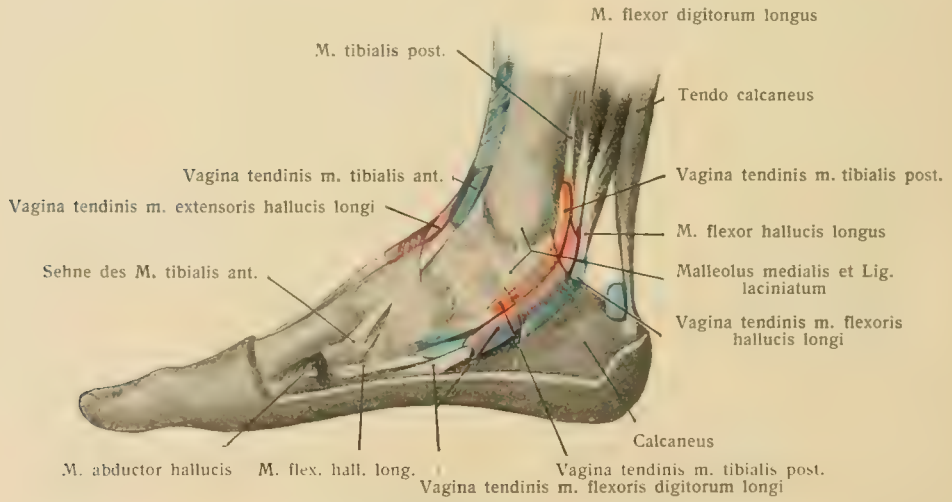

Fig. 180.

Sehnenscheiden am Fuß, mediale Seite. (Aus Corning, topogr. Anatomie.)

vom Malleolus lateralis zum Calcaneus aus und hält die Sehnen des Peronaeus longus und brevis fest. Das Retinaculum mm. peronaeorum inferius, durch eine Scheidewand in zwei Fächer für die Mm. peronaei geteilt, entspringt und endigt an der lateralen Fläche des Calcaneus. Fig. 150, 179.

Alle Durchtrittsstellen der Sehnen sind mit synovialen Scheiden gefüttert. Fig. 178—180.

Das Lig. transversum cruris bildet ein besonderes Fach für die Sehne des Tibialis anterior; ebenso bei den Anthropoiden, besonders beim Schimpanse (Erik Müller).

Das Lig. cruciatum besteht aus dem Lig. fundiforme (von A. Retzius) und zwei medialen Schenkeln. Derjenige Teil des Lig. cruciatum nämlich, welcher beim Menschen den Extensor dig. communis und Peronaeus III festhält, ist mit dem ganz freien, schleuderförmigen Bande homolog, das bei den Tieren vorkommt. Von dem Gipfel des Lig. fundiforme entspringen ein Crus mediale superius und ein Crus mediale inferius. Ersteres verschmilzt oben medial mit dem tiefen, an das Periost der Tibia befestigten Blatte des Lig. transversum; letzteres dagegen befestigt sich am medialen Fußrande, an dem Os naviculare und dem Os cuneiforme I, sowie an der Aponeurosis plantaris. Hiernach hätte man kein Recht, von einem Lig. cruciatum zu sprechen, es läge nur ein Lig. lambdoideum oder ypsiloideum vor. Dennoch ist oft auch ein Crus laterale (superius) vorhanden, wodurch dann die äußere Kreuzform gerettet wird.

5. Fascia pedis.

Die Rückenfascie des Fußes ist eine dünne Membran, welche sich vom Lig. cruciatum aus über die Strecksehnen hinzieht. Ein tiefes Blatt deckt die kurzen Streckmuskeln und die Interossei dorsales.

Die Aponeurose der Fußsohle, Aponeurosis plantaris (Fig. 163), mit ihrem mittleren Teile ein mächtiges Streckband bildend, und die tieferen Weichteile der Planta schützend, erstreckt sich von den beiden hinteren Höckern des Calcaneus bis zu den Köpfchen der Mittelfußknochen. Die beiden seitlichen Abteilungen grenzen sich, entsprechend den drei Muskelgruppen der Fußsohle, oberflächlich durch Furchen, in der Tiefe durch Scheidewände voneinander ab. Die mediale Abteilung ist dünn, die laterale viel fester, namentlich zwischen dem lateralen Höcker des Fersenbeines und der Basis des Metatarsale V. Die mittlere Abteilung ist wie bei der Aponeurosis palmaris hinten schmaler und dicker, vorn breiter und dünner und spaltet sich endlich in fünf Zacken, je eine für jede Zehe. Zahlreiche Querfasern verbinden sie untereinander. Vertikale Bündel übernehmen die Befestigung an der Haut. In der Nähe der Metatarsophalangealgelenke spalten sich alle Zacken in je zwei Bündel, welche die Beugesehnen umfassen und an dem Bandapparat der Gelenke sich befestigen. Ein breiter distaler Querfaserzug gelangt bis in die Nähe der interdigitalen Hautfalten: Fasciculi transversi aponeurosis plantaris. Fig. 163.

Ein tiefes Blatt, Fascia plantaris profunda spannt sich von den Mittelfußknochen über die Mm. interossei und dient Bündeln der letzteren zum Ursprunge.

E. Loth, Die Aponeurosis plantaris etc. Morph. Jahrb. Bd. 38, 1908.

Durchtrittsstellen für Gefäße und Nerven.

Die Fossa ovalis ist die Durchtrittsstelle für die V. saphena magna und den N. lumboinguinalis. Durch die Fascia lata dringt in der Kniekehle die V. saphena parva in die V. poplitea. Der N. cutaneus femoris lateralis durchbricht 5 cm unter der Spina iliaca anterior superior, die Nn. cutanei femoris antt. in der vorderen Längsmitte, der N. cutaneus medialis etwas tiefer unten und medial die Fascia lata. Der Nervus saphenus wird an der medialen Seite der Kniegegend subkutan. Der N. peronaeus superficialis durchbricht die Fascie der Streckseite des Unterschenkels in der Höhe des Beginnes des unteren Drittels seiner Länge. Der N. cutaneus femoris posterior liegt in der ganzen Länge des Oberschenkels unter der Fascie und entsendet seine Äste successive durch Löcher der Fascie zur Haut, der N. cutaneus surae medialis unterhalb der hinteren Längsmitte des Unterschenkels. Höher oben, unter der Kniekehle und lateral von ihr, durchdringt der N. cutaneus surae lateralis die Fascie, während die Rami calcanei mediales oberhalb der Ferse, hinter dem Malleolus medialis, zur Haut treten.

Die fibrösen und mukösen Scheiden der Zehensehnen und ihre Verstärkungsbänder entsprechen den von der Hand bekannten Verhältnissen. Man unterscheidet Ligg. anularia, vaginalia, cruciata.

Von subkutanen Schleimbeuteln der unteren Extremität sind noch zu nennen:

Bursa subcutanea malleoli lateralis (häufig) auf dem lateralen Knöchel;

Bursa subcutanea malleoli medialis (häufig) auf dem medialen Knöchel;

Bursae intermetatarsophalangeae liegen zwischen den Köpfchen der Metatarsalien. Die drei medialen sind fast immer vorhanden; der vierte fehlt oft.

Andere noch nicht genannte Schleimbeutel sind:

Bursa subcutanea praementalis, ist ein Schleimbeutel, welcher zuweilen zwischen der Protuberantia mentalis und den darüber liegenden Weichteilen sich findet;

Bursa subcutanea prominentiae laryngeae, liegt vor der Prominentia laryngea des Schildknorpels;

Bursa subcutanea sacralis, liegt zwischen Haut und Fascia lumbodorsalis an der Grenze des Os sacrum gegen das Os coccygis;

Bursa coccygea, liegt an der Ansatzstelle des Lig. anococcygeum an das untere Ende des Steißbeins.

III. Die Lehre von den Gefäßen. Angiologia.

Einleitung.

1. Zweck des Gefäßsystems.

Der menschliche Organismus vermag sich nicht in seiner ganzen Masse durch eine von Zelle zu Zelle dringende Nahrung zu ernähren; ebensowenig kann der notwendige Sauerstoffstrom sich von Zelle zu Zelle durch den ganzen Organismus verbreiten; und bezüglich der Abfuhr von verbrauchten Stoffen ist dieser Weg ebenfalls nicht ausreichend. Für den weitaus überwiegenden Teil des Körpers sind vielmehr Vorkehrungen besonderer Art getroffen, welchen die Erfüllung jener Aufgaben zufällt. Die Hauptmasse des Körpers ist nämlich durchsetzt von einem überaus reichen System von Kanälen, welche in der Bindesubstanz des Körpers enthalten sind, ihr angehören und fast alle Organe mit ihren unzähligen Verzweigungen und Netzen durchziehen. Die Kanäle sind in solcher Fülle im Körper enthalten, daß der letztere schon durch sie allein ein poröses Gebilde darstellt. Die zusammenhängende Masse der Kanäle ist erfüllt von Blut, beziehungsweise Lymphe.

Das Blut kann man als ein von den Wänden der Kanäle umschlossenes Organ auffassen, welches so überreich ernährt und mit Sauerstoff versehen wird, daß es allen anderen Organen von seinem Reichtum abzugeben vermag. Abgesehen von seiner ersten Anlage ist dieses Organ im lebenden Körper niemals in Ruhe, sondern es befindet sich in kreisender Bewegung; die umschließenden Wände sind so beschaffen, daß sie die kreisende Bewegung teils gestatten, teils bewirken. Eine Stelle des Gangwerkes hat sich in hervorragender Weise dazu ausgebildet, die Bewegung einzuleiten und zu unterhalten; sie stellt ein organisches Pumpwerk dar, das Herz. Dem kreisenden Blute aber und seinen Wänden fällt nebst der Lymphe die große Rolle zu, die genannten Aufgaben der Zufuhr von Ernährungsmaterial und von Sauerstoff, sowie der Abfuhr von Stoffwechselprodukten und von Kohlensäure zu erfüllen. Die Form des gesamten Gangwerkes ist nicht beliebig, sondern nach bestimmten Regeln gestaltet; sie wird bedingt durch den Bau des zu versorgenden Körpers, durch die Gesetze der Mechanik und durch die Entwicklungsgeschichte.

Blick auf die Tierwelt.

Die obigen Betrachtungen erfahren durch eine Umschau auf die Gefäßsysteme der Tiere eine wesentliche Förderung und Ergänzung.

In den unteren Klassen des Tierreiches fehlt ein Gefäßsystem. Selbst die Gegenwart eines reich ausgebildeten Darmes erfordert nicht notwendig ein Gefäßsystem. Nachdem die im Darm aufgelösten Nährstoffe die Darmwand durchsetzt haben, gelangen sie auf dem Wege der Osmose in die verschiedenen Körpergewebe; dies wird um so leichter geschehen können, je reicher verzweigt der Darm ist und je mehr er dadurch die aufgesogene Nahrung im Körper verteilen kann.

Bei den Nemertinen, einer Klasse der Plathelminthen, begegnen wir zum ersten Mal einem Gefäßsystem. Die meisten dieser Schnurwurmer besitzen zwei oder drei parallele Blutgefäße, welche leicht gewunden durch den Körper ziehen, vorn und hinten durch Schlingen, oft auch durch ringförmige Anastomosen verbunden sind und echtes Blut im Körper umherführen. Bei einigen Nemertinen ist das Blut sogar rot gefärbt, der Farbstoff ist Hämoglobin, an elliptische, scheibenförmige Blutzellen gebunden, wie bei den Wirbeltieren. Das wichtigste jener primitiven Blutgefäße ist das in der Mittellinie des Körpers über dem Darm gelegene; es kann dem Rückengefäße der Gliedertiere und der Aorta der Wirbeltiere verglichen werden. Rechts und links haben die beiden Seitengefäße ihre Lage.

Weiterhin treffen wir das Blutgefäßsystem in den verschiedensten Formen und Stufen der Ausbildung. Bald besteht es aus wenigen abgegrenzten Kanälen, welche mit den Spalten und Hohlräumen des Körpers in offene Verbindung gesetzt sind; bald ist es sehr vollkommen und reich verzweigt und dringt mit seinen Zweigen in fast alle Organe.

In einem wohl ausgebildeten Gefäßsystem zeichnen sich einige Gefäße durch größere Weite vor den anderen aus und machen sich als Hauptstämme geltend, von welchen Äste nach den verschiedensten Seiten ausgehen und ferneren Verzweigungen unterliegen. Diese lösen sich endlich in die feinsten, meist netzförmig verbundenen Gefäße auf, welche die Organe durchdringen und mit deren Formelementen in osmotischen Verkehr treten. Die feinsten Verzweigungen sammeln sich wieder zu größeren Gefäßen, welche das Blut, nachdem es seine Aufgaben erfüllt hat, wiederum in die Hauptstämme zurückführen. Das ist das allgemeine Bild des in der Tierwelt weit verbreiteten Blutkreislaufes.

Fig. 181.

Schema des einfachen Kreislaufes.

H Herz; *a* Arterie; *v* Vene; *C* Kapillarsystem u. Organe. Am Anfang und Ende des Herzens befindet sich je ein Ventil, welches den Rückfluß des Blutes hindert.

Das Blut selbst ist flüssig, gewöhnlich klar und farblos, in anderen Fällen rot, grün usw. gefärbt. In der Flüssigkeit sind Blutzellen, gewöhnlich farblose amöboide Blutzellen enthalten; seltener sind die Blutkörperchen gefärbte Zellen, wie bei den Wirbeltieren. So hängt bei den Wirbellosen die Farbe des Blutes meist von der Farbe der Flüssigkeit ab, während sie bei den Wirbeltieren durch diejenige der Blutzellen bedingt wird. Da das Blut die vom Darme aufgesaugte Nahrung aufzunehmen und umzutreiben, respiratorische Leistungen zu erfüllen und verbrauchte Stoffe von den Geweben zu empfangen hat, so ist leicht zu bemerken, daß nicht den großen Gefäßstämmen, weder den zu- noch den abführenden, die Hauptbedeutung im ganzen System zukommt, sondern dem fein angelegten, aber stark ausgebreiteten, mit großer Oberfläche ausgestatteten kapillaren Zwischengebiet, welches den unmittelbaren Verkehr mit den Organen zu unterhalten bestimmt ist.

Gewisse Stellen des Gangwerkes sind reichlich mit Muskulatur versehen und unterliegen periodischer Zusammenziehung und Ausdehnung, sie pulsieren. Einen solchen Abschnitt des Gefäßsystems nennt man ein Herz. Bei demselben Tiere können deren mehrere vorhanden sein, doch ist dann immer eins durch Größe und kräftige Ausbildung bevorzugt; es steht mit den großen Gefäßstämmen in offenem Zusammenhang und bildet infolgedessen den Mittelpunkt, das Zentralorgan des Gefäßsystemes und des Kreislaufes. An den beiden Öffnungen des Herzens kommen oft Falten der Innenwand zur Ausbildung, welche eine sehr regelmäßige Form besitzen und große Bedeutung erlangen, indem sie als Ventile wirkend der bewegten Flüssigkeit einen Weg freilassen, den anderen aber verwehren. Häufig ist das Herz aus mehreren aufeinanderfolgenden Abteilungen zusammengesetzt, eine Anordnung, welche man auch als eine Verbindung mehrerer zusammenwirkender Herzen betrachten kann. Diejenigen Gefäße, welche das Blut vom Herzen zu den Organen leiten, werden Arterien, diejenigen, welche es dem Herzen wieder zurückbringen, Venen genannt; das große Zwischengebiet stellt das System der Haargefäße oder Kapillaren dar (Fig. 181, 183). Erst bei den Wirbeltieren begegnen wir auch Lymphgefäßen; sie stellen ihrem Wesen nach einen wichtigen Anhang des Venensystems dar, wie später auseinanderzusetzen ist.

Von großem Einfluß auf die Gestaltung des Gefäßsystems ist das Vorhandensein besonderer Atmungsorgane (Kiemen, Lungen). Besteht doch ihre Aufgabe darin, dem Blut Sauerstoff zuzuführen und es von Kohlensäure zu befreien. Das Blut muß also diese Organe durchlaufen und muß in ähnlicher Weise, wie es im Kapillarsystem des Körpers zur Ernährung des letzteren geschieht, wiederum flächenhaft ausgebreitet und den Einwirkungen der atmosphärischen Luft oder

des sauerstoffhaltigen Wassers in ausgiebiger Weise ausgesetzt werden. Dadurch wird aber das Gefäßsystem in seiner Anordnung verwickelter. Im allgemeinen wird die Aufgabe in der Weise erreicht, daß das Blut, nachdem es die Organe durchströmt hat und venös geworden ist, sich in einem größeren gemeinsamen Behälter sammelt und von diesem in die Kiemen oder Lungen befördert wird, in welchen es wieder mit Sauerstoff versehen wird. Ist dies geschehen, so gelangt das arterielle Blut in einen zweiten, kontraktilen Behälter, welcher es dem Körper und dem in ihm enthaltenen mächtigen Kapillarsysteme entgegentreibt.

Bei vielen Gruppen wirbelloser Tiere (bei Weichtieren, Krebsen) ist der zweite kontraktile Behälter das Herz; es empfängt arterielles Blut und ist also ein arterielles Herz. Das aus dem Körper zurückkehrende venöse Blut sammelt sich in einem venösen Blutsinus, von welchem es zu den Kiemen gelangt, um sich mit Sauerstoff zu beladen.

Ganz anders ist es bei den Fischen. Bei ihnen wird das Herz durch den ersten großen Behälter dargestellt, welcher das aus dem Körper zurückströmende venöse Blut aufnimmt und es in die Kiemen befördert; das Herz dieser Tiere ist ein venöses Herz. Von den Kiemen gelangt das Blut in die Aorta, ein großes, nicht selbständig pulsierendes Gefäß, welches dem zweiten Behälter entspricht und das arterielle Blut in den Körper führt. Aus derselben Grundlage des venösen Herzens geht das Herz aller folgenden Wirbeltierklassen hervor. Durch Septenbildung aber entwickelt sich aus dem einfachen, venösen Herzen allmählich ein Doppelherz, von welchem die eine venöse Hälfte den Kreislauf der Atmung, die andere, arterielle Hälfte den Kreislauf des Körpers unterhält, wie wir es bei den Vögeln und Säugetieren vorfinden. Auf Einzelheiten hierüber ist erst an späterer Stelle einzugehen.

Ganz anders liegen die Dinge bei jenen Abteilungen des Tierreiches, welche durch Tracheensysteme atmen, wie die Insekten und andere luftatmende Gliederfüßler. In den Wänden der Tracheen verbreitet sich kein Blutgefäßnetz. Der Sauerstoff der Luft wird durch die Tracheen, welche als Systeme stark verzweigter Lungen aufgefaßt werden können, den Geweben unmittelbar zugeführt, während das Blut von der respiratorischen Aufgabe mehr oder weniger freibleibt. Die Tracheensysteme verhalten sich den Geweben gegenüber etwa in derselben Weise bezüglich der Respiration, wie bei den mit verästeltem Darme versehenen Plathelminthen die Äste des Darmes bezüglich der Ernährung der Gewebe. Das Gefäßsystem der mit Tracheensystemen versehenen Tiere erfährt hiernach keine durch die Respiration bedingte Verwicklungen.

A. Allgemeine Angiologie.

1. Übersicht des Gefäßsystems beim Erwachsenen. Fig. 182, 183.

Das Herz, ein muskulöser Behälter, besteht aus zwei Hauptabteilungen, der rechten und linken oder vorderen und hinteren Hälfte, welche auch als rechtes und linkes Herz bezeichnet werden. Jede Hälfte scheidet sich durch eine horizontale durchbrochene Scheidewand wiederum in zwei Unterabteilungen, nämlich in eine Vorkammer oder Vorhof und in eine Kammer, so daß also am Herzen ein rechter Vorhof und eine rechte Kammer, sowie ein linker Vorhof und eine linke Kammer vorhanden sind. Die Abteilungen jeder Hälfte stehen miteinander und mit Blutgefäßen in Verbindung; durch Vermittlung von Kapillarsystemen stehen auch die Hohlräume der einen Hälfte des Herzens mit denjenigen der anderen Hälfte in Verbindung.

Die Blutgefäße, welche in die Vorhöfe münden, führen das Blut dem Herzen zu (Fig. 182, zwischen 4 und 7; 20; 4; 4); diejenigen, welche von den Kammern ausgehen, führen das Blut vom Herzen weg (Fig. 182, 3, 7); bei letzteren ist der Blutstrom zentrifugal, bei ersteren zentripetal. Die zuführenden Gefäße nennt man Blutadern, Venen; die wegführenden dagegen Schlagadern, Arterien. Die rechte Hälfte des Herzens empfängt ihr Blut aus dem gesamten Körper, weshalb man die zu ihr hinziehenden Gefäße Körperblutadern nennt; von ihr aus gelangt das Blut in die Lungen; das aus ihr hervorgehende Gefäß heißt die Lungenschlagader, Fig. 182, 3.

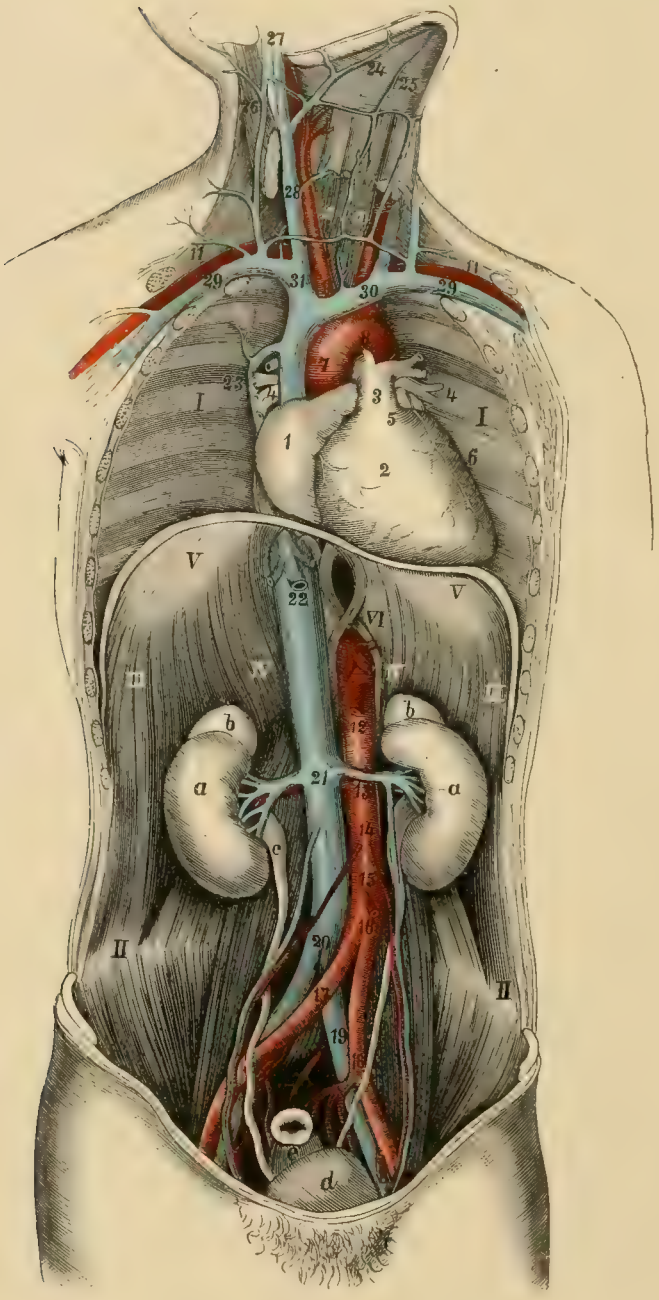

Fig. 182.

Übersicht über die Verbreitung der größeren Gefäßstämme. 1 : 4.

I Paries thoracis; *II* Paries abdominis et Crista iliaca; *III* Pars costalis, *IV* Pars lumbalis, *V* Pars tendinea diaphragmatis; *VI* Hiatus oesophageus et aorticus; *a* Niere; *b* Nebenniere; *c* Ureter; *d* Harnblase; *e* Rectum. 1 Atrium dextrum; 2 Ventriculus dexter; 3 A. pulmonalis; 4, 4 Venae pulmonales; 5 Auricula sinistra; 6 Ventriculus sinister; 7 Aorta ascendens; 8 Arcus aortae und Ductus arteriosus (Botalli); 9 A. anonyma; 10 A. carotis comm.; 11 A. subclavia; 12 Aorta abdominalis mit Aa. coeliaca et mesenterica superior; 13 A. renalis; 14 Aa. spermaticae int.; 15 A. mesenterica inferior; 16 Divisio aortae; 17 A. iliaca communis; 18 Aa. iliacae externa et interna; 19 V. iliaca communis; 20 V. cava inferior; 21 Vv. renales; 22 Vv. hepaticae; 23 V. azygos; 24 V. facialis anterior; 25 V. mediana colli; 26 V. jugularis externa; 27 V. facialis posterior; 28 V. jugularis int.; 29 V. subclavia; 30 V. anonyma sinistra; 31 V. anonyma dextra; zwischen 4 und 7 befindet sich die V. cava superior.

In die linke Herzhälfte strömt das Blut durch die Lungenblutadern, Fig. 182, 4, und es verläßt sie durch die Körperschlagader, Fig. 182, 7.

Sowohl in den Lungen, wie in dem übrigen Körper ist zwischen die Schlagadern und Blutadern je ein ungeheures System von äußerst feinen Blutgefäßen eingeschaltet, welche reiche Netze untereinander bilden; diese so wichtigen Zwischengefäße, welche als Verbindungsglied der beiden anderen Blutgefäßarten dienen und welche das Blut der großen Gefäße über eine außerordentlich große Fläche verteilen, nennt man, obwohl sie bedeutend feiner sind als Haare, Haargefäße, Kapillaren.

So ist also ein zusammenhängendes, geschlossenes System von großen und kleinen Blutgefäßen vorhanden, in welchem das Blut kreist, d. h. in welchem es von dem Körper in den rechten Vorhof, von ihm in die rechte Kammer, von der rechten Kammer in die Lungen, von ihnen in den linken Vorhof, von diesem in die linke Kammer, von der linken Kammer in den Körper gelangt. Diesen Umlauf des Blutes nennt man Blutkreislauf oder auch Gesamtkreislauf des Blutes, Circulus sanguinis totus.

Die beiden Hauptabteilungen dieses Umlaufes, bei welchem jedesmal das Blut von einer Herzabteilung auf dem Umwege eines gewaltigen Kapillargebietes zur anderen Herzabteilung gelangt, werden auch getrennt betrachtet. Man unterscheidet die Bahn des Blutes von der rechten Kammer durch die Lungenschlagader zu den Lungen und von diesen zurück durch die Lungenblutadern

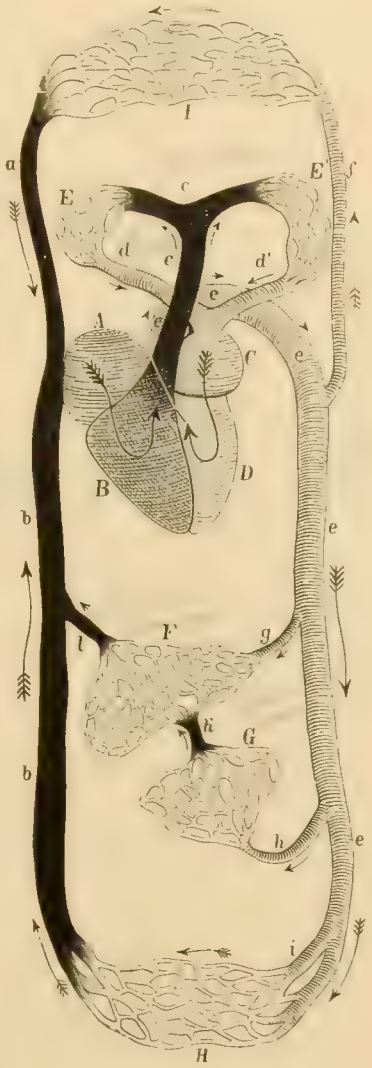

Fig. 183.

Fig. 183. **Schema des Blutkreislaufes.**

Das Schema stellt ganz im allgemeinen den Verlauf des Blutes dar, ohne sich an die Formen des Körpers zu halten. *A*, *B*, *C*, *D* ist das Herz, *E* und *E* bezeichnen die Lage der Lungen; *F* Lebergebiet; *G* Darmgebiet; *H* unterer peripherischer, *I* oberer peripherischer Teil des Körpers; *a* obere, *b*, *b* untere Hohlvene; *c*, *c* Lungenarterie; *d*, *d'* Lungenvenen; *e*, *e* Körperschlagader; *f* Äste zur oberen Körperhälfte; *g* Ast zur Leber; *h* Ast zum Darmkanal; *i* Ast zur unteren Körperhälfte. Durch die obere Hohlvene *a* und die untere Hohlvene *b* gelangt das Blut aus dem Körper in den rechten Vorhof *A*, von hier aus in die rechte Kammer *B*. Diese treibt das Blut durch die Lungenarterie *c* in die Lungen, in welchen es durch ein Kapillarnetz hindurchgeht und in die Lungenvenen *d*, *d'* eintritt; diese befördern es in den linken Vorhof *C*, und von hier in die linke Kammer *D*. Die linke Kammer treibt das Blut durch die Aorta *e* in den Körper, durch *f* zur oberen Körperhälfte, durch *g* zur Leber, durch *h* zum Darm, durch *i* zur unteren Körperhälfte; bei *H* und *I* strömt es durch die Kapillarnetze den Hohlvenen *a* und *b* zu. Das Kapillarnetz des Darmes und der benachbarten Organe, *G*, vereinigt sich zu einem Stamm, der Pfortader *k*; diese dringt in die Leber, vermischt ihr Blut mit dem arteriellen aus *g* und bildet in der Leber *F* ein neues Netz; aus diesem fließt durch die Lebervene *l* das Blut in die untere Hohlvene *b* ab.

zum linken Vorhof, kurz also: die Bahn von der rechten Kammer bis zum linken Vorhof als kleinen oder Lungenkreislauf, Circulus sanguinis minor; die Bahn des Blutes von der linken Kammer durch die Körperschlagader in den Körper und durch die Körperblutadern zurück in den rechten Vorhof als

großen oder Körperkreislauf, Circulus sanguinis major. Beide Kreisläufe sind aber selbstverständlich nicht ganz voneinander getrennt, sie hängen untereinander zusammen durch die durchbrochene horizontale Scheidewand zwischen den beiden Vorhöfen und Kammern, Fig. 183.

In anderer Weise kann man die Trennung der einzelnen Abteilungen des Gesamtkreislaufes vornehmen nach der Beschaffenheit des Blutes, welches sich in den verschiedenen Abteilungen des Gefäßsystems befindet. Man kann nämlich zwischen Gefäßen unterscheiden, welche hellrotes, sauerstoffreiches oder sogenanntes arterielles Blut führen, und solchen, welche dunkles, blaurotes, kohlensäurereiches oder sogenanntes venöses Blut enthalten. So führen die zur rechten Vorkammer gelangenden Gefäße (Vena cava sup. et inf.) venöses Blut, welches durch die aus der rechten Kammer entspringende Lungenarterie in die Lunge befördert wird. Anderseits erhält die linke Vorkammer durch die Lungenvenen arterielles Blut, welches von der linken Kammer in die große Körperschlagader getrieben wird.

Das Gesamtbild des Kreislaufes erfordert zum vollen Verständnis der Wirklichkeit natürlich die ins einzelne gehende Kenntnis des Herzens und der Gefäße; es wird sich dabei zeigen, daß mannigfache besondere Einrichtungen das einfache Bild der Blutbahn komplizieren.

Die bis jetzt betrachteten Gefäße bilden ein in sich geschlossenes und mit besonderer Wand versehenes System. Obwohl es aber geschlossen ist und eine besondere Wand besitzt, so ist es keineswegs undurchlässig; dies würde der Aufgabe des Gefäßsystems widersprechen. Ein organisches Gefäßsystem erfordert seinem Wesen nach gerade die Durchlässigkeit; denn ohne diese Eigenschaft würde es funktionslos sein. In den großen Kapillargebieten macht sich die Durchlässigkeit, die Möglichkeit einer Ausscheidung gewisser Teile, eines osmotischen Austausches zwischen dem Inhalt und den Stoffen der Umgebung in der hervorragendsten Weise geltend, wobei der Gefäßwand, deren feinere Beschaffenheit alsbald zu betrachten sein wird, auch die Eigenschaft einer Dialysenmembran gewahrt bleiben kann.

Diese letztere Betrachtung führt uns zugleich zu einem Anhangsystem des Venensystems, dem schon einmal erwähnten Lymphgefäßsystem. Letzteres führt gleich dem Venensystem in zentripetaler Richtung; die in ihm enthaltenen und bewegten Flüssigkeitsmassen treten an bestimmten Stellen unmittelbar in das Venensystem ein. Die Aufgaben des Lymphgefäßsystems sind außerordentlich bedeutungsvoll: es hat 1. die vom System der Blutkapillaren ausgeschiedenen überschüssigen Säfte zu sammeln; 2. gleich den Blutkapillaren den Verkehr mit den Geweben zu vermitteln; 3. Zersetzungsprodukte aus den Geweben abzuleiten; 4. durch die Lymphgefäße des Darmes (Chylusgefäße) gewaltige resorbierende Funktionen auszuüben; 5. durch seine außerordentlich zahlreichen Lymphdrüsen und verwandte Gebilde neue Lymphzellen (farblose Blutkörperchen, Wanderzellen) zu erzeugen; 6. durch dieselben Drüsen als Filtrier- oder Reinigungsapparat der Lymphe und damit auch teilweise des Blutes zu dienen. Siehe hierüber den Abschnitt: Lymphgefäßsystem.

Stufen des Kreislaufes.

Es gibt im Leben des Individuum nicht nur einen Kreislauf, sondern in zeitlicher Aufeinanderfolge deren drei. Es sind dies der embryonale, der

fetale und der postfetale; oder der primäre, sekundäre und tertiäre; oder der Dottersackkreislauf, der placentale und der postplacentale Kreislauf. Jeder folgende baut sich in kühner Weise auf dem anderen auf, ein merkwürdiges Schauspiel. Jeder folgende benutzt die Grundlagen des vorausgehenden, zieht sich auf engere Grenzen zurück und bildet vorhandene Anlagen in tiefgreifender Weise teils weiter aus, teils läßt er sie veröden, so daß sehr bedeutende Änderungen der Strombahn, selbst solche von plötzlicher Art, daraus hervorgehen. (Näheres darüber siehe am Schluß der Gefäßlehre.)

II. Anordnung, Lage und Bau der Gefäße.

1. Das Gefäßsegment.

Die Gefäße zeigen, wie sich dies mit Berücksichtigung des segmentalen Typus des Bauplanes des Körpers fast erraten läßt, segmentale Anordnung. Es sind also metamerische Folgen von Gefäßbahnen im Körper vorhanden.



Fig. 184.

Fig. 184. **Typus des Gefäßsegmentes; zunächst der segmentalen Arterie.**

1 Aorta; 2 A. segmentalis; 3 Ramus dorsalis; 4 Ramus ventralis; 5 Ramus visceralis; 6 Ramus spinalis; 7 und 8 Ramus medialis und lateralis des Ramus dorsalis; 9 und 10 oberer und unterer Zweig des Ramus ventralis.

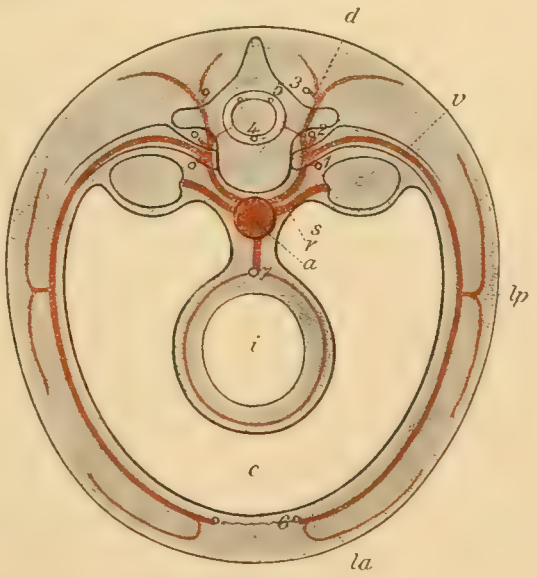

Fig. 185.

Fig. 185. **Schema der typischen Verhältnisse und Verbindungen der Aorta** (nach Thane).

a Aorta abdominalis; *s* segmentaler somatischer Ast; *r* renaler Ast; *i* Darm; *c* Leibeshöhle; *d* Ramus dorsalis; *v* Ramus ventralis; *lp* Ramus perforans lateralis; *la* Ramus perforans ant.

Längsanastomosen: 1 praecostale, 2 retrocostale, 3 retrovertebrale, 4 praeneurale, 5 retroneurale, 6 ventrale, 7 splanchnodorsale Längsverbindung.

Das Gefäßsegment, sei es arterieller, venöser oder lymphatischer Art, besteht aus queren, den einzelnen Segmenten oder ihren Zwischenräumen entsprechenden Bahnen, den segmentalen oder den intersegmentalen Bahnen, welche von einer oder von einigen Längsbahnen ausgehen oder aufgenommen werden.

Ein rechtes und linkes Segmentalgefäß (Fig. 184, 2) entspringt von einem Längsstamme (1) und teilt sich in einen Ramus dorsalis (3) und in einen Ramus ventralis (4).

Der Ramus dorsalis entsendet einen Ramus spinalis (6) durch ein Foramen intervertebrale in den Wirbelkanal und verbreitet sich alsbald in überaus zierlicher Weise an der Wand des Wirbelknochens, am Rückenmark und seinen Häuten. Der Stamm des Ramus dorsalis teilt sich weiterhin in einen Ramus medialis und lateralis für die Muskeln und die Haut.

Während der Ramus dorsalis den Stammteil des Körpers versorgt, hat der Ramus ventralis den parietalen Teil der Leibeswand zu versorgen; er teilt sich hierzu in zwei typische Äste, einen oberen und einen unteren. In der Medianlinie finden feine Verbindungen statt.

Es sind aber nicht nur eine A. segmentalis, ein Ramus dorsalis und ventralis vorhanden, sondern auch ein Ramus visceralis (5). Er ist paarig oder unpaar und kann von dem Längsstamme auch auf das Segmentalgefäß übertragen werden.

Mit gewissen unwesentlichen Veränderungen verhält es sich so auch bei den Venen und Lymphgefäßen. Bei allen drei Gefäßarten gibt es wesentliche Abweichungen von diesem Typus im Gebiet des Kopfes und Halses, welche durch die erste Anlage dieser Körperteile begründet sind; sie hängen zusammen mit der Ausbildung der Kiemenbogenarterien.

Die großen Arterien der Extremitäten sind nichts anderes als modifizierte, weiter ausgebildete Anlagen von Querstämmen, wobei diejenigen der oberen Extremität aus Kiemenbogengefäßen hervorgehen.

Die Schwierigkeiten des Studiums der fertigen Gefäße beruhen hiernach im wesentlichen in den ausgedehnten und tiefgreifenden Abänderungen eines einfachen Typus. Ein eigentliches Verständnis kann nur auf vergleichendem und entwicklungsgeschichtlichem Boden gewonnen werden.

2. Lage der Gefäße.

Die ersten Gefäße, die primitiven Aorten und die queren Segmentalgefäße entstehen dorsal vom Darmdrüsenblatt oder Entoderm. Zu dem Darm, als dem resorbierenden Organ, haben sie natürlich die innigsten Beziehungen. Dieser epigastralen Lagerstätte bleiben die großen Gefäßstämme zeitlebens treu. Von hier aus wachsen Äste weiterhin in andere Gebiete des Körpers ein; die Rami viscerales der Gefäßstämme sind dementsprechend die am besten verständlichen. Hieraus erklärt sich auch, daß bei den Wirbeltieren die großen Gefäßstämme den Beugeseiten des Körpers angehören und nicht den Streckseiten.

3. Bau der Gefäßwand im allgemeinen.

Der Bau der Gefäßwand zeigt in allen Abteilungen des Gefäßapparates im großen und ganzen eine gewisse Übereinstimmung, wenn auch in den einzelnen Abteilungen die mannigfachsten Unterschiede zur Geltung kommen.

Eine Schicht kommt bei allen Gefäßen, Arterien, Venen, Lymphgefäßen des verschiedensten Kalibers vor; es ist die innerste, das Endothelrohr. Seiner Unveränderlichkeit oder besser der Beständigkeit seines Vorkommens wegen bildet es die eigentliche Grundlage des Gefäßapparates. Doch gibt es eine Ausnahme im Lymphgefäßsystem; gewisse weitverbreitete Lücken innerhalb der Bindesubstanz, sogenannte Lymphlakunen, entbehren des Endothelüberzuges vollständig oder teilweise.

Im ganzen System der Kapillaren bildet das Endothelrohr die aus einer einfachen Schicht platter Bindegewebszellen bestehende Lage, den ausschließlichen oder doch nur von unwesentlichen accessorischen Elementen gestützten Bestandteil der Wand.

Bei allen übrigen Abteilungen war dies ursprünglich auch der Fall; sie bestanden in ihrer ersten Zeit ebenfalls nur aus einem Endothelrohr; aber es gesellten sich nach und nach noch weitere Schichten zu der Endothelschicht hinzu. Man kann die letzteren im Gegensatz zur zelligen Innenhaut in ihrer Gesamtheit die äußere Gefäßhaut oder Umhüllungshaut nennen. An dieser Umhüllungshaut unterscheidet man in der Regel drei Schichten, nämlich:

1. eine innere, dem Endothelrohr dicht anliegende Schicht, Tunica intima, welcher Name auch zugleich die Endothelschicht einschließen kann;

2. eine mittlere, welche wesentlich aus muskulösen Elementen zusammengesetzt ist, Muskelhaut, mittlere Gefäßhaut, Tunica media, seu muscularis und
3. eine äußere, vorzugsweise aus Bindegewebe gebildete Schicht, äußere Gefäßhaut, Tunica externa seu adventitia.

Die Stärke sowie die Anordnung dieser Schichten zeigt in den verschiedenen Abteilungen gewisse Verschiedenheiten, welche genauer bei den einzelnen Gefäßgattungen geschildert werden sollen.

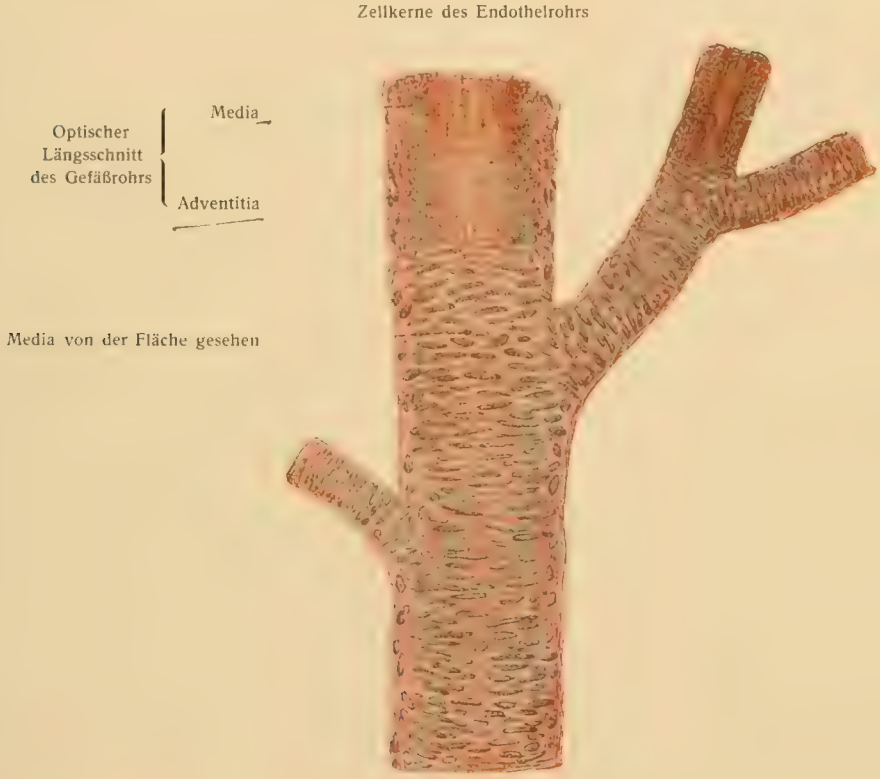

Fig. 186.
Kleine Arterie der weichen Hirnhaut.

a) Schlagadern, Arteriae.

Die Schlagadern oder diejenigen Gefäße, welche aus den Herzkammern hervorgehen, zeichnen sich entsprechend dem Druck, welchen sie durch die Einpressung des Blutes vom Herzen her auszuhalten haben, durch eine besonders starke Entwicklung der Wand aus. Die rhythmische, unter ansehnlichem Druck vor sich gehende Zufuhr von Blut bedingt eine periodische, wellenförmig fortschreitende Ausdehnung der Gefäße sowohl der Quere als der Länge nach, während beim Nachlassen des Druckes eine Verkleinerung der Lichtung erfolgt. Dieses An- und Abschwellen der Arterien[1]), welches man an oberflächlichen Ab-

[1]) Der Name Arterien bezieht sich auf die ursprüngliche Meinung, diese Gefäße enthielten nur Luft. Die Meinung erhielt eine Stütze durch die Wahrnehmung, daß sie an der Leiche in der Regel leer gefunden werden.

teilungen fühlen und sehen kann, bezeichnet man als Schlag oder Puls und nennt demgemäß diese Gefäße Schlagadern, Pulsadern.

α. Durchmesser.

Man pflegt die Arterien in große, mittlere und kleine einzuteilen, um damit eine ungefähre Vorstellung zu erwecken, welche sich indessen nicht nur auf die Größe, sondern auch auf die Bauverhältnisse bezieht.

Dadurch werden jedoch Zahlenwerte nicht entbehrlich gemacht. Der Dickendurchmesser eines Gefäßes enthält die Lichtung (Lumen, Kaliber) und die Wandstärke; er ist verschieden entsprechend dem Drucke, welchen der Inhalt auf die Gefäßwand ausübt, entsprechend der Temperatur, dem lebenden oder toten Zustande des Gefäßes. Er schwankt auch individuell, geschlechtlich, nach dem Alter usw.

Hier möge nach den Angaben von Beneke und Schiele-Wiegand folgende, aus vielen Gründen interessante Tabelle über die Umfänge einiger großer Gefäße einen Platz finden. Ausführlichere Angaben siehe H. Vierordt, Daten und Tabellen. Jena 1906.

Umfänge der großen Gefäße in mm.

Alter	Durchschnittliche Körperlänge in cm	Arteria pulmonalis	Aorta ascendens	Aorta thoracalis	Aorta abdominalis	Iliaca communis		Femoralis		Subclavia	
						dextra	sinistra	dextra	sinistra	dextra	sinistra
1.											
Neugeborener . .	49	23,5	18	14,25	12,75	8,5	7,5	8	8	8,75	8,75
1½—2 Jahre . .	77	37	34,4	22,6	14,5	9,8	9	14	14,9	13	12
6—6⅚ „ . .	109,25	43	39	28	18	12	12	14,1	13,6	15,9	15
14½—15 „ . .	150	51	48	34	24,5	17	17	16,8	17	19,7	18
19—21 „ . .	164	59	54,5	41	29	20	19,6	17,8	17,3	22	19
24 und 31 „ . .	161,25	64	60	43	31	21	19,5	17,5	17,5	27	22,5
47—71 „ . .	171,5	67	73	54	40	27,5	26,5	20	21	29	28
2.											
20—74jährige Männer	168,2	73,1	72,5	57,9 a	38,3 b				20,9 c		26,7 c
10—80jährige Weiber	157,1	73,6	68,2	53,3 a	33,2 b				19,1 c		23,1 c

a) Hinter der Subclavia sinistra; b) über der Teilung; c) am Ursprunge.

Im allgemeinen ist die mittlere Länge eines Gefäßes um so geringer, je kleiner der mittlere Durchmesser ist. Starker Durchmesser weist auf die Nähe des Hauptstammes hin, nicht aber schwacher Durchmesser auf Entfernung; vom Stamm der Aorta entspringen unmittelbar zwar die größten, aber auch sehr kleine Gefäße, welche an Größe weit hinter vielen Zweigen dritter und vierter Ordnung zurückstehen.

Von einer Teilung zur anderen verändert ein Gefäß sein Lumen nicht.

Die einzelnen Äste sind im Querschnitt zwar absolut kleiner als der Stamm, aus welchem sie entspringen, im allgemeinen aber wächst die Summe der Querschnittswerte der Äste bei jeder folgenden Teilung. Der Querschnitt des Lumen des Kapillarsystems übertrifft denjenigen des Aortenstammes in bedeutendem Grade.

So gleicht ein Arterienstamm gegenüber seinem Kapillarsystem einem Flusse, welcher sich in einen See ergießt.

β. Wandstärke.

Die Arterien des Lungenkreislaufes, welche zusammen eine geringere räumliche Ausbreitung haben und in ein kleineres Kapillarsystem übergehen, sind

im allgemeinen mit schwächer entwickelter Wand versehen, als diejenigen des Körperkreislaufes, da der Druck in ihnen geringer ist als in diesen.

Die größere Dicke der Wand, durch welche sich die Schlagadern von den Blutadern unterscheiden, beruht hauptsächlich auf einer stärkeren Entwicklung der mittleren Schicht. Dieser Wandstärke verdanken die Schlagadern die Eigenschaft, daß sie ihr Lumen beizubehalten bestrebt sind oder ein sternförmiges Lumen entwickeln, wenn kein Blut mehr in ihnen enthalten ist; während sich unter gleichen Bedingungen die Wandungen der Venen in Form von zwei Platten aneinander legen.

Die Dicke der Wand nimmt bei den Arterien im allgemeinen mit der Größe der Gefäße zu und ab, jedoch nicht in dem gleichen Maße wie diese. Es ist demnach die Wand eines doppelt so weiten Gefäßes nicht auch doppelt so dick. Bei dieser Dickenveränderung beteiligen sich ferner nicht alle Elemente der Wand in gleicher Weise; ja einzelne Elemente nehmen bei der Dickenzunahme verhältnismäßig ab; dies ist der Fall bei den Muskelelementen, welche zugunsten der in Zunahme begriffenen elastischen Fasern mit dem Wachsen der Gefäße an Menge relativ abnehmen.

Um einige Beispiele anzugeben, so beträgt die Wanddicke der Aorta ascendens etwa 1,6 mm; diejenige der A. pulmonalis 1,1 mm; der A. anonyma 0,3 mm; der Iliaca communis 0,3 mm.

Die Wandstärke der Media plus Intima der Aorta ist (nach Schiele-Wiegandt s. H. Vierordt, Daten und Tabellen, Jena)

	bei Männern:	bei Weibern:
über den Klappen	1,4 mm	1,3 mm
hinter der Subclavia sinistra	1,1 „	1,2 „
über der Teilung	0,9 „	0,9 „

Für die Intima, auch der größten Arterien, läßt sich im Durchschnitte 0,03 mm Dicke rechnen (Henle); in höheren Lebensjahren ist die 3—4fache Dicke anzunehmen.

Die Adventitia schwankt gewöhnlich zwischen 0,3 und 0,4 mm Dicke; die Dicke nimmt im höheren Alter nur wenig zu.

γ. Typus der Verästelung und Abgangswinkel.

Die Verästelung der Arterien ist im allgemeinen baumförmig, d. h. die in dem Herzen wurzelnden beiden Hauptstämme, Aorta und Pulmonalis, verbreiten ihre Äste nach allen Richtungen des Raumes. Wie jedoch bei den Pflanzen die Verzweigungssysteme streng normiert sind, so ist dies auch bei dem vorliegenden Gegenstande, ebenso bei der Verästelung der Ausführungsgänge der Drüsen, bei der Verästelung der Nerven der Fall. Das auf S. 219 über die Anordnung der Gefäße Erwähnte zeigt bereits die Verästelungsregel bezüglich der Aorta und ihrer nächsten Äste, während die A. pulmonalis sich in ihrer Verästelung gleich einer Organarterie verhält.

Man kann die Verästelung vom entwicklungsgeschichtlichen Standpunkte aus untersuchen, oder die Endform zum Ausgangspunkt wählen. Wie die Aorta und Pulmonalis entstehen, darauf wird später der Blick zu lenken sein. Die Endform der Aorta, ein merkwürdiges, hirtenstabähnliches, gekrümmtes Rohr, zeigt in ihrer Astbildung auf das deutlichste die Form eines Monopodiums, d. h. eines Hauptstammes, einer Hauptaxe, von welcher seitliche Zweige abgehen; die Verästelung ist also eine monopodiale; in der ganzen Ausdehnung des Aortenstammes ist keine Dichotomie vorhanden. Eine Dichotomie kommt zustande, wenn ein Stamm oder Ast sich in zwei Arme teilt. Sind diese Arme an Stärke ungleich, dann ist schon wieder die monopodiale Verzweigung vorhanden. Nimmt man also als Dichotomie die Spaltung in zwei gleiche Arme, so ist diese in der sekundären, tertiären usw. Verästelung der Aorta zwar vorhanden, an manchen Orten reichlich vertreten, aber im ganzen genommen haben die monopodialen Verzweigungssysteme das Übergewicht. Ein Ast kann plötzlich oder rasch in eine größere Zahl von Zweigen

zerfallen; wie es vorkommt bei den Penicilli der Milz und bei dem sogenannten Wundernetz, Rete mirabile.

Die Abgangswinkel einiger stärkerer Äste wurden von Valentin an zwei Leichen bestimmt. Sie betragen in Graden:

Abgangswinkel von Arterien:	männlich
Winkel zwischen A. anonyma und A. carotis sinistra	38
„ „ Aorta und A. carotis sinistra	81
„ „ Aorta thoracalis und A. subclavia sinistra	102
„ „ Aorta und A. renalis dextra (unterer Winkel)	87
„ „ Aorta und A. renalis sinistra „ „	88

Im ganzen genommen erfolgt der Abgang der Äste vom Stamme, der sekundären von den primären Ästen usw. in der Mehrzahl der Fälle unter spitzem Winkel, seltener unter rechtem Winkel, am seltensten unter stumpfem Winkel; in letzterem Falle sind sogenannte rückläufige Gefäße, Aa. recurrentes, vorhanden.

δ. Gefäßbahn.

Die Bahn der Arterien ist zwar in der Regel so kurz als möglich, d. h. das Gefäß schlägt in der Regel den kürzesten Weg ein, um zu seinem Organ zu kommen. Jedoch legt einerseits die Möglichkeit mancherlei Beschränkungen auf, andererseits haben viele Organe ihren ursprünglichen Platz verlassen und schleppen ihre Gefäße in der Folge nach. Viele Gefäße machen Krümmungen, Schlängelungen, Spiralwindungen durch, um zu ihrem Organ zu kommen. Einen gebogenen Verlauf haben sogar die Stämme der Aorta und A. pulmonalis; jener macht bis zu einem gewissen Grade die Krümmungen der Wirbelsäule in sagittaler Ebene mit und ist außerdem mehrfach gebogen (Aorta ascendens, Arcus aortae, Konvexität der Aorta descendens nach rechts).

ε. Anastomosen.

Eine offene Verbindung, Zusammenhang zweier Gefäße, Anastomosis vasorum, findet um so häufiger statt, je kleiner und vom Herzen entfernter die Gefäße sind; es gilt dies für Arterien, Venen und Lymphgefäße. Doch kommen im Fetalleben sogar Anastomosen der arteriellen Hauptstämme vor (Verbindung der A. pulmonalis mit der Aorta durch den Ductus arteriosus Botalli).

Die Form der einfachen Anastomose kann verschiedener Art sein. Zwei in einiger Entfernung voneinander dahinziehende Gefäße können durch einen queren oder von der Quere abweichenden, starken oder schwachen Verbindungsarm, Vas anastomoticum oder (bei Arterien) Ramus communicans genannt, in Zusammenhang gesetzt werden; es kann aber auch das eine Gefäß als Ganzes in das andere einmünden. Es kann ferner der quere Verbindungsarm bis auf 0 und weniger reduziert gedacht werden; dann fehlt beiden anastomosierenden Gefäßen ein Stück ihrer Wand; durch dieses Loch wird die Anastomose bedingt. Ein Gefäß kann sich dichotomisch teilen und die beiden Äste sich unter Inselbildung früher oder später wieder zu einem Ganzen verbinden. Von einem starken Gefäß kann ein schwacher Ast abgehen und dieser weiter unten wieder mit dem starken in Verbindung treten.

Treten mehrere kleinere Gefäße durch zahlreiche, in einer Fläche gelegene Anastomosen miteinander in Verbindung, so entsteht ein Gefäßnetz, Rete vasculosum.

Wird eine Membran von zahlreichen und verhältnismäßig ansehnlichen Blutgefäßen, Arterien und Venen durchzogen, welche aber nicht sowohl zur Ernährung

dieser Häute, als der von ihnen umschlossenen Organe dienen, oder aber auch eine serumabsondernde Rolle übernehmen, so spricht man von Gefäßhäuten, Aderhäuten, Tunicae vasculosae (Pia mater, Vasculosa oculi, Stria vascularis cochleae).

Stehen Gefäße nicht nur in einer Fläche, sondern auch der Tiefe nach miteinander in Verbindung, so nennt man diese bei den Venen nicht seltene Art der Gefäßverbindung Gefäßgeflecht, Plexus vasculosus.

5. Das Wundernetz, Rete mirabile.

Unter Wundernetz versteht man die plötzliche Teilung eines arteriellen Gefäßes in ein Bündel feiner Äste, welche sich untereinander verbinden und sich wiederum zu einer Arterie sammeln.

Bei dem Menschen sind Wundernetze am längsten bekannt in der Niere, wo sie die Knäuel der Malpighischen Körperchen bilden.

Unter den Wirbeltieren sind Wundernetze sehr verbreitet in der Schwimmblase der Fische, in der Schwanzwirbelsäule einiger Saurier. Bei den Säugetieren kommen sie nahezu in allen Abteilungen in den verschiedensten Gefäßbezirken vor. Bei Wiederkäuern sind an der Carotis interna und Ophtalmica sehr entwickelte Wundernetze vorhanden; ebenso an den Interkostalarterien der Cetaceen. Sehr entwickelte Wundernetze haben die Edentaten und Halbaffen. Bei den Affen findet dagegen dieselbe spärliche Verbreitung statt wie bei den Menschen.

Wo sie vorkommen, haben Wundernetze immer eine Verlangsamung des Blutstromes im Gefolge und eine damit einhergehende Veränderung der Diffusionsverhältnisse.

6. Derivatorischer oder abgekürzter Kreislauf, Apparatus derivatorius.

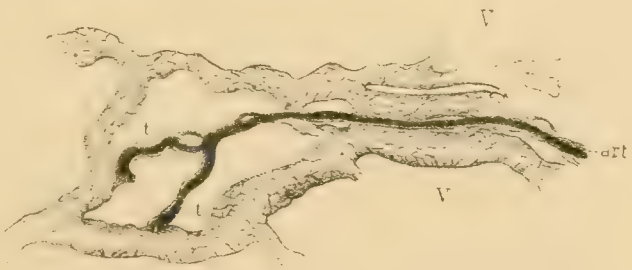

Fig. 187.

Derivatorischer Kreislauf. Nierenkapsel. (Nach Geberg.) *art.* Arterie; *V* Vene; *t*, *t* in Venenzweige mündende terminale Arterien.

Auf ableitende Kanäle dieser Art hat zuerst Sucquet unter der Bezeichnung Canaux dérivatifs die Aufmerksamkeit gelenkt. Nach den Untersuchungen von H. Hoyer (Arch. mikr. Anat. 1877, Bd. 18) sind solche unmittelbare Verbindungen zwischen Arterien- und Venenästen bei Tieren an folgenden Stellen vorhanden: an den Ohren, der Gegend der Nasenspitze, an den Lippen, an den Zehen der vorderen und hinteren Extremität, an der Schwanzspitze und an den kavernösen Körpern der Geschlechtsorgane. Bei den Menschen konnten am Kopfe keine entsprechenden Anastomosen wahrgenommen werden, an den Fingern und Zehen, sowie in den kavernösen Gebilden der Geschlechtsorgane sind sie vorhanden. Hinsichtlich der Funktion betrachtet, sind Verbindungen dieser Art Nebenschließungen, welche den Überschuß der zuströmenden Blutmasse unmittelbar nach den Venen ableiten, sind aber auch vielleicht als wärmeregulierende Apparate anzusehen, da sie vorzugsweise an Endgebilden vorkommen.

Über unmittelbare Verbindungen zwischen Arterien und Venen in der Nierenkapsel (des Hundes) handelt A. Geberg (Internat. Monatsschrift f. Anat. u. Phys. 1885, Bd. II). Seiner Darstellung ist Fig. 187 entnommen, welche ein Beispiel des eigentümlichen Verhaltens vor Augen stellt. Die Lichtung der anastomosierenden Arterien schwankt zwischen 0,013—0,051 mm, was mit den Befunden von Hoyer gut übereinstimmt; die Länge der anastomosierenden Arterienzweige betrug etwa 0,15—0,68 mm; die zugehörigen Venen haben 0,035—0,129 mm Durchmesser.

Nach L. Testut sind derivative Kanäle reichlich in der Pia mater des Erwachsenen vorhanden (1888). Siehe ferner Grosser, C., Arch. f. mikr. Anat., Bd. 60, 1902.

7. Kollateralen und Endäste.

Die von einer Arterie abgegebenen Äste scheidet man in Seitenäste, welche vor ihrer Endteilung vom Stamme abgegeben werden, und in Endäste oder terminale Äste.

Kollateralen, Vasa collateralia, werden solche Seitenäste genannt, welche im allgemeinen dieselbe Richtung einhalten wie der Stamm. Anastomosen zwischen solchen Kollateralen ermöglichen die Entstehung eines sogenannten Kollateralkreislaufes, welcher nicht nur im normalen Haushalt des Organismus eine große Rolle spielt, sondern auch in der Pathologie von großer Bedeutung ist. Wird in einem Stamme oder größeren Aste der Blutlauf durch Unterbindung unterbrochen, so übernehmen Anastomosen die Blutzufuhr zu dem jenseits der Unterbrechungsstelle gelegenen Körperteil; die anastomosierenden Äste nehmen an Umfang zu und wachsen ihren neuen Aufgaben entgegen; es stellt sich ein Kollateralkreislauf her. Über die in Frage kommenden Verhältnisse belehrt Fig. 188.

ι. Endarterien.

Endarterien darf man nicht mit Endästen verwechseln. Endarterien sind solche größere Arterienstämmchen eines Organes, zwischen welchen präkapillare arterielle Anastomosen durchaus fehlen. In der Hirnrinde, in den grauen Kernen des Gehirns, in der Lunge, Leber (Pfortader), Milz, Niere, Schilddrüse fehlen solche Anastomosen. Die Endarterien spielen in der Pathologie eine große Rolle.

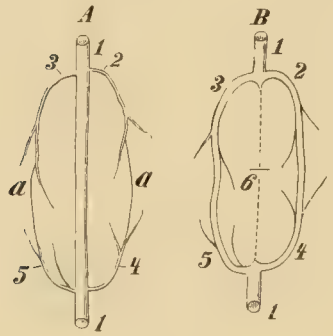

Fig. 188.

Schema der Entstehung eines **kollateralen Kreislaufes,** nach Unterbindung eines Arterienstammes. *A* unversehrter Zustand, *B* nach Unterbindung (bei 6) geschehene Obliteration u. Verödung (angedeutet durch die Punktierung). 1 Arterienstamm; 2, 3, 4, 5 obere und untere Arterienäste, welche bei *a* anastomosieren.

ϰ. Varietäten der Arterien.

Die Varietäten bestehen:

1. In dem Vorhandensein eines dem normalen Körper fremden Gefäßes;

2. in dem Fehlen eines dem normalen Körper zukommenden Gefäßes;

3. in Abweichungen des Verhaltens der normal vorkommenden Gefäße.

Letzterer Gruppe gehören weitaus die meisten Varietäten an. Das abweichende Verhalten kann sich darin aussprechen, daß der Ursprung oder die Größe, der Verlauf, die Verästelung, die Endausbreitung verändert erscheinen.

Was die beiden ersten Gruppen betrifft, so ist eine der Endform des normalen Körpers fremde oder fehlende Arterie noch nicht notwendig eine dem Individuum überhaupt fremde oder fehlende; denn das Individuum hat während seiner Entwicklung verschiedene Daseinsformen durchgemacht, in welchen Arterien vorhanden sind, die später in der Regel schwinden. Die Endform des Individuum kann also Arterien behalten haben, welche während des normalen embryonalen Lebens schwinden. Ob eine der Endform fremde oder fehlende Arterie auch den transitorischen Formen fremd ist oder nicht, bleibt im einzelnen Falle also zu untersuchen.

Varietäten gehen hiernach zum Teil aus variabler Weiterentwicklung des Gefäßapparates des Embryo hervor. Schon dieser kann in seinem Gefäßapparat Varietäten enthalten.

Noch häufiger gehen Varietäten hervor aus der kräftigeren Ausbildung von (in der Regel schwachen) Anastomosen. Reichliche Anastomosenbildung in einem Gefäßapparat trägt die Neigung in sich zur Ausbildung von ungewöhnlichen Vorkommnissen.

Viele Varietäten der menschlichen Gefäße treten in der Tierreihe als Norm auf. Auch andere, tiefgehende Gefäßanomalien, solche, welche das Individuum krank machen oder sein Leben vor oder nach der Geburt vernichten, sind ebenfalls von morphologischem Interesse.

Die hauptsächlichsten Varietäten der einzelnen Gefäße sind bei Darstellung der letzteren aufgeführt; ausführliche Angaben siehe bei W. Krause, Varietäten der Arterien in Henle, Handbuch der Anatomie.

λ. Feinerer Bau der Arterien.

Auf dem Bau der Arterienwand beruhen zwei wichtige Eigentümlichkeiten, ihre Elastizität und ihre Kontraktilität. Erstere ist bedingt durch reiche elastische Elemente, letztere durch glatte Muskelfasern. Diese Elemente sind (von innen nach außen) angeordnet in drei Schichten, der Tunica intima, media und adventitia. Von ihnen zeigt die mittlere Schicht, welche zum größten Teil aus glatten Muskelfasern besteht und deshalb auch Muscularis genannt wird, Querrichtung, die innere und äußere Schicht dagegen vorwiegend Längsrichtung ihrer Bestandteile. Die Grenze der Media gegen die Intima wird

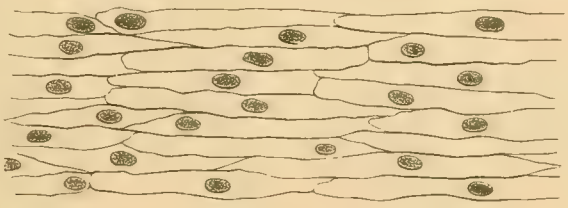

Fig. 189.

Endothel einer Arterie der weichen Hirnhaut nach Höllensteinbehandlung. 300 : 1.

durch eine wellblechähnlich gefaltete elastische Innenhaut, Lamina elastica interna, die Grenze gegen die Adventitia durch eine dünnere, nicht konstante Lamina elastica externa gebildet.

Man kann die Gefäße ihrem Kaliber nach einteilen in 1. kleinste und kleinere, 2. mitteldicke, 3. große Arterien. Nach dem Verhältnis zwischen Muskulatur und elastischen Bestandteilen unterscheidet eine andere Gruppierung a) Arterien vom elastischen Typus (Aorta, Subclavia, Carotis, Iliaca), b) Arterien vom muskulösen Typus (die kleineren Arterien). Wir folgen hier der ersteren von beiden Einteilungen.

Die Intima kleiner Arterien, welche kurz vor ihrer Auflösung in das Kapillarsystem stehen, ist aus einer einfachen Lage langgestreckter, spindelförmiger Endothelzellen (Fig. 189) zusammengesetzt, welche der elastischen Innenhaut, Elastica interna, dicht aufliegen. Die Elastica interna besteht bei kleinsten Arterien aus dicht aneinander gelagerten elastischen Fasern, welche bei größeren Gefäßen zu einheitlichen sogen. elastischen Häuten oder gefensterten Membranen verschmelzen. Die Media der kleinsten Arterien ist eine einfache, bei etwas größeren Gefäßen mehrfache zirkuläre Lage von glatten Muskelzellen. Die Adventitia besteht aus fibrillärem Bindegewebe und feinen elastischen Fasern. Sie geht ohne scharfe Grenze in dasjenige Bindegewebe über, welches die Gefäße an den benachbarten Teilen befestigt. Fig. 194.

Die große folgende Gruppe von Arterien, mitteldicke genannt, besteht aus allen Arterien, welche zwischen den erwähnten feinen und den beiden großen Hauptstämmen, Aorta und Pulmonalis, gelegen sind; sie besitzen eine dickere Intima als die Gefäße der ersten Gruppe. Zwischen Endothelium und Elastica interna liegt längsstreifige Bindesubstanz, welche abgeplattete rundliche oder sternförmige Bindegewebszellen und längsgestreckte feine elastische Netze enthält. Diese streifige Lage fehlt indessen mehreren Arterien, so der A. coeliaca, den Mesentericae, der Renalis, Iliaca externa. Auch die Media erfährt eine mit steigendem Kaliber des Gefäßes rasch zunehmende Verdickung. Sie besteht nicht mehr allein aus zirkulären Schichten glatter Muskulatur, sondern letztere sind durchsetzt mit weitmaschigen Netzen elastischer Fasern und elastischer Platten. Bei verschiedenen Arterien sind beiderlei Elemente in verschiedener Stärke vertreten, so überwiegt in den Aa. coeliaca, radialis, femoralis die glatte Muskulatur (Fig. 194), in der Aa. carotis, axillaris und iliaca communis dagegen das elastische Gewebe. Diese Gefäße bilden, wie schon gesagt, zusammen mit der Aorta die

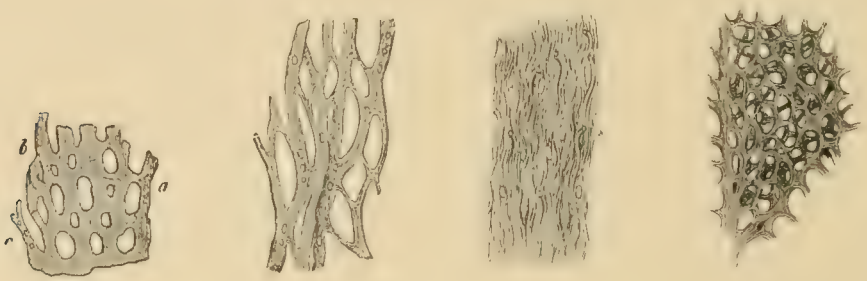

Fig. 190. Fig. 191. Fig. 192. Fig. 193.

Fig. 190—193. **Beispiele zum Bau elastischer Häute verschiedener Arterien.**
Fig. 190. Aus der Aorta des Ochsen. Fig. 191. Aus der Aorta des Walfisches.
Fig. 192. Aus der Carotis des Menschen. Fig. 193. Tunica intima einer kleinen Arterie.

Gruppe der Arterien des elastischen Typus. Auch die Adventitia hat an Stärke zugenommen; ihre elastischen Fasern bilden an der Grenze gegen die Media eine mit deren elastischen Elementen zusammenhängende dichtere Lage, die Lamina elastica externa. Die Adventitia enthält ferner längslaufende zerstreute Bündel und Netze glatter Muskelzellen.

Bei den großen Arterien endlich nähern sich die Endothelzellen der Intima der kurzen polygonalen Form, während die sie tragende Platte streifiger Bindesubstanz die schon bei den mittleren Arterien vorkommenden Verhältnisse zeigt. Die in ihr eingeschlossenen elastischen Fasernetze nehmen gegen die Media hin an Dichtigkeit zu und gehen in die Lamina elastica interna über. Die gesamte Muscularis ist durchsetzt von konzentrisch angeordneten, starken elastischen Netzen oder von gefensterten Häuten, welche durch schräge Verbindungsplatten miteinander zusammenhängen oder auch Gabelungen darbieten. So folgen, wie Querschnitte zeigen, in der Mitte der Aorta thoracalis abwechselnd je etwa 25 teilweise getrennte, teilweise zusammenhängende zirkuläre Schichten von glatter Muskulatur und gefensterten elastischen Häuten aufeinander, bis endlich die Adventitia den äußeren Abschluß bildet. Letztere unterscheidet sich von der Adventitia der vorhergehenden Gruppe durch den Mangel an glatten Muskelzellen und durch das Fehlen dichterer elastischer Netze an der Grenze gegen die Media.

Die Wand der Arterien wird von kleinen, sowohl arteriellen wie venösen Gefäßen, Vasa vasorum, durchzogen (Fig. 194). Jedes Arterienästchen ist von zwei Venen begleitet. Diese kleinen Arterien entspringen jedoch nicht unmittelbar

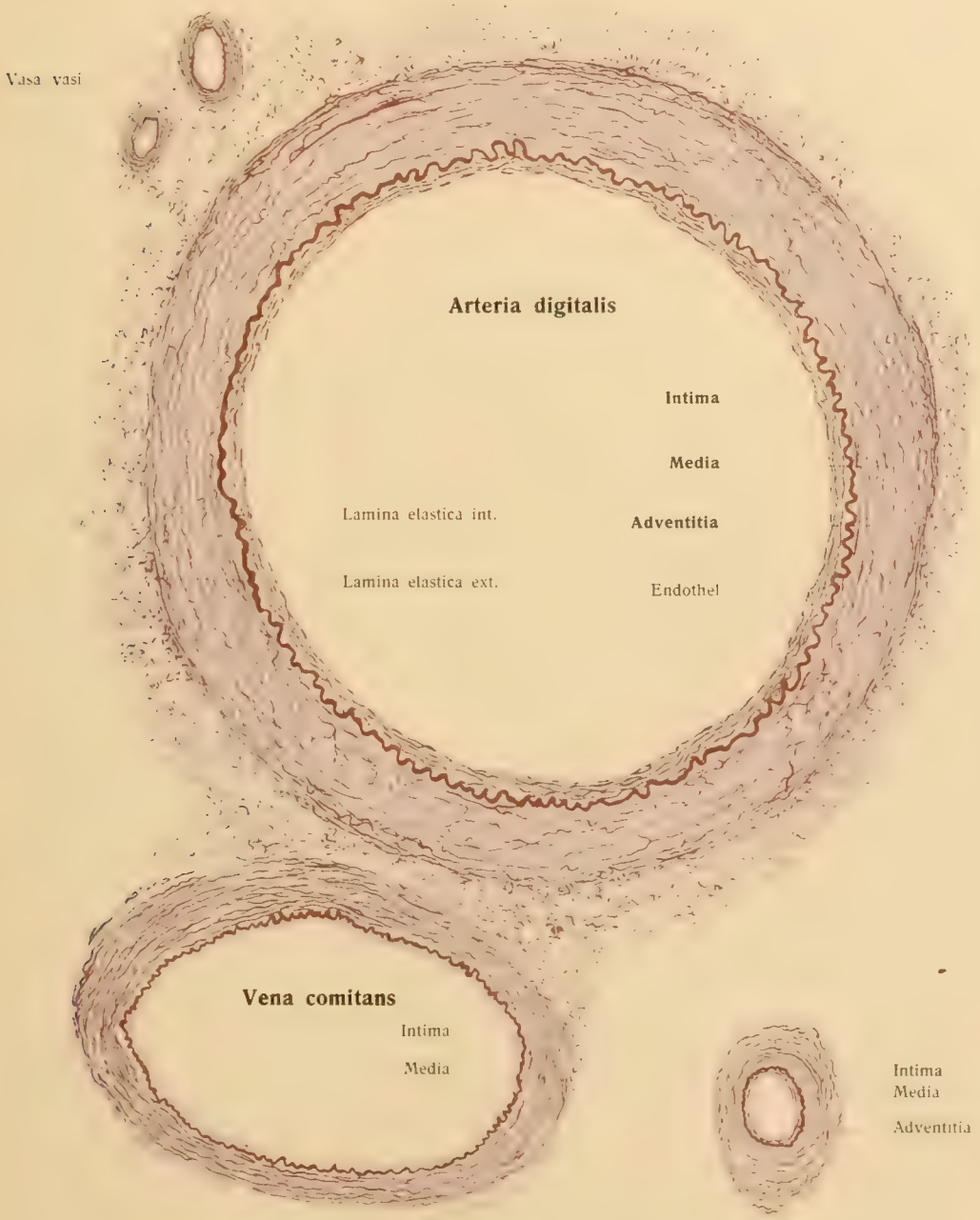

Fig. 194.

Fig. 195.

Fig. 194. **Arteria und Vena digitalis vom Menschen.** Braune Färbung der elastischen Bestandteile mit Orcëin, alles andere durch Hämatoxylin blau gefärbt.

Fig. 195. **Kleine Arterie aus einer Lymphdrüse der Ohrspeicheldrüse des Menschen.** Braune Färbung der elastischen Bestandteile mit Orcëin, alles andere mit Hämatoxylin blau gefärbt.

aus dem Gefäße, in dessen Wand sie verlaufen, sondern gehen von Ästen dieses Gefäßes oder einer benachbarten Arterie aus. Sie verbreiten sich unter Bildung von Netzen an den Arterienscheiden, in der Adventitia und an den äußeren Schichten der Media.

Lymphgefäße sind bis jetzt in der Arterienwand nicht mit Sicherheit nachgewiesen, obgleich solche wahrscheinlich unter der Intima und in der Muscularis vorkommen. Doch sind viele Arterien teils von Lymphgefäßen umsponnen, teils ganz in perivaskulären Lymphräumen gelegen (s. Lymphgefäße).

Die Arterien werden reichlich von Nerven versorgt, vor allem von motorischen, worauf schon das Vorhandensein der Muscularis hinweist. Die Gefäßnerven, wie man sie nennt, stammen vorzugsweise aus dem sympathischen System, teilweise aber auch von Gehirn- und Rückenmarknerven ab; ihre Fasern sind überwiegend markloser Art. Sie bilden um die größeren Gefäße Geflechte und verlaufen mit den feineren Gefäßen in Form feiner Nervenfäden.

Man hat nach den Untersuchungen von Ranvier an den Arterien drei verschiedene, aber untereinander zusammenhängende Nervenplexus zu unterscheiden: einen äußeren, fundamentalen, welcher in der Adventitia gelegen ist; einen intermediären oder perimuskulären, welcher an der äußeren Peripherie der Muscularis sich befindet und einen terminalen oder intramuskulären, welcher sich innerhalb der Muscularis ausbreitet. Die Fasern dieser drei Plexus sind nach Joris (1906) motorischer Art und stammen von einem perivaskulären Plexus. Der Zusammenhang mit den glatten Muskelfasern erfolgt nach Ranvier mit kleinen motorischen Endplatten, nach Dogiel, Cajal u. a. durch Vermittelung von freien Endknöpfchen; nach Joris aber gehen von dem intramuskulären Plexus zahlreiche Neurofibrillen ab. Diese bilden ein zartes Netzwerk, dessen Maschen mehr oder weniger Muskelzellen enthalten.

Außer den motorischen Fasern gibt es nach Joris sensible Fasern. Sie gehen ebenfalls aus vom perivaskulären Plexus, sind aber unabhängig von dem motorischen Plexus. Sie sind gewöhnlich kurz und gewunden, geben eine Anzahl von Seitenästen ab und endigen innerhalb der Adventitia und der Muscularis mit einer aus varikösen Fasern bestehenden gut abgegrenzten sensiblen Endplatte.

Mit der Abnahme des Kalibers der Gefäße vermindert sich natürlich auch die Menge der Nervenfasern. So besitzen Gefäße, deren Muskelhaut aus einer Lage von glatten Muskelfasern besteht, nur zwei motorische Plexus, einen in der Adventitia, den anderen zwischen den Muskelfasern, dazu kommt noch das aus letzterem entstehende Neurofibrillengitter. Auch die sensiblen Endigungen nehmen ab.

Joris: Les nerfs des vaisseaux sanguins. Bull. Acad. sciences med. Belgique. 1907.

b) Blutadern, Venae.

α. Allgemeine Anordnung.

Durch die Blutadern strömt das Blut 1. in umgekehrter Richtung wie in den Schlagadern und wird 2. durch sie von den Kapillarsystemen aus zum Herzen zurückgeführt.

Es gibt Venen des kleinen und des großen Kreislaufes. Jene, die Vv. pulmonales, führen in Form von je zwei kurzen und paarigen Stämmen das in den

Kapillarsystemen der Lungen arteriell gewordene Blut zum linken Vorhof des Herzens. Eine, sich alsbald in Hauptäste teilende große Arterie, die A. pulmonalis, führt das venöse Blut in die Lungen.

Die Körperblutadern sammeln sich aus den Kapillarsystemen des Körpers von feinen Anfängen zu immer größeren Stämmen und münden beim Erwachsenen zuletzt mit zwei Hauptstämmen, einem oberen und einem unteren, der oberen und unteren Hohlvene, in den rechten Vorhof ein. Von diesen sammelt die obere Hohlvene, V. cava superior, vorzugsweise das venöse Blut der oberen Körperhälfte, die untere Hohlvene, V. cava inferior, dasjenige der unteren Körperhälfte. Ein dritter, kleiner Venenstamm, V. cordis magna, führt das Blut der Herzwand in den rechten Vorhof.

Die Zahl der Blutadern ist viel größer als diejenige der Schlagadern, indem zur Seite der meisten kleineren Schlagaderstämme je zwei Blutadern, Begleitvenen, Venae comitantes genannt, verlaufen und nur die größeren Arterienstämme eine einzige große Begleitvene neben sich haben. Außer den Begleitvenen der Schlagadern gibt es noch eine große Zahl von anderen, teils tief, Venae profundae, teils oberflächlich unter der Haut, Venae cutaneae, gelegenen Venen, deren Verbreitung von derjenigen der Arterien unabhängig ist. Ferner sind im Venensystem Anastomosen viel reichlicher vorhanden, als bei den Arterien. Dies führt zur Bildung zahlreicher und ausgedehnter Venennetze, Retia venosa, und Venenplexus, Plexus venosi.

Sowohl wegen der größeren Zahl der Blutadern, als auch wegen der größeren Weite der einzelnen Gefäße ist das gesamte Venensystem geräumiger als das Arteriensystem. Der Unterschied der Kapazitäten beider Systeme ist schwer genau zu bestimmen; ungefähr aber beträgt die Kapazität des Venensystems das Doppelte der Kapazität des Arteriensystems.

Von den Arterien unterscheiden sich (bei Betrachtung mit unbewaffnetem Auge) die Venen nach dem Bisherigen durch die veränderte Richtung des Blutstromes, durch die Zahl, Weite, durch die teilweise verschiedene Gesamtordnung der Zweige und Hauptstämme, ferner durch ihren Inhalt. Die Arterien führen hellrotes, sauerstoffreiches, die Venen dunkelrotes, kohlensäurereiches Blut; doch gilt dies nur von den Arterien und Venen des großen Kreislaufes, während bei den Gefäßen des kleinen Kreislaufes die Verhältnisse sich umkehren; es gilt ferner nur von der postfetalen Lebenszeit des Individuum, da in der fetalen Zeit die A. umbilicalis kohlensäurereiches, die V. umbilicalis sauerstoffreiches Blut führt. Ein weiterer Unterschied liegt in der Beschaffenheit der Wand; die Wand der Venen ist dünner und zeigt vor allem einen geringeren Gehalt an elastischen und muskulösen Elementen, während das Bindegewebe in den Vordergrund tritt. Außerdem besitzen die Venen im Gegensatz zu den Arterien, welche einen Klappenapparat nur an der Herzgegend tragen, einen Klappenapparat von gewaltiger Entwicklung.

β. Klappen der Venen.

Die meisten Blutadern sind nämlich an ihrer Innenfläche mit Klappen, und zwar in Form von Taschenventilen, versehen, welche so gestellt sind, daß sie den Rückfluß und die Rückstauung des Blutes gegen die Peripherie hin verhindern. Die Klappen, Valvulae venarum, sind Falten der Innenhaut, welche durch Bindegewebe verstärkt werden. Sie bilden kleine und dünne Segel, welche

mit einem konvexen Rande (Basis) an der Gefäßwand festsitzen und mit einem konkaven Rande frei in die Gefäßlichtung hineinragen. Der freie Rand ist gegen das Herz gewendet, so daß der zentripetale Blutstrom das Segel flach an die Wand legt. Jeder Klappenanheftung entspricht eine leichte Ausbuchtung der Gefäßwand; sie bildet mit dem Segel, wie an den Wurzeln der zwei großen Arterienstämme, eine Tasche, Sinus valvulae. Dieser Anordnung gemäß bieten die Klappen dem Blutstrom in der gewöhnlichen Richtung kein Hindernis dar; wenn aber durch Druck oder eine andere Ursache eine Rückstauung erfolgt, so dringt das Blut in die erweiterten Abteilungen der Venen ein, drängt die freien Segelränder von der Gefäßwand ab und aneinander und schließt hierdurch das Gefäß nach der Peripherie ab. Die venösen Gefäße zeigen dann an den entsprechenden Stellen knotige Anschwellungen.

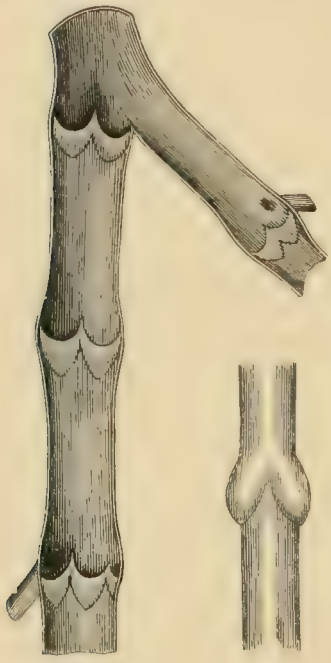

Fig. 196. Fig. 197.

Fig. 196. **Venenklappen, von innen.** 1:1. Ein Stückchen der Vena saphena magna mit mehreren Nebenästchen, aufgeschnitten.

Fig. 197. **Venenklappen, von außen.** 1:1. Ein Stückchen der Vena cephalica, aufgeblasen und getrocknet. Man sieht die Anheftungsweise der Klappen und die Anschwellung der Gefäßwand (Sinus valvulae) in deren Umgebung.

In der Regel finden sich in der angegebenen Weise zwei Segel einander gegenüber. Bei größeren Tieren kommen auch drei Segel im Umfange der Wand vor; bei dem Menschen ist dies selten. Dagegen findet sich bei kleineren Venen hier und da nur je ein einzelnes Segel, und bei größeren Venen ist öfters nur ein einzelnes Segel an der Mündungsstelle eines kleineren Astes vorhanden. Ebenso ist in dem rechten Vorhof des Herzens je nur eine einzelne Klappenfalte an den Eintrittsstellen der unteren Hohlvene und der großen Kranzvene des Herzens ausgebildet. An den Mündungsstellen von Venen gelegene einfache Segel werden Winkel- oder Astklappen genannt.

Außer den entwickelten Klappen kommen vielfach auch rudimentäre vor, sei es, daß sie nicht zu voller Ausbildung gelangten, oder sich zurückgebildet haben. Auf letzteres Verhalten weist der Umstand hin, daß noch beim Neugeborenen vorhandene vollständig entwickelte Klappen in späterer Zeit rückgebildet gefunden werden; auf ersteres der andere, daß während des Fetallebens ein größerer Reichtum von Klappen angelegt wird, als später zur Ausbildung gelangt. So ist im Fetalleben das Wurzelgebiet der Pfortader reichlich mit Klappen versehen; in der Folge verschwinden die meisten, einzelne aber erhalten sich hin und wieder, besonders an den Mündungsstellen der kleinen Venen in die Venenarkaden.

Am zahlreichsten sind die Klappen in den Venen der Extremitäten entwickelt, an welchen das Blut nicht nur der Schwere entgegen befördert werden muß, sondern die Gefäße auch häufig dem Muskeldruck ausgesetzt werden. Durch die Gegenwart der Klappen aber wird einerseits das Spiel des Muskeldruckes zu einem Beförderer des venösen Blutstromes; andererseits beugt ihre Gegenwart der Gefahr vor, daß eine hohe Flüssigkeitssäule, wie sie an den Extremitäten vorhanden ist, einen Druck auf das zugehörige Kapillarsystem ausübe und den Kapillarstrom hemme.

Ausnahmsweise, und wenn vorhanden, in geringerer Zahl, finden sie sich in der V. azygos und den Vv. intercostales. Sie fehlen ferner überhaupt den kleinsten Venen, so auch den kleineren Extremitätenvenen; sodann der oberen und unteren Hohlvene, den meisten Kopfvenen, der Pfortader und ihren Wurzeln, den Leber-, Nieren- und Gebärmuttervenen, sowie den Vv. spermaticae internae des Weibes. Auch in den Venen des Schädels und des Wirbelkanals, sowie im Innern der Knochen, in der Umbilicalis und in den Lungenvenen sind keine Klappen vorhanden.

Nach Bardeleben zeigt sich in den Abständen der Venenklappen eine bestimmte Regel; sie beträgt das ein-, zwei-, drei- bis vierfache einer bestimmten Grunddistanz, welche in geradem Verhältnis zur Länge der betreffenden Extremität steht. Beim Erwachsenen beträgt diese Grunddistanz 5,5 mm für die obere, 7 mm für die untere Extremität.

Während die Venenklappen den Rückfluß des Blutes zur Peripherie hemmen, gibt es andererseits Einrichtungen, welche die zentripetale Strömung des Venenblutes begünstigen. Durch die ausgedehnten Kapillargebiete hat der in dem Arteriensystem vorhandene Blutdruck eine der Aufgabe des Kapillargebietes entsprechende bedeutende Verringerung erfahren. So ist es verständlich, daß das Blut aus den Kapillaren in die Venen fast ohne Geschwindigkeit anlangt.

Das Manometer zeigt in den Venenstämmen meist einen negativen Druck, welcher bei der Inspiration besonders stark wird; bei der Exspiration steigt der Druck und kann durch die Exspirationswirkung sogar positiv werden. Gerade jener negative Blutdruck der großen Venenstämme ergibt sich nun als das Hauptmittel der Förderung des venösen Blutstromes. Die Ursache dieser auffallenden Erscheinung des negativen Blutdruckes ist die Saugkraft des Brustkorbes. Der positive Druck des arteriellen und der negative des Venensystems wirken für dasselbe Ziel gleich günstig. Hieraus ergibt sich als nächste Nutzanwendung die Wichtigkeit geregelter Atmung für das normale Verhalten des Blutkreislaufes und des Stoffwechsels.

Außer der Saugkraft des Thorax wirkt eine bei der Diastole der Herzkammern eintretende Saugkraft des Herzens fördernd auf den zentripetalen Blutstrom ein. Wie weit für denselben Zweck die eigene Muskulatur der Venenwand tätig ist, steht dahin. An der Flughaut der Fledermaus pulsieren die Venen aktiv. Ebenso, und zwar synchron mit den Herzkammern, pulsieren bei allen Säugetieren die Endstücke der Lungen- und Hohlvenen.

Dagegen wirkt die Körpermuskulatur in ihrer Tätigkeit noch in anderer Weise günstig auf den venösen Blutstrom ein. Manche Venen, z. B. die V. femoralis unter dem Lig. inguinale, die V. subclavia unter der Clavicula, werden durch die Bewegungen der Glieder abwechselnd erweitert und verengert, so daß diese Einrichtungen in Verbindung mit den Klappen der Venen gleichsam accessorische Herzen darstellen. In derselben Richtung günstig wirken auch die Fascien durch ihre abwechselnde Spannung und Entspannung auf große Strecken hin als Saugapparate (Braune).

Die saugende Wirkung des Brustkastens und der Fascien hat die Chirurgie mit Rücksicht auf die gefährlichen Folgen bei Venenverletzungen sehr zu würdigen. Insbesondere bei der Inspiration kann in eine angeschnittene Vene auch Luft eingezogen werden. Zum Glück wird dies zwar durch ventilartigen Schluß der

Vene meist verhütet, denn Lufteintritt ist aus doppeltem Grunde gefährlich: einmal durch Verstopfung der Lungenkapillaren, sodann durch die Anwesenheit der Luft im Herzen, indem dessen Kontraktionen nunmehr die Luft zusammendrücken, anstatt Blut auszutreiben und somit fast unwirksam gemacht werden.

Obwohl nun die Aspiration des Thorax in der postfetalen Zeit für den venösen Blutlauf eine bedeutende Rolle spielt, so sehen wir doch bei dem Embryo und dem Fetus einen völlig geregelten Kreislauf in mehreren Formen sich vollziehen, ohne daß jene Hilfskräfte in Frage kommen; bei den niederen Wirbeltieren kommen sie zeitlebens überhaupt nicht in Betracht.

Ein Teil der venösen Blutbahnen erfährt eine besondere Modifikation seiner Gestaltung. Dies ist der Fall bei den Blutsinus der Dura mater cerebri.

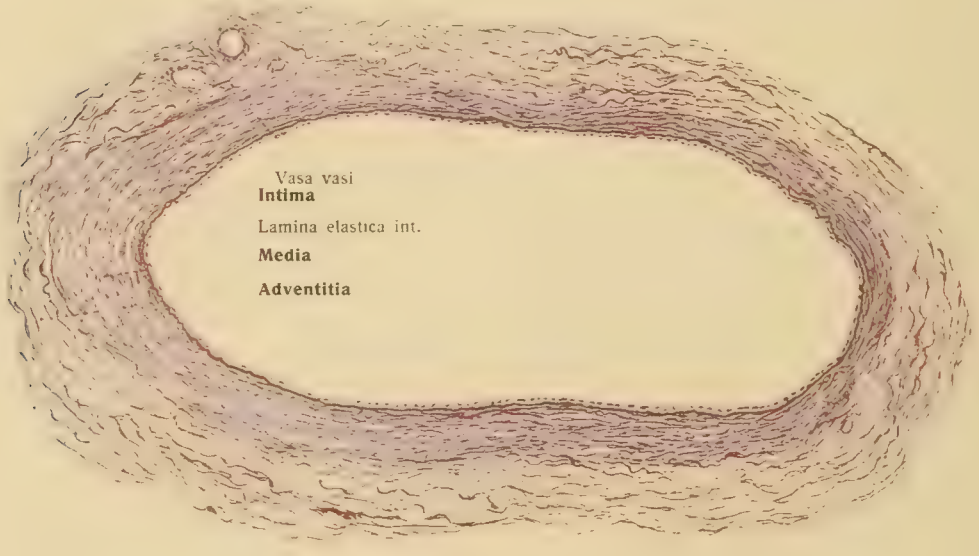

Fig. 198.

Querschnitt durch die Vena saphena magna vom Menschen.

Braune Färbung der elastischen Elemente durch Orcëin; alles andere ist mit Hämatoxylin blau gefärbt.

γ. Varietäten der Venen.

Wenn schon bei den Arterien Varietäten häufig vorkommen, und die der einen Körperhälfte angehörige Anordnung auf der anderen Seite nicht ganz wiederkehrt, so gehören Abweichungen nach Stärke, Ursprung und Verlauf der Venen zu den gewöhnlichsten Erscheinungen. Hierzu neigt die außerordentliche Verbreitung der Anastomosen, aber auch die Umbildung einer früheren Form des Kreislaufes ist eine spätere.

δ. Feinerer Bau der Venen.

Die Intima besteht aus einer einfachen Lage platter, spindelförmiger oder polygonaler Endothelzellen. Bei Venen von mittlerer Größe folgen darauf kernhaltige Lagen von Bindegewebe, an welche sich eine dünne, elastische Innenhaut anschließt (Fig. 194). Letztere tritt bei kleinen Venen in feiner und gleichmäßiger Beschaffenheit, bei mittleren und großen Venen in Form von elastischen Netzen auf. In der Intima mancher Venen (Darmvenen, V. iliaca, femoralis, saphena

magna und parva) sind auch einzelne längs oder schräg verlaufende, in der Intima der Lungenvenen zirkuläre glatte Muskelzellen vorhanden.

Die Tunica media ist am besten in den Venen der unteren Extremitäten (Fig. 198) entwickelt, weniger in den Venen der oberen Extremität, noch weniger in den Venen der Bauchhöhle. Bei einer großen Anzahl Venen (der V. cava superior, den aus den Kapillaren hervorgehenden Venenwurzeln, den Knochenvenen, den Venen der Pia und Dura mater, den Venen der Netzhaut) fehlt sie ganz oder wird nur durch schräge und quere Bindegewebsbündel vertreten. Im

Fig. 199.

Querschnitt durch die Wand der unteren Hohlvene vom Menschen.
Braune Färbung der elastischen Elemente durch Orcëin; alles andere ist mit Hämatoxylin blau gefärbt.

wohlausgebildeten Falle hingegen besteht sie aus Bündeln glatter Muskelfasern, welche jedoch nicht genau zirkulär, sondern schräg und spiralig verlaufen und durch reichliches Bindegewebe voneinander geschieden werden. Während die Media der Arterien durch eine geschlossene dichte Lage glatter Muskulatur gebildet wird, besteht die Media der Venen aus einzelnen Muskelbündeln, welche durch Bindegewebe mehr oder weniger weit voneinander getrennt sind. An der Oberfläche der Muskelbündel und dem sie trennenden Bindegewebe verlaufen elastische Fasern. Fig. 199, 200.

Die Adventitia ist meist gut ausgebildet und besteht aus sich kreuzenden Bindegewebsbündeln, elastischen Fasern und auffallend reichen Zügen longitudinal verlaufender Muskelbündel (Fig. 199), welche in der Adventitia der Arterien viel

seltener und spärlicher vorkommen. Einzelne Venen, wie der Stamm der Pfortader und die Nierenvene, besitzen eine ansehnliche geschlossene Längsmuskelschicht in der Adventitia. An den in die Vorhöfe des Herzens mündenden großen Venen enthält die Adventitia Ringschichten gestreifter Muskelfasern, welche sich vom Herzen aus auf jene Gefäße erstrecken. Mit diesem Bau stimmt es überein, daß sich diese Venenmündungsstücke gleichzeitig mit der Systole der Vorhöfe zusammenziehen.

Die Venenklappen sind feine Duplikaturen der Intima, wie schon oben erwähnt worden ist. Elastische Fasernetze sind besonders an der Basis der Klappen kräftig entwickelt. Wo die Intima glatte Muskelzellen führt, können solche auch in die Zusammensetzung der Klappen eingehen.



Fig. 200.

Längsschnitt durch die Wand der unteren Hohlvene vom Menschen.
Braune Färbung der elastischen Elemente durch Orcëin; alles andere ist mit Hämatoxylin blau gefärbt.

Wie die Arterien, so besitzen auch die Venenwände ernährende Gefäße, Vasa vasorum. Fig. 198, 200.

Bezüglich der Lymphgefäße bestehen dieselben Verhältnisse, wie sie bei den Arterien (S. 230) Erwähnung gefunden haben.

Ebenso sind Nerven in den Venen reichlich vorhanden, so daß dieselben sich an manchen Orten sogar mit dem Skalpell darstellen lassen.

c) Haargefäße, Vasa capillaria.

Historisches. Lange Zeit hindurch hatte man im Altertum angenommen, daß das Herz durch die Venen Blut, durch die Arterien Luft (Pneuma) in die Organe entsende. Das durch die Venen wegströmende Blut sollte nach jedem Herzschlage auf demselben Wege zurückkehren. Einen bedeutenden Fortschritt bekundet die der Wahrheit im wesentlichen entsprechende Anschauung des Alexandriners Herophilus (300 v. Chr.), nach welcher in den Arterien eine Mischung von Blut und Pneuma enthalten ist. Sein Zeitgenosse Erasistratus ahnte die peripherische Verbindung

der Arterien mit den Venen, Galen (131—201 n. Chr.) stellte den Blutgehalt der Arterien sicher und hielt auch an der Ansicht der Vermischung des Arterienblutes mit Pneuma fest. Ob er der erste gewesen ist, welcher dem Venenblut die Richtung zum Herzen zuschrieb, ist unsicher. Eigentümlich ist seine Ansicht von der Bedeutung des rechten Herzens. Die brauchbaren Teile des Blutes des rechten Herzens sollten durch die Herzscheidewand in das linke Herz gelangen, die unbrauchbaren Teile aber durch die Lungenarterie den Lungen zugeführt und dort exhaliert werden, während Pneuma aus den Lungen durch die Lungenvenen in das Herz gehe, um sich mit dem Blute zu mischen. Diese Ansicht behielt durch das ganze Mittelalter hindurch Geltung. Erst im sechzehnten Jahrhundert sahen Vesal und seine Zeitgenossen ein, daß die Herzscheidewand undurchgängig ist. Nachdem auch noch die Venenklappen wieder entdeckt (Cannani 1546, Fabricius ab Aquapendente 1574) und der centripetale Weg des Venenblutes sicher gestellt worden war, fingen einzelne, wie Mich. Serveto (1509—1553), den Weg des Blutes vom rechten Herzen durch die Lungen in das linke Herz zu lehren an, aber in unvollkommener Weise; den Puls der Arterien hielt man für aktiv; die Arterien sollten in den feinsten Zweigen Verbrauchtes ausscheiden und Luft aufnehmen. Den Beweis des wirklichen Sachverhaltes lieferte darauf William Harvey (1578—1658) in seiner kurzen klassischen Schrift Excercitatio anatomica de motu cordis et sanguinis in animalibus, Francoforti 1628. Der anatomische Nachweis des peripherischen Zusammenhanges der Arterien und Venen im Kapillarsystem wurde erst nach 1660 durch Injektion der Gefäße und durch das Mikroskop gegeben (de Marchettis, Blankaard, Ruysch).

Der Kapillarkreislauf am lebenden Tiere, zunächst an der Lunge und im Gekröse des Frosches, beobachtete mit dem Mikroskop zuerst Malpighi (1661), am Warmblüter Cowper (1697).

Seitdem haben die Untersuchungen des Kapillarsystems eine große Fülle neuen Materials zutage gefördert.

Dem bereits Angegebenen gemäß sind Haargefäße, Haarröhrchen, Kapillargefäße oder Kapillaren, zum Unterschiede von den Lymphkapillaren, Gallenkapillaren, Speichelkapillaren usw. Blutkapillaren genannt, jene feinsten Gefäße, durch welche Arterien und Venen in unmittelbarem Zusammenhange stehen; ihre Lumina sind so eng, daß sie nur ein oder einige Blutkörperchen hindurchgehen lassen. Sie finden sich fast im ganzen Körper verbreitet; doch sind die Epithelien (in überwiegender Menge) und epithelialen Gebilde (Haare, Nägel), die Hartgebilde der Zähne, die Cornea (abgesehen vom Randschlingennetz), gewisse Teile der Sinnesorgane und des Nervensystems, sowie die Substanz des Knorpels (jedoch nicht ausschließlich) blutgefäßfrei.

Immer ist ihr Verlauf an das Bindegewebe der Organe gebunden, wie es überhaupt bei den Gefäßen der Fall ist; denn sie sind Teile der Bindesubstanz des Körpers und bleiben dauernd mit ihr im Zusammenhang. Doch können sie äußerste Ausläufer dieser Bindesubstanz darstellen, ohne weiter noch von Bindegewebe umgeben zu sein. In die elementaren Formgebilde des Körpers dringen sie nicht ein; weder in Nervenzellen, noch in Nervenfasern, weder in Fettzellen, noch in Muskelfasern, weder in Knochenlamellen, noch in die Tubuli oder Alveolen der Drüsen, so reich sie dieselben auch umspinnen können.

Die stärkeren, 30—60 μ dicken, aus den kleinsten Arterien hervorgehenden oder zu den feinsten Venenwurzeln sich sammelnden Kapillargefäße, welche sich noch baumförmig verzweigen, in der Richtung des Blutstromes mit den Arterien oder Venen übereinstimmen und auch ihrem Baue nach eine Zwischenstellung einnehmen, pflegt man arterielle und venöse Kapillaren zu nennen. Die engeren, eigentlichen Kapillargefäße laufen in ihren Netzen nach den verschiedensten Richtungen, gleichen sich in der Beschaffenheit ihrer Wände und haben mittlere Durchmesser von 7—10 μ. Zu den weitesten Kapillaren gehören diejenigen der Leber, des Knochenmarkes, der Zahnpulpa (12—20 μ); zu den engsten

die der Retina und der Muskeln (5—6 μ); doch kommen hier neben feinsten auch mittlere Kaliber vor. Mit unbewaffnetem Auge kann man sie nicht sehen; sie verleihen im blutgefüllten Zustande dem von ihnen durchzogenen Organe je nach der Menge eine gleichförmige, mehr oder weniger rötliche, bei sparsamer Entwicklung gar nicht merkliche Färbung, welche durch deckende, gefäßlose Hüllen natürlich beeinflußt wird.

Das Blut bewegt sich in den Haargefäßen gleichförmig, ohne Pulsation, in den stärkeren schneller als in den feineren, und viel langsamer als in den kleinsten Arterien und Venen. Ihr Lumen steigt und sinkt mit dem Innendrucke infolge der elastischen Beschaffenheit der Wand. Vielleicht sind sie durch das spärliche Protoplasma ihrer Zellen in geringem Grade kontraktil. Nach S. Mayer (Anat. Anz. XXI, 1902) besitzen aber auch die Kapillaren einen diskontinuierlichen Belag von verzweigten glatten Muskelfasern. Daraus erklärt sich die Kontraktilität, denn nach Stricker können sich die Haargefäße aktiv bis zum Verschwinden des Lumens kontrahieren.

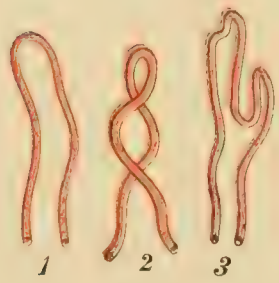

Fig. 201.

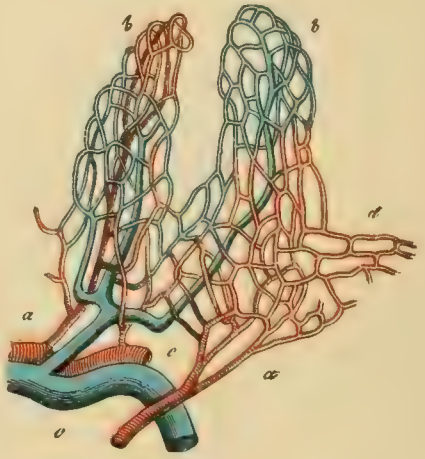

Fig. 202.

Fig. 201. **Form der einfachen kapillaren Schlinge** (1 und 2) **und der zusammengesetzten Schlinge** (3).

Fig. 202. **Das Schlingennetz der Darmzotten.**

a Arterienzweige mit dem Kapillarnetz *b* und den rundlichen Gefäßnetzen um die Ausmündung der Lieberkühnschen Drüsenschläuche bei *d*; *c* die Venenäste.

Die Form, in welcher die kapillare Ausbreitung auftritt, ist keineswegs im ganzen Gebiet des Individuum eine einzige; sie wechselt vielmehr mit dem feineren Bau der Organe und wird größtenteils durch diesen Bau bestimmt; an anderen Orten, wie im Knochen, hilft die Gefäßausbreitung den Bau in höherem Grade mitbestimmen. Im ganzen ist hiernach die kapillare Ausbreitung so verschieden und wechselnd, wie der feinere Bau der Organe; sie ist für jedes Organ eine besondere. Somit ist es möglich, allein aus der Kapillarausbreitung ein Organ zu erkennen.

Im einzelnen sind folgende Grundformen zu unterscheiden:

1. Die Schlinge; sie kann einfach oder zusammengesetzt sein; ihr Vorkommen ist weit verbreitet, z. B. in den Papillen der äußeren Haut, in den Synovialzotten. Fig. 201.
2. Das Schlingennetz; die Verbindung der Schlingenform mit einem Netze. Ebenfalls äußerst verbreitet, z. B. in den Darmzotten. Fig. 202.

3. Der Gefäßknäuel oder Schlingenknäuel, Glomerulus; in den verschiedenen Formen der Niere. Fig. 203.
4. Das Netz und Netzgerüst. Die Form des Netzes geht aus der Teilung und Verbindung kapillarer Zweige in einer durch zwei Richtungen des Raumes bestimmten Fläche hervor. (Fig. 204.) Die dreidimensionale Anordnung, die häufigste von allen, ergibt die Gerüstform. Die Form der Netz- und Gerüstmaschen kann rundlich polygonal, länglich polygonal, unregelmäßig polygonal, weit oder eng sein. Fig. 205, 206.
5. Die Lakune. An gewissen Organen des Körpers finden sich zwischen Arterien und Venen seeartig erweiterte Stellen der Strombahn von besonderem Baue vor, welche man als riesig erweiterte Kapillarnetze auffassen kann. So in den Corpora cavernosa penis und urethrae, in der Blutbahn der Milz, in der Placenta. Die Größe der Räume bringt es mit sich, daß auch feine Arterien sich unmittelbar in dieselben ergießen können.

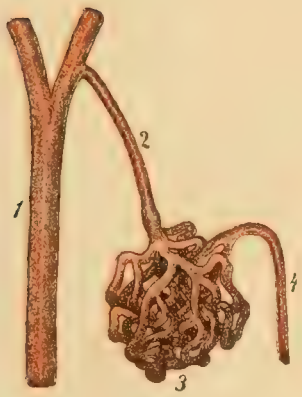

Fig. 203.

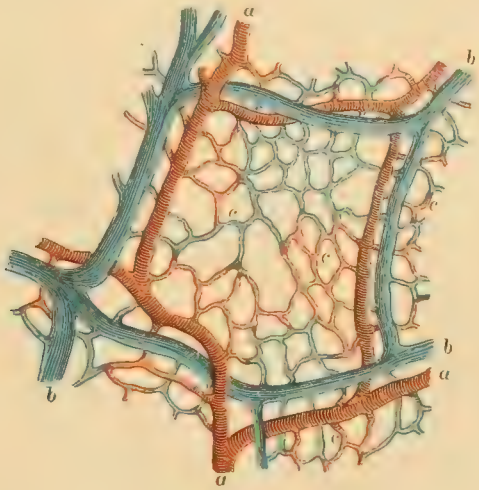

Fig. 204.

Fig. 203. **Gefäßknäuel (arterielles Wundernetz) aus der Katzenniere.** (Nach C. Ludwig.) 1 A. interlobularis; 2 Vas afferens; 3 Glomerulus; 4 Vas efferens.

Fig. 204. **Kapillarnetz von der Oberfläche einer Sehne.** 120:1. *a* kleine Arterien; *b* kleine Venen; *c* Kapillarnetz, welches aus den kleinen Arterien *a* hervorgeht und in die kleinen Venen *b* mündet.

Bau der Kapillargefäße.

Bei dem Übergange der Arterien in die Kapillaren tritt allmählich eine Vereinfachung des Baues der Gefäßwand ein. Die Tunica media verdünnt sich mehr und mehr, die Muskelzellen rücken auseinander, kommen nur noch vereinzelt vor und fehlen endlich ganz (siehe jedoch Seite 238 oben, S. Mayer). Die Adventitia besteht anfänglich noch aus einer dünnen Lage zellenhaltigen Bindegewebes, welches ebenfalls völlig schwinden kann. Die äußeren Schichten der Intima verdünnen sich und hören endlich auf. So bleibt das Endothelrohr noch übrig (Fig. 207—209). Die einzelnen, mehr oder weniger platten und langgestreckten, halbrinnenförmig gebogenen, kernhaltigen Endothelzellen werden durch Interzellularbrücken und eine geringe Menge von Kittsubstanz an den Rändern zusammengehalten; Injektion von Silbernitratlösung läßt die Zellgrenzen scharf hervortreten (Fig. 206). Hier und da sind zwischen den gleichmäßig dicken Silber-

linien unregelmäßig gestaltete eckige Felder durch den Silberniederschlag gefärbt. Sie werden von einigen Autoren als Lücken, Stomata, angesehen. Andere deuten sie als Schaltplättchen, d. h. als kleine Plättchen, welche kleine Lücken zwischen mehreren Zellen ausfüllen, noch andere sind der Meinung, daß diese Stellen

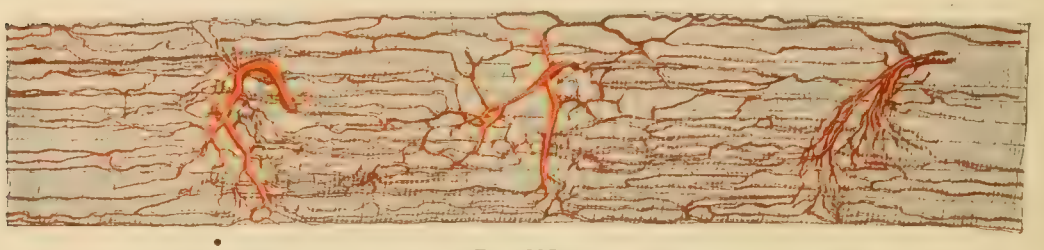

Fig. 205.
Kapillarnetz (aus gestreifter Muskulatur) mit langgestreckten Maschen.

durch Übereinanderschiebung von Zellenrändern hervorgehen. Durch die Untersuchungen von Kolossow scheint es bewiesen zu sein, daß auch die Endothelzellen durch Interzellularbrücken miteinander zusammenhängen. Die zwischen ihnen befindlichen Interzellularlücken enthalten eiweißhaltige Flüssigkeit, welche mit dem Silbernitrat ein Silberalbuminat bildet, dessen Zersetzung die schwarze Färbung der Zellgrenzen bedingt. Bei starker Dehnung der Interzellularbrücken werden die Interzellularlücken erweitert und werden als die erwähnten Stomata dargestellt.



Fig. 206.
Kapillarnetz aus der Lunge des Frosches. Durch Behandlung mit Argentum nitricum sind die Endothelzellen gelb und ihre Grenzen schwarz gefärbt.

Die Kapillaren erscheinen hiernach als Kanäle, welche zwischen Endothelzellen vorhanden sind, als interzellulare Kanäle, ebenso aber auch das gesamte, in der Bindesubstanz ausgespannte Gefäßsystem.

Die Außenfläche des Endothelrohres wird an vielen Orten von einer bindegewebigen Umhüllung verschiedener Art bedeckt, sei sie vollständig oder unvollständig: Adventitia capillaris. Sie besteht aus abgeplatteten, sternförmigen Bindegewebszellen, deren Ausläufer zusammenhängen und als feine Fasern das Gefäß umspinnen. In dem adenoiden Gewebe befindliche Kapillaren werden durch feine Ausläufer des Reticulum gestützt, welche sich an der Außenfläche befestigen. Auch feine elastische Fasern können die Kapillaren umspinnen, so in der äußeren Haut.

Blutkapillaren stehen in enger Verbindung mit den Lymphbahnen; an vielen Orten sind die Blutkapillaren von perivaskulären Lymphgefäßen unmittelbar umgeben, so daß letztere sich zwischen Organ und Blutkapillare eindrängen.

Die Blutkapillaren besitzen nach außen von dem Endothelrohr ein feines Netz von Neurofibrillen (Joris). Fig. 209.

Das Kapillarrohr ist für Wasser, gelöste Gase, viele Salze, colloidale, d. h. im aufgequollenen Zustande befindliche Substanzen, aber auch für geformte Elemente, d. h. farblose und farbige Blutkörperchen, durchgängig, ohne in seiner Struktur zu leiden.

Über den Bau der lakunären Blutbahnen siehe Milz und Corpora cavernosa.

Der Blutlauf in den Haargefäßen kann unter dem Mikroskop an durchsichtigen Tieren oder an geeigneten Teilen von Tieren, wie in der Schwimmhaut, Lunge und Zunge des Frosches, im Netz und Mesenterium von Warmblütern, an Lippenfalten, an dem Frenulum linguae des Menschen, an Embryonen beobachtet und seine Geschwindigkeit an der Ortsveränderung der Blutkörperchen gemessen werden.

An der Schwimmhaut des Frosches sieht man bei mäßiger Vergrößerung das Blut äußerst rasch und stoßweise durch die kleineren Arterien verlaufen, dann langsamer und gleichmäßiger

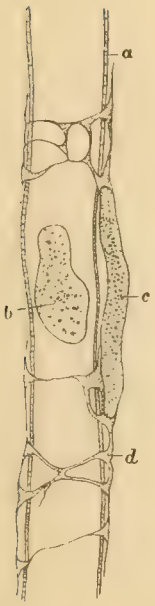

Fig. 207.

Fig. 208.

Fig. 209.
Nerven der Blutkapillaren. (Nach Joris.)

Fig. 207. **Kapillargefäß der Hyaloidea des Frosches.** (Nach Eberth.) *a* Kapillarwand; *b* Kern derselben; *c* Adventitiazelle (vielleicht eine glatte Muskelfaser); *d* die Kapillarwand umspinnende Ausläufer der letzteren.

Fig. 208. **Stärkeres Kapillargefäß der Froschhyaloidea.** (Nach Eberth.) *a* Kapillarwand; *b* membranöse, kernhaltige Adventitia.

durch das Netz kleiner Kapillaren strömen, von welchen aus es unter wieder etwas beschleunigterem, aber gleichmäßigem Laufe in die Venen eindringt. In allen Gefäßen, in welchen rote und farblose Blutkörperchen gemeinsam ihre Bahn dahinziehen, nehmen die farblosen Blutkörperchen vorzugsweise die Peripherie des Stromquerschnittes ein und zeichnen sich durch Langsamkeit der Bewegung aus. Der ganze Gefäßbaum und die Kapillarnetze lassen sich durch Injektion gefärbter Massen füllen und für die mikroskopische Untersuchung zugängig machen.

Im Kapillargebiet des großen Kreislaufes ist die Geschwindigkeit des Blutes die kleinste von allen Abschnitten des Gefäßsystems, weil hier der Gesamtquerschnitt des Gefäßsystems den größten Betrag hat. Die Geschwindigkeit ist indessen nicht im ganzen Querschnitt eines einzelnen größeren oder feineren Gefäßes die gleiche; vielmehr ist der Axenstrom der raschere, der Wandstrom der langsamere. In den feinsten Kapillaren, durch welche nur eine einfache Reihe von roten Blutkörperchen sich durchdrängen kann, ändern letztere ihre Gestalt nach den Verhältnissen; sie ziehen sich in die Länge, biegen sich an den Teilungsstellen und kehren infolge ihrer Elastizität wieder in die natürliche Form zurück. In der Schwimmhaut des Frosches beträgt die mittlere

Geschwindigkeit etwa 0,5, in der menschlichen Netzhaut nach entoptischen Messungen etwa 0,6 bis 0,9 mm in der Sekunde.

Der gesamte Kreislauf (durch die Kopfgefäße) beansprucht beim Hunde 15,2 Sekunden, das ist etwa die Zeit von 27 Herzschlägen, was für den Menschen 23 Sekunden bedeuten würde (Vierordt).

Bei sinkendem arteriellen Druck, wie in der Ohnmacht, im Tode, werden die Kapillaren der menschlichen Haut unter dem Einfluß der Spannung der Lederhaut blutleer; sie entleeren ihr Blut in die Venen.

Schon unter normalen Verhältnissen verläßt ein Teil der farblosen Blutkörperchen die Gefäße ohne Zerreißung der Wand (Diapedesis). Unter abnormen Verhältnissen kann sich dieser Austritt in hohem Grade steigern und auch rote Blutkörperchen umfassen. Der Austritt der roten geschieht vor allem bei Stauungen des Venenabflusses. Farblose Blutkörperchen, allein oder mit wenigen roten untermischt, verlassen die Gefäßwand bei der Entzündung und erscheinen außerhalb der Gefäße als Eiterkörperchen. Der Austritt geschieht durch die Stomata zwischen den Endothelzellen; er erfolgt unter amöboiden Bewegungen der farblosen Blutkörperchen.

III. Sanguis. Das Blut.

Die Blutmasse als Ganzes stellt, wie schon in Teil I, S. 104 beiläufig erwähnt wurde, ein Organ dar, und zwar ein flüssiges, während des Lebens in röhrenförmigen, in sich zurücklaufenden Bahnen bewegtes Organ. Die Form des Blutorgans entspricht also der Form des Gefäßsystems.

Das System der Blutgefäße verhält sich zu dem in ihnen eingeschlossenen Blute wie eine Kapsel zu dem von ihr umschlossenen Organ. Diese Kapsel ist, soweit das Herz, die Arterien und Venen in Frage kommen, durch Beimischung ansehnlicher Muskellager und elastischer Fasern kontraktil.

Die Blutmenge des Menschen ist zu 7—8 Proz. des Körpergewichtes bestimmt worden (Bischoff. Von anderen wurden bis zu 12,5 Proz. erhalten.). Das Blutorgan eines Menschen von mittlerem Körpergewicht hat hiernach ein Gewicht von etwa 6 kg; es übertrifft damit jedes andere Organ, so z. B. die Leber, welche 1500 g Mittelgewicht besitzt.

Über die geweblichen Eigenschaften des Blutes siehe Abteilung I, S. 104—117.

B. Spezielle Angiologie.

1. Das Herz, Cor.

Das Herz ist ein muskulöses Hohlorgan von der Form eines abgeplatteten Kegels und besteht aus drei Schichten, Epicardium, Myocardium und Endocardium. Von ihnen ist die mittlere Schicht, Myocardium, der Herzmuskel oder die Muskelschicht des Herzens, die mächtigste; die ihre Außenfläche deckende Serosa, Epicardium, ist das viscerale Blatt eines das Herz und den Anfangsteil der von ihm ausgehenden großen Gefäße aufnehmenden serösen Sackes, des Pericardium; die der Innenfläche des Myocardium aufliegende Innenhaut des Herzens, Endocardium, besteht aus einer Lage von Endothelzellen sowie einer darunter befindlichen Schicht von Bindegewebe, umschließt das System der Hohlräume des Herzens und umgibt das in ihnen enthaltene Blut.

Das breitere, nach hinten-oben gerichtete Ende des Herzens, Basis cordis, entsendet die großen Gefäße, trägt mit letzteren die Umschlagsstelle des parietalen Blattes des Pericardium in das viscerale Blatt und befestigt das Herz an seine Umgebung. Die abgerundete Spitze des Herzens, Apex cordis, ist gleich dem

zwischen der Spitze und Basis gelegenen Körper des Herzens allseitig frei und in der Höhle des serösen Sackes leicht beweglich.

Die vordere Fläche, Facies sternocostalis, ist gewölbt, die hintere Fläche, Facies diaphragmatica, entsprechend ihrer Auflagerung auf das Zwerchfell, abgeflacht. Von den beiden seitlichen Rändern ist der rechte schärfer und länger, der linke abgerundeter und kürzer.

Eine tiefe quere Furche, Sulcus coronarius, Querfurche, welche vorn durch den Ursprung der A. pulmonalis und der Aorta unterbrochen wird, teilt äußerlich das Herz in die Vorhof- und die Kammerabteilung. An der Kammer- und an der Vorhofabteilung deuten eine vordere und hintere Längsfurche, Sulcus longitudinalis anterior et posterior, den vorderen und hinteren Rand der Scheidewand an, welche beide Kammern und Vorkammern voneinander trennt. Die Sulci longitudinales laufen nicht über die Herzspitze, sondern rechts neben ihr und bedingen in der Regel eine flache Einsenkung, die Incisura (apicis) cordis. Fig. 211.

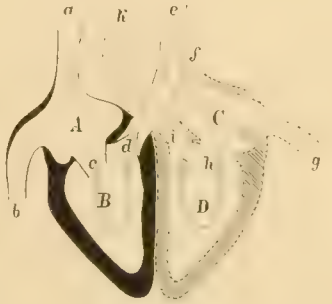

Fig. 210.

Konstruktionszeichnung des Herzens.
(Nach Henle.)
Rechtes Herz schwarz, linkes Herz schraffiert. *A* rechter Vorhof; *B* rechte Kammer. *C* linker Vorhof; *D* linke Kammer. *a* obere Hohlvene; *b* untere Hohlvene; *c* rechte Atrioventrikularklappe; *d* Pulmonalklappe; *e* Lungenarterie; *f*, *g* Lungenvenen; *h* linke Atrioventrikularklappe; *i* Aortenklappe; *k* Aorta.

Übersicht über die Abteilungen des Herzens.

Das Herz besteht aus zwei Vorhöfen, Atria cordis, und zwei Kammern, Ventriculi cordis. Erstere machen die Vorhofabteilung, letztere die Kammerabteilung des Herzens aus. Atrium dextrum und Ventriculus dexter stellen das rechte Herz, Lungenherz oder das Herz des kleinen Kreislaufes dar; Atrium sinistrum und Ventriculus sinister bilden das Herz des großen Kreislaufes, das linke Herz, das Körper- oder Aortenherz. Linkes und rechtes Herz sind voneinander geschieden durch eine Scheidewand. Der zwischen den Vorhöfen befindliche Teil heißt Septum atriorum, der zwischen den Kammern befindliche ist das Septum ventriculorum. Fig. 216.

Die Scheidewand zwischen den beiden Vorhöfen und Kammern ist undurchlöchert und gehört beiden Herzen gemeinsam an. Das Herz besteht hiernach aus zwei zusammenhängenden, durch das Septum cordis voneinander geschiedenen Hälften. Die rechte (vordere) Hälfte ist bestimmt für die Aufnahme und Weiterbeförderung des dunklen, venösen Körperblutes, die linke (hintere) Hälfte für die Aufnahme und Weiterbeförderung des hellroten Lungenblutes. Der verschiedenen Ausdehnung beider Gefäßbezirke und des damit zusammenhängenden verschiedenen Bedürfnisses an Kraft, welche erforderlich ist, das Blut in diese Abteilungen zu treiben, entspricht auch ein verschiedener Bau der Wandungen beider Abteilungen. Eine Anzahl von Eigentümlichkeiten kommt zwar beiden Hälften gemeinsam zu, doch zeigt jede der vier Abteilungen des Herzens besondere, der postfetalen und fetalen Funktion entsprechende Eigentümlichkeiten, welche so auffallend sind, daß sie leicht die Unterscheidung gestatten. Die beiden Herzen sind hiernach keine rein symmetrischen Gebilde, sondern es sind zahlreiche und bedeutungsvolle Asymmetrien des Baues vorhanden. Außer den Asymmetrien

des Baues gibt es auch noch eine Asymmetrie der Lage; von ihr wird erst später die Rede sein.

Allgemeine Schilderung der Abteilungen des Herzens und ihrer Apparate.

Zunächst sollen die den einzelnen Abteilungen gemeinsamen Einrichtungen im allgemeinen geschildert werden.

a) Die Vorhofabteilung des Herzens.

Die oberhalb der Querfurche gelegene Vorhofabteilung ist dünn und schlaff; sie steht in unmittelbarer Verbindung mit den zuführenden großen Venen, Fig. 212, 215, welche zum Teil allmählich in sie übergehen.

Ihre mit der schräg nach rechts und oben ziehenden Längsfurche versehene hintere Fläche ist gewölbt, ihre vordere Fläche dagegen ist in querer Richtung stark ausgehöhlt. Sie hat daher im ganzen die Form eines Hufeisens und umfaßt mit dieser Aushöhlung klammerartig die beiden großen Arterienstämme von hinten. Fig. 214.

Jeder Vorhof läßt unterscheiden eine größere hintere Abteilung, die Haupthöhle, Atrium im engeren Sinne, und eine kleine vordere Abteilung, das Herzohr, Auricula cordis, welche wie ein von der Haupthöhle ausgehender hohler Fortsatz erscheint. Fig. 211.

Die Innenwände der Vorhöfe sind in ihrer größten Ausdehnung glatt, während an den Wänden der Herzohren dicht aneinanderliegende Bälkchen vorspringen; diese Fleischbälkchen werden Kammmuskeln, Musculi pectinati, genannt. Fig. 216.

Die obere Fläche der Vorhofabteilung gehört der Basis des Herzens an und grenzt an die Teilungsstelle der Trachea. Die untere Fläche ist mit der Kammerabteilung verbunden.

b) Kammerabteilung des Herzens.

Die Kammerabteilung ist kegelförmig, in sagittaler Richtung abgeplattet, dick und mit festen Wandungen versehen. Aus ihr (Fig. 211, 214) treten die großen arteriellen Gefäßstämme, A. pulmonalis und Aorta, hervor. Die vordere Längsfurche liegt dem linken Rande, die hintere dem rechten Rande näher.

Auf diese Weise wird die vordere Fläche fast ganz durch die rechte, die hintere zum größeren Teil durch die linke Kammer gegeben. Mit Recht nennt man die linke Herzhälfte darum auch das hintere, die rechte Herzhälfte das vordere Herz. In die Quer- und Längsfurchen sind die Stämmchen der die Ernährung der Herzwand besorgenden Arterien und Venen mit den Lymphstämmchen und Nerven eingelagert; sie sind gewöhnlich in Fettgewebe eingehüllt.

Der größte Teil der Kammerinnenfläche ist nicht glatt, sondern mit vorspringenden Muskelzügen verschiedener Art versehen. Teils sind es leicht erhabene Leisten, welche in ganzer Länge mit der Kammerwand zusammenhängen, teils freie Stränge, welche nur mit beiden Enden an der Wand haften. Beide Arten können förmliche Netze bilden und werden Fleischbälkchen, Balkenmuskeln, Trabeculae carneae, genannt. Eine dritte Art, Warzenmuskeln, Mm. papillares, findet sich nur in geringer Zahl, ist aber von besonderer Bedeutung. Ihre Basis hängt mit der Kammerwand zusammen. An ihren zugespitzten Enden

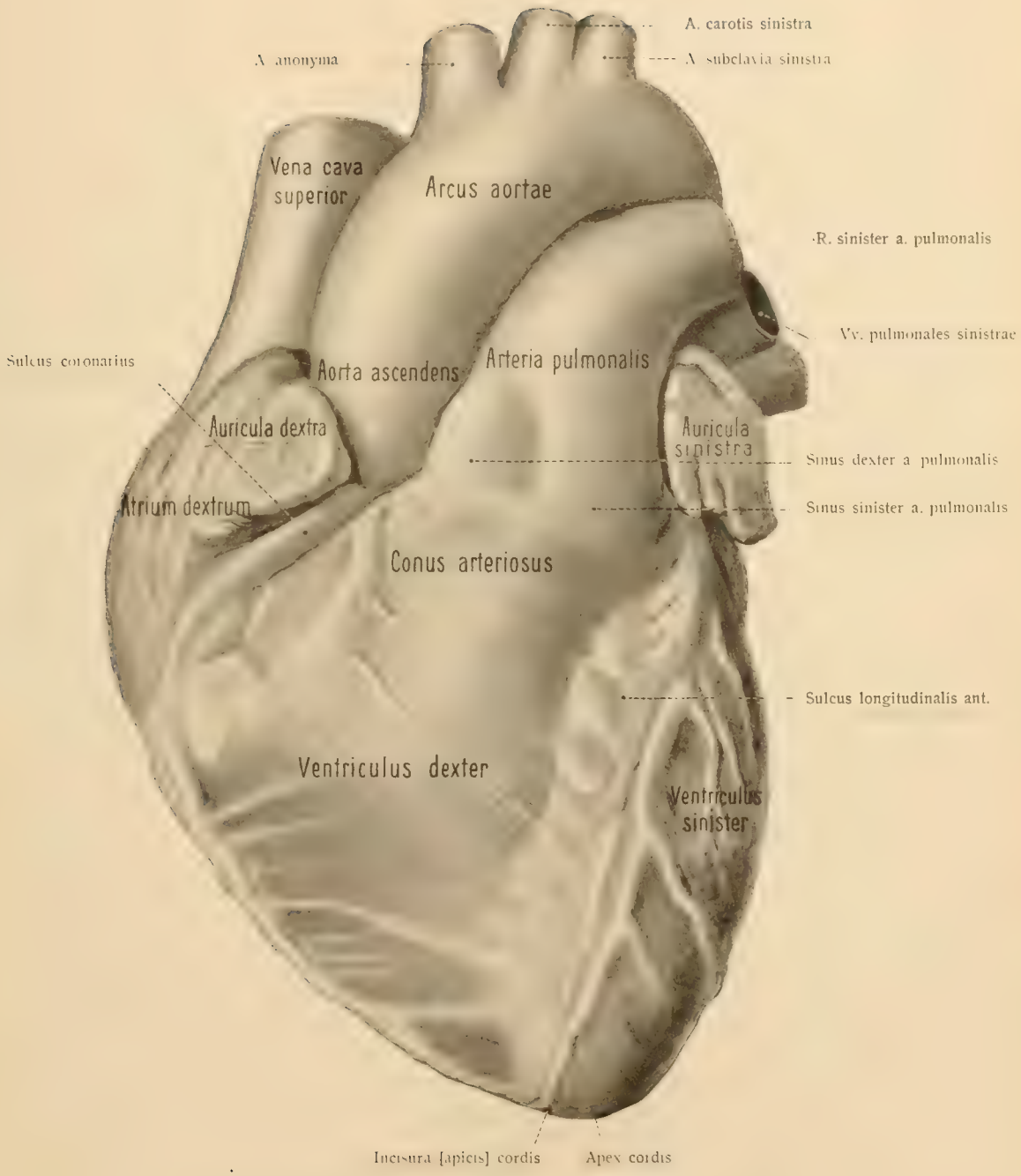

Fig. 211. Herz. Vordere Fläche, Facies sternocostalis (1/1).
Die Stellung des Herzens entspricht **nicht** seiner Lage im Körper.

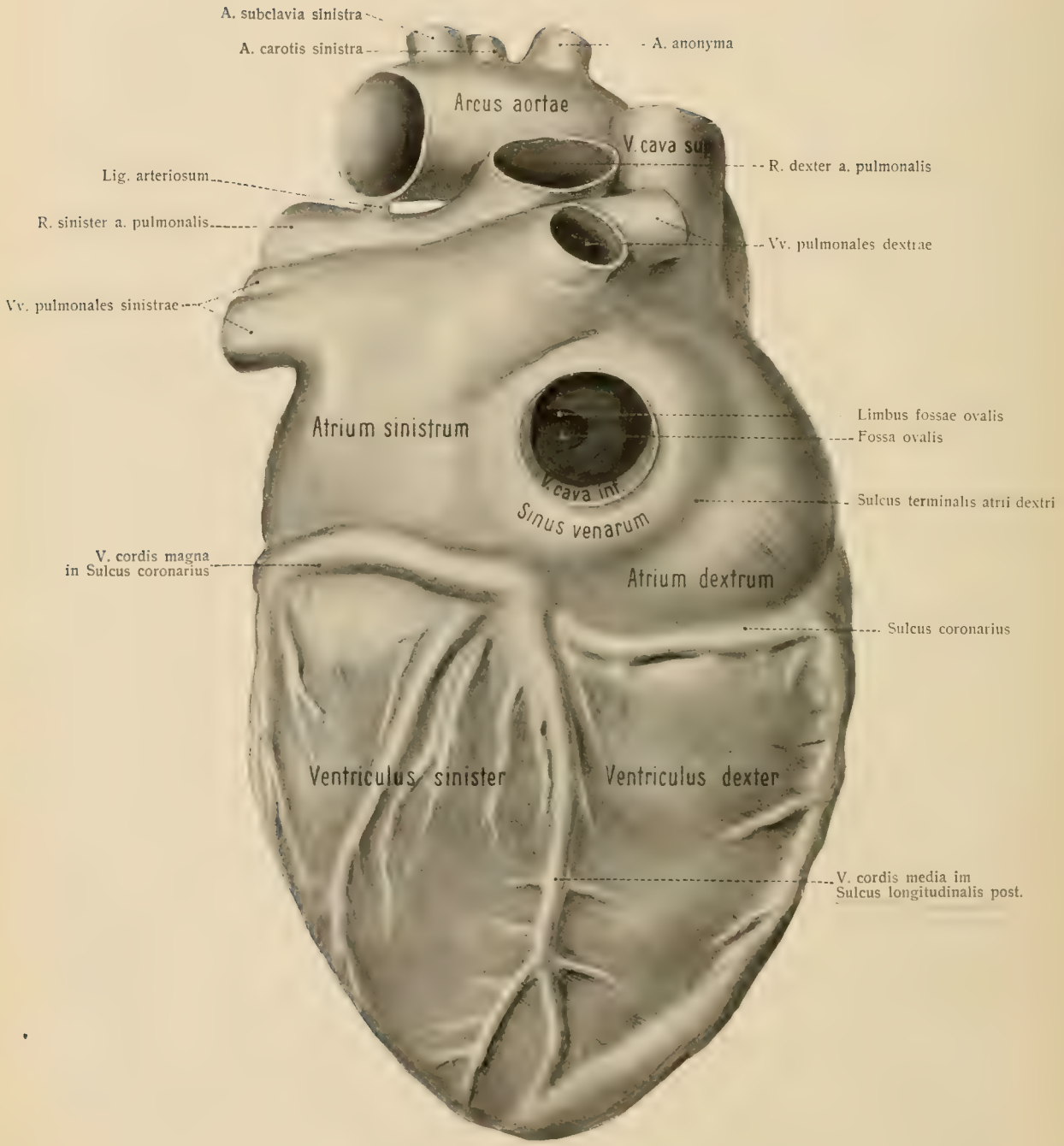

Fig. 212. Herz. Zwerchfellfläche, Facies diaphragmatica (1/1).
Die Stellung des Herzens entspricht **nicht** seiner Lage im Körper.

entspringen kleine sehnige Stränge, Sehnenfäden, Chordae tendineae, welche sich an den Segeln der Atrioventrikularklappen befestigen. Fig. 216, 222, 227.

Jede Kammer hat zwei Öffnungen, eine, welche sie mit dem zugehörigen Vorhofe verbindet, Ostium venosum, und eine gegen die aus ihr entspringende Arterie gerichtete, Ostium arteriosum. Fig. 210, 214.

Jede dieser vier Öffnungen ist durch den Besitz eines Klappenapparates ausgezeichnet, welcher im wesentlichen aus Falten des Endocardium hervorgeht und für den Kreislauf des Blutes wichtige Verwendung findet. An den venösen und an den arteriellen Ostien ist der Klappenapparat verschieden, an jedem Ostienpaare dagegen im allgemeinen übereinstimmend gestaltet. Beide Klappenpaare sind dazu bestimmt, dem Rückfluß des Blutes sich entgegenzustellen. Das atrioventrikulare Klappenpaar verhindert den Rückfluß des Blutes aus der Kammer in die Vorkammer; das arterielle Klappenpaar dagegen den Rückfluß des Blutes aus der Arterie in die betreffende Kammer. Fig. 210, 214.

α. Valvulae cuspidales, Atrioventrikularklappen.

Sie bestehen aus endocardialen Segeln, Cuspides (Zipfel), welche mit ihrer Basis an der Grenze der Vorhof- und der Kammerwand befestigt sind. Die einzelnen Segel, deren es im rechten Herzen drei, im linken zwei gibt, hängen an ihrer Basis auch miteinander zusammen und bilden so einen Ring um jede Vorhoföffnung, während sie unten in die Kammer hineinragen und in dieser Stellung durch die an ihnen befestigten Chordae tendineae erhalten werden. In den Winkeln zwischen den großen Hauptsegeln finden sich meist kleine ergänzende Hilfs- oder Zwischensegel. Fig. 214, 216, 222.

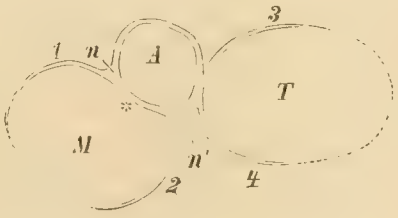

Fig. 213.

Horizontale Ansicht der Anuli fibrosi und der Trigona fibrosa.

M Ostium venosum sinistrum und Stelle der Valvula bicuspidalis; *T* Ostium venosum dextrum und Stelle der Valvula tricuspidalis; *A* Querschnitt des Aortenrohres; * Teil der Aortenwand als Begrenzung des Ostium venosum sinistrum und Gegend des Aortensegels des letzteren. *n* Trigonum fibrosum sinistrum s. anterius; *n'* Trigonum fibrosum dextrum s. posterius 1, 2, 3, 4 Fila coronaria.

Die mittlere Abteilung eines jeden Segels ist dicker als der Rest desselben, während der Randteil dünner, durchsichtig und an den Kanten ausgezackt ist.

Der Ursprung der Atrioventrikularklappen an der Herzwand geht von einem bindegewebigen Ringe aus, Anulus fibrosus, welcher, abgesehen von einer Stelle (Hissches Bündel, S. 261), die Muskulatur der Vorkammer und Kammer vollständig trennt, mit dem interstitiellen Bindegewebe der Muskulatur jedoch zusammenhängt und sich in die bindegewebige Grundlage der Klappensegel fortsetzt. Der linke Faserring unterscheidet sich von dem rechten dadurch, daß jener vorn an die Aortenwand grenzt und eines der Segel, das vordere, aus der Aortenwurzel hervorgeht. Von dessen beiden Lamellen ist die eine die Fortsetzung der Tunica intima der Aorta, die andere die Fortsetzung des Endocardium vom linken Vorhof. Zwischen beiden Lamellen liegt jedoch eine den Faserring fortsetzende Bindegewebsplatte, von deren Außenfläche Muskelbündel des Vorhofes entspringen. An beiden Übergangsstellen der Bindegewebsplatte in den übrigen Faserring verdickt sie sich zu je einer ansehnlichen festen Masse, dem Knoten der Atrioventrikularklappe, Trigonum fibro-

sum dextrum et sinistrum, welche bei manchen Tieren Knochengewebe enthalten, beim Menschen rein bindegewebiger Art sind. Jeder dieser beiden Knoten sendet nicht ganz beständig in den Faserring zylindrische derbe Fäden, Fila coronaria, deren bei voller Ausbildung vier vorhanden sind, links und rechts je ein vorderer und ein hinterer. Fig. 213.

Zu jedem Segel der beiden Atrioventrikularklappen gehören drei Ordnungen von Chordae tendineae. Die Sehnenfäden erster Ordnung, meist 2—4 an jedem Segel, gehen von zwei verschiedenen Gruppen von Papillarmuskeln oder von der Kammerwand aus und setzen sich an der Segelbasis an; die Sehnenfäden zweiter Ordnung, viel zahlreicher und kleiner als die ersten, entspringen gleichfalls von zwei verschiedenen Gruppen von Papillarmuskeln und setzen sich in kleinen Zwischenräumen von der Basis bis zum Schließungsrande des Segels fest; diejenigen dritter Ordnung, am zahlreichsten und feinsten, zweigen sich von den vorigen ab und setzen sich an dem Rücken und an den Kanten der dünnen Randteile der Segel fest.

Die Papillarmuskeln sind nicht an beliebigen Stellen der Kammerwand zerstreut, sondern nehmen bestimmte Plätze ein; und zwar liegen sie immer in der Richtung der Zwischenräume zweier Segel. Kennt man die Lage der Segel, so kennt man hiernach auch die Lage der Papillarmuskeln oder ihrer Gruppen. Dem Angegebenen zufolge sind im rechten Herzen drei, im linken dagegen nur zwei Papillarmuskeln oder Gruppen von solchen vorhanden. Entsprechend ihrer Lage in der Richtung der Zwischenräume der Segel sendet jeder Papillarmuskel von der Seitenfläche oder der Spitze Sehnenfäden an die Ränder verschiedener Segel. Es liegt auf der Hand, daß dieser Umstand auf den Klappenschluß günstig einwirken muß.

Während der Zusammenziehung des blutgefüllten Ventrikels legen sich die Klappensegel mit einem Teil ihrer Flächen (den Schließungsrändern) aneinander (Fig. 214), verschließen dadurch die Öffnung und verhindern den Rückfluß des Blutes in den Vorhof. Die Chordae tendineae halten die ausgedehnten Segel zurück, welche sonst durch den Blutdruck in den Vorhof getrieben würden. Die gleichzeitig mit der Kammer sich kontrahierenden Papillarmuskeln unterstützen diese Wirkung in kräftiger Weise.

β. Valvulae semilunares, halbmondförmige Klappen. Fig. 214, 222, 227.

Sie sind an den Mündungen der Aorta und der Pulmonalis angebracht. Sie bestehen je aus drei (in seltenen Fällen vier) taschenförmigen Falten oder Segeln, von welchen jedes mit einem konvexen Rande an die Arterienwand angeheftet ist, während der andere, nahezu gerade Rand frei gegen das Lumen des Gefäßes sieht.

Ihre konvexe Fläche ist im gespannten Zustande der Kammer, ihre konkave Fläche der Arterie zugewendet. Ein sehniger Streifen verstärkt den freien Rand der Klappe und verbindet sich in der Mitte des Randes mit einer leichten fibrösen Verdickung, Nodulus valvulae semilunaris (Arantii). Stärkere fibröse Züge ziehen von dem angehefteten Rand der Klappe gegen das Knötchen hin und lassen zu jeder Seite des Knötchens nur ein gegen den freien Rand gerichtetes, kleines, halbmondförmiges Segment, den dünnsten Teil des Segels, Lunula

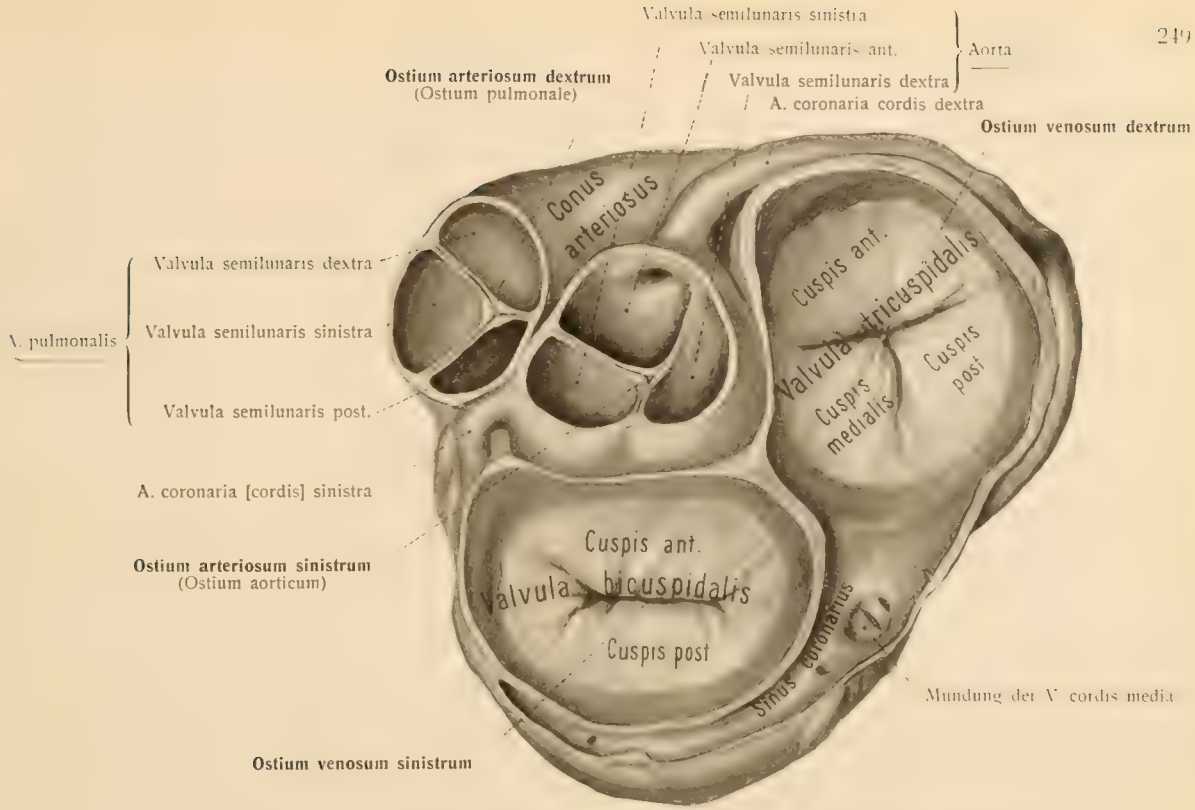

Fig. 214. Mündungen und Klappen des Herzens in geschlossenem Zustande ($^1/_1$).
Das Präparat ist hergestellt durch Wegnahme der Vorhöfe und der großen Gefäße.

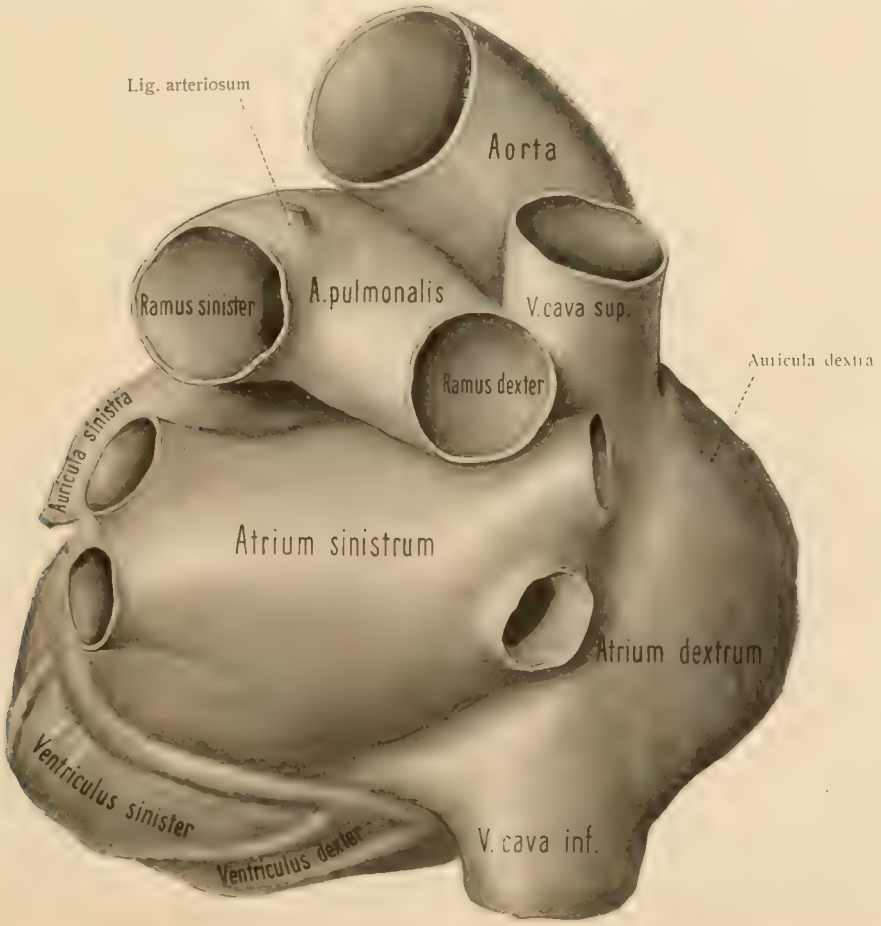

Fig. 215. Basis cordis ($^1/_1$). Ansicht des Herzens von hinten entsprechend der Stellung im Körper.

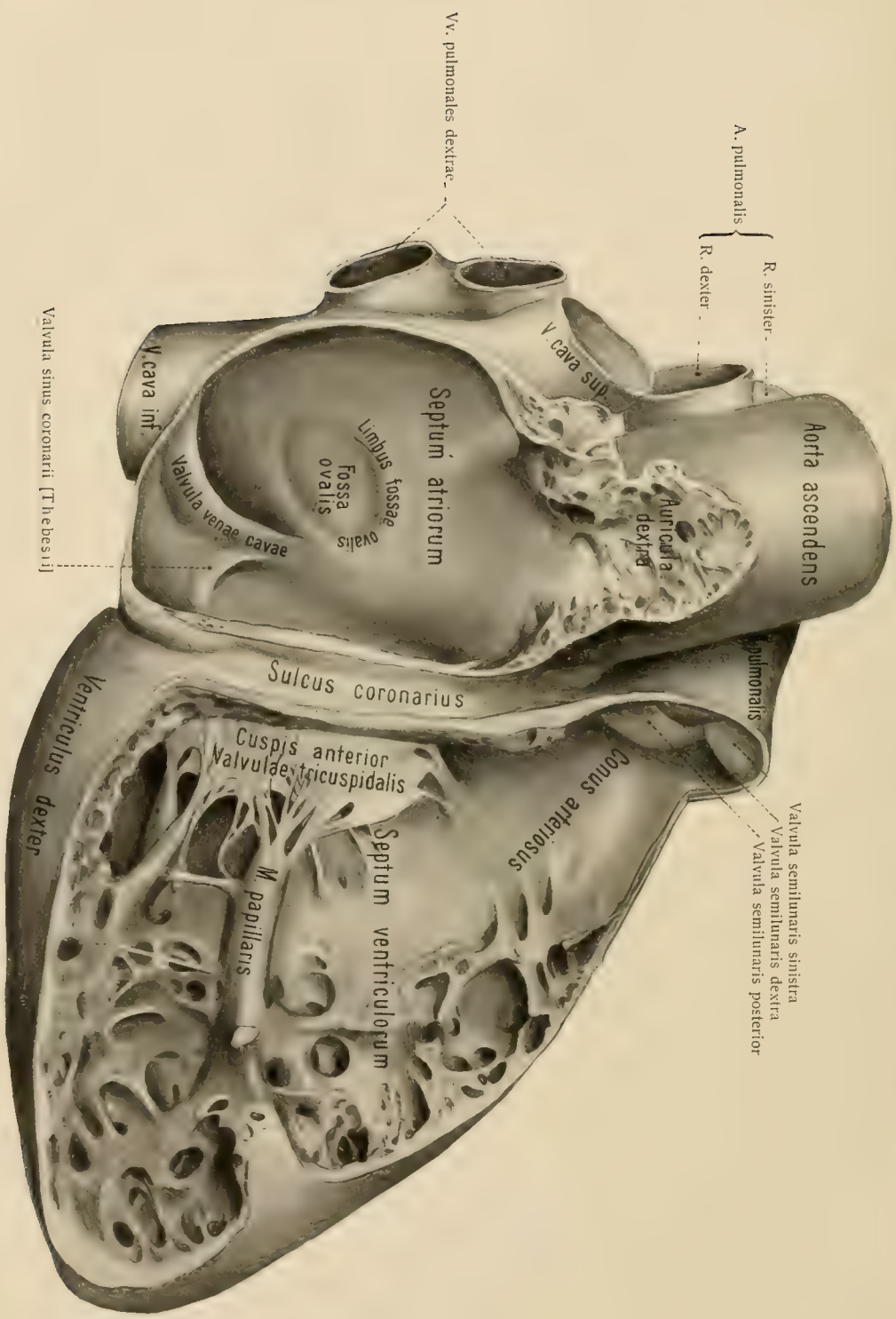

Fig. 216. Rechter Vorhof und rechte Kammer eröffnet ($^1/_1$).

valvulae semilunaris, frei. Auch am angehefteten konvexen Rande findet sich in der Regel ein verstärkender fibröser Zug.

Den Anheftungen der Semilunarklappen und ihren Taschen entsprechend sind an der Wand der Aorta und Pulmonalis Ausbuchtungen vorhanden, Sinus (Valsalvae), welche diesem Teil des Gefäßes auf dem Querschnitt eine dreilappige Form verleihen; jede einzelne Abteilung hat mit dem ihr zugehörigen Segel eine schalenförmige Gestalt. Der dreifach ausgebuchtete Abschnitt des Gefäßes führt den Namen Bulbus aortae, Bulbus a. pulmonalis. Er hat in hydraulischer Hinsicht die Bedeutung eines Ursprungskonus.

Während der Zusammenziehung der Kammer legen sich die Klappen an die Gefäßwand und gestatten dem Blut den freien Eintritt. Wenn aber die Kammer erschlafft und die Blutsäule innerhalb der Arterie, der Nachgiebigkeit der Kammerwand entsprechend, in die Kammer zurückzuströmen bestrebt ist, werden die Klappentaschen durch das zurückdrängende Blut von der Gefäßwand abgedrängt, aufgebläht und aneinandergepreßt, wodurch die arterielle Mündung vollständig geschlossen wird. Bei geschlossener Klappe liegen die freien Ränder, Schließungsränder, aller Taschen, und die Lunulae dicht aneinander (Fig. 214, 219) und halten sich in dieser Lage so lange, als der Blutdruck auf ihnen ruht und bis sie von der entgegengesetzten Seite durch die neue Kammerkontraktion und durch das andrängende Kammerblut wieder auseinander getrieben werden.

Spezielle Beschreibung der Abteilungen des Herzens.

Wir gehen über zur Betrachtung der einzelnen Abteilungen des Herzens und folgen dabei der Richtung des Blutlaufes.

1. Atrium dextrum, Rechter Vorhof. Fig. 211—217.

Der rechte (vordere) Vorhof empfängt das Blut in zwei starken Strömen aus der V. cava superior und inferior, sowie in einem schwächeren Strom aus der großen Herzvene, dem Sinus coronarius. An seinem vorderen Teil biegt sich das rechte Herzohr, Auricula dextra, vor der Aorta nach links bis zur Lungenschlagader. Fig. 211, 216.

Das rechte Herzohr ist der eigentliche Vorhof, es ist dreiseitig, etwas zusammengedrückt und besitzt leicht eingekerbte Ränder. Die innere Fläche ist mit kleinen vorspringenden Muskelbälkchen, Musculi pectinati, Kammmuskeln (Fig. 216), versehen, welche an einer schräg verlaufenden Muskelleiste, Crista terminalis, endigen. Diese Leiste ist die Grenze des eigentlichen Vorhofes gegen den Hohlvenensack, Sinus venarum (cavarum); ihr entspricht auf der äußeren Oberfläche eine seichte Furche, Sulcus terminalis atrii dextri. Fig. 212.

Der Hohlvenensack war ursprünglich ein selbständiger Hohlraum, bestimmt zur Aufnahme des zum Herzen strömenden Blutes. In der Folge bildet er mit dem eigentlichen Vorhof einen einheitlichen Raum, an welchem Crista und Sulcus terminalis die frühere Grenze bezeichnen.

Die V. cava superior tritt mit einer etwa 2 cm weiten Mündung durch die obere Wand des Vorhofes dicht neben dem vorderen Teil des Septum atriorum und ist dabei abwärts und vorwärts gerichtet, während die V. cava inferior in aufwärts und medianwärts ziehender Bahn mit einer 3—3,5 cm weiten Mündung in den unteren hinteren Teil des Vorhofes eintritt. Zwischen den Mündungen beider Hohlvenen ist die Vorhofswand leicht eingebogen und zeigt an der Innenfläche einen entsprechenden kleinen Wulst, Tuberculum intervenosum (Loweri).

Am Grunde des Vorhofes, vor der unteren Hohlvene, befindet sich das Ostium venosum, welches zur rechten Kammer führt. (Fig. 214.) Die Form des Ostium ist länglichrund, von nahezu 4 cm Durchmesser. Die übrigen Öffnungen des rechten Vorhofes sind: die rundliche Mündung des Sinus coronarius, welche mit einer halbmondförmigen Klappe, Valvula sinus coronarii (Thebesii) (Fig. 216) versehen ist und an der Hinterwand des Vorhofes zwischen der Mündung der unteren Hohlvene und der Atrioventrikularöffnung liegt, sowie eine Anzahl kleiner Löcher, Foramina venarum minimarum (Thebesii), welche zum Teil blinde Einbuchtungen, zum Teil aber Mündungen kleinerer Venen der Herzwand sind.

Fig. 217.

Gipsausguß der Höhlen des rechten Herzens, von der septalen Fläche aus gesehen. ca. 1 : 2.

1 V. cava superior; 2 V. cava inferior; 3 V. cordis magna; 4 V. cordis media; 5 Atrium dextrum, welches sich links in die Auricula dextra fortsetzt; 6 Ventriculus dexter (Pars glabra) unterhalb in die Pars trabecularis übergehend; 7 Conus arteriosus; 8 A. pulmonalis, an deren Beginn zwei von den drei Sinus sichtbar sind.

Links oben liegt das Septum atriorum. Am unteren Teil des Septum, nahe oberhalb der Mündung der unteren Hohlvene, liegt ein länglichrunder Eindruck, Fossa ovalis, welcher einer verdünnten durchscheinenden Stelle der Scheidewand entspricht. Sie ist der Rest einer Öffnung in der Scheidewand, des Foramen ovale vom fetalen Herzen (Fig. 212). Der die Fossa ovalis umgebende verdickte Wulst wird durch Muskulatur bedingt und führt den Namen Limbus fossae ovalis (Vieussenii) (Fig. 216). In nicht seltenen Fällen ist auch bei Erwachsenen noch ein kleiner nach oben, vorn und links ziehender, spaltförmiger Durchgang zum linken Atrium vorhanden.

Mit dem unteren vorderen Ende des Limbus fossae ovalis verbindet sich eine vorspringende halbmondförmige, frontal (H. Virchow) stehende Falte, Valvula venae cavae inferioris (Eustachii), (Fig. 216), welche nach rechts und unten zum vorderen Rande der Mündung der unteren Hohlvene zieht. Die Falte ist beim Fetus sehr groß und dient dazu, das Blut der unteren Hohlvene gegen das Foramen ovale hinzuleiten. Sie kann beim Erwachsenen sehr klein, aber auch sehr groß und siebförmig durchlöchert sein; sie kann auch fehlen.

2. Ventriculus dexter, Rechte Kammer. Fig. 211—222.

Die äußere, schwach konvexe Wand verlängert sich links oben zu einem kegelförmigen, über die Aorta ziehenden Fortsatz, dem rechten Arterienkegel, Conus arteriosus (ventriculi dextri). Er wird vom Ostium venosum durch eine stärkere Muskelleiste, Crista supraventricularis (Fig. 222) abgegrenzt.

Die innere Wand, vom Septum ventriculorum gebildet, drängt sich gewölbt gegen die Höhle der rechten Kammer vor, so daß diese dadurch eine geringere Weite und auf dem Querschnitt halbmondförmige, konkav-konvexe Form besitzt. Die konvexe und die konkave Innenwand sind mit zahlreichen Trabeculae carneae besetzt, welche gegen den Conus arteriosus hin schwächer werden und endlich verschwinden.

Von Musculi papillares sind vorhanden ein vorderer lateraler, ein hinterer lateraler, und ein medialer. Hierzu gesellen sich nicht selten accessorische Papillarmuskeln. Die Atrioventrikularklappe (Fig. 214, 222) besitzt drei Hauptsegel, zu welchen meist noch zwei Hilfssegel hinzukommen. Der Zahl der Hauptsegel entsprechend wird die Klappe Valvula tricuspidalis genannt. Der Lage nach sind ein vorderes, hinteres und mediales Hauptsegel, Cuspis anterior,

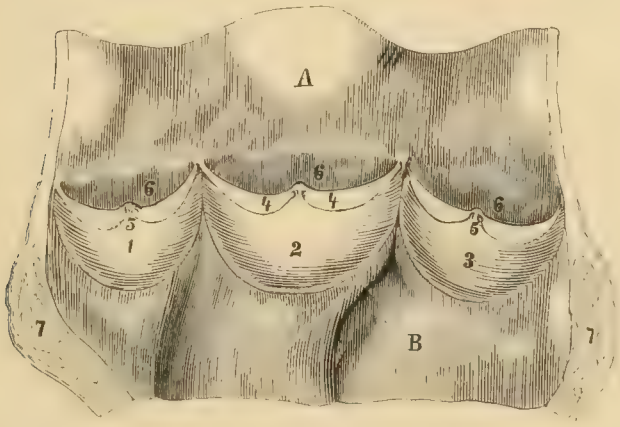

Fig. 218.

Fig. 219.

Fig. 218. **Semilunarklappen der (aufgeschnittenen) Lungenschlagader.** 1 : 1.
A Arteria pulmonalis; *B* Conus arteriosus. 1 Valvula dextra; 2 Valvula posterior; 3 Valvula sinistra; 4 Lunula; 5 Nodulus valvulae; 6 Sinus valvulae; 7, 7 Schnittflächen der Kammerwand.

Fig. 219. **Wurzel der Lungenschlagader, von oben (bei geschlossenen Klappen).** 1 : 1.
1 Valvula dextra; 2 Valvula posterior; 3 Valvula sinistra.

posterior, medialis, zu unterscheiden; von ihnen ist das vordere das größte, das mediale das kleinste. Die beiden kleineren Segel sind nicht selten zu einem einzigen vereinigt; oder es sind auch mehr Segel vorhanden. Die Sehnenfäden, Chordae tendineae, entspringen vorzugsweise von den Papillarmuskeln, einige auch von den Kammerwänden, namentlich vom Septum. Die von einem Papillarmuskel, oder im Falle der Teilung eines größeren Papillarmuskels von einer Gruppe von Papillarmuskeln entspringenden Sehnenfäden ziehen gegen die Winkel zwischen zwei Segeln hin und heften sich, indem sie auseinanderweichen, an diese beiden.

An der Übergangsstelle des Conus arteriosus in die Lungenarterie sind die drei Semilunarklappen, Valvulae semilunares arteriae pulmonalis angebracht. Der Lage nach sind (entsprechend den Feststellungen von H. Virchow) eine rechte, eine linke und eine hintere Klappe zu unterscheiden, Valvula semilunaris dextra, sinistra, posterior. Fig. 214.

3. Atrium sinistrum, Linker Vorhof. Fig. 211—215, 220—222, 224, 225.

Der linke Vorhof liegt von allen Abteilungen des Herzens am weitesten hinten und ist zwischen beiden Lungenwurzeln eingeschaltet. Die Spitze des

linken Herzohrs, Auricula sinistra, ist der einzige Teil des linken Vorhofes, welcher nach der Eröffnung des Herzbeutels von vorn gesehen wird. Fig. 211, 222.

Die Auricula sinistra sitzt dem linken Vorhofe gewissermaßen gestielt auf, indem sie sich von dem übrigen Vorhof ziemlich scharf abschnürt. Sie dehnt sich nach vorn hin aus und biegt sich dabei um die Lungenarterie ein wenig nach rechts. Sie ist stärker gekrümmt als die Auricula dextra und an den Rändern zugleich tiefer eingeschnitten. Die Innenfläche des Herzohres ist mit Musculi pectinati besetzt, die Wände des Vorhofes dagegen sind glatt und etwas dicker als

Fig. 220.

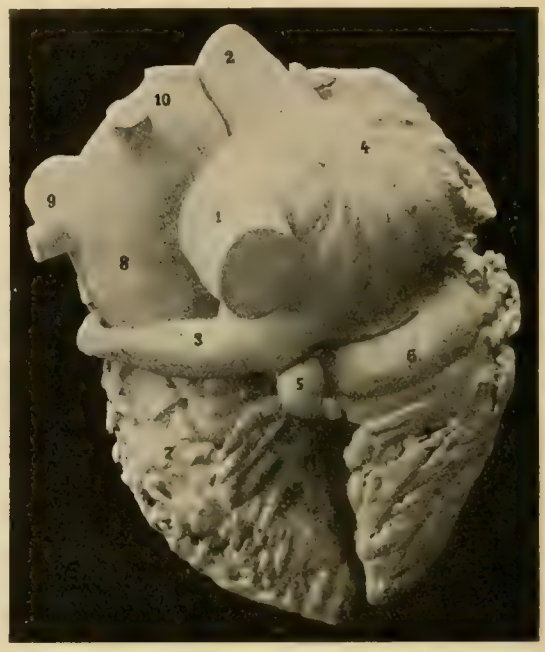

Fig. 221.

Fig. 220. **Gipsausguß der Höhlen des Herzens, von vorn.** 1 : 2.

1 Ventriculus dexter (Pars glabra; darunter und seitlich Pars trabecularis); 2 Conus arteriosus; 3 A. pulmonalis; unterhalb 3 zwei Sinus a. pulmonalis; 3 Auricula dextra; 5 V. cava superior; 6 Aorta ascendens; 7 Ventriculus sinister; 8 Auricula sinistra.

Fig. 221. **Gipsausguß der Höhlen des Herzens, von hinten.**

1 V. cava inferior; 2 V. cava superior; 3 V. cordis magna; 4 Atrium dextrum; 5 V. cordis media; 6 Ventriculus dexter (Pars glabra); 7 Ventriculus sinister, Grenze der Pars glabra und trabecularis; 8 Atrium sinistrum; 9. u. 10 Vv. pulmonales sinistrae et dextrae.

diejenigen des rechten. Die aus den Lungenwurzeln hervorkommenden Vv. pulmonales münden gewöhnlich zu je zwei auf jeder Seite ohne Klappen in den Vorhof ein (Fig. 212, 215). Manchmal vereinigen sich die zwei Venen einer Seite schon vorher zu einem Stamme. In anderen Fällen, namentlich auf der rechten Seite, münden drei Lungenvenenstämme statt zwei ein.

Die Atrioventrikularöffnung (Fig. 214) ist rundlich und ein wenig enger als die rechte. Am Septum ist ein seichter länglicher Eindruck vorhanden, welcher der Fossa ovalis des rechten Atrium entspricht. Eine sichelförmige, mit dem konkaven Rand nach vorn gerichtete Falte, Valvula foraminis ovalis, ist der Rest der beim Fetus vorhandenen Klappe.

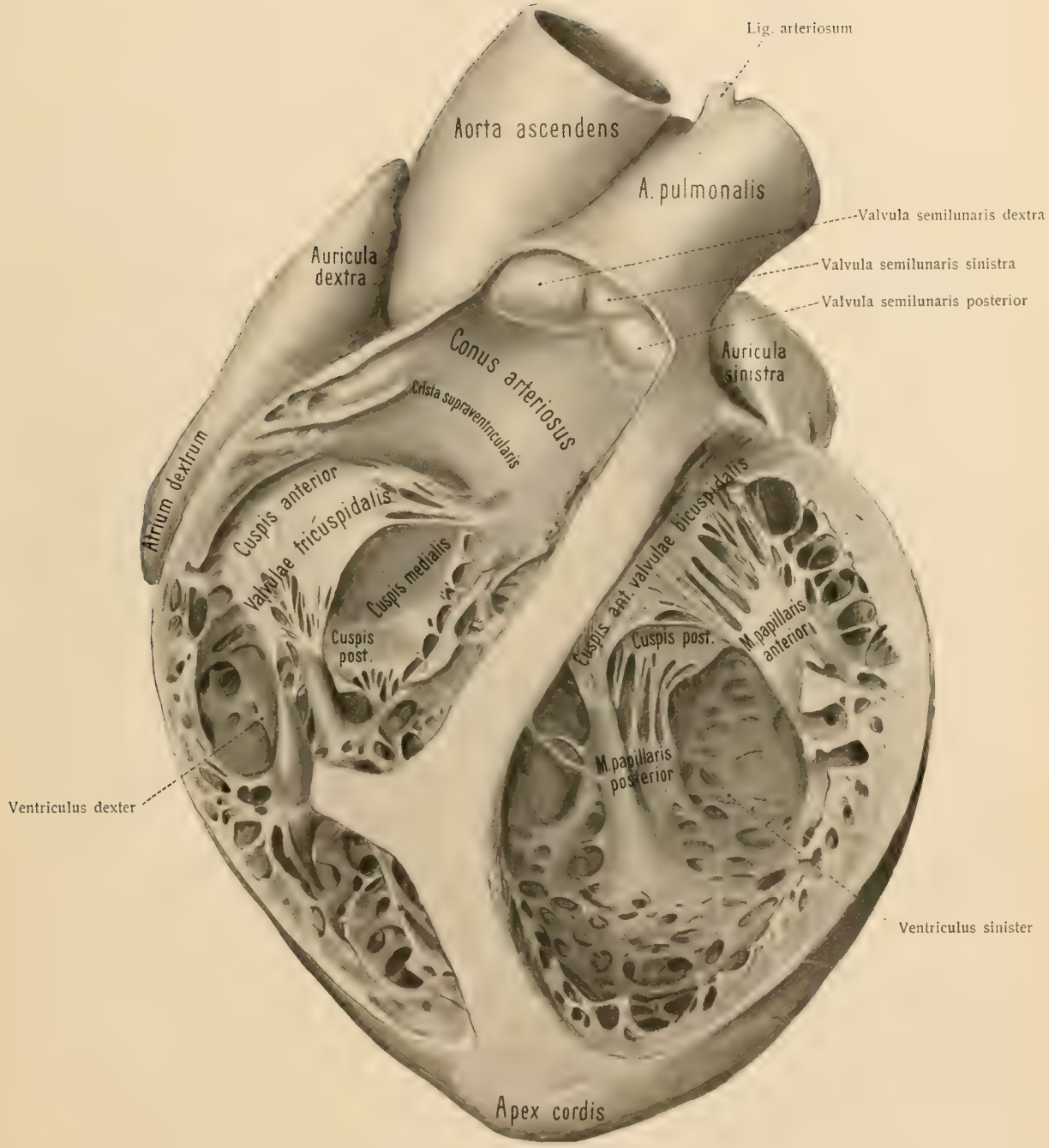

Fig. 222. Die eröffneten Herzkammern mit den atrioventrikularen Klappenapparaten (1/1).

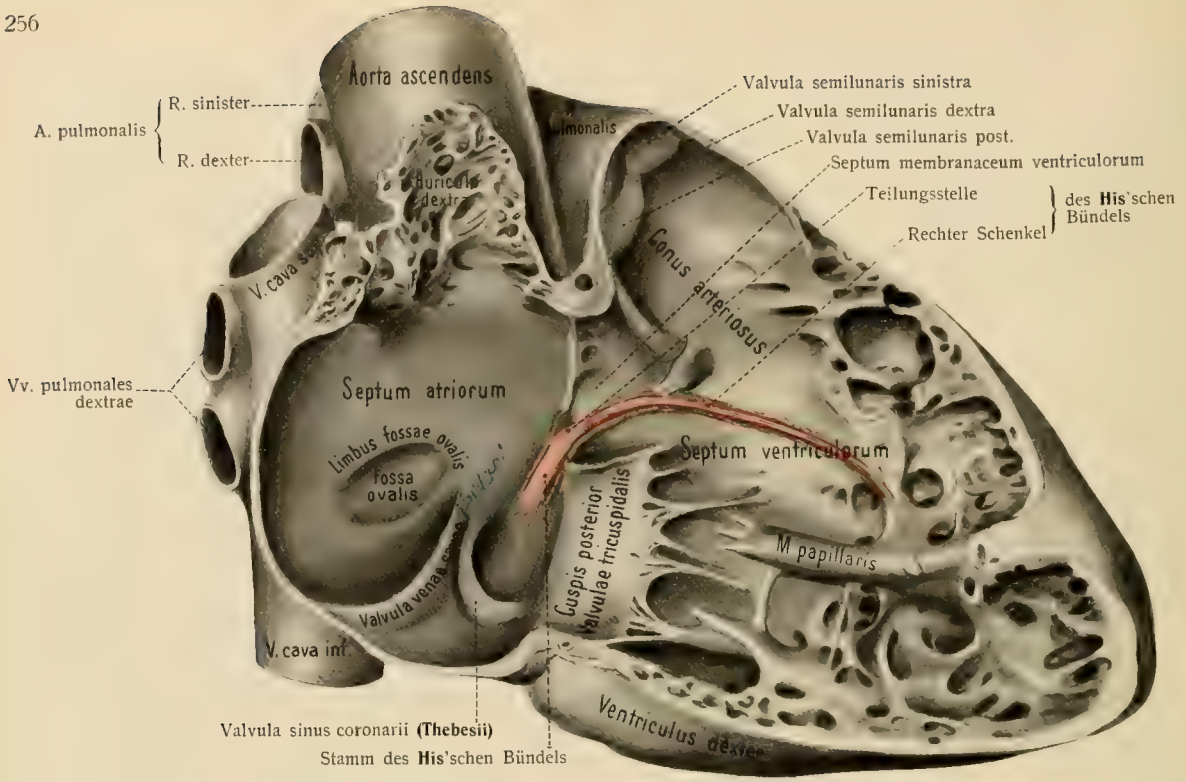

Fig. 223. Stamm und rechter Schenkel des His'schen Bündels
(durch rote Farbe hervorgehoben) (frei nach **Holl** 1911).

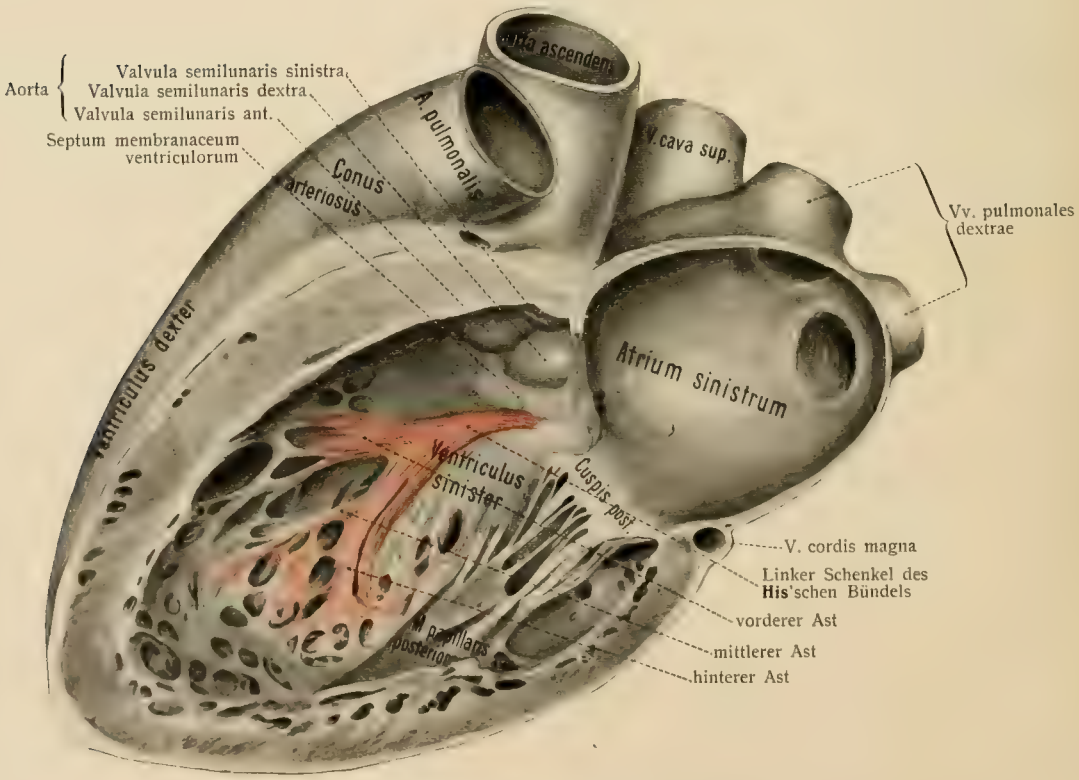

Fig. 224. Linker Schenkel des His'schen Bündels
(durch rote Farbe hervorgehoben) (frei nach **Tawara** 1906 und **Holl** 1911 und nach eigenen Präparaten.)

4. Ventriculus sinister, Linke Kammer. Fig. 211—215, 220—222, 224, 225.

Die linke Kammer nimmt die hintere untere Abteilung des Herzens ein und ist nur an einem schmalen Streifen von vorn her sichtbar.

Sie ist länger und schmaler als die rechte Kammer, von zugespitzt eiförmiger Gestalt und bildet allein die Herzspitze (Fig. 211). Der Querschnitt ist länglich rund bis kreisrund, da das Septum sich in die rechte Kammer vorbiegt (Fig. 226). Gegen das Ostium arteriosum zeigt die Kammer einen leicht spiralig gedrehten Fortsatz, Conus arteriosus ventriculi sinistri, welcher kleiner ist als der Conus arteriosus der rechten Seite und hinter diesem nach rechts oben steigt. Da der rechte nach links, der linke nach rechts aufsteigt, so kreuzen sich beide Coni arteriosi. Die Wände der linken Kammer sind dreimal so dick, als diejenigen der rechten und erreichen ihre größte Stärke am unteren Abschnitt des der Basis zugekehrten Drittels; von hier aus werden sie gegen den Vorhof und in noch stärkerem Grade gegen die Spitze dünner; letztere ist meist der schwächste Teil der Wand.

Fig. 225.

Gipsausguß der Höhlen des linken Herzens, von der septalen Fläche aus gesehen. 1 : 2.

1 und 2 = Vv. pulmonales dextrae; 3 Atrium sinistrum; 4 vorderster Teil der Auricula sinistra; 5 Ventriculus sinister (Pars glabra, unterhalb in die Pars trabecularis übergehend); 6 Aorta ascendens, an deren Wurzelstück (Bulbus) zwei von den drei Sinus sichtbar sind; an dem rechts gelegenen Sinus der Ursprung der rechten A. coronaria.

Die Trabeculae carneae (Fig. 222) sind im ganzen schmaler als in der rechten Kammer, aber zahlreicher und dichter verschlungen, namentlich an der Spitze der hinteren Wand. Die Mm. papillares sind meist viel stärker als diejenigen der rechten Seite und zu zwei Gruppen vereinigt, welche an der vorderen und an der hinteren Kammerwand liegen. Die venöse und arterielle Kammermündung liegen dicht beieinander und sind nur durch ein Segel der Atrioventrikularklappe, das Aortensegel derselben, geschieden (Fig. 214). Dabei liegt das Ostium venosum hinten links, das Ostium arteriosum vorn rechts. Das Ostium venosum wird von einer aus zwei Hauptsegeln bestehenden Klappe, Valvula bicuspidalis (mitralis) eingenommen, welche in allen Teilen fester ist als die sonst ähnliche Tricuspidalis. Beide Segel, ein vorderes und ein hinteres ragen nicht gleichweit in die Kammerhöhle hinein (Fig. 222). Das große Aortensegel, Cuspis anterior, übernimmt einen großen Teil des Verschlusses, liegt rechts und vorn zwischen dem venösen und dem arteriellen Ostium. Das kürzere Wandsegel, Cuspis posterior, liegt links hinten und geht von der hinteren Herzwand aus. Zwischen beiden schieben sich kleinere Hilfssegel ein. Fig. 214, 222.

Jede Gruppe von Chordae tendineae der Papillarmuskeln inseriert zur Hälfte an das eine, zur Hälfte an das andere Segel, so daß bei der Zusammenziehung der Mm. papillares die Segel nicht nur gespannt, sondern auch einander genähert werden. Die Chordae sind stärker und zahlreicher als in der rechten Kammer.

Das Ostium aorticum ist rund und etwas enger als das benachbarte Ostium venosum. Von den zugehörigen Valvulae semilunares aortae liegt eine vorn, die andere rechts, die dritte links, Valvula semilunaris anterior, dextra, sinistra. Die rechte und die linke treffen auf dem Aortensegel der Mitralis zusammen. (Fig. 214, 227.) Die drei Segel sind dicker und stärker als die rechtsseitigen, die Lunulae und Noduli deutlicher ausgesprochen. Ebenso treten die Sinus aortae (Valsalvae) der Aorta stärker hervor.

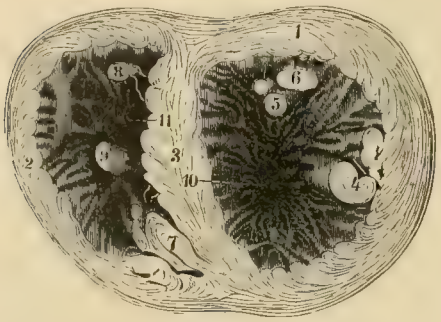

Fig. 226.

Querschnitt durch die Mitte der Kammerabteilung des Herzens. 2 : 3.

1 Paries ventriculi sinistri; 2 Paries ventriculi dextri; 3 Septum ventriculorum; 4 Mm. papillares anteriores ventriculi sinistri; 5, 6 Mm. papillares posteriores ventriculi sinistri; 7 M. papillaris anterior ventriculi dextri (teilweise in Verbindung mit dem Septum); 8, 9 Mm. papillares posteriores ventriculi dextri, 10 Trabeculae carneae v. sinistri; 11 Trabeculae carneae v. dextri.

Aus den Sinus Valsalvae anterior und sinister nehmen die ersten Äste der Aorta, die ernährenden Gefäße des Herzens, Arteriae coronariae cordis, ihren Ursprung.

Die Pars membranacea septi.

Im oberen hinteren Teil des Septum bleibt eine beschränkte Stelle muskelfrei und durchscheinend, Pars membranacea septi. Sie entspricht in der linken Kammer dem Raum zwischen der vorderen und der rechten Aortenklappe. An der rechten Kammer liegt die dünne Stelle dort, wo das vordere und das mediale Segel der Tricuspidalis zusammenstoßen (Jarisch); sie wird durch den

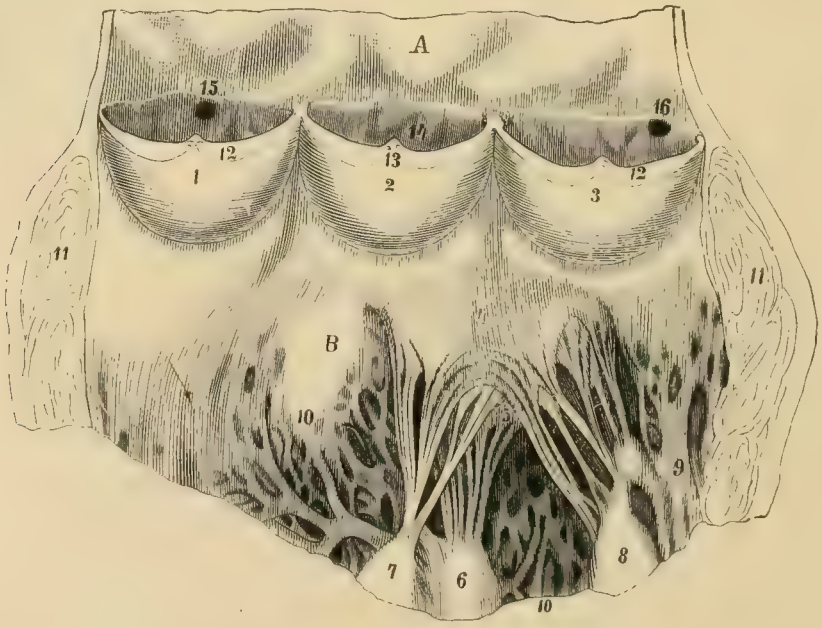

Fig. 227.

Semilunar- und Atrioventrikularklappen der linken Kammer. 1 : 1.

A Aorta; *B* Ventriculus sinister. 1 Valvula anterior, 2 Valvula dextra, 3 Valvula sinistra aortae; 4 Cuspis anterior, 5 Cuspis posterior valvulae bicuspidalis; 6, 7 Mm. papillares anteriores; 8, 9 Mm. papillares posteriores; 10, 10 Trabeculae carneae; 11, 11 Schnittfläche der Kammerwand; 12, 12 Lunulae; 13 Nodulus (Arantii); 14 Sinus (Valsalvae); 15 A. coronaria dextra; 16 A. coronaria sinistra.

Ansatz der Atrioventrikularklappen der Quere nach geteilt und die Pars membranacea gehört also zur Hälfte auch dem Septum atriorum an, so daß die B. N. A. unterscheiden ein Septum musculare ventriculorum, und ein Septum membranaceum ventriculorum, sowie eine Pars membranacea septi atriorum.

Die Pars membranacea ist nach Jarisch sehr verschieden in Form und Größe. An ihrem unteren Rande verläuft der Stamm des Hisschen Bündels, welcher sich entsprechend dem vorderen Rande der Pars membranacea in seinen linken und seinen rechten Schenkel teilt. Jarisch, A., Die Pars membranacea septi ventriculorum im Herzen des Menschen. Sitzber. Akad. Wiss. Wien, 121. Bd., III. Abt., 1912.

Schichten der Herzwand.

Die Herzwand besteht aus drei Schichten, dem Epicardium, Myocardium und Endocardium.

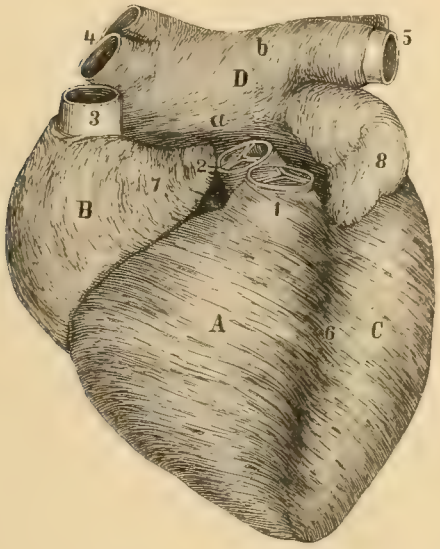

Fig. 228.

Fig. 229.

Fig. 228. **Gekochtes Herz eines jugendlichen Individuum mit präparierter Muskulatur, von vorn.** 2 : 3. Die Aorta und die Lungenarterie sind dicht über den Semilunarklappen zur besseren Übersicht der vorderen Vorhofsfläche durchschnitten. Oberflächliche Muskellagen.

A Ventriculus dexter; *B* Atrium dextrum; *C* Ventriculus sinister; *D* Atrium sinistrum. *a* Fibrae transversae atriorum; *b* Fibrae circulares atrii sinistri. 1 A. pulmonalis; 2 Aorta; 3 V. cava superior; 4 Vv. pulmonales dextrae; 5 Vv. pulmonales sinistrae; 6 Sulcus longitudinalis anterior; 7 Auricula dextra; 8 Auricula sinistra.

Fig. 229. **Gekochtes Herz eines jugendlichen Individuum mit präparierter Muskulatur, von hinten.** 2 : 3. *A* Ventriculus dexter; *B* Atrium dextrum; *C* Ventriculus sinister; *D* Atrium sinistrum. 1 V. cava superior; 2 V. cava inferior; 3 Vv. pulmonales dextrae; 4 Vv. pulmonales sinistrae; 5 V. cordis magna; 6 V. cordis media (Galeni); 7 Sinus coronarius; 8 Sulcus longitudinalis posterior; 9 Auricula sinistra.

a) Epicardium.

Es bildet die äußere Oberfläche des Herzens und ist das viscerale Blatt des Pericardium; es wird als ein Teil der ursprünglichen Leibessäcke bei den serösen Säcken betrachtet werden (siehe Eingeweidelehre).

b) Myocardium, Muskelschicht des Herzens. Fig. 228—230.

Das Myocardium, die Mittelschicht der Herzwand, ist der mächtigste und wichtigste Bestandteil des Herzens, seine muskulöse Grundlage.

Die Muskulatur der Vorhöfe und diejenige der Kammern sind, mit Ausnahme einer Stelle (Hissches Bündel, siehe S. 261), durch eingeschaltete Bindegewebs-

massen getrennt. Werden letztere durch länger dauerndes Kochen des Herzens erweicht, so lösen sich beide Abteilungen vollständig voneinander.

Die Bindegewebsmassen liegen in Gestalt zweier Ringe, Anuli fibrosi, in der Umgebung der venösen Ostien. Sie gehen aus von zwei dickeren Knoten, Trigona fibrosa, welche am hinteren Umfange des Ostium arteriosum des linken Ventrikels, links und rechts liegen (s. S. 247 und Fig. 213). Von den Anuli fibrosi entspringen ein Teil der Herzmuskulatur und die Atrioventrikularklappen. Auch an den Ostia arteriosa der beiden Kammern befinden sich ähnliche Faserringe.

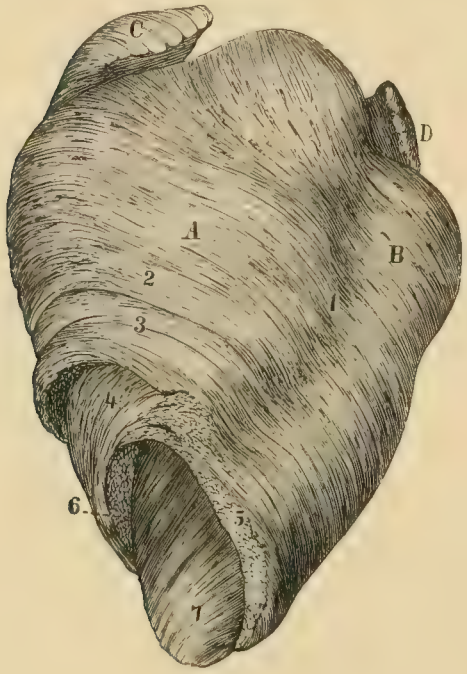

Fig. 230.

Menschliches gekochtes Herz, von vorn und unten, nach Bloßlegung verschiedener Schichten seiner Muskulatur. 3 : 4.

A Ventriculus dexter; *B* Ventriculus sinister; *C* Auricula dextra; *D* Auricula sinistra. 1 oberflächliche schräge Fasern, welche die vordere Längsfurche überschreiten; 2 wenig tiefere Schicht der rechten Kammer, welche wie die noch tiefere Schicht 3 in der Längsfurche nach innen hin umbiegt; 4 tiefere Fasern der rechten Kammer, welche steil aufwärts ziehen und zum Teil in die Papillarmuskeln eintreten; 5 Schnittfläche der äußeren Schichten der linken Kammer; 6 Fasern der Scheidewand; 7 steil aufwärts ziehende innere Fasern der linken Kammer.

α. Die Muskulatur der Vorhöfe besteht aus einer oberflächlichen, beiden gemeinsamen, und einer tiefen, jedem Vorhofe besonders angehörigen Lage, welche sich in ihrem Faserverlauf kreuzen.

Die gemeinsame oberflächliche Lage wird von quer verlaufenden Faserzügen gebildet, welche rings um beide Vorhöfe ziehen und an der vorderen Fläche am ansehnlichsten entwickelt sind. Nur wenige von ihnen treten in das Septum atriorum ein.

Die tiefere, jedem Vorhof eigentümliche Lage besteht aus schlingenförmigen und ringförmigen Zügen. Die schlingenförmigen Züge gehen in vertikaler Richtung über den Vorhof weg und sind überwiegend mit beiden Enden an dem entsprechenden Anulus fibrosus angeheftet. Die ringförmigen Züge umkreisen die Auriculae, ebenso die Mündungen der in die Vorhöfe eintretenden Hohlvenen, der Lungenvenen und des Sinus coronarius, welcher letztere seine Fasern vom linken Atrium erhält. Dabei verbreiten sich die Muskelfasern noch eine Strecke weit auf den Venen selbst. In der Scheidewand erfährt der Verlauf der Züge dadurch eine Veränderung, daß die Fossa ovalis von besonderen Fasern begrenzt wird. Dieselben verlaufen in Form von Bogen und Schleifen, deren zum Teil sich kreuzende Richtung aus der Entstehungsgeschichte des Septum zu erklären ist.

β. Die Muskulatur der Kammern.

Eine oberflächliche Schicht läuft in schräger Richtung von den Anuli fibrosi und den Wurzeln der großen Gefäße von rechts oben nach links unten und zieht über beide Ventrikel dahin. An der Herzspitze konvergieren die Faserzüge spiralig, bilden dadurch einen stark ausgesprochenen Wirbel, Vortex cordis, biegen in das Innere um und bilden aufsteigend die innere Muskellage, zu deren Bestandteilen auch die Trabeculae carneae und Mm. papillares gehören. Zwischen beiden Längsschichten hat eine mächtige, blätterige Kreismuskelschicht ihren Platz, welche jeder Kammer besonders angehört, mit den beiden Längsschichten aber Verbindungen eingeht. Mit Cruveilhier kann man daher im allgemeinen das Verhältnis so ausdrücken, daß man sagt, das fleischige Herz besteht aus zwei muskulösen Säcken, welche in einem dritten gemeinschaftlichen stecken.

Die Kammerscheidewand besteht ebenfalls aus drei Lagen von Faserzügen; einer Lage,

welche der rechten, einer, welche der linken Kammer angehört, einer mittleren, welche beiden Kammern gemeinsam angehört.

γ. Atrioventrikularbündel, Fasciculus atrioventricularis, Hissches Bündel. Fig. 223, 224.

Die Muskulatur der Vorhöfe und der Ventrikel ist nur an einer Stelle miteinander direkt verbunden. Die Verbindung wird vermittelt durch das nach seinem Entdecker benannte Hissche Bündel. (W. His, Leipzig 1893.) Dieses ist ein schmaler Streifen Muskulatur, welcher (nach Holl) mit einem feinsten Faserwerk in der Wandung des Sinus coronarius und wahrscheinlich auch in den benachbarten Wandungsstellen des rechten (und linken?) Vorhofes beginnt. Diese Fasermassen bilden ein Netzwerk (Tawarascher Knoten genannt). Von diesem Knoten aus zieht der Muskelstreifen rechterseits an dem oberen Randteile des Septum musculare ventriculorum nach vorn, folgt dem unteren Rande der Pars membranacea septi ventriculorum und teilt sich entsprechend dem vorderen Rande der Pars membranacea in einen rechten und einen linken Schenkel. Beide Schenkel verlaufen dicht unter dem Endocard der linken und der rechten Oberfläche des Septum ventriculorum zu den Papillarmuskeln der beiden Ventrikel und bilden dort ein subendocardiales Netzwerk.

Fig. 231.

Fig. 231. **Längsschnitt des Herzmuskels vom Menschen.**

Zusammen mit den Muskelfasern des Bündels ziehen Nervenfasern und Ganglienzellen. Sie wurden zuerst von Tawara nachgewiesen, durch Engel, F. Aschoff u. a. bestätigt.

Das Hissche Bündel bildet im Verein mit den nervösen Bestandteilen das „Reizleitungssystem des Herzens".

Der rechte, rundliche, Schenkel verläuft (Holl) an der rechten Septumwand bald mehr, bald weniger subendocardial gelagert in einem mäßigen nach vorn konvexen Bogen hinter dem medialen Papillarmuskel abwärts zur Basis des vorderen Papillarmuskels.

Der linke, fein gefaserte, bandartige Schenkel verläuft an der linken Septumwand in der Richtung zur Herzspitze, wobei er sich allmählich mehr und mehr verbreitert. Oberhalb der Mitte der Höhe des Septum teilt er sich in drei Äste, einen vorderen, mittleren, hinteren. Der mittlere zieht zur Herzspitze, der vordere zur Basis des vorderen, der hintere zur Basis des hinteren Papillarmuskels.

Tawara, S., Das Reizleitungssystem des Säugetierherzens. Jena 1906. — Holl, M., Makroskopische Darstellung des atrioventrikularen Verbindungsbündels am menschlichen und tierischen Herzen. Denkschriften der Akad. Wiss. Wien, 87. Bd., 1911. — Mönckeberg, Untersuchungen über das Atrioventrikularbündel usw. 1908. — Aschoff, Die Nervengeflechte d. Reizleitungssystems d. Herzens. Deutsche med. Wochenschr. 1910. S. 104.

δ. Feinere Struktur des Herzmuskels.

Die Muskulatur des Herzens besteht aus den Herzmuskelzellen, welche sowohl hintereinander als auch seitlich durch zahlreiche Äste mit benachbarten Muskelzellen vermittels einer besonderen Substanz, Kittsubstanz (siehe Abt. I, S. 127), verbunden sind. Dadurch bildet die gesamte Muskelmasse des Herzens ein großes Gitterwerk, dessen Zwischenräume von Bindegewebe erfüllt sind. (Fig. 231.) Innerhalb des Bindegewebes befinden sich zahlreiche Blutgefäßkapillaren und Nerven. Fig. 232.

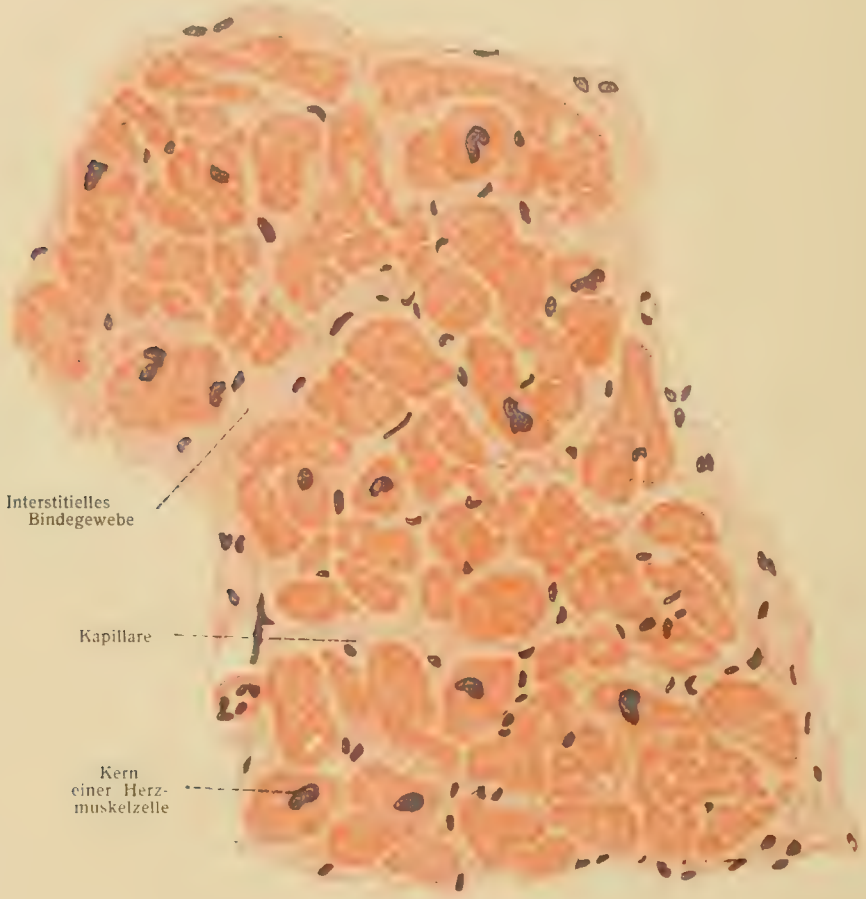

Fig. 232.

Querschnitt durch Herzmuskel vom Menschen.

Die teilweise Zerklüftung der inneren Herzwand, welche sich in der Gegenwart der Mm. pectinati, Trabeculae carneae und Mm. papillares ausspricht, erklärt sich leicht aus der Entwicklungsgeschichte. In früheren Stadien ist die Zerklüftung der Herzwand in muskulöse Bälkchen und Blätter viel ausgesprochener; die Endform ist nur ein schwacher Rest dieses früheren Zustandes. Bei niederen Wirbeltieren besteht das Herz dauernd aus einer solchen schwammig zerklüfteten Muskulatur.

Das wirkliche Verständnis der Herzmuskulatur ist aber hiermit keineswegs erreicht; es hat vielmehr anzuknüpfen an die erste Herzanlage, den epithelialen Zustand und die Rohrform des Herzens. Der Stufe des epithelialen Längsrohres folgt die Stufe der S-förmigen Schleife. Das Verhältnis der Endform der Muskulatur zu diesen Ausgangsstufen zu übersehen, hierauf kommt es an; doch ist der entwicklungsgeschichtliche Weg der Erforschung des Verlaufs der Herzmuskulatur bisher nur teilweise betreten.

c) Endocardium.

Das Endocardium bekleidet als dünne, je nach dem Ort 20—500 μ dicke, glänzende, bindegewebige, innen endothel-bedeckte Haut die innere Fläche der Herzmuskulatur mit allen ihren Hervorragungen und Vertiefungen, läßt aber die Muskulatur an den meisten Stellen deutlich durchschimmern. An allen Gefäßmündungen setzt sie sich in die Tunica intima der Gefäße fort. Sie besteht wesentlich aus kollagenen und elastischen Fasern nebst spärlichen Bindegewebszellen.

In den Atrien ist das Endocard stärker als in den Ventrikeln, im linken Herzen stärker als im rechten. In den Atrien überwiegt das elastische Gewebe und bildet hier förmlich übereinandergeschichtete elastische Lamellen. Die Außenfläche des Endocardium steht mit dem interstitiellen Bindegewebe der Herzmuskulatur in festem Zusammenhange.

Atrioventrikulare und semilunare Klappen sind im wesentlichen als Falten des Endocardium aufzufassen. Sie schließen faseriges Bindegewebe ein, welches bei den atrioventrikularen Klappen mit dem Bindegewebe der Anuli fibrosi zusammenhängt. Die letzteren Klappen enthalten in ihrer Basis auch geringe Mengen von Muskelzügen, welche teils den Vorkammern, teils den Kammern entstammen.

Unter dem Endocardium kommen beim Menschen in den ersten Lebensmonaten, bei manchen Tieren auch im erwachsenen Zustande Netze grauer Fäden vor, nach ihrem Entdecker Purkinjesche Fäden genannt. Es sind aneinandergereihte Muskelzellen von embryonaler Beschaffenheit.

Gefässe und Nerven des Herzens.

Die Blutgefäße, welche zur Ernährung des Herzens dienen, finden ihre genaue Erörterung weiter unten; hier ist in allgemeiner Hinsicht der wichtige Umstand hervorzuheben, daß die beiden Kranzarterien des Herzens nach der gleichen Regel wie alle Ernährungsgefäße der Gefäßwandungen, nicht aus dem Herzen selbst, sondern aus dem von ihm hervorgehenden Arterienstamm, der Aorta, aber als deren erste Äste entspringen. Fig. 242.

Die Lymphgefäße des Herzens sind überaus reichlich. Ein äußeres und ein inneres Oberflächennetz steht in Verbindung mit dem System der tiefen Lymphgefäße, welches in allen Räumen zwischen den Muskelbündeln und Blutgefäßen enthalten ist (Sappey). Fig. 233, 234.

Die mit besonderer Wand (Endothel) versehenen Lymphgefäße befinden sich sowohl im Innern des Myocardium, wie an dessen Oberfläche. Die ganze Lymphmasse wird gewöhnlich nur durch zwei große, zu den mediastinalen Lymphdrüsen gehende Lymphstämme ausgeführt.

Die Lymphbahnen des Myocardium sind nach Nyström (1897) eine Kombination von Interstitien und wirklichen Gefäßen. Die Interstitien haben eine sehr komplizierte Form und stehen in einem innigen Verhältnis zu den Muskelelementen, indem sie teils ein reichliches System von interkolumnaren Saftkanälchen in den Muskelfasern, teils Lymphspalten zwischen denselben bilden.

Die Nerven, welche aus dem Plexus cardiacus zur Herzwand gelangen, sind im Verhältnis zur Größe des Organs klein. Sie stammen von den Nn. vagi, sowie von dem oberen, mittleren und unteren Halsknoten des Sympathicus. Außer den größeren Ganglien, welche an der Basis des Herzens liegen, sind noch kleinere Ganglien in den Verlauf der Nerven eingeschaltet und besonders im Innern des Herzens enthalten (s. Plexus cardiacus, Nervenlehre).

Dogiel (1899) unterscheidet in den Herzganglien drei Grundtypen von Nervenzellen, welche sich durch die Besonderheiten der Dendriten und der Neuriten auszeichnen. Die Nervenfortsätze der ersten Gruppe endigen vermutlich in der Muskulatur des Herzens. Die Dendriten des zweiten Typus lassen sich als dünne glatte Fasern auf ungemein große Entfernungen ver-

folgen und scheinen mit Endapparaten in der Herzwand zu endigen; der Nervenfortsatz wird nach längerem Verlauf markhaltig und gelangt zu den Gebieten des Pericardialplexus, oder auch zu anderen Ganglien des Herzens.

Die Dendriten der Zellen des dritten Typus bleiben innerhalb des Ganglion und bilden perizellulare Geflechte. Der Nervenfortsatz tritt zu Nervenästen hin und entzieht sich in ihnen der weiteren Beobachtung. In den Ganglien endigen mindestens zweierlei Fasern.

Im Endocardium der Säuger sind mehrere Nervengeflechte zu unterscheiden: 1. ein weitmaschiges subendocardiales Geflecht; 2. ein oder zwei eigentliche endocardiale Geflechte; 3. ein subendotheliales Geflecht (Al. Smirnow, 1895). Die markhaltigen Fasern sind gegenüber den

Fig. 233.

Fig. 234.

Fig. 233. **Lymphgefäße des menschlichen Herzens. Facies sternocostalis.** 2:3. (Ph. C. Sappey.)

Fig. 234. **Lymphgefäße der endocardialen Fläche des linken Ventrikels des Herzens von Equus caballus.** 1:2. (Ph. C. Sappey.)

Links und rechts ist der Durchschnitt der Ventrikelwand, welche gleichfalls Lymphgefäße zeigt, sichtbar.

marklosen in der Minderzahl. Erstere und ihre Kollateralen endigen in verschiedener Tiefe des Endocardium mit sensiblen Verzweigungen. Fig. 235—237.

Dogiel, A. S., Die sensiblen Nervenendigungen im Herzen und in den Blutgefäßen der Säugetiere. Arch. mikr. Anat., Bd. 52, 1898. — Derselbe, Zur Frage über den feineren Bau der Herzganglien des Menschen und der Säugetiere. Arch. mikr. Anat., Bd. 53, 1899. — Nyström, G., Die Lymphbahnen des Herzens. Arch. Anat. u. Phys. 1897. — Schwartz, S., Die Lage der Ganglienzellen im Herzen der Säugetiere. Arch. mikr. Anat., Bd. 53, 1899. Ganglienzellen kommen im Herzen der Ratte nur auf einem begrenzten Gebiet der hinteren Vorhofswand zwischen den Herzohren vor. Sie bilden 4—5 große Gruppen. — Smirnow, A. E., Zur Frage von der Endigung der motorischen Nerven in den Herzmuskeln der Wirbeltiere. Anat. Anz. 1900. XVIII.

Größe und Gewicht des Herzens.

Größe und Gewicht, Dicke der Wandungen, Kapazität der Höhlen, Weite der größeren Ostien sind zahlreichen Messungen und Wägungen unterworfen worden.

Seit Laennec nimmt man an, daß die Größe des Herzens etwa der Größe der Faust des

betreffenden Individuum entspreche. Bei dem Erwachsenen hat das Herz in mäßig gefülltem Zustand durchschnittlich 12—15 cm Länge, 9—11 cm Breite und 5—8 cm Dicke.

In allen Abteilungen ist das männliche Herz stärker entwickelt als das weibliche. Im allgemeinen nimmt mit den Lebensjahren die Stärke der Wandung zu.

Das Volumen des Herzens beträgt bei Erwachsenen 250—360 ccm (Hoffmann), (160—200 ccm Krause).

Die Kapazität der einzelnen Abteilungen hängt von dem Grade der Ausdehnung ab und ist daher nur annähernd zu bestimmen. Nach Cruveilhier ist der rechte Vorhof im Verhältnis von 5 zu 4 weiter als der linke. Nach Hiffelsheim und Robin ist die Kapazität des Vorhofs um $^1/_5$ bis $^1/_3$ kleiner als die der Kammer.

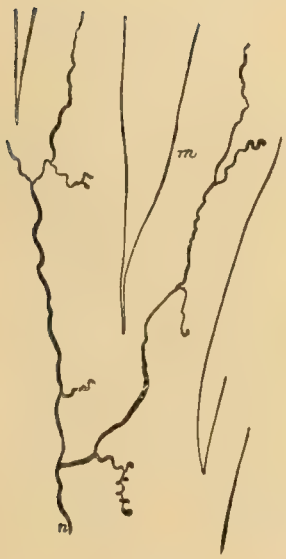

Fig. 235.

Fig. 236.

Fig. 237.

Fig. 235. **Nervenendigung im Herzen des Frosches.** (G. Retzius.) *m* Muskelbündel; *n* Nervenfasern.
Fig. 236. **Sensible Nervenendigung im Vorhofs-Endocardium des Hundes.** (Nach Al. Smirnow.)
Fig. 237. **Nervenendigung im Herzen der Maus.** (G. Retzius.) *m* Muskelbündel; *n* Nervenfasern.

Es ergab sich ferner die Kapazität:

	Erwachsene	Neugeborene
für den rechten Vorhof	110—185 ccm,	7—10 ccm,
linken Vorhof	100 –130 „	4—5 „
rechte Kammer	160—230 „	8—10 „
linke Kammer	143—212 „	6 9 „

Die ziemlich bedeutenden Unterschiede zwischen rechter und linker Herzhälfte können vielleicht zum Teil auf Rechnung der leichteren Ausdehnbarkeit des rechten Herzens gesetzt werden.

Der Umfang der Kammerostien beträgt nach

	Bizot		Wulff		Peacock		Bouillaud			
	Männer	Frauen	Männer	Frauen	Männer	Frauen	Maxim.	Mittel	Min.	
Ostium venosum dextrum	123,6	107,5	129,7	124,5	115,3	101,6	108,4	104,5	106,1	mm
„ „ sin.	110,4	92,7	117,2	113,8	97,4	91,0	104,5	99,4	88,0	„
„ arteriosum pulm.	71,8	66,9	—	—	84,7	82,5	76,7	70,0	67,7	„
„ „ aort.	70,4	64,1			76,2	72,0	72,2	67,7	63,2	„

Das Gewicht des Herzens beträgt im Mittel:

	bei Männern	bei Weibern	Verhältnis
nach Dieberg	346 g	340 g	100 : 98,84
„ Peacock	285 „	265 „	100 : 92,98
„ Blosfeld	346 „	316 „	100 : 91,32
„ Clendenning	267 „	240 „	100 : 89,88
„ Sappey	366 „	230 „	100 : 86,46
„ Hoffmann	325 „	270 „	100 : 83,07
„ Reid	320 „	260 „	100 : 81,84

Wulff fand das mittlere Herzgewicht des Erwachsenen 291, Lobstein 260—290, Bouillaud 245, Cruveilhier 177—234 g.

Im allgemeinen nimmt das Gewicht im Alter zu; doch kommt im hohen Alter zuweilen auch starke Gewichtsabnahme vor.

Das Verhältnis des Herzgewichtes zum Körpergewicht wurde für die Neugeborenen von Meckel bestimmt als 1 : 120; für den Erwachsenen von Meckel als 1 : 200; von Tiedemann als 1 : 160; von M. J. Weber als 1 : 150; von Clendenning als 1 : 158 für Männer und 1 : 149 für Frauen; von Reid als 1 : 173 für Männer und 1 : 176 für Frauen; von E. Bischoff als 1 : 209,6 bei einem Hingerichteten; von Blosfeld als 1 : 178 für Männer und 1 : 169 für Frauen; von Dieberg als 1 : 167 für Männer und 1 : 154 für Weiber.

Topographie des Herzens und seiner Teile. Fig. 238.

Die Lage des Herzens wechselt ein wenig mit den Phasen der Herztätigkeit und der Atmung, mit der Stellung des Körpers, mit dem Lebensalter, dem Individuum und dem Geschlecht.

Die Längsaxe des Herzens liegt weder median noch senkrecht, sondern verläuft in schräger Richtung von oben rechts und hinten nach unten links und vorn.

In den Herzbeutel eingeschlossen und zwischen beide Pleurasäcke eingeschoben liegt das Herz in der vorderen unteren Abteilung des Mittelfellraumes und ruht auf dem sehnigen Teil des Zwerchfelles, dessen Kuppel von ihm einen auf die konvexe Oberfläche der Leber fortgesetzten Eindruck erhält, die Impressio cardiaca. Ein Teil des Sternum und der Rippenknorpel, der Pleurasäcke und Lungen, Reste des Thymus, bedecken es von vorn.

Zwischen Herz und Wirbelsäule schieben sich die im hinteren Mediastinalraum gelegenen Organe Oesophagus, Nn. vagi, Aorta, V. azygos und hemiazygos, Ductus thoracicus ein.

Nahezu zwei Drittel des Organes, in manchen Fällen noch etwas mehr, liegen links von der Medianebene. An Medianschnitten durch die gefrorene Leiche entfallen auf die rechte Thoraxhälfte der rechte Vorhof mit Ausnahme der Spitze der Auricula dextra, das Septum atriorum, ein kleiner Teil des linken Vorhofes und der rechten Kammer. Auf der linken Seite verbleibt hiernach der größere Teil des linken Vorhofes, die Auricula sinistra, die linke Kammer und der größte Teil der rechten Kammer mit dem Septum ventriculorum. Dem Gewicht nach gehören etwa zwei Drittel des Herzens auf die linke, ein Drittel auf die rechte Seite.

In vertikaler Richtung liegt das Herz hinter der unteren Hälfte des Corpus sterni und erstreckt sich vom oberen Rande des dritten Rippenknorpels bis zur Basis des Schwertfortsatzes.

Von den verschiedenen Flächen, welche man am Herzen mit Bezug auf seine Nachbarschaft unterscheiden kann, nämlich der sternokostalen, vertebralen, pulmonalen und Zwerchfellfläche, ist die sternokostale oder vordere für die Untersuchung des Herzens am Lebenden die wichtigste. Die sternokostale Fläche des Herzens wird von der vorderen Wand des rechten Vorhofes und der rechten Kammer, sowie von einem schmalen Streifen der linken Kammer gebildet. Sie liegt jedoch mit dem vorderen Teil des Pericardium in überwiegender Ausdehnung nicht unmittelbar der hinteren Fläche der vorderen Brustwand an, sondern es schieben sich bis auf eine wechselnd kleine Stelle die vorderen dünnen Ränder beider Lungen und die zugehörigen Teile der Pleurasäcke dazwischen.

Die untere, abgeplattete oder Zwerchfellfläche des Herzens setzt sich aus den unteren Flächen beider Kammern und beider Vorhöfe zusammen; sie ruht auf dem etwas geneigten Centrum tendineum und einem kleinen Abschnitt des fleischigen Teiles des Zwerchfelles, dem sogenannten Herzboden.

Die Wirbelsäulenfläche des Herzens wird von der hinteren Wand beider Vorhöfe, insbesondere des linken, gebildet.

Die Kranzfurche des Herzens entspricht bei vorderer Ansicht einer Linie, welche vom oberen Rande der Sternalinsertion der sechsten rechten Rippe zur Sternalinsertion der dritten linken Rippe gezogen wird.

Der abgerundete laterale Rand der linken Kammer zieht vom dritten linken Rippenknorpel etwa 3 cm vom Sternalrande entfernt zum fünften linken Interkostalraum und erreicht dabei die Nähe des lateralen Endes des vierten und fünften linken Rippenknorpels.

Der scharfe Rand der rechten Kammer erstreckt sich in fast horizontaler Linie von der Sternalinsertion der siebenten rechten Rippe über die Basis des Schwertfortsatzes hinweg zur Mitte des sechsten linken Rippenknorpels.

Der rechte Rand der rechten Vorkammer steigt von der Sternalinsertion des siebenten rechten Rippenknorpels in lateralwärts konvex aufsteigender Linie über die sternalen Enden des sechsten, fünften und vierten rechten Rippenknorpels hinweg zur Sternalinsertion der dritten rechten Rippe; er entfernt sich ein bis zwei Fingerbreiten vom rechten Sternalrande und erreicht so die Parasternallinie.

Die Herzspitze befindet sich meist etwas unterhalb und medial vom lateralen Ende des fünften linken Rippenknorpels, und zwar nach Sappey 8—10 cm von der Medianlinie des Sternum entfernt, bei Männern in der Regel zwei Fingerbreiten unterhalb der Brustwarze.

Am weitesten nach rechts erstreckt sich hiernach der rechte Vorhof, am weitesten nach links das untere Ende der linken Kammer.

Die sternokostale Projektionsfigur der Herzränder ist nach dem Angegebenen, und der Fig. 238 entsprechend, ein Rhomboid, dessen Basis von dem scharfen Rand der rechten Kammer gebildet wird; die rechte Seite gehört dem rechten Rand des rechten Vorhofes, die linke der linken Kammer und dem linken Herzohr an; die kurze obere Seite entspricht der Herzbasis.

Über das Verhältnis der vorderen Pleuralinien zur vorderen Brustwand und zum Herzbeutel siehe Abt. IV, Eingeweidelehre: Seröse Säcke.

Am leichtesten der Verletzung von vorn zugängig ist, wie Fig. 238 zeigt, das rechte Herz, und zwar in erster Linie der rechte Ventrikel mit dem Kammerteil der vorderen Längsfurche, welche den ansehnlichen Ramus descendens der A. coronaria sinistra enthält.

Der Lauf der Atrioventrikularlinie teilt das Rhomboid in zwei Dreiecke, deren rechtsgelegenes, kleineres, den Vorhöfen entspricht (Vorhofsdreieck der Sternokostalprojektion), während das linksgelegene größere die Ventrikelprojektion aufnimmt (Kammerdreieck).

Untersucht man, welche Teile rechts vom Sternum und welche links von ihm liegen, so ergibt sich, daß rechts vom Brustbein ein großer Teil des rechten Vorhofes, und ein sehr kleines Stuckchen der rechten Kammer liegen. Der übrige Teil des rechten Vorhofes und die ganze Auricula dextra befinden sich hinter dem Sternum. Der obere Rand der Auricula läuft fast horizontal; ihre Spitze erreicht die Sternalinsertion des dritten rechten Rippenknorpels; rechts vom Sternum liegen ferner die obere und untere Hohlvene, sowie der rechte Rand der Aorta ascendens. Links vom Sternum liegen der größere Teil der rechten Kammer und des Conus arteriosus dexter, fast die ganze linke Kammer und ein kleines Stück des linken Vorhofes mit dem linken Herzohr, sowie ein Teil der A. pulmonalis. Hinter dem Sternum liegen außer dem rechten Herzohr ein Teil des rechten Vorhofes, ein Drittel der rechten Kammer, der größere Teil der Aorta ascendens, ein kleines Stuck des hinteren Teiles der linken Kammer und etwa zwei Drittel des linken Vorhofes.

Von den inneren Teilen des Herzens sind folgende in die Projektionsfigur einzutragen:

Die Herzscheidewand verläuft gleich der Längsaxe des Herzens von rechts oben hinten nach links unten vorn. Ihre Fläche ist dabei von oben vorn nach unten hinten geneigt. Das fast ebene Septum atriorum liegt beinahe vollständig hinter dem Sternum; das vorn und rechts konvexe Septum ventriculorum dagegen tritt zum größten Teil über den Sternalrand nach

links hinaus. Der vordere Rand des Septum ventriculorum und der Sulcus longitudinalis anterior der Kammern zieht parallel dem linken Herzrande und ungefähr $1^1/_2$—2 cm von demselben medianwärts entfernt hinter dem dritten bis fünften linken Rippenknorpel abwärts.

Das Ostium venosum (atrioventriculare) dextrum liegt naturgemäß in der bereits erwähnten Projektion der Atrioventrikularlinie, welche vom Sternalrand des siebenten rechten Rippen-

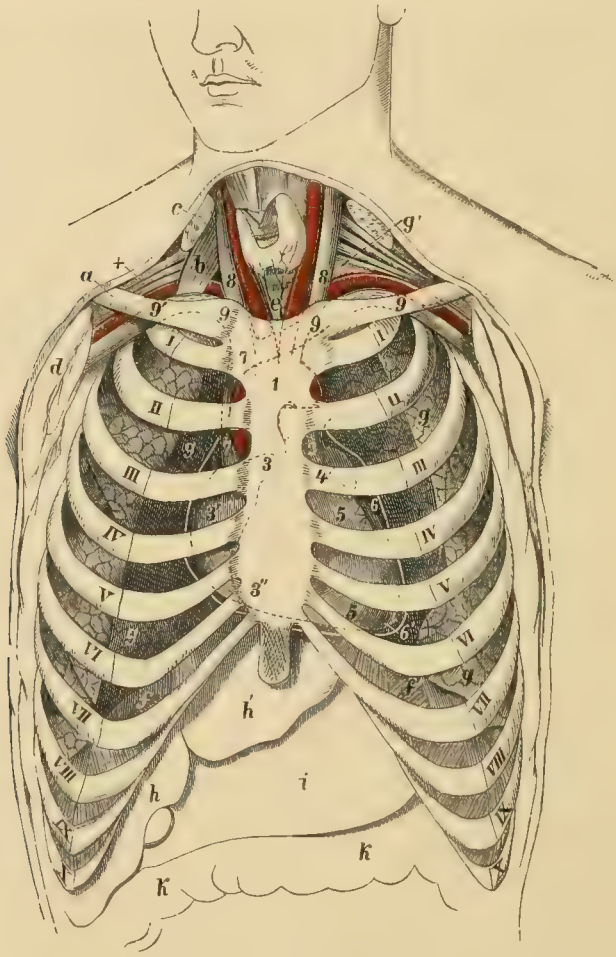

Fig. 238.

Halbschematische Ansicht der Lage des Herzens und der großen Gefäße hinter dem Brustbein und den Rippen. (Nach Luschka und Thomson.) 1:5.

a rechtes Schlüsselbein; *b* M. scalenus anterior; *c* M. sternocleidomastoideus, durchschnitten; *d* Mm. pectorales, durchschnitten; + Plexus brachialis oberhalb der Gefäße der Achselhöhle; *e* Luftröhre unterhalb der Schilddrüse, darüber der Kehlkopf; *f*, *f* obere Fläche des Zwerchfelles; *g*, *g* Lungen; *g'* Spitze der linken Pleurakuppel am Halse; *h* rechter, *h'* linker Leberlappen; *i* Magen; *k*, *k* Colon transversum. — *I*—*X* erstes bis zehntes Rippenpaar. — 1 Aortenbogen; 2 Lungenarterie; 3 rechtes Herzohr; 3' rechter Vorhof; 3'' untere Grenze des rechten Vorhofes am Übergang in die rechte Kammer; 4 linkes Herzohr; 5, 5 rechte Kammer; 6 linke Kammer; 6' Herzspitze. Die weiße Linie um das Herz herum deutet die Grenzen des Herzbeutels an. 7, 7 obere Hohlvene; 8, 8 V. jugularis int., medial davon die Carotis communis; 9', 9' Vv. anonymae. (Die Anheftung der fünften und sechsten Rippenknorpel ist bei dieser Figur etwas hoch gezeichnet.)

knorpels zum Sternalende des dritten linken Rippenknorpels zieht. Das Zentrum des Ostium fällt in den Schnittpunkt der Atrioventrikularlinie mit einer Horizontalen, welche durch die Sternalenden der fünften Rippenknorpel gelegt wird. Anders ausgedrückt liegt die Basis der Valvula tricuspidalis in der Verbindungslinie zwischen dem fünften rechten und dritten linken Sternokostalgelenk.

Das Ostium venosum sinistrum oder die Basis der Valvula bicuspidalis liegt von sämtlichen vier Mündungen der Kammern am weitesten hinten, und zwar gewöhnlich gegenüber dem Sternalrande des dritten linken Rippenknorpels.

Das Ostium arteriosum dextrum (Ostium pulmonale) liegt dicht über dem dritten linken Sternokostalgelenk, wird aber manchmal in etwas tieferer Lage vorgefunden.

Das Ostium arteriosum sinistrum s. aorticum liegt weiter hinten, etwas rechts und abwärts vom Ostium pulmonale, immer aber in der Gegend des dritten linken Sternokostalgelenkes.

Die Einmündung der V. cava superior liegt gegenüber dem dritten rechten Sternokostalgelenk.

Aus den Untersuchungen von H. Virchow (Berlin. klin. Wochenschrift 1908, Arch. Anat. Phys. 1913) sind hierzu folgende bemerkenswerte Lagebeziehungen nachzutragen: Die Valvula venae cavae steht ganz frontal. Die Taschen der Pulmonalklappe sind eine rechte, linke, hintere; die Taschen der Aortenklappe eine rechte, linke, vordere. Die Ebene der Tricuspidalis steht fast genau sagittal in der Medianebene, die Ebene der Mitralis „schaut mehr nach vorn wie nach links und nur schwach abwärts". Die Ebenen des Ostium pulmonale und aorticum sind 45° zur Horizontale geneigt.

Es wurde schon oben erwähnt, daß die Phasen der Herzbewegung und der Atmung in gewissem Grade die Lage des Herzens beeinflussen. Trotz der Befestigungen des Herzens und des Herzbeutels tritt das Herz bei der Inspiration um etwa 1 cm abwärts. Bedeutender ist der Einfluß der Körperstellung. Bei linker Seitenlage verschiebt es sich nach links, bei rechter Seitenlage nach rechts, doch ist die Verschiebung nach links ausgiebiger. In horizontaler Körperlage steht das Herz höher als in aufrechter Stellung. Von bedeutendem Einfluß ist auch das Lebensalter. Der kindliche Körper hat einen hohen, das mittlere Alter einen mittleren, das hohe Alter einen tiefen Zwerchfell- und Herzstand; der Unterschied beträgt einen ganzen Interkostalraum. S. auch S. 73, Fig. 59.

Die merkwürdigste Lageverschiedenheit zeigt der Situs inversus, d. i. jene anomale Lage des Herzens und der Eingeweide, in welchem die linke mit der rechten Körperseite vertauscht worden ist. (S. Abt. IV, Eingeweidelehre.)

II. Blutgefäße des Lungenkreislaufes, Vasa pulmonalia.

Entsprechend der kürzeren Bahn vom Herzen zu den Lungen bilden die Gefäße des Lungenkreislaufes keine längeren Stämme, sondern die Lungenarterie teilt sich rasch in ihre Äste, welche sich auch wieder rasch in ihre Unterabteilungen auflösen. In ähnlicher Weise vereinigen sich die Wurzeln der Venen zu ihren Stämmen. Dabei sind die Wandungen der Arterien entsprechend dem geringeren Druck, den sie auszuhalten haben, schwächer als diejenigen der Körperarterien; während die Venen andererseits verhältnismäßig dicke Wandungen besitzen. Ein anderer Unterschied spricht sich darin aus, daß die Arterie venöses Blut führt, während durch die Venen arterielles Blut zurückkehrt.

A. Arteria pulmonalis, Lungenschlagader. Fig. 211, 212, 214, 215, 239.

Die Lungenschlagader, A. pulmonalis, ist ein kurzes, weites Gefäß von etwa 3 cm Durchmesser, welches aus dem Conus arteriosus der rechten Kammer hervorgeht. Sie liegt von allen Gefäßen des Herzens am weitesten vorn, wendet sich nach oben und links um den Anfangsteil der Aorta, erreicht nach einem Verlauf von 4—5 cm die Konkavität des Aortenbogens in der Höhe des vierten Brustwirbels und teilt sich hier in einen rechten und linken Ast, Ramus dexter und Ramus sinister (Fig. 215). Ihr Anfangsteil, in welchem die Valvulae semilunares eingefügt sind, zeigt die durch die Sinus bulbi bedingten Auftreibungen und wird Bulbus arteriae pulmonalis genannt. Fig. 211, 214.

Topographisches: An ihrem Ursprung ist sie von den beiden Aa. coronariae cordis begrenzt; ebenso liegen ihr die beiden Auriculae cordis dicht an. Ihr Anfangsteil verdeckt denjenigen der Aorta; weiter oben tritt sie an die linke Seite der Aorta und liegt vor dem Atrium sinistrum, durch den Sinus transversus pericardii davon getrennt. Darauf gelangt sie unter den queren Teil des Arcus aortae. A. pulmonalis und Aorta sind auf eine Strecke von 4—5 cm gemeinsam von der Vagina serosa umgeben, welche auch noch den Anfang der beiden Äste der A. pulmonalis bekleidet.

Etwas links von der Teilungsstelle verbindet sich die A. pulmonalis mit der unteren Wand des Arcus aortae durch einen wichtigen, kurzen zylindrischen fibrös-

muskulösen Strang, Ligamentum arteriosum, welcher schräg nach oben hinten und links zieht. Das Band ist der Rest einer mächtigen, im Fetalleben offenen Verbindung beider Gefäße, des Ductus arteriosus (Botalli); es bezeichnet die periphere Grenze des Arcus aortae. Fig. 212, 239, 4.

Der Ramus dexter ist länger und etwas weiter als der R. sinister, wendet sich fast quer hinter der Aorta ascendens und der V. cava superior nach rechts zum Hilus pulmonis und teilt sich entweder in drei Zweige für die drei Lungen-

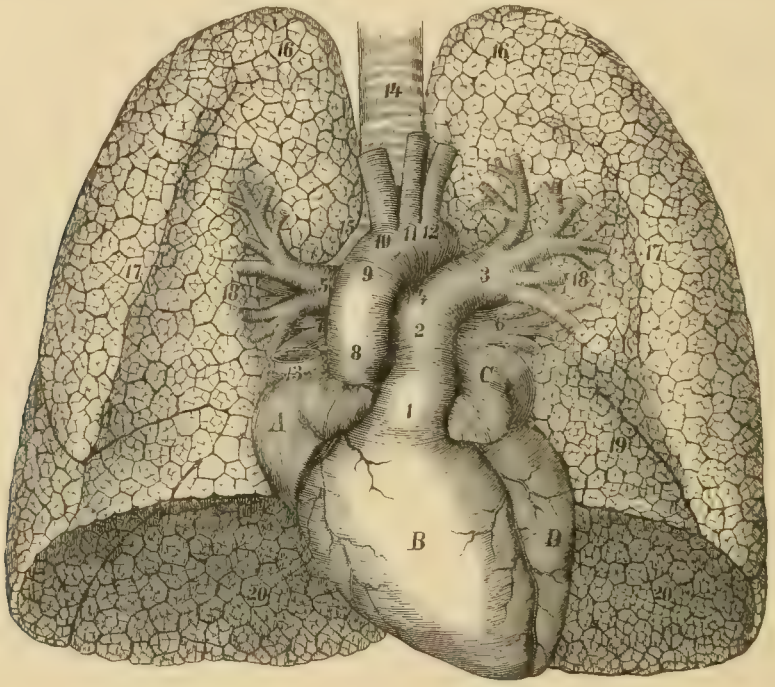

Fig. 239.

Lungengefäße, von vorn.

Der Herzbeutel ist entfernt und die Lungen sind etwas zurückgedrängt.

A Atrium dextrum; *B* Ventriculus dexter; *C* Atrium sinistrum; *D* Ventriculus sinister. 1 Conus arteriosus dexter; 2 A. pulmonalis; 3 Ramus sinister a. pulmonalis; 4 Ligamentum arteriosum; 5 Ramus dexter a. pulmonalis; 6 V. pulmonalis sinistra; 7 V. pulmonalis dextra; 8 Aorta ascendens; 9—12 Arcus aortae; 10 A. anonyma; 11 A. carotis comm. sinistra; 12 A. subclavia sinistra; 13 V. cava superior; 14 Trachea; 15 Bronchus dexter; 16 Apex pulmonis; 17 Margo anterior; 18 Hilus pulmonis; 19 Fossa cardiaca; 20 Basis pulmonis.

lappen, oder in zwei Zweige, von welchen der obere zum Oberlappen zieht, während der untere sich dann abermals in zwei Zweige für den Mittel- und den Unterlappen der rechten Lunge teilt.

Der Ramus sinister, etwas kürzer als der R. dexter, verläuft horizontal vor der Aorta thoracalis und dem Bronchus sinister zum Hilus der linken Lunge, in welchen er mit zwei Zweigen für die beiden Lungenlappen eindringt.

Topographisches: Beide Äste der Lungenarterie liegen bei ihrem Eintritt in die Lungen im allgemeinen vor den Ästen der Bronchien und oberhalb der Venen. Rechts liegt der Bronchus am höchsten und die Vene am tiefsten; links wird der Bronchus von der Arterie etwas überragt (siehe Abt. IV, Eingeweidelehre).

Varietäten der A. pulmonalis ohne wesentliche Störung der Körperernährung bestehen in früher Teilung des Stammes, in einem besonderen Ursprunge des Ductus arteriosus aus der rechten Kammer, in teilweisem Offenbleiben des Ductus. In einzelnen Fällen entsprangen Arterien des großen Kreislaufes aus der A. pulmonalis.

B. Venae pulmonales, Lungenblutadern. Fig. 212, 215, 216, 239.

Die Lungenvenen bilden in der Regel vier kurze Stämme, zwei auf jeder Seite, welche aus dem Hilus der betreffenden Lunge austreten und fast unmittelbar darauf die hintere Wand des Pericardium durchdringen. Die beiden etwas längeren Vv. pulmonales dextrae verlaufen unterhalb der A. pulmonalis dextra und hinter der V. cava superior, dem Atrium dextrum und der Aorta ascendens zum linken Vorhof; nicht selten ist rechts noch eine dritte kleinere Vene vorhanden. Die beiden Vv. pulmonales sinistrae gelangen in viel kürzerer Bahn vor der Aorta thoracalis zum linken Vorhof.

Bei ihrem Austritt aus der Lungenpforte nehmen die Lungenvenen noch Vv. bronchiales anteriores auf, welche teils von bronchialen Lymphdrüsen, teils von der hinteren Fläche des Herzbeutels kommen und mit Trachealvenen, sowie mit hinteren Mediastinalvenen Anastomosen bilden. Solcher vorderer Bronchialvenen sind jederseits mindestens zwei vorhanden. Auch im Inneren der Lunge treten kleine, von dem Bronchialbaum kommende Venenstämmchen (Venulae bronchiales) in Zweige der Lungenvenen über; oder es bestehen Anastomosen zwischen beiden. Dieses Verhalten findet längs der ganzen Verzweigung des Bronchialbaumes statt. Über die außerdem noch vorhandenen Hauptvenen des Bronchialbaumes s. V. azygos.

Als häufigere Varietät der Lungenvenen kommt es vor, daß diejenigen einer Seite bereits vor der Erreichung des Atrium sich zu einem Stamme vereinigen. Andererseits kommt eine Vermehrung der Stämme vor, so daß entweder nur auf einer Seite, meist rechts, oder auf beiden Seiten je drei Lungenvenen vorhanden sind.

III. Die Blutgefäße des Körperkreislaufes.

A. Arterien des großen Kreislaufes.

Alle Schlagadern des großen Kreislaufes gehen aus einem einzigen Stamm, Aorta (Arteria aorta, große Körperschlagader)[1]) hervor. Sie entspringt aus der linken Kammer (Fig. 211, 242), steigt dann in der Brusthöhle nach oben rechts und vorn, verläßt den Herzbeutel, krümmt sich über den Bronchus sinister nach links und hinten zur linken Seite der Wirbelsäule, zieht vor dieser abwärts, dringt durch den Hiatus aorticus des Zwerchfelles in die Bauchhöhle und entsendet in der Höhe des vierten Lendenwirbels die beiden Aa. iliacae communes, während ihre dünne Fortsetzung, A. sacralis media, vor dem Kreuz- und Steißbein herabzieht und hier endigt. Fig. 240, 241, 246.

Die Aa. iliacae communes stellen hiernach starke Seitenäste des ungeteilten Stammes dar. Eine große Anzahl anderer großer und kleiner Äste entspringt von der Aorta, welche sich infolgedessen von ihrem Beginn bis zu ihrem Ende allmählich verjüngt.

Die einzelnen Abteilungen der Aorta werden ihrer Richtung und Lage nach mit verschiedenen Namen belegt. Der Anfangsteil der Aorta wird aufsteigende Aorta, Aorta ascendens, der über die linke Lungenwurzel sich krümmende Teil Aortenbogen, Arcus aortae, der an der Wirbelsäule herlaufende Teil absteigende Aorta, Aorta descendens genannt. Die verengte Stelle am Ende des Aortenbogens heißt Aortenenge, Isthmus aortae. Die absteigende Aorta trennt man wieder in die Brustaorta und Bauchaorta. Die A. sacralis media stellt endlich die Beckenaorta dar. Fig. 240, 241, 246.

a) Aorta ascendens, aufsteigende Aorta.

Die Aorta ascendens erstreckt sich vom Ostium arteriosum der linken Kammer des Herzens bis zur Abgangsstelle ihres ersten größeren Astes, der A. anonyma.

[1]) Ἀορτή, Aristoteles; von ἀείρω, erheben, in die Höhe aufhängen; wegen des gleichsam freien Hängens der großen Schlagader in der Brust.

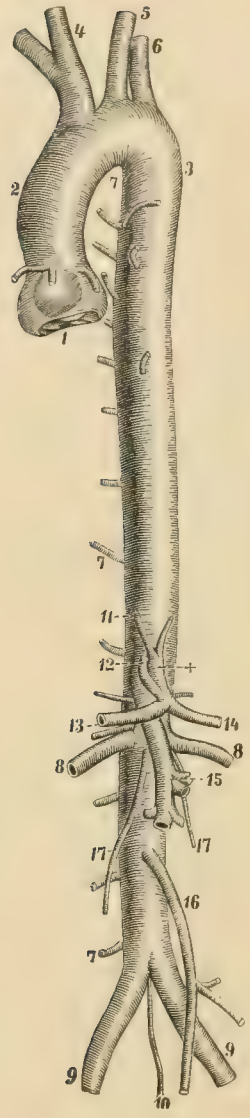

Fig. 240.

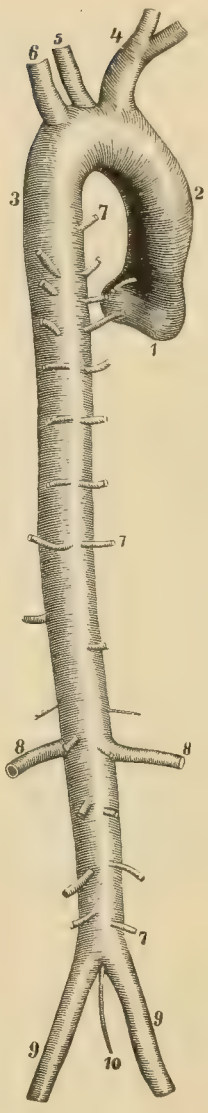

Fig. 241.

Fig. 240. **Ansicht der Aorta mit den Anfangsteilen ihrer Zweige nach Herausnahme aus dem Körper, von vorn.** (Nach R. Quain.) 1:4.

1 Bulbus aortae; 2 Aorta ascendens et Sinus maximus; 2 bis 3 Arcus aortae; 3 bis † Aorta thoracalis; † Gegend des Hiatus aorticus; † bis zur unteren Teilungsstelle Aorta abdominalis; 4 A. anonyma; 5 A. carotis sinistra; 6 A. subclavia sinistra; 7 oberhalb † Aa. intercostales; 7 unterhalb † Aa. lumbales; 8, 8 Aa. renales; 9, 9 Aa. iliacae comm.; 10 A. sacralis media; 11 Aa. phrenicae inferiores; † A. coeliaca; 12 A. gastrica sinistra; 13 A. hepatica; 14 A. lienalis; 15 A. mesenterica superior; 16 A. mesenterica inferior; 17, 17 Aa. spermaticae internae.

Fig. 241. **Ansicht der Aorta mit den Anfangsteilen ihrer Zweige von hinten.** (Nach R. Quain.) 1:4.

Hier treten namentlich die Ursprungsstellen der Aa. intercostales et lumbales hervor; die einzelnen Teile sind mit den gleichen Zahlen bezeichnet wie bei Fig. 240.

An dem oberen vorderen Ende der linken Kammer, in der Höhe des dritten Sternokostalgelenkes beginnend, steigt sie nach oben rechts und vorn dem Brustbein zu und schließt in der Höhe des zweiten rechten Sternokostalgelenkes mit einem nach rechts gewendeten, das Brustbein seitlich überragenden, oval ausgebuchteten Stück des Gefäßes, Sinus maximus ab, welches zugleich den Übergang in den Arcus aortae bildet. Der durch die drei Sinus aortae gebildete aufgetriebene Abschnitt, Bulbus aortae, liegt hinter der A. pulmonalis. Fig. 242.

Die Aorta ascendens ist 5—6 cm lang, vollständig in den Herzbeutel und mit der A. pulmonalis in das Pericardium eingeschlossen. An ihrem Beginn ist sie vorn von der A. pulmonalis, seitlich von der Auricula dextra, hinten vom linken Vorhof umgeben. Weiter oben liegt die A. pulmonalis an ihrer linken Seite, während die V. cava superior rechts von ihr herabsteigt.

Im Bereich des vorderen und des linken Sinus aortae entspringen die Kranzarterien, welche das Herz mit Blut versorgen und als die Aa. nutriciae dieses Organes zu betrachten sind. Von allen Organen wird folglich das Herz zuerst mit Blut versorgt.

Arteria coronaria (cordis) dextra, rechte Kranzschlagader des Herzens. Fig. 242—245.

Die rechte Kranzarterie dringt vom vorderen Sinus aortae zwischen dem rechten Herzohr und der A. pulmonalis durch, zieht in der Kranzfurche zum rechten Rand, von hier zur hinteren Fläche des Herzens, erreicht die hintere Längsfurche und verläuft in ihr als Ramus descendens posterior.

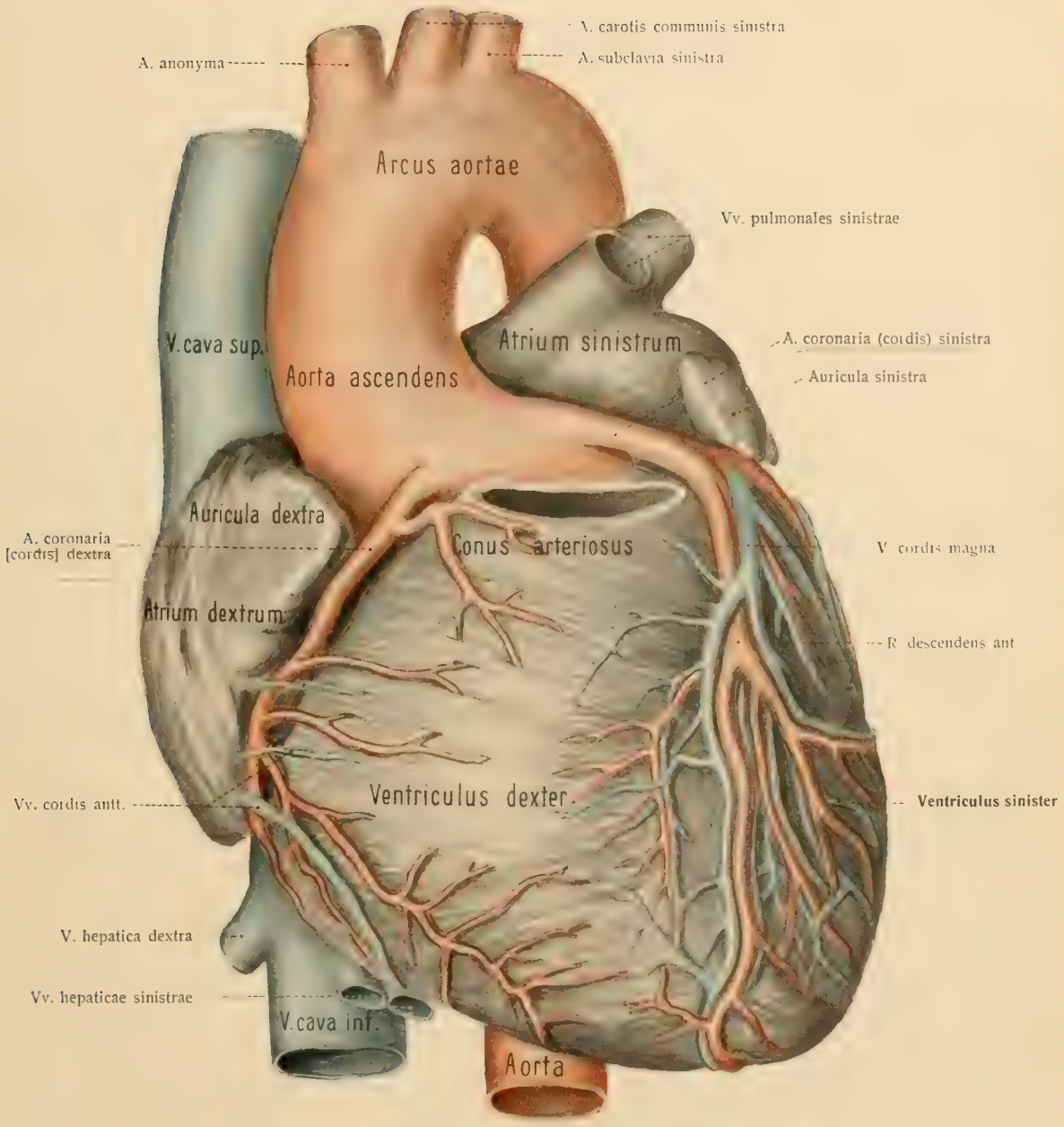

Fig. 242. Gefäße des Herzens. Facies sternocostalis (1/1).

Die A. pulmonalis und ihre Klappen sind entfernt, um den Abgang der Aa. coronariae cordis zu zeigen.

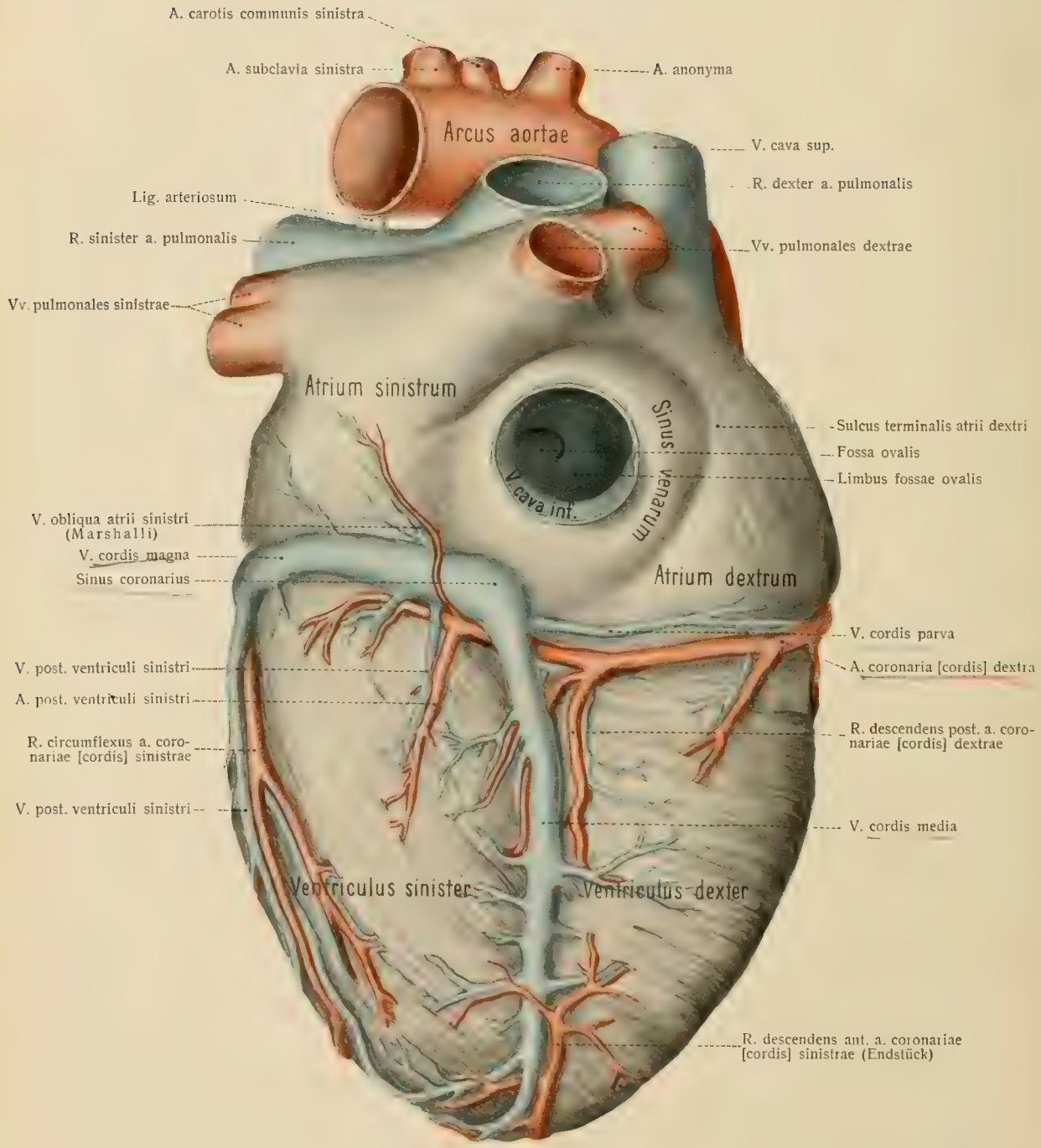

Fig. 243. Gefäße des Herzens. Facies diaphragmatica (1/1).

Auf diesem Wege gibt das Gefäß einen Zweig zum Conus arteriosus, zum rechten Herzohr, ein Ästchen gegen den Sinus transversus und einige in das die Gefäße umgebende Fettgewebe ab.

Ein kleiner Ast zieht in der Kranzfurche weiter und versorgt noch einen Teil der linken Herzhälfte; der stärkere Ramus descendens posterior gelangt in der hinteren Längsfurche bis zur Herzspitze und versorgt beide Kammern mit Zweigen.

Arteria coronaria (cordis) sinistra, linke Kranzschlagader des Herzens. Fig. 242—245.

Die linke Kranzarterie, meist etwas kleiner als die rechte, entspringt aus dem linken Sinus aortae, zieht darauf hinter und links von der A. pulmonalis nach vorn und kommt zwischen letzterer und dem linken Herzohr zum Vorschein. Zunächst begibt sie sich zur vorderen Längsfurche des Herzens und teilt sich hier in den Ramus circumflexus und in den Ramus descendens anterior.

Der schwächere Ramus circumflexus zieht in querer Richtung im Sulcus coronarius lateralwärts und gelangt auf der hinteren Fläche bis in die Nähe des hinteren Astes der rechten Kranzarterie; der stärkere Ramus descendens anterior steigt in der vorderen Längsfurche bis zur Herzspitze herab und entsendet jederseits Zweige für beide Kammern und ihre Scheidewand. Auch von der linken Kranzarterie gehen Ästchen zum Vorhof, zur Aorta und Pulmonalis usw. ab.

Der Verlauf der arteriellen Gefäße der Herzwand ist geschlängelt; dies schützt sie vor Dehnung und Druck während der Erschlaffung (Diastole) und Zusammenziehung (Systole) des Herzens.

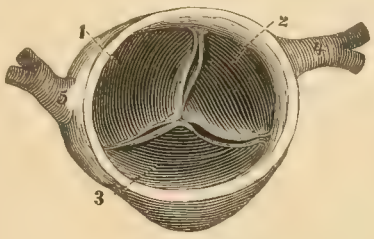

Fig. 244.

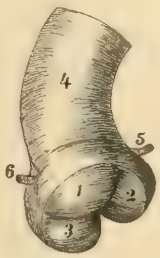

Fig. 245.

Fig. 244. **Klappen der Aorta, von oben.** 1:1.
1 Sinus valvulae semil. sinistrae; 2 Sinus valvulae ant.; 3 Sinus valvulae dextrae; 4 A. coronaria dextra; 5 A. coronaria sinistra.

Fig. 245. **Aortenwurzel, von vorn.** 1:2.
Die Aorta ist aus ihrer Umgebung vollständig herauspräpariert, die Klappen sind geschlossen.
1 Valvula semilunaris ant.; 2 Valvula semilunaris sinistra; 3 Valvula semilunaris dextra; 4 Aorta ascendens; 5 A. coronaria sinistra; 6 A. coronaria dextra.

Eine praktisch wichtige Frage ist es, ob die Äste der beiden Kranzarterien miteinander in Verbindung stehen. Schon Haller hatte reichliche Anastomosen beschrieben, später aber wurde wesentlich auf die Untersuchungen Hyrtls hin jede Verbindung zwischen den Gebieten der beiden Gefäße in Abrede gestellt. In den letzten Jahren haben dann Jamin und Merkel sowie Spalteholz (Deutsche med. Wochenschr. 1907) das Vorhandensein zahlreicher feinerer und gröberer Anastomosen sicher nachgewiesen, welche vor kurzem durch A. Nußbaum (Arch. mikr. Anat., 80. Bd., 1912) bestätigt wurden. Die gröberen Anastomosen kommen an der Oberfläche, und zwar besonders auf der Vorderfläche des rechten Ventrikels und der Herzspitze, oder im Septum vor.

Varietäten. In manchen Fällen besteht nur ein Stamm, aus welchem beide Kranzarterien hervorgehen. Auch drei Kranzarterien kommen vor; die dritte entspringt dann gewöhnlich dicht neben einer der anderen. Von Meckel sind vier Coronariae gesehen worden. Häufig ist eine der beiden Kranzarterien stark im Übergewicht und versorgt zum Teil das normale Gebiet der anderen.

b) Arcus aortae, Aortenbogen.

Der Arcus aortae geht in der Höhe des zweiten rechten Sternokostalgelenkes aus der Aorta ascendens hervor und wendet sich in leichtem, aufwärts konvexem Bogen nach links und hinten, wo er in der Höhe des vierten Brustwirbels die Wirbelsäule erreicht.

Topographisches: Der genannte Brustwirbel, oder die Insertion des Lig. arteriosum bezeichnet das Ende des Arcus aortae. Die Höhe der Konvexität des Bogens entspricht etwa dem oberen Rand der Sternalinsertion der ersten Rippe. Der Bogen ist auf der linken Seite von der Pleura mediastinalis sinistra sowie von der Lunge bedeckt und zieht über die Teilungsstelle der

Luftröhre hinweg. Hinten hat er die Speiseröhre an seiner rechten Seite. An den oberen Rand des Bogens legt sich die V. anonyma sinistra an. Die Länge des Aortenbogens beträgt 5—6 cm, seine Weite am Beginn 2,5—3 cm, am Ende 2—2,5 cm.

Von der Konvexität des Arcus aortae gehen die großen Gefäßstämme des Kopfes und der oberen Extremitäten ab, nämlich die ungenannte Schlagader, die linke gemeinsame Kopfschlagader und die linke Schlüsselbeinschlagader. Der konkave Rand biegt sich zugleich über die Teilungsstelle der A. pulmonalis hinweg, verbindet sich an seinem Ende mit deren linken Ast durch das Lig. arteriosum und entsendet die wandelbaren oberen Bronchialarterien.

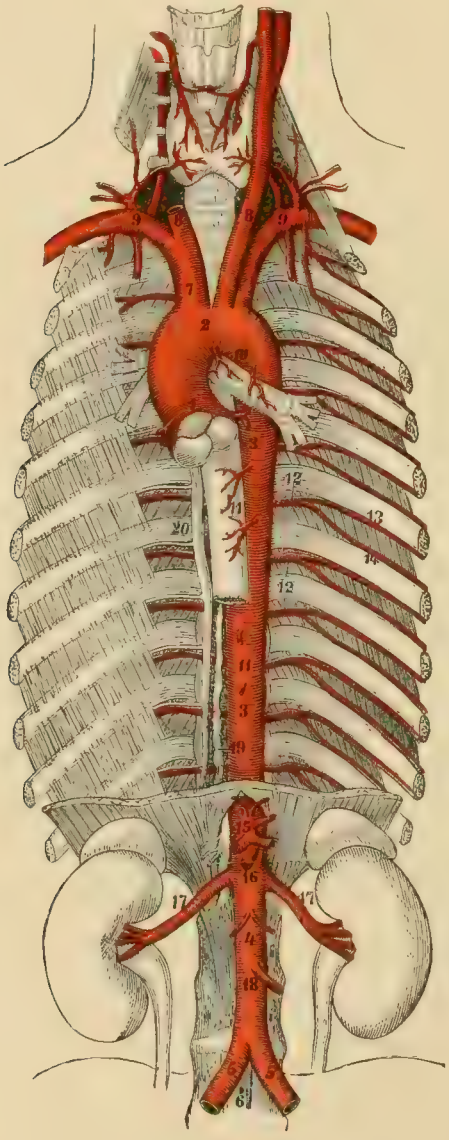

Fig. 246.

Arteria anonyma, unbenannte Schlagader. Fig. 246.

Die A. anonyma, 4—5 cm lang, ist das größte der aus dem Aortenbogen stammenden Gefäße. Vor der rechten Hälfte der Trachea schräg nach oben rechts ziehend, teilt sie sich in der Nähe der Articulatio sternoclavicularis dextra in die A. carotis communis dextra und die A. subclavia dextra.

Topographisches: Das Gefäß liegt meist vollständig innerhalb des Thorax und wird vorn vom Manubrium sterni gedeckt, von welchem es oben durch den Ursprung der Mm. sternohyoideus und sternothyreoideus, weiter unten durch die V. anonyma sinistra getrennt wird. Rechts liegt die V. anonyma dextra, links liegt die A. carotis sinistra. Es ist vom oberen Rande des Schlüsselbeins aus zwischen den beiden Köpfen des M. sternocleidomastoideus leicht zu erreichen.

Arteria carotis communis sinistra, linke gemeinschaftliche Kopfschlagader. Fig. 246.

Sie entspringt aus der Mitte des Arcus aortae, meist näher der A. anonyma als der A. subclavia sinistra, und steigt fast gerade vor dem linken Rande der Trachea in die Höhe. Fig. 253, 254.

Arteria subclavia sinistra, linke Schlüsselbeinschlagader. Fig. 246, 253, 254.

Sie kommt ziemlich weit links und hinten aus dem Arcus aortae hervor und zieht in steil aufgerichtetem Bogen über die erste Rippe zur oberen Extremität.

Brust- und Bauchaorta, mit ihren Verzweigungen in natürlicher Lage. 1:4.

Die ersten Rippen sind an den Ansatzstellen der Mm. scaleni abgetrennt und etwas nach außen gezogen; die übrigen Rippen sind nahezu auf der Höhe ihrer Konvexität durchschnitten; auf der linken Seite sind die Mm. intercostales interni entfernt. Das Zwerchfell ist in der Nähe seiner Schenkel durchschnitten; Brust- und Baucheingeweide sind zum größeren Teil weggenommen. 1 Aorta ascendens; 2 Arcus aortae; 3, 3 Aorta thoracalis; 4 Aorta abdominalis; 5, 5 Aa. iliacae communes; 6 A. sacralis media; 7 A. anonyma; 8 A. carotis comm. sin.; 9 A. subclavia sin.; 10 Aa. bronchiales; 11, 11 Aa. oesophageae; 12, 12 Aa. intercostales; 13 Ramus supracostalis; 14 Ramus infracostalis; 15 A. coeliaca et Aa. phrenicae inferiores; 16 A. mesenterica superior; 17, 17 Aa. renales; 18 A. mesenterica inferior; 19 Ductus thoracicus; 20 Vena azygos.

Einige sehr feine Bronchialarterien kommen aus der konkaven Seite des Aortenbogens, ziehen zur Teilungsstelle der Trachea und zu den sie umgebenden Lymphoglandulae bronchiales.

Varietäten des Arcus aortae.

Die zahlreichen und interessanten Varietäten des Aortenbogens beruhen zum Teil auf Veränderungen des Aortenbogens selbst, zum Teil auf Veränderungen der Hauptäste, zum Teil auf Veränderungen in den Zweigen dieser Hauptäste.

1. Veränderungen des Bogens. Fig. 247.

Der Aortenbogen kann an Höhe zu- und abnehmen, den oberen Rand des Manubrium sterni erreichen oder äußerst flach und 6—7 cm von jenem Rande entfernt sein.

Ein doppelter Bogen gehört beim Menschen zu den großen Seltenheiten, ist aber in zwei verschiedenen Formen beobachtet. In beiden Fällen dringen Trachea und Ösophagus durch den Kranz, welcher durch die Teilhälften des Bogens, die sich hinten wieder vereinigen, gebildet wird. Bei der einen Form behält der Bogen seine Richtung bei, die normal liegende A. pulmonalis verbindet sich durch das Lig. arteriosum mit dem linken Teil des Aortenbogens; von jedem seiner Teile entspringen eine Carotis und eine Subclavia. Bei der anderen Form ist der Ring symmetrisch, die

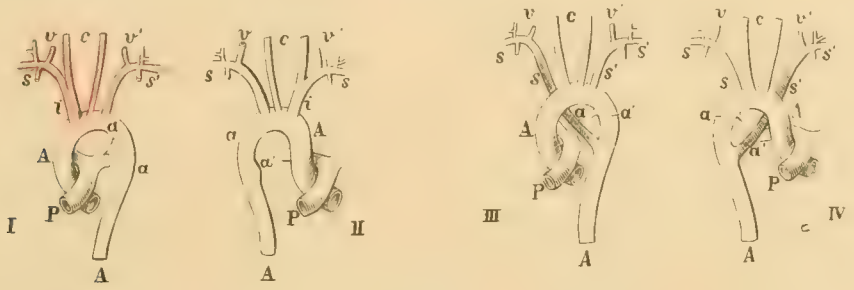

Fig. 247.

I Normales Verhalten, wie es Fig. 246 dargestellt ist. II Nach rechts gewendeter Aortenbogen. III Linker Aortenbogen mit nach links verlagertem Ursprung der rechten Schlüsselbeinschlagader. IV Rechter Aortenbogen mit nach rechts verlagertem Ursprung der linken Schlüsselbeinschlagader.
A A Aorta; *P* A. pulmonalis; *d* Ductus arteriosus; *a* rechte Aortenwurzel oder ihre Überreste; *a'* linke Aortenwurzel oder ihre Überreste; *c* Aa. carotides communes; *i* A. anonyma; *s* A. subclavia dextra; *s'* A. subclavia sinistra; *v* A. vertebralis dextra; *v'* A. vertebralis sinistra.

beiden Hälften winden sich gleichmäßig um die Luft- und die Speiseröhre nach hinten unten; jede Hälfte gibt drei Äste ab, eine Subclavia, eine Carotis interna und eine Carotis externa. Die A. pulmonalis biegt sich von oben und vorn durch den Ring hindurch und gibt unter dem Ringe ihre Äste ab.

Rechter Bogen (Fig. 247, II). Ein rechtsgewendeter Arcus aortae kommt in verschiedenen Formen vor; entweder mit Umlagerung des Herzens und der Eingeweide; oder ohne Umlagerung der Organe, aber mit linkem Truncus anonymus, rechter Carotis und rechter Subclavia, oder aus dem rechtsgewendeten Bogen entspringen die Gefäße in folgender Reihe: linke Carotis, rechte Carotis, rechte Subclavia, linke Subclavia, welche hinter dem Ösophagus verläuft.

2. Veränderungen der Äste des Bogens.

a) Lage der Äste.

Alle Äste der Konvexität können nach rechts hinübergeschoben sein, so daß sie aus dem Anfangsteil des Bogens und aus der Aorta ascendens entspringen. Die Zwischenräume des Ursprungs der großen Gefäße können gleich groß sein oder ungewöhnlich breit werden; oder die Carotis sinistra rückt einem der Nachbarstämme ungewöhnlich nahe.

b) Zahl und Anordnung der Äste. Fig. 248.

Die häufigste Varietät besteht in der Ausbildung von zwei Trunci anonymi. Fig. 248, I.

Seltener kommen zwei Äste dadurch zustande, daß beide Carotiden sich mit einer der beiden Schlüsselbeinarterien zu einem Stamme vereinigen und eine Schlüsselbeinarterie gesondert entspringt.

Bei drei aus dem Aortenbogen stammenden Ästen können die beiden Subclaviae gesondert entspringen, die beiden Carotiden aber aus einem gemeinsamen mittleren Stamme hervorgehen. Fig. 248, III.

Eine eigentümliche Varietät besteht in dem Ursprunge eines Stammes aus dem Aortenbogen. Dieser Stamm steigt senkrecht auf und entsendet in Form eines Kreuzes die beiden Subclaviae und einen gemeinsamen Stamm für beide Carotiden.

Vermehrung der Äste ist nicht selten. Vier Äste sieht man beim Mangel eines Truncus anonymus und unmittelbarem Ursprunge der vier großen Gefäße aus dem Aortenbogen (Fig. 248, V). In solchen Fällen ist die A. subclavia dextra öfters der letzte Ast des Aortenbogens und zieht hinter dem Ösophagus zur anderen Seite. Die Ursprünge der vier Gefäße können sich in anderen Fällen so verschieben, daß sie sich während des Aufsteigens zur oberen Brustapertur in der mannigfachsten Weise kreuzen.

3. Veränderungen mit Übertragung fremder Äste. Fig. 248.

In den weitaus meisten Fällen rücken bei dieser Form von Varietäten eine oder beide Aa. vertebrales von der Subclavia zum Aortenbogen herab. Der normale Ursprung der Hauptstämme des

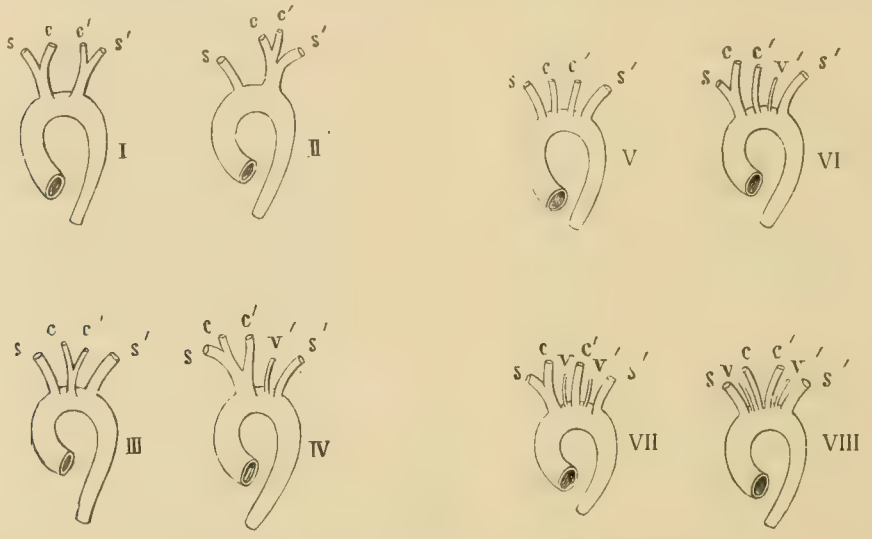

Fig. 248.

Schematische Darstellung einiger Varietäten in Bezug auf den Ursprung der Äste des Aortenbogens.
S. auch Fig. 249.

I Ein rechter und ein linker Truncus anonymus sind vorhanden.
II Die beiden Carotiden haben sich mit der A. subclavia sinistra zu einem Stamme vereinigt, die A. subclavia dextra entspringt gesondert.
III Die beiden Aa. subclaviae entspringen gesondert, die beiden Aa. carotides mit einem gemeinschaftlichen Stamme.
IV Die A. carotis sinistra hat sich mit dem Truncus anonymus vereinigt, die A. subclavia sinistra entspringt für sich gesondert, die A. vertebralis sinistra kommt gleichfalls allein aus dem Aortenbogen.
V Der Truncus anonymus fehlt, die rechte Kopfschlagader und rechte Schlüsselbeinschlagader entspringen getrennt.
VI Zwischen die linke Kopfschlagader und die linke Schlüsselbeinschlagader ist die linke Wirbelarterie eingeschoben.
VII Zu beiden Seiten der linken Kopfschlagader entspringen die beiden Wirbelschlagadern.
VIII Die beiden Kopfschlagadern und Schlüsselbeinschlagadern entspringen getrennt und je zwischen ihnen die Wirbelschlagader ihrer Seite.
s A. subclavia dextra; *s'* A. subclavia sinistra; *c* A. carotis dextra; *c'* A. carotis sinistra; *v* A. vertebralis dextra; *v'* A. vertebralis sinistra.

Arcus kann dabei fortbestehen (Fig. 248, VII), oder die Ursprünge sind vermindert (Fig. 248, IV), oder vermehrt. Meist rückt die A. vertebralis sinistra zwischen die Carotis und Subclavia sinistra herab (Fig. 248, VI); ebenso kann die rechte A. vertebralis aus dem Aortenbogen kommen. Verhält sich der Ursprung der Hauptstämme normal, so steigt durch das Hinzutreten einer Wirbelarterie die Zahl der Äste des Aortenbogens auf vier, durch das Hinzutreten von zwei Wirbelarterien auf fünf. Verbindet sich die Spaltung des Truncus anonymus mit dem Aortenbogenursprunge zweier Aa. vertebrales, so besitzt der Aortenbogen sechs Äste (Fig. 248, VIII). Häufiger noch als die A. vertebralis entspringt eine gewöhnlich nicht vorhandene Arterie, A. thyreoidea ima (Neubaueri), von dem Arcus aortae. Sie entspringt meist zwischen dem Truncus anonymus und der Carotis sinistra, zieht in der Medianebene dicht vor der Trachea aufwärts zur Schilddrüse und erfordert

die Beachtung des Chirurgen bei der Vornahme der Tracheotomie um so mehr, als die anomale Arterie nach den Beobachtungen von Gruber und Nuhn etwa an jeder zehnten Leiche vorkommt.

Die Erklärung der wichtigsten Anomalien des Arcus aortae liefert die Entwicklungsgeschichte, indem sie die symmetrische Anlage des Apparates der Kiemenbogengefäße zeigt und seine Umwandlungen verfolgt; ferner die vergleichende Anatomie. Die Hauptformen der Varietäten am menschlichen Arcus aortae finden sich in der Tierwelt als regelmäßige Vorkommnisse Fig. 249.

Holzapfel, G., Ungewöhnlicher Ursprung und Verlauf der A. subclavia dextra. Anat. Hefte 1899, S. 373—523. Es ist ein Truncus bicaroticus vorhanden: die Subclavia dextra entspringt am Ende des Arcus aortae, jenseits der Subclavia sinistra.

Arteria carotis communis, gemeinschaftliche Kopfschlagader.

Sie geht rechts in der Höhe des rechten Sternoclaviculargelenkes aus der A. anonyma, links, dicht neben letzterer, aus der höchsten Stelle des Arcus aortae hervor. Die Carotis communis sinistra ist daher 4—5 cm länger als die dextra.

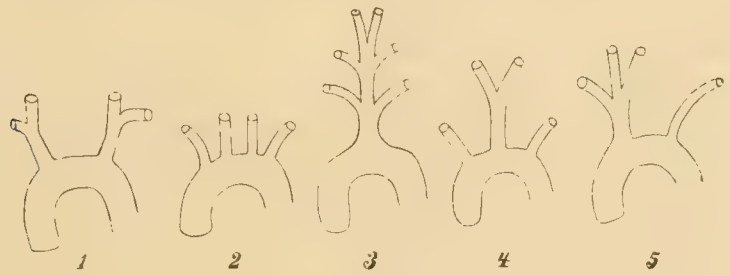

Fig. 249.

Einige Formen der Astbildung des Arcus aortae in der Tierreihe.
1 Maulwurf; 2 Waltiere; 3 Pferd; 4 Elefant; 5 Inuus caudatus.

Die Carotis communis zieht, ohne Äste abzugeben, zur Seite der Trachea und des Kehlkopfes in fast vertikaler Richtung am Halse empor und teilt sich in der Höhe des oberen Randes des Schildknorpels (bei Kurzhalsigen etwas höher), spitzwinkelig oder kandelaberartig in zwei fast gleich starke Hauptäste, die A. carotis externa und interna. Fig. 253—256.

Da die Carotis communis vor ihrer Teilung keine oder nur sehr unbedeutende Äste abgibt, so behält sie in ihrer ganzen Länge die gleiche Weite bei; an ihrer Teilungsstelle jedoch zeigt sie meist eine schwache, in die Carotis interna reichende Erweiterung, Sinus caroticus.

Topographisches: Am unteren Teile des Halses sind beide Carotides communes nur durch einen der Weite der Luftröhre entsprechenden kleinen Zwischenraum voneinander getrennt; weiter oben erweitert sich der Zwischenraum durch Aufnahme des Kehlkopfes und Schlundes; die Gefäße weichen also aufwärts auseinander. Durch das stärkere Hervortreten der oberen Halsorgane gewinnt es zugleich den Anschein, als ob die Carotiden oben tiefer lägen als unten.

Hinten grenzt die Arterie an die Fascia praevertebralis; vorn wird sie nebst der V. jugularis int., welche sich lateral von ihr befindet, von dem tiefen Blatt der Fascia colli gedeckt; medial trennt das Septum longitudinale beide Gefäße von den Halseingeweiden. Der N. vagus liegt hinter und zwischen beiden Gefäßen; etwas weiter medial der N. sympathicus. Fig. 68.

Vor dem unteren Teil der Carotis communis liegen das Sternalende der Clavicula (rechts auch der obere Teil des Manubrium sterni), die Mm. sternocleidomastoideus, sternohyoideus und sternothyreoideus. Der obere Teil der Carotis dagegen liegt medial von ersterem Muskel, im Trigonum caroticum, welches von dem vorderen Rande des Sternocleidomastoideus, dem oberen Bauch des Omohyoideus und dem hinteren Bauch des Digastricus begrenzt wird. In der dem unteren Winkel dieses Dreieckes entsprechenden Grube, Fossa carotica (Malgaignii), sieht oder fühlt man den Puls der Carotis leicht (Fig. 253). Gegen den vorspringenden Quer-

fortsatz des sechsten Halswirbels (Tuberculum caroticum, Tubercule de Chassaignac (Chassaignacscher Carotidenhöcker) kann die Carotis in vorsichtiger Weise komprimiert werden. Fig. 66.

Der absteigende Ast des N. hypoglossus zieht an der vorderen Fläche der Gefäßscheide herab und bildet mit einigen Fäden des Plexus cervicalis eine medianwärts über sie hinwegziehende Schlinge.

Varietäten: Die Carotis communis dextra entspringt zuweilen unmittelbar aus dem Arcus aortae oder aus einem gemeinsamen Stamme mit der linken. Bei unmittelbarem Ursprunge und Dislokation der Subclavia kann sie der erste Ast des Arcus aortae sein. Fig. 247, III.

Die Teilungsstelle der Anonyma kann auf- und abwärtsrücken; unter 100 Fällen rückt die Teilungsstelle 12 mal über oder unter die Clavicula, häufiger über als unter diese.

Die Carotis communis sinistra wechselt in ihrem Ursprunge häufiger als die rechte; dabei kommt sie dann meist aus dem Truncus anonymus hervor. Bei gesondertem Ursprunge der Subclavia dextra kann sie mit der Carotis dextra aus einem gemeinsamen Stamme entspringen. In Fällen von Transposition oder eines Arcus aortae dexter geht sie zuweilen mit der Subclavia sinistra aus einem Truncus anonymus sinister hervor. Fig. 247, 248.

Die Teilungsstelle der Carotis communis kann hinauf- oder herabrücken, häufiger hinauf, besonders bei kurzem Halse. Oft findet sie sich in der Höhe des Zungenbeines, manchmal noch höher. In einzelnen Fällen rückt sie bis zur Mitte, bis zum unteren Rande des Schildknorpels oder gar bis zum unteren Rande des Ringknorpels und tiefer herab.

Carotis interna und externa entspringen in seltenen Fällen unmittelbar aus dem Aortenbogen.

In seltenen Fällen läuft die Carotis communis ungeteilt am Halse in die Höhe und gibt die Äste der Carotis externa ab. Auch ein Fehlen der Carotis interna kommt vor.

Selten gibt die Carotis communis Zweige ab; am häufigsten noch eine A. thyreoidea superior; doch sind auch Fälle bekannt, in welchen eine A. laryngea oder eine A. thyreoidea inferior, sogar eine A. vertebralis aus der Carotis communis hervorgingen.

Glomus caroticum, Carotisdrüse. Fig. 250, 251.

So nennt man ein kleines, an der Teilungsstelle der Carotis communis gelegenes Knötchen.

Es besteht aus kleinen, von der A. carotis communis und externa stammenden Arterienästchen, welche an einzelnen Stellen kolbige Erweiterungen zeigen und mit den aus ihnen hervorgehenden Kapillaren knäuelförmig aufgewunden sind. Die Kapillaren gehen alsbald in verhältnismäßig weite, venöse Gefäße über, welche in die benachbarten Venen münden. So entstehen körnerartige Gebilde, welche durch ein an elastischen Fasern reiches, und lymphoid infiltriertes Bindegewebe zusammengehalten werden. Auch Nervenfasern sind vorhanden. Die Gefäßknäuel sind die Reste der dritten Kiemenbogenarterie (W. Krause). S. auch Sympathicus.

Das Glomus caroticum ist nach A. Kohn (Arch. mikr. Anat. 26. Bd. 1900) ein Organ sui generis und dem sympathischen Nervensystem anzugliedern. Es besteht aus typischen, sogenannten chromaffinen Zellen, Nervenzellen und Nervenfasern. Erstere sind Abkömmlinge jüngster Sympathicuszellen, welche sich zu Ballen ordnen und sich stark mit Chromsalzen färben. Das Organ ist gefäßreich. An verschiedenen sympathischen Ganglien, besonders des Bauch- und Beckenteiles kommen ganz übereinstimmende Gebilde vor; auch die Marksubstanz der Nebennieren gehört nach K. vielleicht hierher. Gegenüber Fr. Maurer, welcher die Carotisdrüse der Amphibien und Säugetiere für eine epithelogene Bildung der II. Schlundspalte anspricht, hält K. seine Meinung aufrecht.

Arteria carotis externa, äussere Kopfschlagader.

Sie verbreitet sich vorzugsweise am Antlitz und an den Schädelwänden. Sie ist bei jüngeren Individuen schwächer als die Carotis interna, bei Erwachsenen nahezu von gleicher Stärke. Sie reicht von der Teilungsstelle der Carotis communis am oberen Rande des Schildknorpels bis zur Höhe des Unterkieferhalses und teilt sich hier in ihre beiden Endäste, die A. temporalis superficialis und die A. maxillaris interna. Im Aufsteigen nimmt ihr Durchmesser wegen der Abgabe zahlreicher Äste beträchtlich ab.

Die Carotis externa gibt neun Äste[1]) ab, nämlich (in der Reihenfolge des Ursprunges aufgezählt) die A. thyreoidea superior, pharyngea ascendens, lingualis, maxillaris externa, sternocleidomastoidea, occipitalis, auricularis posterior, maxillaris interna, temporalis superficialis.

Topographisches: In der Nähe des Ursprunges liegt die Carotis externa aus entwicklungsgeschichtlichen Gründen weiter medial als die interna; bald aber liegt sie oberflächlicher und wendet sich zugleich lateralwärts, indem sie die Bahn nach der Fossa retromandibularis s. parotidea einschlägt.

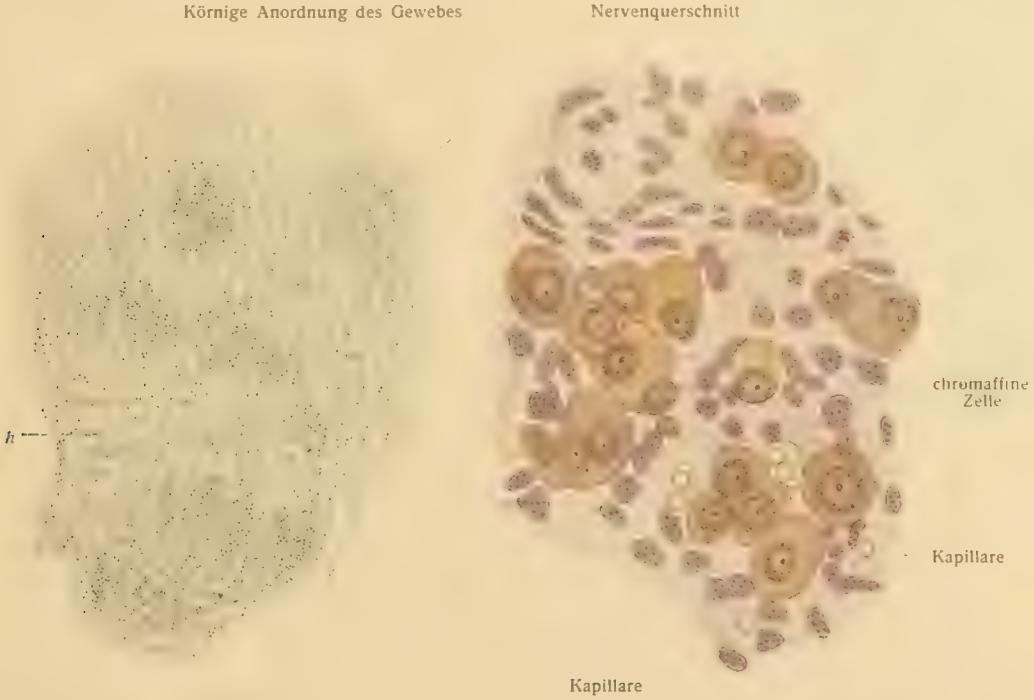

Fig. 250. Fig. 251.

Fig. 250. **Carotisdrüse eines Kindes von vier Jahren.** Übersichtspräparat (aus Kohn). Anordnung des Gewebes in „Körnern". *h* ist eine Art Hilus der Drüse.

Fig. 251. **Carotisdrüse eines Affen** (Macacus rhesus) mit chromaffinen (gelben) Zellen.

An ihrem Ursprunge wird sie meist vom vorderen Rande des M. sternocleidomastoideus überlagert, verläßt ihn aber alsbald medianwärts, liegt im Trigonum caroticum und wird hier von der Fascia colli und dem Platysma bedeckt. Weiter oben wird sie vom M. stylohyoideus und vom hinteren Bauch des Digastricus überlagert und dringt darauf in die Masse der Glandula parotis ein. Ein Teil der Drüsensubstanz trennt sie von dem Unterkieferaste. Der Griffelfortsatz nebst den Mm. stylopharyngeus und styloglossus trennen sie von der Carotis interna.

Dicht am M. digastricus, oberhalb des Zungenbeines, wird die Carotis externa vom Bogen des N. hypoglossus lateral gekreuzt; ebenso in der Nähe ihres oberen Endes, innerhalb der Parotis, vom N. facialis. Der N. glossopharyngeus, welcher den M. stylopharyngeus begleitet, liegt zwischen Carotis externa und interna; der N. laryngeus superior hinter beiden. Fig. 256.

Varietäten: Die Varietäten des Ursprunges sind bereits bei der A. carotis communis erwähnt. Die Äste gehen manchmal in der Nähe des Ursprunges oder weiter oben von einer Stelle des Gefäßes zusammen ab; oder sie verteilen sich in gleichen Zwischenräumen auf die ganze Länge des Stammes. Die Zahl der Äste kann vermindert sein durch Übertragung des Ursprunges auf eine fremde Arterie, oder durch Vereinigung mehrerer Äste zu kurzen Stämmchen; sie kann aber auch vermehrt sein, wenn Teilungen der Äste sich bis auf den Stamm fortsetzen, oder wenn Gefäße eines fremden Stammes aus ihr hervorgehen.

[1]) gleich der Subclavia und Hypogastrica.

Die Äste der Carotis externa scheiden sich

1. in vordere: A. thyreoidea superior, lingualis, maxillaris externa;
2. in hintere: A. sternocleidomastoidea, occipitalis, auricularis posterior;
3. in mediale: A. pharyngea ascendens und
4. in Endäste: A. temporalis superficialis und maxillaris interna.

1. A. thyreoidea superior, obere Schilddrüsenschlagader.

Sie geht unmittelbar nach der Teilung der Carotis communis dicht unter dem großen Horn des Zungenbeines aus der Carotis externa hervor. Fig. 253, 254.

Von dieser Stelle aus krümmt sich die Arterie nach vorn und abwärts, steigt an den unteren Zungenbeinmuskeln, welche sie mit Zweigen versieht, zur Schilddrüse herab, verzweigt sich in ihr und geht Verbindungen mit der unteren Schilddrüsenarterie ein.

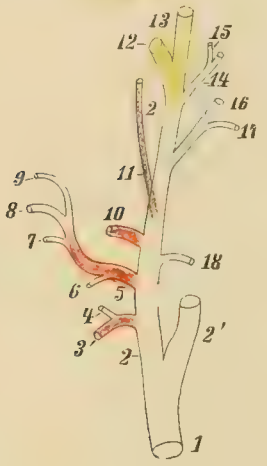

Fig. 252.

Astfolge der A. carotis externa.

1 Carotis communis sinistra; 2 Carotis externa; 2' Carotis interna (Spindel oder Sinus derselben); 3 Thyreoidea superior; 4 Laryngea superior; 5 Lingualis; 6 R. hyoideus; 7 A. sublingualis; 8 A. profunda linguae; 9 R. dorsalis linguae; 10 Maxillaris externa; 11 Pharyngea ascendens; 12 Maxillaris interna; 13 Temporalis superficialis; 14 Auricularis posterior; 15 A. stylomastoidea; 16 Occipitalis; 17 R. descendens; 18 Sternocleidomastoidea.

Auf ihrem Wege gibt sie folgende Äste ab:

a) R. hyoideus, ein medianwärts ziehender kleiner Ast, welcher sich in den dem Zungenbein benachbarten Weichteilen verzweigt und sich mit der gleichnamigen Arterie der anderen Seite verbinden kann.

b) R. sternocleidomastoideus für den gleichnamigen Muskel.

c) A. laryngea superior; sie geht mit dem N. laryngeus superior abwärts und durchdringt meist die Membrana hyothyreoidea; vor dem Eintritt in den Kehlkopf ist sie vom M. thyreohyoideus bedeckt; innerhalb des Kehlkopfes verzweigt sie sich an den Muskeln und der Schleimhaut. Sie entsendet zahlreiche Muskeläste, an Zahl wechselnd, zu den unteren Zungenbein-, vorderen Kehlkopfmuskeln und zum unteren Schlundschnürer.

d) R. cricothyreoideus, ein kleiner, seiner Lage wegen wichtiger Ast für den gleichnamigen Muskel. Er geht auf dem Lig. cricothyreoideum [medium] häufig eine bogenförmige Anastomose mit der Arterie der anderen Seite und mit absteigenden Zweigen des R. hyoideus ein und sendet perforierende Zweige zur inneren Wand des Kehlkopfes.

e) Rr. glandulares, zur Schilddrüse. (Diese Gefäße sind Endarterien.)

Varietäten: Die A. thyreoidea superior ist manchmal viel stärker als gewöhnlich und kann die symmetrische Arterie oder die A. thyreoidea inferior zugleich vertreten; sie kann aber auch sehr schwach sein und sich auf Muskeläste und die obere Kehlkopfarterie beschränken. Der Ursprung kann auf die Carotis communis herabrücken, oder sie kann mit der A. lingualis oder mit dieser und der A. maxillaris externa zusammen entspringen. Manchmal kommen auf einer Seite zwei obere Aa. thyreoideae vor. Die A. laryngea superior entspringt zuweilen von der Carotis externa oder gar von der Carotis communis. Sie dringt auch oft durch ein Foramen thyreoideum des Schildknorpels in den Kehlkopf. Der Hauptstamm der A. thyreoidea teilt sich häufig in einen Ramus ant. und einen Ramus post., welche sich von vorn bezw. hinten auf der Drüse verästeln.

2. Arteria lingualis, Zungenschlagader. Fig. 253—256, 258.

Sie biegt nach ihrem Ursprunge aufwärts und medianwärts und dringt oberhalb des Zungenbeines, hinter der Spitze seines großen Hornes, gedeckt vom M. hyoglossus in die Zunge ein. (Nach außen vom M. hyoglossus ver-

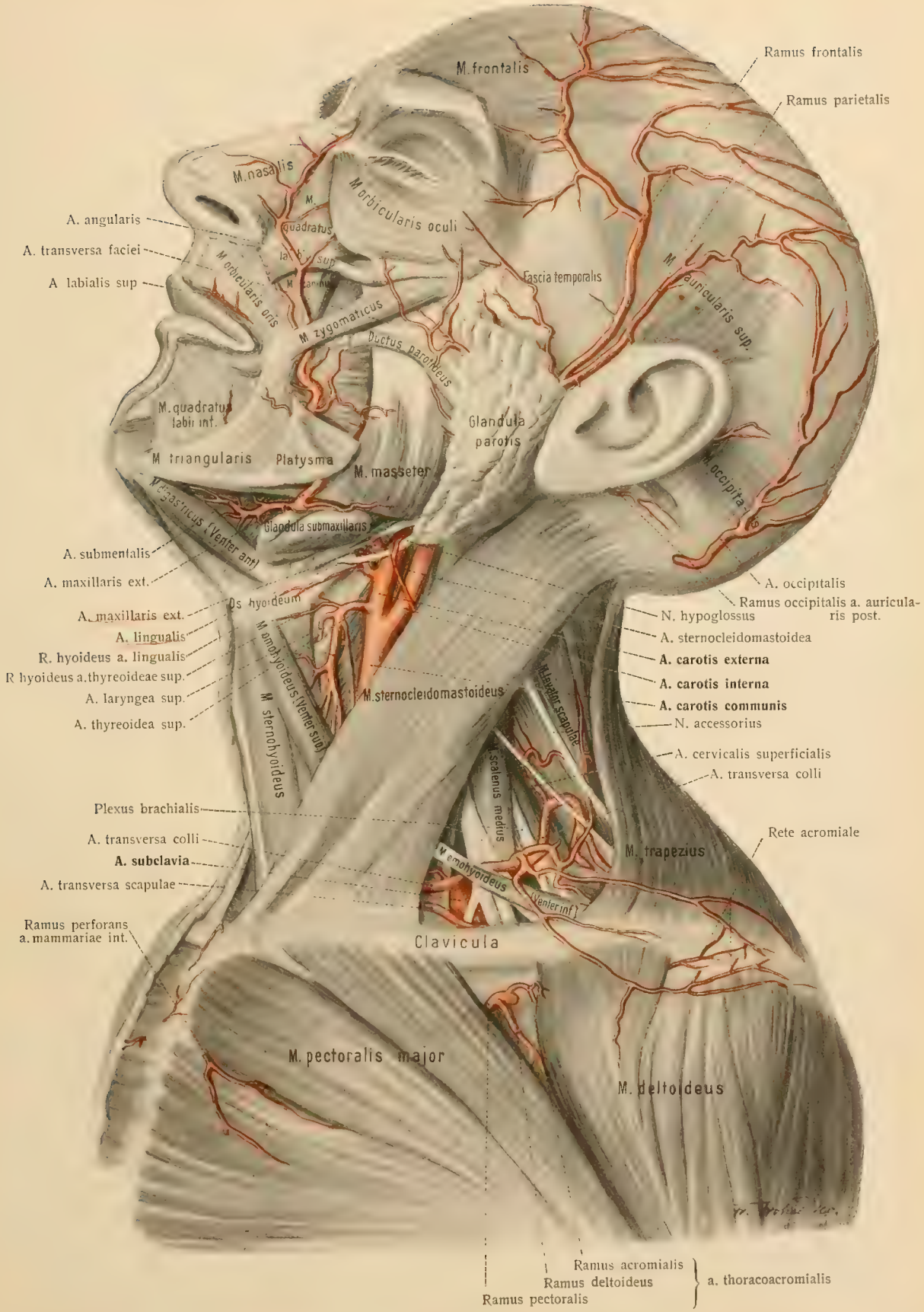

Fig. 253. Arterien der oberen Rumpfhälfte (I). Oberflächliche Verästelung ($^3/_5$).

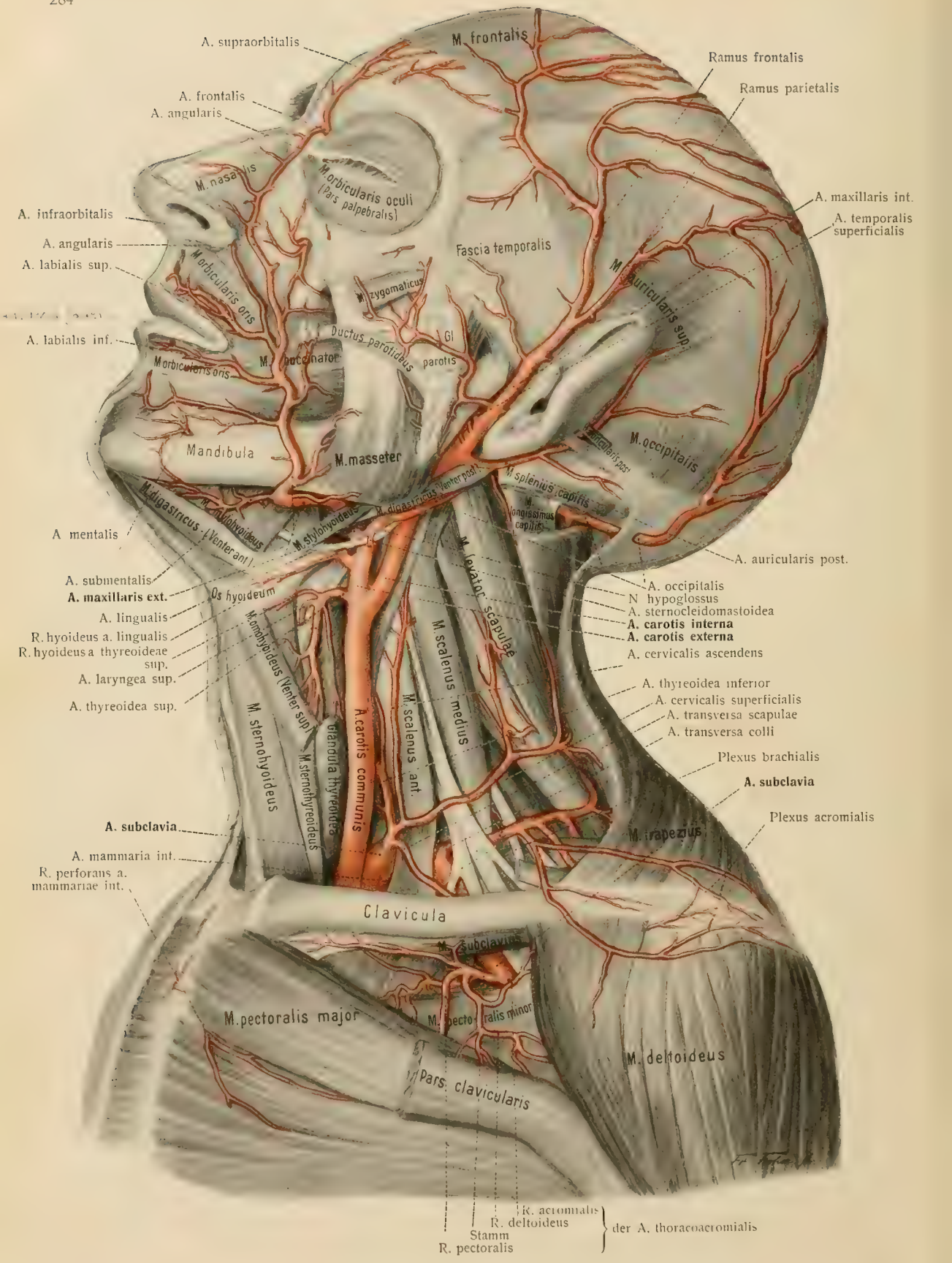

Fig. 254. Arterien der oberen Rumpfhälfte (II). Tiefere Schicht (3/5).

läuft der N. hypoglossus). In starken Windungen wendet sie sich zwischen dem M. genioglossus und hyoglossus liegend gegen die Zungenspitze und entwickelt folgende Äste:

a) R. hyoideus, welcher längs des oberen Zungenbeinrandes hinzieht, die benachbarten Weichteile versorgt und mit dem symmetrischen Aste bogenförmig anastomosiert.

b) A. sublingualis, entspringt am vorderen Rande des M. hyoglossus und wendet sich zwischen dem M. mylohyoideus und der Glandula sublingualis nach vorn. Sie versorgt diese Drüse, die benachbarten Muskeln, die Schleimhaut der Mundhöhle und das Zahnfleisch.

c) Rr. dorsales linguae (Fig. 258), ziehen steil zum hinteren Teil des Zungenrückens und verzweigen sich an ihm bis zur Epiglottis. Die Aa. dorsales linguae beider Seiten verbinden sich oft zu einem gegen das Foramen caecum hinlaufenden Stämmchen.

d) A. profunda linguae (Fig. 258), nach Größe und Richtung die Fortsetzung des Stammes der A. lingualis. Zahlreiche Seitenäste abgebend, verläuft sie nahe der unteren Zungenfläche zur Seite des M. genioglossus geschlängelt nach vorn und liegt hier dicht am Frenulum linguae. Anastomosen von Zweigen der linken und rechten A. profunda linguae finden nicht statt.

Varietäten: Der Ursprung der A. lingualis erfolgt öfters in einem gemeinsamen Stamm mit der A. maxillaris externa oder der A. thyreoidea superior, seltener mit beiden zugleich. Die A. sublingualis wechselt sehr in ihrer Größe; manchmal entspringt sie von der A. maxillaris externa und durchbricht dann den M. mylohyoideus. Von der A. lingualis entspringen öfters fremde Zweige, so die A. submentalis und A. palatina ascendens.

3. Arteria maxillaris externa, äußere Kieferschlagader. Fig. 253—256, 258.

Sie tritt etwas oberhalb der A. lingualis aus der Carotis externa hervor, verläuft zunächst wie die Lingualis medial vom M. stylohyoideus und vom hinteren Bauch des Digastricus bis unter die Glandula submaxillaris, von der sie bedeckt wird und liegt hier also medial vom Körper der Mandibula; darauf wendet sie sich vor der Masseterinsertion um den unteren Rand des Unterkiefers und dringt im Gesicht gegen den Mundwinkel vor. Von hier gelangt sie an der Seite der Nase in die Nähe des medialen Augenwinkels und endigt in einer Anastomose mit der A. dorsalis nasi der A. ophthalmica.

Topographisches: In seinem ganzen Verlauf ist das Gefäß gewunden, ein Verhalten, welches durch die große Beweglichkeit der zu versorgenden Teile bedingt wird. Am vorderen Rande des Masseter kann es leicht aufgesucht und gegen die Mandibula angedruckt werden. Die gestreckter verlaufende Vena facialis liegt zwischen Arterie und vorderem Rande des Masseter. Zweige des N. facialis kreuzen sich mit ihr; der N. infraorbitalis verläuft zum Teil hinter ihr.

Ihre Äste sind Halsäste und Gesichtsäste.

A. Halsäste der Maxillaris externa.

a) A. palatina ascendens. (Fig. 258.) Sie steigt an der Seitenwand des Schlundes (zwischen den Mm. styloglossus und stylopharyngeus) fast senkrecht zum Velum palatinum auf, versorgt letzteres und gibt den Tonsillen, Griffelmuskeln und der Tuba auditiva Zweige. Sie wird oft durch Zweige der A. pharyngea ascendens ersetzt.

b) R. tonsillaris (Fig. 258), ein kleiner Ast, welcher an der Seite des Schlundes aufwärts zieht, den oberen Schlundschnürer durchdringt und mit zahlreichen Zweigen an der Tonsilla palatina und an der Seite der Zungenwurzel

endigt. Er ist oft ein Zweig des vorhergenannten Gefäßes. Bei Hypertrophie der Tonsille nimmt sie an Stärke zu und kann bei operativen Eingriffen beträchtliche Blutungen veranlassen, welche aber auch durch Verletzungen einer stark geschlängelten Maxillaris ext. entstehen können.

c) Rr. glandulares s. submaxillares; zahlreiche aus dem Stamme während seines Verlaufes an der Glandula submaxillaris zu ihr und den benachbarten Lymphdrüsen ziehende Ästchen.

d) A. submentalis (Fig. 253, 254), der stärkste Halsast der Maxillaris externa. Sie verläuft an der unteren Fläche des M. mylohyoideus nach vorn zum Kinn, gibt der Unterkieferdrüse und den benachbarten Muskeln Zweige und teilt sich hier in einen oberflächlichen und einen tiefen Zweig; der eine zieht an der vorderen Fläche des Kinnes auf den Muskeln gegen die Unterlippe, der andere verzweigt sich in der Tiefe zwischen dem Knochen und den Muskeln.

B. Gesichtsäste der Maxillaris externa.

e) f) Aa. labialis inferior et superior (Fig. 253—256). Sie liegen beide einwärts vom M. orbicularis oris, daher wird der Puls beider Labiales auf der Schleimhautseite leicht gefühlt. Die Labialis inferior (A. coronaria labii inferioris) entspringt oberhalb des unteren Unterkieferrandes oder erst in der Nähe des Mundwinkels, verbreitet sich in geschlängeltem Verlauf in den Muskeln und in der Haut der Unterlippe und anastomosiert mit der symmetrischen Arterie, mit der A. submentalis und mit einem Endast der A. alveolaris inferior (aus der Maxillaris interna).

Die Labialis sup. ist größer und stärker gewunden, verbreitet sich in der Substanz der Oberlippe und verbindet sich mit der Arterie der Gegenseite. Da die untere Lippenarterie sich ebenso verhält, wird ein Gefäßkranz der Lippen, Circulus arteriosus oris, gebildet. Nicht selten entspringen obere und untere Lippenarterie mit einem gemeinsamen Stämmchen. Außer zahlreichen Ästchen zur Oberlippe gibt die Labialis superior zur Nase und den benachbarten zur Oberlippe ziehenden Muskeln mehrere Zweige, welche mit den Aa. infraorbitalis, transversa faciei, buccinatoria in Verbindung stehen.

g) A. angularis (Fig. 253—256). Die Augenwinkelarterie bildet das Ende der Maxillaris externa, läuft an der Seitenwand der Nase aufwärts, versorgt mit zahlreichen Ästen die Nasenflügel und den Nasenrücken. Sie verbindet sich mit der A. dorsalis nasi der A. ophthalmica.

Varietäten: Maxillaris externa und Lingualis entspringen nicht selten mit einem gemeinsamen kurzen Stamm. Manchmal entspringt sie höher und biegt sich alsdann abwärts zum Unterkiefer. Sie wechselt in Stärke und Ausbreitung bedeutend. In seltenem Falle endigt sie als A. submentalis und erreicht das Gesicht nicht. Manchmal gelangt sie nur bis zur Oberlippe. Ihre mangelhafte Ausbildung wird ersetzt durch starke, in das Gesicht ausstrahlende Zweige der A. ophthalmica, oder durch Zweige der A. transversa faciei. Die Tonsillaris fehlt nicht selten als selbständiger Ast. Die Submentalis wird öfter von der Lingualis abgegeben; andererseits liefert die Maxillaris externa öfter die Sublingualis.

4. Arteria sternocleidomastoidea, Kopfnickerschlagader. Fig. 253.

Sie bildet einen, mitunter mehrfach vorhandenen, ansehnlichen Zweig, welcher auf dem N. hypoglossus reitet und sich zum M. sternocleidomastoideus begibt.

5. Arteria occipitalis, Hinterhauptschlagader. Fig. 253—256.

Sie entspringt von der hinteren Seite der Carotis externa, gewöhnlich gegenüber der Maxillaris externa oder ein wenig höher, zieht unter dem Schutze des

hinteren Digastricusbauches nach oben bis über den Querfortsatz des Atlas und wendet sich um den M. rectus lat. nach hinten, bedeckt vom Sternocleidomastoideus, Splenius, Longissimus capitis zum Sulcus arteriae occipitalis des Schläfenbeines, in welchem sie ihren Weg nimmt.

Dann wechselt sie abermals ihre Richtung, indem sie am medialen Rande des Splenius den Ansatz des Trapezius durchbohrt, dicht unter der Haut am Hinterkopf aufwärts läuft und sich in zahlreiche Rami occipitales auflöst.

Sie entsendet während ihres Verlaufes folgende Äste:

Außer zahlreichen Muskelästen zu den Mm. digastricus (Venter post.), stylohyoideus, splenius, longissimus capitis, sternocleidomastoideus:

a) R. mastoideus, er dringt durch das Foramen mastoideum und verzweigt sich an der Dura mater in der hinteren Schädelgrube.

b) R. auricularis, zur hinteren Fläche der Ohrmuschel.

c) Rr. musculares, zu den Nackenmuskeln, welche sich mit Zweigen der A. vertebralis und der A. cervicalis profunda verbinden. Ein besonders starker Ast ist der Ramus descendens, welcher zwischen den Mm. splenius capitis und semispinalis capitis verläuft.

d) Rr. occipitales. Der aufsteigende Endast bildet die Fortsetzung des Stammes, verläuft geschlängelt zwischen der Haut und dem M. epicranius und löst sich in zahlreiche Rami occipitales auf, welche sich in der Hinterhauptgegend verbreiten und Verbindungen mit den Ästen der A. auricularis posterior, temporalis superficialis und den Occipitalästen der symmetrischen Arterien eingehen. Einer dieser Zweige entsendet den

e) R. meningeus, ein feiner Zweig, welcher durch das Foramen parietale des Scheitelbeins zur Dura mater gelangt.

Varietäten: Die Occipitalis entspringt zuweilen von der Carotis interna oder vom Truncus thyreocervicalis der Subclavia. Sie verläuft manchmal oberflächlicher, lateralwärts vom Longissimus capitis oder gar vom Sternocleidomastoideus; im letzteren Falle besteht meist noch ein kleiner Ast in gewöhnlicher Lage. In manchen Fällen nimmt sie unterhalb des Processus transversus atlantis ihre Bahn. Die Auricularis posterior, Pharyngea ascendens und Stylomastoidea sind manchmal Äste der Occipitalis.

6. Arteria auricularis posterior, hintere Ohrschlagader. Fig. 253—256, 258.

Sie ist ein kleines Gefäß, welches etwas höher als die Occipitalis (beide sind voneinander getrennt durch den hinteren Bauch des Digastricus) von der Carotis externa entspringt. Sie steigt von der Parotis bedeckt auf dem Griffelfortsatz, alsdann vor dem Processus mastoideus und hinter der Ohrmuschel aufwärts. Etwas oberhalb des Warzenfortsatzes teilt sie sich in einen vorderen und einen hinteren Endast. Ihre Äste sind:

Außer zahlreichen Muskelästen zu den Mm. digastricus (Venter post.), stylohyoideus, styloglossus, sternocleidomastoideus, masseter, pterygoideus internus, sowie Ästen zur Parotis:

a) A. stylomastoidea. Sie dringt als feines Gefäß durch das Foramen stylomastoideum in den Canalis facialis, durchläuft ihn, gibt einen Zweig, Ramus stapedius, an den M. stapedius und gelangt am Hiatus canalis facialis zur Dura mater. Ein Seitenzweig, A. tympanica post., dringt durch den Canaliculus chordae zusammen mit der Chorda tympani in die Paukenhöhle und verzweigt sich hier sowie an den Cellulae mastoideae, Rami mastoidei; dabei geht sie

Verbindungen ein mit der durch die Fissura petrotympanica in die Paukenhöhle kommenden A. tympanica ant. aus der Maxillaris interna.

b) R. auricularis; er verzweigt sich an der hinteren Seite der Ohrmuschel und an ihrem Rande, mit perforierenden Zweigen auch an der vorderen Seite. Kleine Zweige treten zu den kleinen Muskeln des äußeren Ohres.

c) R. occipitalis. Er zieht über den Warzenteil des Temporale nach hinten und anastomosiert mit Zweigen der Occipitalis.

Varietäten: Oft ist das Gefäß sehr schwach. Manchmal endigt es schon mit der A. stylomastoidea. Oft wird es durch die Occipitalis vertreten. Die Occipitalis gibt öfters nur einzelne Äste der Auricularis posterior ab. Occipitalis und Auricularis posterior können mit einem gemeinsamen kurzen Stamm entspringen.

7. Arteria temporalis superficialis, oberflächliche Schläfenarterie. Fig. 253—258.

Sie ist der oberflächliche Endast der Carotis externa, geht am Halse des Unterkieferastes aus ihr hervor und setzt deren aufsteigende Richtung fort. Von der Substanz der Parotis umlagert, zieht sie zunächst zwischen dem äußeren Gehörgang und dem Unterkieferköpfchen, sodann über die Wurzel des Jochbogens aufwärts und kann hier leicht komprimiert werden, da sie zwischen der Haut und der Fascia temporalis liegt. Einige Zentimeter oberhalb des Jochbogens teilt sie sich in ihre beiden, fast rechtwinkelig auseinanderweichenden Endäste, den Ramus frontalis und den Ramus parietalis.

Ihre Zweige sind:

a) Rr. parotidei, zur Parotis.

b) A. transversa faciei (Fig. 253—256). Sie verläuft von der Parotis anfänglich bedeckt fast horizontal über den Masseter zwischen dem Jochbogen und dem Ductus parotideus, von zwei Ästen des N. facialis begleitet. Sie gibt der Parotis sowie den Gesichtsmuskeln Äste und spaltet sich in drei bis vier Zweige, welche sich im Antlitz verbreiten und mit den benachbarten Arterien Verbindungen eingehen.

c) Rr. auriculares anteriores; so werden einige Ästchen genannt, welche sich an der vorderen Fläche der Ohrmuschel, ihren Muskeln und am äußeren Gehörgange verbreiten und sich mit Zweigen der Auricularis posterior verbinden.

d) A. zygomaticoorbitalis. Sie zieht über die Schläfenfascie zum lateralen Augenwinkel und verzweigt sich im Orbicularis oculi.

e) A. temporalis media. Die mittlere Schläfenarterie durchdringt dicht oberhalb des Jochbogens die Fascia temporalis, gelangt zum Sulcus arteriae temporalis mediae der Schläfenbeinschuppe und hilft den Schläfenmuskel versorgen.

f) R. frontalis, der vordere der beiden Endäste, tritt auf der Schläfenfascie im Bogen nach vorn, verbreitet sich besonders am Vorderkopf, versorgt die Mm. orbicularis oculi und frontalis, die Galea, die Haut und verbindet sich mit Ästen der Aa. supraorbitalis und frontalis; oben am Schädel wenden sich die Äste bogenförmig rückwärts.

g) R. parietalis (Fig. 253—256) der hintere, gewöhnlich stärkere Endast; er zieht auf der Schläfenfascie über der Ohrmuschel nach hinten, verzweigt sich an den Schädelbedeckungen, geht auf dem Scheitel Verbindungen mit der symmetrischen Arterie, vorn und hinten mit den Ästen der benachbarten Arterien ein.

Varietäten: Manchmal finden sich stärkere Verbindungen der Temporalis superficialis mit Endästen der A. ophthalmica. Manchmal ist der Stirnast der stärkere und beschreibt alsdann am Scheitel einen großen Bogen, welcher sich mit der Occipitalis verbindet. Die Transversa faciei

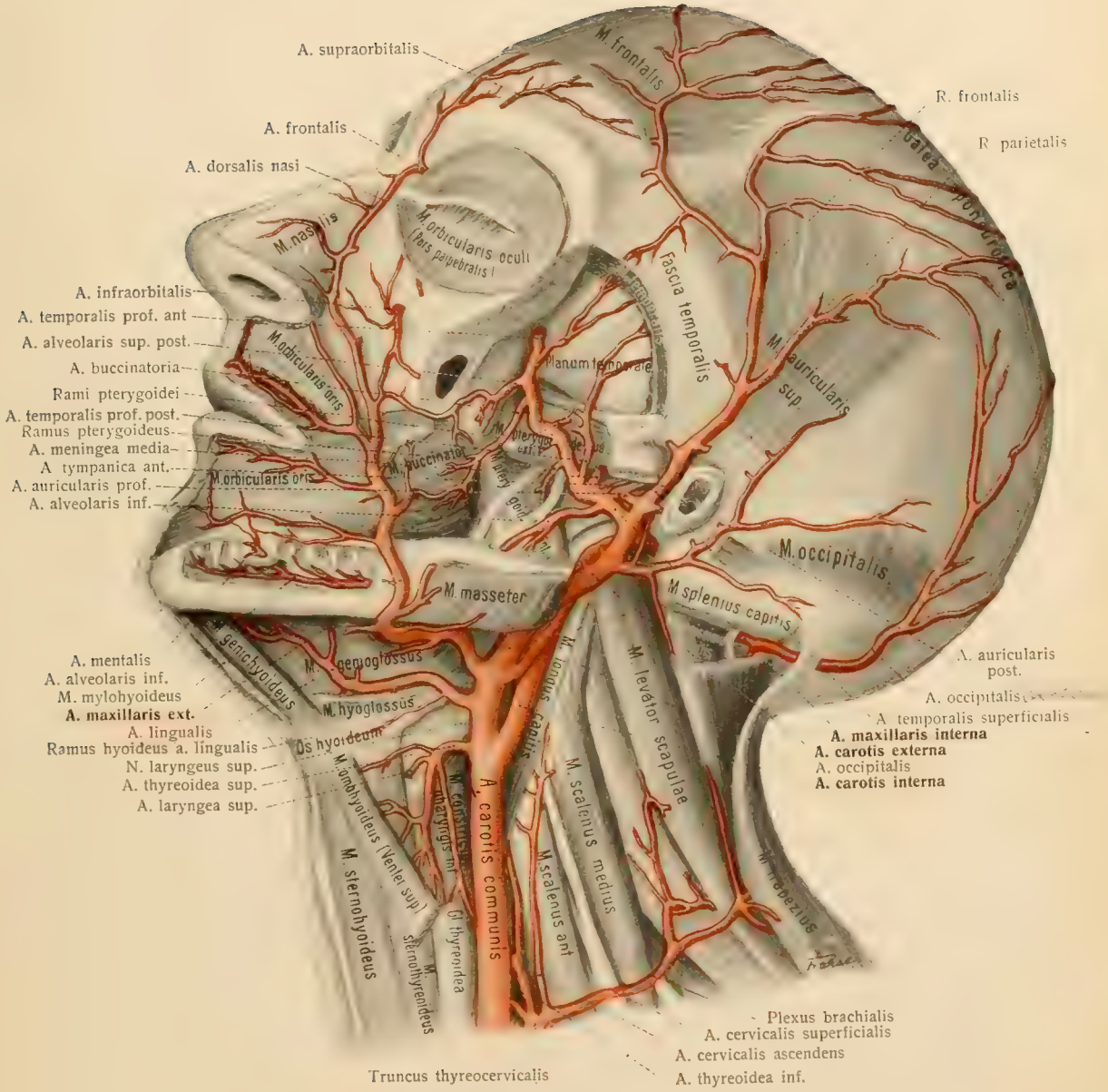

Fig. 255. Die tiefen Äste der A. carotis externa (3/5).

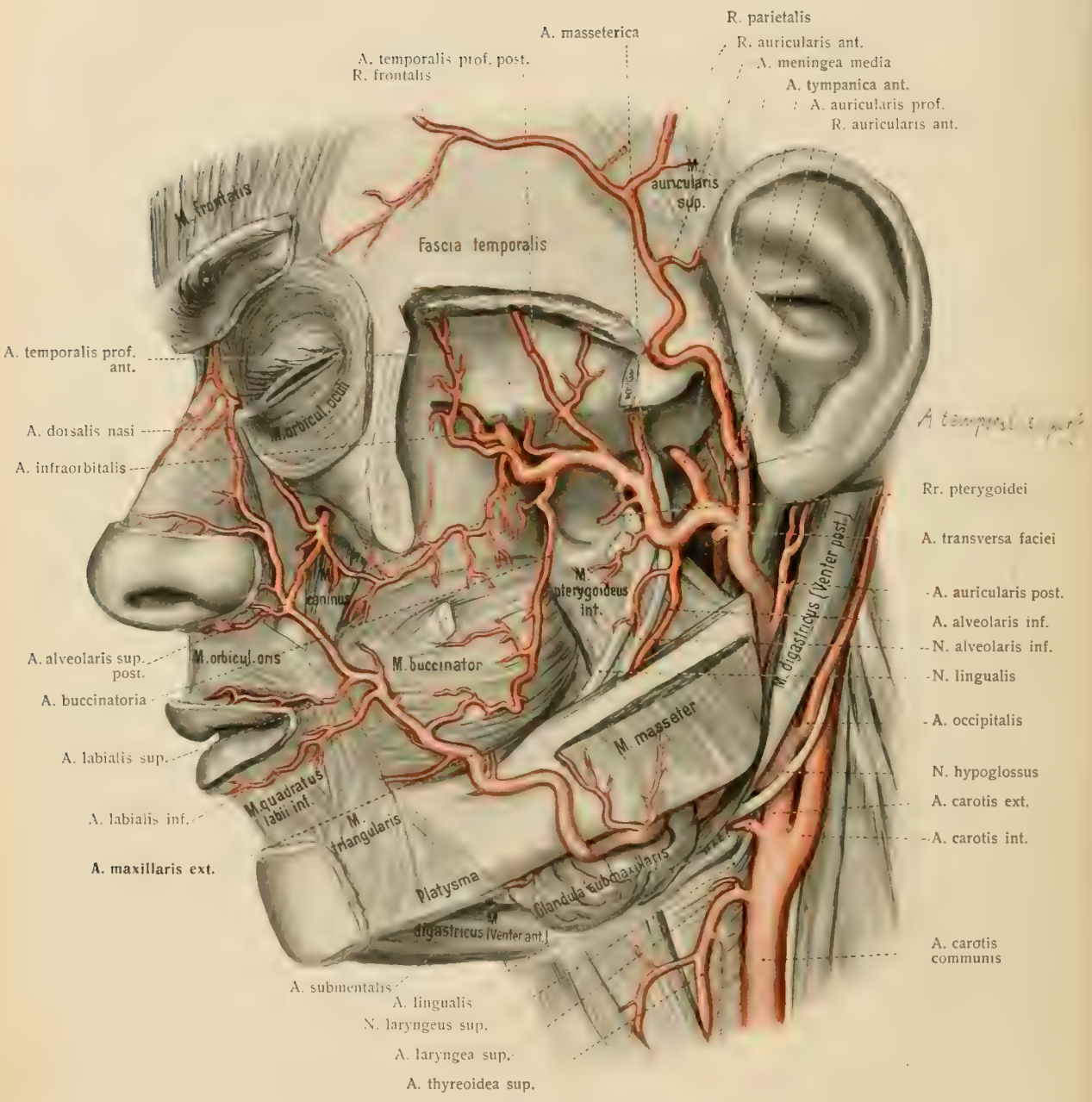

Fig. 256. A. maxillaris externa und A. maxillaris int. (1/1).

Jochbogen, Unterkieferast, M. pterygoideus ext. und Teile der Mm. temporalis und masseter sind entfernt.

kann sehr stark sein und eine schwache Maxillaris externa vertreten; sie entspringt öfter aus der Carotis externa.

8. Arteria maxillaris interna, innere Kieferschlagader. Fig. 255—257.

Sie geht als stärkerer Endast in rechtem Winkel von der Carotis externa ab, wird am Ursprung unterhalb des Kiefergelenkes von der Parotis bedeckt. Geschlängelt und horizontal nach vorn ziehend, nimmt sie ihren Weg zwischen dem Unterkieferhalse und dem Lig. sphenomandibulare, gelangt zwischen die Mm. pterygoideus externus und temporalis oder zwischen die beiden Köpfe des Pterygoideus externus und jenseits derselben zur Fossa sphenomaxillaris, in welcher sie sich in ihre Endzweige teilt. So kann man an dem Gefäß einen Unterkiefer-, einen Pterygoid- und einen Sphenomaxillarteil unterscheiden.

Ihre Zweige bilden hiernach drei Gruppen.

A. Äste der Pars mandibularis *(sie dringen fast sämtlich in Knochenkanäle ein).*

a) A. auricularis profunda; ein kleiner Zweig, welcher zur hinteren Seite des Unterkiefergelenkes, zum äußeren Gehörgang und zum Trommelfell zieht; die zum Gehörgang tretenden Zweige durchsetzen die vordere Wand der Pars tympanica und die Fissura petrotympanica; einer dieser Zweige gelangt zum Trommelfell und verbreitet sich in der Hautschicht desselben.

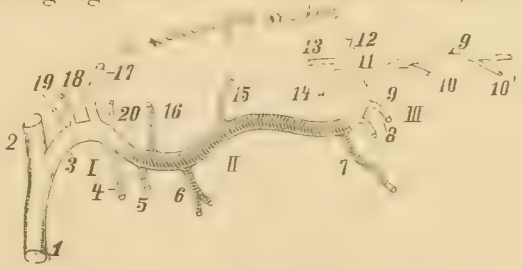

Fig. 257.

Astfolge der A. maxillaris interna.

1 Endstück der Carotis externa; 2 Temporalis superficialis; 3 Maxillaris interna; Pars mandibularis (I) derselben, hell; Pars pterygoidea (II) dunkel; Pars sphenomaxillaris (III) hell; 4 A. alveolaris inferior; 5 A. masseterica; 6 A. pterygoidea; 7 A. buccinatoria; 8, 8 Aa. alveolares supp. posteriores; 9 A. infraorbitalis; 10, 10' Aa. alveolares supp. anteriores; 11 Maxillaris interna (Endstück); 12 A. sphenopalatina; 13 A. canalis pterygoidei; 14 A. palatina descendens; 15 A. temporalis profunda anterior; 16 A. temporalis profunda posterior; 17 A. meningea media; 18 A. tympanica; 19 A. auricularis profunda; 20 R. meningeus accessorius.

b) A. tympanica anterior; versorgt ebenfalls das Kiefergelenk und begibt sich darauf in die Fissura petrotympanica, um sich zusammen mit der Stylomastoidea an den Organen der Paukenhöhle und an deren Wand zu verästeln.

c) A. meningea media (Fig. 255—258), das stärkste der zur harten Hirnhaut ziehenden Gefäße, oft auch der stärkste Ast der Maxillaris interna. Sie dringt mit dem kleinen N. spinosus durch das Foramen spinosum des Keilbeines in die Schädelhöhle und teilt sich hier höher oder tiefer in einen vorderen und einen hinteren Ast. Diese Äste verlaufen an der äußeren Fläche der Dura mater in Furchen der Knochenwand und verzweigen sich daselbst, indem sie die Dura, den Knochen und (mit perforierenden Zweigen) sogar äußere Weichteile des Schädels versorgen. Der Ramus anterior dringt gegen das Stirnbein bis in die vordere Schädelgrube, die Orbita und die Nasenhöhle vor, während der Ramus posterior sich hauptsächlich im Gebiete des Scheitelbeines und der oberen Teile des Hinterhauptbeines verästelt. Fig. 258.

Durch die Fissura petrosquamosa dringen feine Äste gegen die Paukenhöhle und die Cellulae mastoideae vor. Aus dem ungeteilten Stamme entspringen mehrere Ästchen, eines für den M. tensor tympani, R. petrosus superficialis, ein anderes, welches durch den Hiatus canalis facialis in die Paukenhöhle eintritt und mit der A. stylomastoidea Verbindungen eingeht, A. tympanica sup.; ein drittes begibt

sich durch die Apertura superior canaliculi tympanici in die Paukenhöhle. Über Anastomosen mit Ästen der A. ophthalmica s. S. 296.

Schon außerhalb des Schädels gibt die Maxillaris int. oder die Meningea media nicht selten einen Ast ab, Ramus meningeus accessorius, welcher sich in den Mm. pterygoidei, den absteigenden Gaumenmuskeln, der Tube und mit Zweigen, welche durch das Foramen ovale eintreten, am Ganglion semilunare (Gasseri) und im angrenzenden Gebiet der Dura verästelt.

d) A. alveolaris inferior (Fig. 255, 256). Sie betritt den Canalis mandibulae, durchläuft ihn und entläßt durch das Foramen mentale einen starken Seitenast, die A. mentalis, welche sich am Kinn und an der Unterlippe verästelt und mit Zweigen der Labialis inferior und Submentalis anastomosiert. Ihre, das Endstück des Canalis mandibulae durchziehende Fortsetzung heißt A. incisiva. Vor ihrem Eintritt in den Unterkieferkanal gibt sie den langen R. mylohyoideus ab, welcher mit dem gleichnamigen Nerven im Sulcus mylohyoideus mandibulae zum M. mylohyoideus zieht. Während ihres Verlaufes im Unterkieferkanal gibt die Arterie zahlreiche feine Zweige zum Knochen, zu den Alveolen, zu den Zähnen und zum Zahnfleisch ab, Rami diploici, alveolares, dentales, gingivales.

B. Äste der Pars pterygoidea *(zu den Kaumuskeln). Fig. 255, 256.*

e) A. temporalis profunda posterior. Sie dringt zwischen dem Schädel und dem Schläfenmuskel aufwärts und versorgt den hinteren Teil dieses Muskels.

f) A. temporalis profunda anterior. Sie gelangt gleichfalls zu den tieferen Teilen des Schläfenmuskels. Durch den Canalis zygomaticus des Wangenbeines schickt sie oft Verbindungsästchen zur A. lacrimalis, sowie einen kleinen Zweig zum Gesicht.

g) A. masseterica. Das Gefäß gelangt durch die Incisura mandibulae zum Masseter und ist am Ursprung oft mit der Temporalis profunda posterior verbunden.

h) Rr. pterygoidei; einige Äste für beide Flügelmuskeln.

i) A. buccinatoria. Die Backenarterie verläuft nach vorn unten zum M. buccinator, verteilt sich in ihm und den benachbarten Gesichtsmuskeln und anastomosiert mit Ästen der Maxillaris externa und der Transversa faciei.

C. Äste der Pars sphenomaxillaris. *(Sie dringen fast sämtlich in Knochenkanäle ein.) Fig. 255—258.*

Die Abgangsstelle der meisten Äste findet sich in unmittelbarer Nähe des Foramen sphenopalatinum.

k) A. alveolaris superior posterior. Die hintere Oberkieferarterie entspringt dicht am Tuber maxillare einzeln oder in einigen Zweigen aus der A. maxillaris interna, oft in Gemeinschaft mit der Infraorbitalis. Sie verläuft gewunden nach vorn unten zur Facies infratemporalis des Oberkieferbeins und dringt durch die Foramina alveolaria posteriora in die zugehörigen Kanäle und Furchen des Knochens. Vor dem Eintritt in die Foramina alveolaria posteriora und die Canales alveolares posteriores zweigen sich einzelne Äste ab, welche auf der Außenfläche verbleiben, abwärts und vorwärts verlaufen und im Periost, Zahnfleisch, Wangenschleimhaut und auch im M. buccinator sich verästeln.

l) A. infraorbitalis. Sie durchläuft den Canalis infraorbitalis und tritt durch das Foramen infraorbitale in das Gesicht. Während ihres Verlaufes gibt sie obere Äste, Rr. orbitales, zu den am Boden der Orbita gelegenen Augenmuskeln. Abwärts ziehende Äste sind die Aa. alveolares superiores anteriores, welche

in den vom Infraorbitalkanal abgehenden Kanälen abwärts ziehen und Verbindungen mit der A. alveolaris posterior eingehen. Die hintere und die vorderen Alveolararterien versorgen den Knochen, die Schleimhaut der Kieferhöhle, die Alveolen, die Zähne und einen Teil des Zahnfleisches des Oberkiefers, Rr. periostales, alveolares, gingivales, dentales. Das aus dem Foramen infraorbitale hervortretende Endstück der A. infraorbitalis strahlt, schon beim Austritt in einige Äste geteilt, in die das Foramen infraorbitale umgebenden Weichteile aus und verbindet sich mit Ästen der übrigen Gesichtsarterien.

m) A. palatina descendens (Fig. 258). Die absteigende Gaumenarterie zieht im Canalis pterygopalatinus senkrecht abwärts, gibt kleine Zweige, Aa. palatinae minores, durch die Canales palatini und die Foramina palatina minora zum weichen Gaumen und zur Tonsille und dringt mit ihrem Hauptast, A. palatina major, durch das Foramen palatinum majus zum harten Gaumen, an welchem sie, entsprechend den Sulci palatini, dem Periost dicht anliegend, nach vorn verläuft. Ein vorderes Ästchen anastomosiert durch den Canalis incisivus mit der A. nasalis posterior septi; andere Äste versorgen die Schleimhaut und die Drüsen des harten Gaumens sowie das Zahnfleisch. Die hinteren Zweige anastomosieren mit Ästen der A. palatina ascendens.

n) A. canalis pterygoidei (Vidii). Ein kleiner, oft aus der Palatina descendens entspringender Ast, welcher durch den Canalis pterygoideus nach hinten zieht, den oberen Teil des Schlundes, die Tuba auditiva und die Paukenhöhle mit Zweigen versieht und mit Ästen der Pharyngea ascendens und Stylomastoidea anastomosiert.

o) A. sphenopalatina. Sie begibt sich durch das Foramen sphenopalatinum in den hinteren oberen Teil der Nasenhöhle und teilt sich in mehrere Äste. Einer derselben, A. pharyngea suprema läuft parallel mit der A. canalis pterygoidei in einer Furche gegen das obere Ende des Schlundes, verzweigt sich daselbst und anastomosiert mit Zweigen der A. pharyngea ascendens. Ein stärkerer Ast, A. nasalis posterior lateralis, hält sich an der Seitenwand der Nasenhöhle, schickt sagittale Zweige zu beiden Flächen der Muscheln und zu den Nasengängen bis zum Boden der Nasenhöhle, in die Schleimhaut der Stirn- und der Kieferhöhle, sowie der Siebbeinzellen. Ein dritter Ast, A. nasalis posterior septi, betritt an der Decke der Nasenhöhle die Scheidewand und teilt sich in einen oberen und einen unteren Zweig. Der letztere anastomosiert durch den Canalis incisivus mit der A. palatina major und mit Ästen aus der Labialis superior.

Varietäten: In ihrem Ursprunge ist die A. maxillaris interna sehr konstant, doch entspringt sie hier und da aus der Maxillaris externa. Nicht selten wechselt ihre Lage zum Musculus pterygoideus externus. Liegt sie medial vom Muskel, so wird sie gewöhnlich durch fibröses Gewebe an den hinteren Rand der Lamina lateralis processus pterygoidei geheftet. — Die Meningea media gibt zuweilen die A. lacrimalis ab, welche dann oft durch eine besondere Öffnung, das Foramen meningeoorbitale, die Orbita betritt. Kleine Verbindungen mit der normal entspringenden Lacrimalis sind nicht selten. — In einem Falle von fehlender A. carotis interna gab die A. maxillaris interna zwei gewundene Äste ab, welche durch die Foramina rotundum und ovale in die Schädelhöhle eindrangen und erstere ersetzten.

9. Arteria pharyngea ascendens, aufsteigende Schlundschlagader. Fig. 258.

Sie ist ein langes dünnes Gefäß, welches nahe dem Ursprunge der Carotis externa aus letzterer hervorgeht, in senkrechter Richtung an der seitlichen Schlundwand aufsteigt und bis zur Schädelbasis gelangt. Ihre Äste verteilen sich am

Schlunde, an den tiefen Weichteilen des Halses und an der Schädelbasis. Außerdem entsendet sie unregelmäßige Ästchen zu den Muskeln an der vorderen Fläche der Halswirbelsäule. Sie gibt ab:

a) Rr. pharyngei, gewöhnlich zwei kleinere Äste, welche den mittleren und unteren Schlundschnürer versorgen; ein stärkerer Ast dringt zum oberen Schlundschnürer, zur Ohrtrompete und zur Tonsilla palatina.

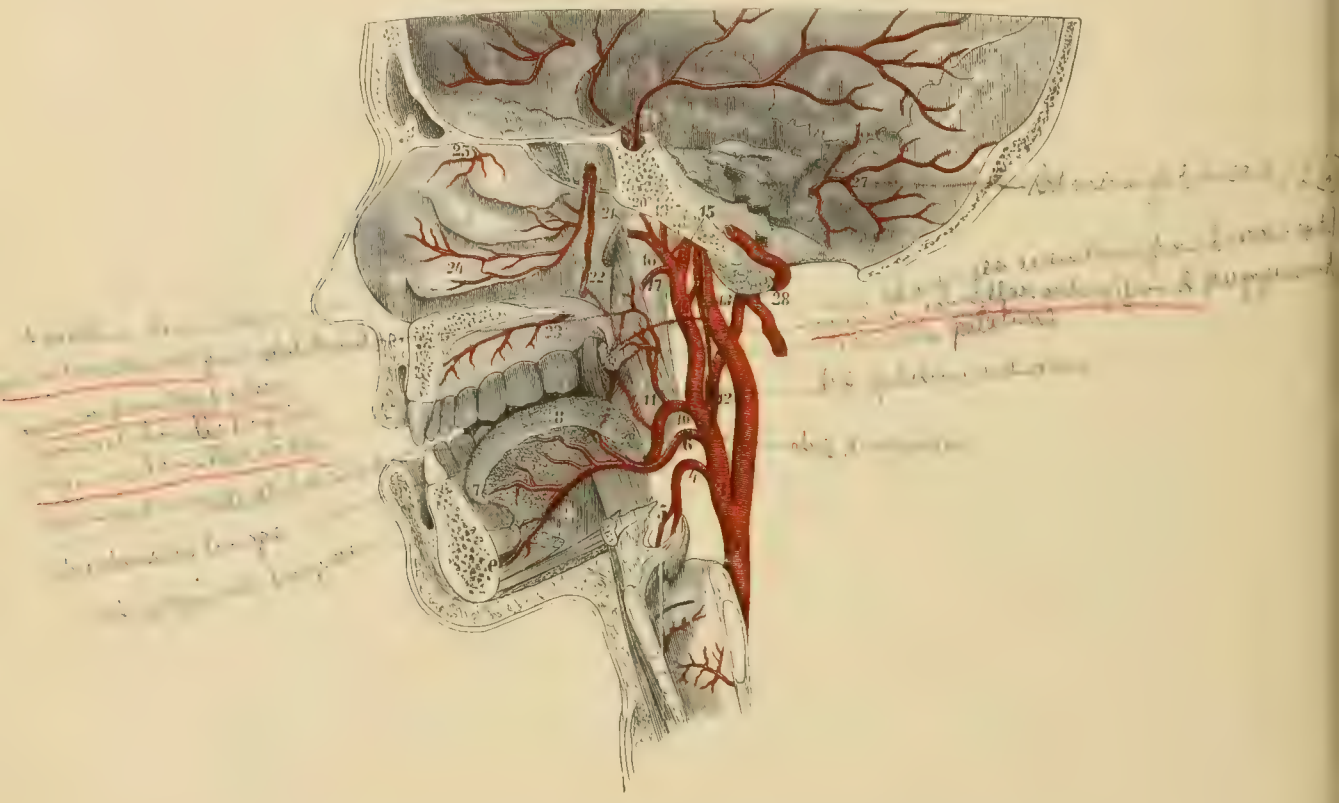

Fig. 258.

Die Verzweigungen der Arteria carotis externa, von der medialen Seite her gesehen. 1:2.

Die Wirbelsäule samt hinteren und äußeren Halsmuskeln, sowie der Schlund sind entfernt, die Gefäße sind möglichst in ihrer natürlichen Lage erhalten.

1 A. carotis communis; 2 A. carotis interna; 3 A. carotis externa; 4 A. thyreoidea superior; 5 A. laryngea superior; 6 A. lingualis; 7 A. profunda linguae; 8 A. dorsalis linguae; 9 A. profunda linguae; 10 A. maxillaris externa; 11 A. palatina ascendens; 12 A. occipitalis; 13 A. pharyngea ascendens; 14 A. auricularis posterior; 15 A. temporalis superficialis; 16 A. maxillaris interna; 17 A. alveolaris inferior; 18 A. temporalis profunda posterior; 19 A. meningea media; 20 A. temporalis profunda anterior; 21 Endast der A. maxillaris interna; 22 A. palatina descendens (Kanal aufgemeißelt); 23 A. palatina major; 24 Aa. nasales posteriores laterales; 25 A. ethmoidalis anterior; 26 A. meningea media; 27 R. mastoideus; 28 A. vertebralis, am Eintritt in die Schädelhöhle.

b) A. meningea posterior; sie dringt entweder durch das Foramen jugulare oder lacerum, den Canalis caroticus oder Canalis hypoglossi bis zur fibrösen Hirnhaut und verzweigt sich daselbst.

c) A. tympanica inferior; geht mit dem N. tympanicus in den Canaliculus tympanicus und verzweigt sich auf dem Promontorium.

Obere Zweige der A. pharyngea ascendens anastomosieren mit Zweigen der Aa. palatina ascendens und canalis pterygoidei.

Varietäten: Die A. pharyngea ascendens entspringt manchmal höher, stammt zuweilen aus

der A. occipitalis oder aus der Carotis interna; hier und da ist sie doppelt; sie entsendet öfter die A. palatina ascendens.

Arteria carotis interna, *innere Kopfschlagader. Fig. 253- 256, 258 261.*

Sie verzweigt sich am Gehirn, am Auge nebst dessen accessorischen Gebilden, sowie am Vorderkopf; man kann also einen Hals- und einen Kopfteil unterscheiden. Sie zieht von der A. carotis communis, in der Höhe des oberen Randes des Schildknorpels, fast senkrecht zum Foramen caroticum externum des Felsenbeines, dringt durch den Canalis caroticus und gelangt durch das Foramen lacerum zum Sulcus caroticus des Keilbeines. Während sie in dieser Furche nach vorn zieht, wird sie von der Dura mater vollständig gedeckt und liegt hier im Sinus cavernosus. An der medialen Seite des Processus clinoideus anterior durchbricht sie die Dura, indem sie sich plötzlich nach oben und hinten umbiegt, und teilt sich daselbst in ihre Endäste.

Topographisches: Am Halse liegt die Carotis interna anfangs lateral und etwas hinter der Carotis externa, biegt sich aber darauf hinter ihr medianwärts. Dabei legt sie sich an den M. longus capitis, sowie an die Fascia praevertebralis und grenzt medial an den Schlund. Neben der Schlundwand aufsteigend, wird sie von der Carotis externa durch die Mm. styloglossus und stylopharyngeus getrennt. Die Vena jugularis interna begleitet sie, ihrer lateralen hinteren Seite anliegend, bis zum Schädel. Zwischen und hinter beiden Gefäßen verläuft der N. vagus, weiter hinten der Sympathicus.

Vom Ursprung bis zur Auflösung in die Endäste ist die Bahn der Carotis interna dem Angegebenen gemäß mehrfach gekrümmt. Im ganzen lassen sich fünf Krümmungen unterscheiden, zwei cervikale und drei kraniale. Die erste wurde bereits erwähnt, es ist die hinter der Carotis externa von der lateralen zur medialen Seite gerichtete untere Halskrümmung, deren Konvexität lateral-rückwärts sieht. Die zweite Krümmung, obere Halskrümmung, liegt dicht unterhalb der Schädelbasis und kehrt ihre Konvexität vorwärts und medianwärts. Untere und obere Halskrümmung bilden hiernach zusammen eine umgekehrt S-förmige Figur. Daran schließt sich die innerhalb des Canalis caroticus gelegene dritte Krümmung; hier vollzieht sich der Übergang der aufsteigenden Richtung in die sagittale. Die vierte, leicht S-förmige Krümmung, liegt im Sulcus caroticus an der Seitenwand des Keilbeinkörpers und im Sinus cavernosus. Die fünfte Krümmung befindet sich ebenfalls an der Seitenwand des Keilbeinkörpers; sie kehrt ihre Konvexität nach vorn.

Alle diese Abweichungen von der Geraden kommen bei dem Mechanismus der Blutversorgung des Gehirns und Auges natürlich sehr in Betracht. Für diese Aufgabe ist ferner von Bedeutung der teilweise Verlauf in einem ziemlich dicht umschließenden, nur einen kleinen venösen Plexus und ein sympathisches Nervengeflecht beherbergenden Knochenkanal, sowie die sehr geschützte Bahn des Gefäßes (Rüdinger).

Varietäten: In seltenen Fällen entspringt die Carotis interna unmittelbar aus dem Arcus aortae. Ebenso sind nur wenige Fälle bekannt, in denen das Gefäß vollständig fehlte. — In einem 1899 beschriebenen Falle gibt die linke Carotis interna in der Nähe des Schädels die A. vertebralis sinistra ab, welche durch den Canalis hypoglossi in die Schädelhöhle gelangt. Die Vertebralis dextra ist sehr klein und endet als A. cerebelli posterior inferior dextra (N. Batujeff, 1899). – Im Sinus cavernosus entsendet die Carotis interna eine A. aberrans, welche rückwärts gewendet mit der A. basilaris anastomosiert (F. Hochstetter). Die Windungen des Gehirnes können bei solchen Abweichungen abnorm angeordnet sein (M. Flesch).

Die Äste der Carotis int. Am Halse gehen von der Carotis interna in der Regel keine Äste ab. Innerhalb des Canalis caroticus entsendet sie den feinen R. caroticotympanicus in die Paukenhöhle, welcher sich mit den übrigen Arterienästchen hierselbst verbindet; ein zweiter kleiner Ast begibt sich zur A. canalis pterygoidei. Im Sinus cavernosus entspringen mehrere kleine Ästchen, welche zur Wand des Sinus, zu den in ihm verlaufenden Nerven, zum Ganglion semilunare und zur Hypophysis cerebri gelangen. Fig. 260.

Die eigentliche Verzweigung der Arterie erfolgt erst innerhalb der Schädelhöhle. Der erste, neben dem Processus clinoideus ant. von der fünften, vorwärts-konvexen Krümmung abgehende Ast, ist die A. ophthalmica. Weiter oben, dem Eingang in die Fossa lateralis des Gehirns entsprechend,

teilt sich die Carotis int. in die Aa. communicans posterior, chorioidea, cerebri media sowie cerebri ant. und geht durch die genannte A. communicans posterior jederseits mit den vorderen Ästen der A. basilaris wichtige Verbindungen ein.

1. Arteria ophthalmica, Augenschlagader. Fig. 259, 260.

Sie entspringt an der medialen Seite des Processus clinoideus anterior von der Konvexität der letzten Krümmung der Carotis interna und tritt mit dem N. opticus, an dessen unterer lateraler oder unterer medialer Seite gelegen durch das Foramen opticum des Keilbeines in die Orbita.

Sie wendet sich dabei in der Regel unter dem Sehnerven, in anderen Fällen über dem Sehnerven zunächst lateralwärts, darauf im Bogen über den N. opticus hinweg zur medialen Wand der Orbita (Fig. 260) und verläuft unter dem M. obliquus superior in leichten Windungen nach vorn, um in der Nähe des medialen Augenwinkels in ihre beiden, auf- und abwärts auseinander weichenden Endäste, A. frontalis und A. dorsalis nasi zu zerfallen. Sie beschreibt folglich einen Spiralgang um den N. opticus und gibt auf diesem Wege zahlreiche Äste ab:

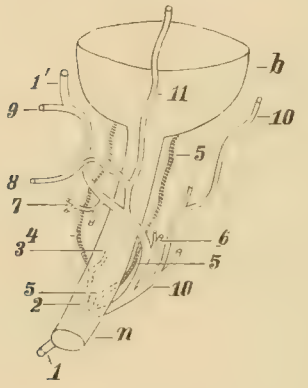

Fig. 259.

Schema der Norm der rechten A. ophthalmica. (F. Meyer.) *n* N. opticus; *b* Bulbus oculi. 1 A. ophthalmica, der punktierte Teil liegt unter dem Sehnerven; 1' A. ophthalmica, vorderes Stück, hinter der Endteilung; 2 Ursprungsstämmchen der A. centralis retinae (3) und des Truncus ciliaris medialis (4); 5 Truncus ciliaris lat.; 6 Truncus muscularis sup. lat.; 7 Tr. muscularis inf. med.; 8 A. ethmoidalis posterior; 9 A. ethmoidalis anterior; 10 A. lacrimalis; 11 A. supraorbitalis.

a) A. centralis retinae. Die Netzhautarterie, ein kleines Gefäß, der erste Ast der A. ophthalmica, entspringt entweder für sich allein oder in Verbindung mit dem medialen Ciliargefäßstämmchen an der Umbiegungsstelle der Ophthalmica nach oben, dringt meist nur 0,6—0,8 cm vom Augapfel entfernt von unten her in die Substanz des Sehnerven ein und zieht innerhalb desselben, seiner Längsaxe folgend, zur Retina, um sich hier in eine große Zahl feiner Äste aufzulösen.

Eine Fortsetzung des Gefäßes, A. hyaloidea, zieht im Fetalleben durch den Glaskörper zur Linse des Auges, unterliegt aber schon während des Fetallebens dem Schwunde; noch beim Neugeborenen sind indessen ansehnliche Reste des Gefäßes im Glaskörper enthalten. Die A. centralis retinae versorgt die Retina nicht in ihrer ganzen Dicke, sondern nur ihre inneren Teile (siehe Sehorgan; auch bezüglich der übrigen Äste).

b) A. lacrimalis. Die Tränenarterie entspringt aus dem hinteren Teil des Stammes an der lateralen Seite des Sehnerven und zieht längs des oberen Randes des M. rectus lateralis zur Tränendrüse, in welcher sich die größere Zahl ihrer Zweige verteilt. Einige Äste ziehen zu den lateral gelegenen Augenmuskeln. Die Endäste dringen weiter vorn zu der Bindehaut des Auges und den Augenlidern. Ein oder mehrere Ästchen gelangen durch das Wangenbein in die Schläfengrube und in das Antlitz, woselbst je ein Ast im oberen und im unteren Lid Aa. palpebrales latt., mit den Aa. palpebrales mediales anastomosieren und den Arcus tarseus sup. sowie den Arcus tarseus inf. bilden.

Von der mittleren Abteilung gehen ein oder mehrere Zweige, Rami meningei, zur Dura mater, indem sie durch die Fissura orbitalis superior oder durch besondere Kanäle, Foramen meningeoorbitale (s. Abt. II, S. 121), zur Schädelhöhle gelangen; sie anastomosieren hier mit Zweigen der A. meningea media.

c) Rr. musculares. Die Muskeläste wechseln in gewissem Grade in ihrer Anordnung. Sie entspringen zum Teil selbständig von der Ophthalmica, zum Teil

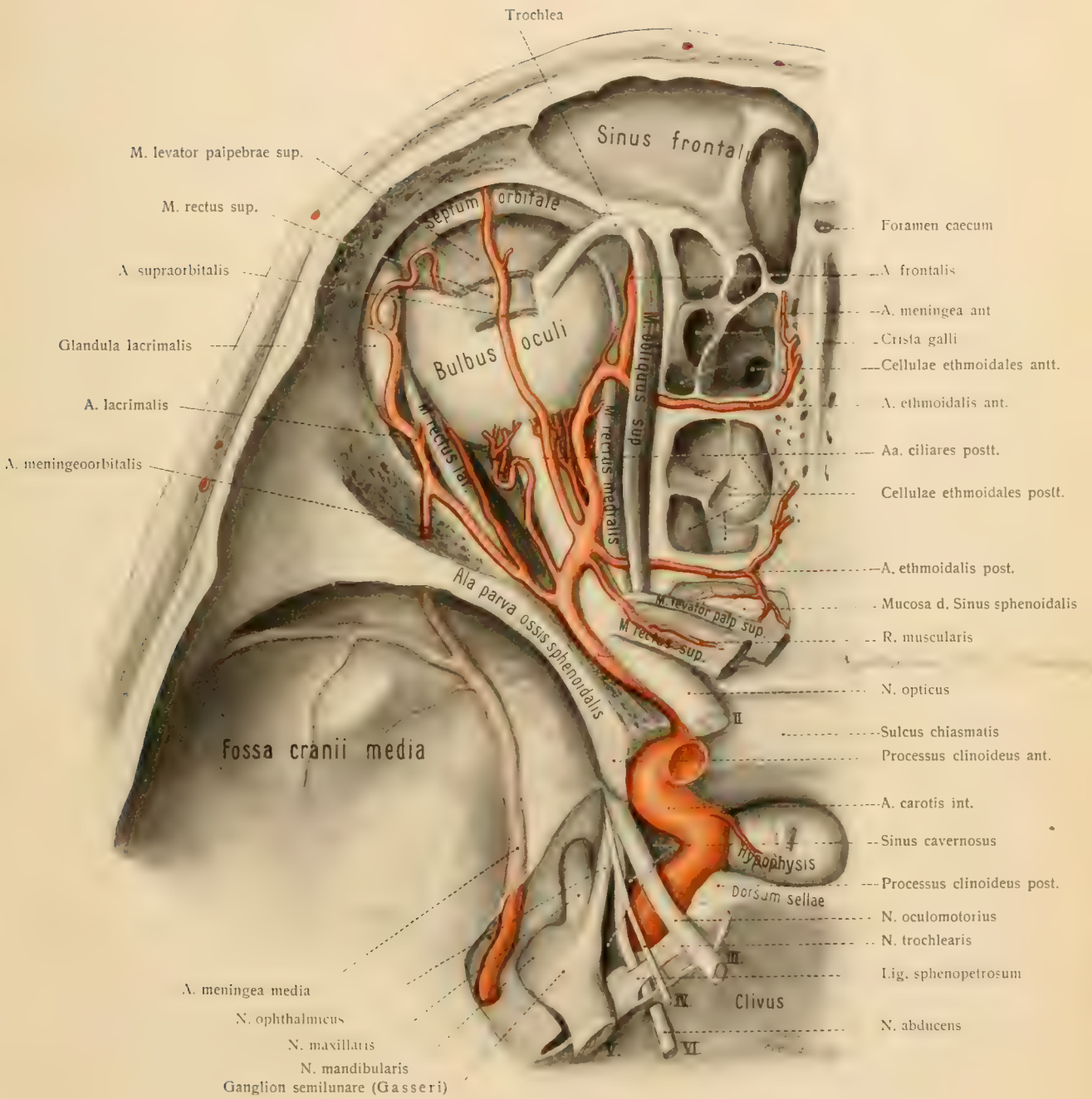

Fig. 260. A. ophthalmica und ihre Äste (4 : 3).

Die (linke) Orbita, die Stirnhöhle und die Siebbeinzellen sind von oben her eröffnet. Der Inhalt des Sinus cavernosus ist durch Wegnahme des äußeren Blattes der Dura mater sichtbar gemacht.

Fig. 261. Arterien an der Gehirnbasis (1/1).

Das vordere Stück des linken Schläfenlappens und der größte Teil der linken Kleinhirnhemisphäre sind weggenommen. Der N. accessorius ist nicht dargestellt.

als Zweige der größeren Äste. In den meisten Fällen sind ein stärkerer oberer und ein stärkerer unterer Ast vorhanden, von welchen die einzelnen Zweige in der Weise abgehen, daß in der Regel die oben und lateral gelegenen Muskeln vom oberen, die unten und medial gelegenen vom unteren Ast versorgt werden (Arnold). Letzterer pflegt der stärkere zu sein.

d) Aa. ciliares. Die hinteren Blendungsarterien entspringen als ein mediales und laterales Ciliargefäßstämmchen aus dem Stamm oder aus den hinteren Ästen der A. ophthalmica, teilen sich wiederholt, ziehen geschlängelt an beiden Seiten des Sehnerven nach vorn und durchbohren die Sclera rings um die Eintrittsstelle des Sehnerven. Es sind kurze hintere und lange hintere, sowie vordere Ciliararterien zu unterscheiden.

α) Die Aa. ciliares posteriores breves dringen, 12—15 an Zahl, in kurzem Abstande von der Eintrittsstelle des Sehnerven in den Augapfel und treten zur Gefäßhaut des Auges (Tunica vasculosa oculi).

β) Die Aa. ciliares posteriores longae sind zwei, eine laterale (temporale) und eine mediale (nasale). Sie dringen mit den vorigen in den Bulbus, verlaufen hier zwischen Sclera und Chorioidea nach vorn und verzweigen sich erst in dem Corpus ciliare und der Iris.

γ) Die Aa. ciliares anteriores stammen meist aus den vorderen Muskelästen der Ophthalmica, sie durchdringen die Sclera etwas hinter dem Hornhautrande. Alle Ciliararterien gehen innerhalb des Augapfels zahlreiche Verbindungen untereinander ein.

Die Aa. episclerales entspringen aus den Ciliares antt. Sie bilden innerhalb der äußersten Schicht der Sclera ein weitmaschiges Netz, welches mit den Aa. ciliares postt. zusammenhängt und Zweige, Aa. conjunctivales antt., zur Conjunctiva bulbi abgibt, während die Aa. conjunctivales postt. aus den Aa. palpebrales laterales und mediales kommen.

e) A. supraorbitalis. Sie verläuft auf dem M. levator palpebrae superioris, dicht unter dem Dach der Orbita und unter der Periorbita, nach vorn zum Foramen oder zur Incisura supraorbitalis. Sie sendet einen feinen Ast zur Periorbita und am oberen Rande der Orbita, meist auch einen Zweig in das Stirnbein, und verzweigt sich jenseits der Orbita in aufsteigender Richtung mehr oder weniger weit über dem oberen Augenhöhlenrande. Sie versorgt den M. orbicularis oculi sowie den M. frontalis, und anastomosiert mit dem R. frontalis der A. temporalis superficialis.

f) Aa. ethmoidales. Siebbeinarterien sind jederseits meist zwei vorhanden, eine hintere und eine vordere; zuweilen kommen drei vor. Die schwächere hintere, A. ethmoidalis posterior, dringt durch das Foramen ethmoidale posterius besonders zu den Siebbeinzellen, meist auch noch mit kleinen Zweigen zur Nasenscheidewand und zur harten Hirnhaut; die stärkere vordere, A. ethmoidalis anterior, tritt durch das Foramen ethmoidale anterius in die Schädelhöhle, gibt in der vorderen Schädelgrube die A. meningea anterior ab und gelangt von hier durch ein vorderes Loch der Laminia cribrosa zur Nasenhöhle, wo sie mit lateralen und medialen Endzweigen teils an die Seitenwand, teils an die Scheidewand gelangt, sich hier verästelt und mit den hinteren Nasengefäßen Verbindungen eingeht. Nasale Zweige von ihr versorgen auch die mittleren und vorderen Siebbeinzellen nebst dem Sinus frontalis.

g) Aa. palpebrales mediales (superior et inferior) sind Zweige des vorderen Teiles der A. ophthalmica und entspringen meist mit einem gemeinsamen Stämmchen. Sie ziehen nahe dem freien Rande der Augenlider an der Vorderfläche des Tarsus den Aa. palpebrales laterales aus der A. lacrimalis entgegen und bilden zusammen mit ihnen den Gefäßkranz der Augenlidspalte, den Arcus tarseus superior et inferior. Von ihrem Ursprung aus gehen kleine Gefäße zu den Tränenkanälchen und zum Tränensack.

h) A. dorsalis nasi, ist der absteigende Endast der Ophthalmica, welche sich zwischen der Trochlea des oberen schiefen Augenmuskels und dem Lig. palpebrale mediale in ihre beiden Endäste teilt. Der untere Ast, die Arteria dorsalis nasi, läuft über dem Ligamentum palpebrale mediale nach vorn zur Nasenwurzel, von wo aus sie sich abwärts verzweigt und mit den benachbarten Arterien, namentlich mit der A. angularis aus der A. maxillaris externa sich verbindet.

i) A. frontalis. Die Stirnarterie, der aufsteigende Endast der A. ophthalmica, wendet sich im Sulcus frontalis, medial von der Arteria supraorbitalis, nach oben und verzweigt sich, gleich der letzteren, mit oberflächlichen und tiefen Zweigen; medial verbinden sich dieselben mit den symmetrischen Arterien, lateral mit entgegenkommenden Zweigen der A. supraorbitalis und temporalis superficialis.

Varietäten: Die Varietäten der Ophthalmica sind in bezug auf Verlauf und Astfolge, wie schon aus dem obigen sich ergibt, zahlreich und folgen wesentlich der auch für die übrigen Gefäße geltenden Regel, daß die meisten Varietäten durch ungewöhnliche Entwicklung von Anastomosen entstehen. So beruhen zahlreiche Verlaufsanomalien des Stammes der Ophthalmica auf der Ausbildung einer Anastomose zu einem Stammteile des Gefäßes. Was Äste betrifft, so ist die häufigste Varietät der A. lacrimalis der Ursprung aus der A. meningea media; in seltenen Fällen kommt sie aus der A. temporalis profunda anterior.

2. Arteria communicans posterior, hintere Verbindungsschlagader. Fig. 261, 264, 265.

Sie ist ein 1,2—1,5 cm langes meist dünnes Gefäß, welches aus dem hinteren Teil der Carotiswand neben dem Processus clinoideus anterior hervorkommt.

An der Seite der Sella turcica und des Tuber cinereum zieht sie nach hinten zu der A. cerebri posterior und verbindet diese mit der A. carotis interna. Dadurch wird ein arterieller Gefäßring, Circulus arteriosus (Willisi) geschlossen, welcher sich vom vorderen Ende der Brücke bis zum vorderen Ende des Chiasma nervorum opticorum erstreckt.

3. Arteria chorioidea, Gefäßhautschlagader. Fig. 264, 265.

Sie ist ein schwaches Gefäß, welches durch die Furche zwischen dem Hirnschenkel und dem Schläfenlappen der Großhirnhemisphäre zum Seitenventrikel zieht und sich in der Tela chorioidea verbreitet. Manchmal ist sie doppelt vorhanden.

4. Arteria cerebri anterior, vordere Hirnschlagader. Fig. 261, 264, 265.

Sie ist der vordere von den beiden Endästen der Carotis interna, beginnt am Anfang der Fossa cerebri lateralis des Gehirnes, wendet sich medianwärts und vorwärts, biegt zwischen den beiden Stirnlappen um das Genu corporis callosi und verläuft alsdann längs der oberen Fläche des Balkens nach hinten.

Dicht vor dem Chiasma nervorum opticorum, unmittelbar vor der Sattelgrube des Keilbeines, sind linke und rechte A. cerebri ant. durch einen kurzen queren Verbindungsast, A. communicans anterior, miteinander verbunden.

5. Arteria cerebri media, mittlere Hirnschlagader. Fig. 261, 264, 265.

Sie ist der laterale und stärkere Endast der Carotis interna, beginnt am Anfang der Fossa cerebri lateralis, läuft in der Fossa und dem Sulcus cerebri lateralis nach hinten und oben und versorgt die benachbarten Teile der Großhirnhemisphäre.

Schon in der Gegend der Substantia perforata ant. gibt sie zahlreiche wichtige Äste ab, welche zu den in der Nähe befindlichen grauen Kernen des Großhirns ziehen.

Varietäten: Manchmal vereinigen sich die beiden Aa. cerebri anteriores auf einer kurzen Strecke zu einem einzigen Gefäß und teilen sich später wieder. Die A. communicans anterior ist hier und da doppelt. — Die A. communicans posterior fehlt zuweilen auf einer Seite, oder es entspringt auch die A. cerebri posterior von ihr, und diese steht nur durch ein unbedeutendes Ästchen mit der A. basilaris in Verbindung.

Arteria subclavia, Schlüsselbeinschlagader.

Sie versorgt den größten Teil des Halses, einen Teil der Brust und des Kopfes (hinteres Hirngebiet) und ist der Stamm der für das obere Glied bestimmten arteriellen Gefäße. Sie verläuft ohne Teilung, aber mit Abgabe zahlreicher Äste bis zum Vorderarm und teilt sich dort in ihre Endäste. Man trennt den Stamm in drei regionale Stücke, die Schlüsselbeinschlagader im engeren Sinne, die Achselschlagader und die Armschlagader, und betrachtet dieselben gesondert.

Die eigentliche Schlüsselbeinschlagader bildet das aus der Brusthöhle hervorkommende Anfangsstück, welches sich über die erste Rippe hinweg unter das Schlüsselbein begibt und bis zum lateralen Rande der ersten Rippe erstreckt. Vom lateralen Rande der ersten Rippe (nach anderer, nicht unpraktischer Einteilung vom oberen Rande des M. pectoralis minor) bis zum vorderen Rande der Sehne des Latissimus, oder bis zum Collum chirurgicum humeri, oder bis zum unteren Rande des M. pectoralis major, heißt die Fortsetzung des Gefäßes Achselschlagader; von hier bis zur Teilung in die A. interossea comm. und A. ulnaris, Armschlagader. Letztere versorgen zusammen mit der A. radialis den Vorderarm und die Hand. — Im folgenden ist unter dem Namen Subclavia die Schlüsselbeinschlagader im engeren Sinne verstanden.

Arteria subclavia, Schlüsselbeinschlagader. Fig. 253, 254, 262, 263, 267.

Sie entspringt rechts hinter dem Sternoclaviculargelenk von der A. anonyma, links vom Arcus aortae, verläuft bogenförmig über die Pleurakuppel, welche ebenso wie die Lunge von ihr einen Eindruck, Sulcus subclavius, erhält, aufwärts und nimmt dicht über der ersten Rippe eine absteigende Richtung an. Oberhalb der ersten Rippe liegt sie zwischen dem M. scalenus anterior und medius, im Sulcus subclaviae der ersten Rippe.

Die Arterie liegt folglich hinter dem vorderen Scalenus und hinter dem Tuberculum scaleni (s. Lisfranci); die entsprechende Vene dagegen, im Sulcus venae subclaviae der ersten Rippe gelegen, ist durch das untere Ende des vorderen Scalenus und durch das Tuberculum scaleni von der Arterie getrennt. Der in derselben Scalenusspalte (zwischen vorderem und mittlerem Scalenus) hervortretende Plexus brachialis der unteren Hals- und obersten Brustnerven liegt zum Teil oberhalb, zum Teil hinter der Arterie. Jenseits der Scaleni hat die A. subclavia zwischen der ersten Rippe und der Clavicula (nebst dem M. subclavius) ihre Lage. Wird die Clavicula stark nach abwärts und hinten gezogen, so kann das Gefäß zwischen beiden Knochen so stark eingeklemmt werden, daß der Blutlauf mehr oder weniger unterdrückt und der Puls der A. radialis unfühlbar wird.

An jeder A. subclavia kann man wieder drei Unterabteilungen unterscheiden, ein Bruststück, ein Scalenusstück und ein Schlüsselbeinstück. Das erste Stück verhält sich auf beiden Seiten verschieden, während die übrigen Teile beiderseits ein übereinstimmendes Verhalten zeigen. Fig. 254, 267.

Das Bruststück der Subclavia dextra beginnt dicht an der rechten Seite der Trachea, am oberen Ende der A. anonyma und reicht bis zum medialen Rande des Scalenus anterior. Sich lateral-aufwärts erhebend, tritt es bei verschiedenen Personen verschieden hoch über das Schlüsselbein und wird von allen Muskeln der vorderen unteren Halsgegend bedeckt.

Das Bruststück der Subclavia sinistra beginnt weit hinten an der konvexen Seite des Arcus aortae, liegt also tiefer, ist um die Länge der A. anonyma länger, steigt in der Brusthöhle fast senkrecht empor und wird anfangs von der linken Lunge bedeckt.

Das Scalenusstück der A. subclavia bildet auf beiden Seiten den Gipfel des bogenförmigen Verlaufes des Gefäßes und wird vorn vom Platysma, dem M. sternocleidomastoideus und Scalenus anterior bedeckt. Hinten liegt es dem Scalenus medius, unten der ersten Rippe auf.

Das Schlüsselbeinstück der A. subclavia ist, soweit es sich oberhalb der Clavicula befindet, in dem Trigonum omoclaviculare enthalten, welches von der Clavicula, dem Omohyoideus und dem lateralen Rande des Sternocleidomastoideus begrenzt wird. Der untere Bauch des Omohyoideus bedeckt manchmal die Arterie an dieser Stelle. Das Schlüsselbeinstück hat hiernach von allen die oberflächlichste Lage; es wird außer der Haut nur vom Platysma, den Blättern der Fascia colli, von Fettgewebe und Lymphdrüsen überlagert und kann hier leicht erreicht werden.

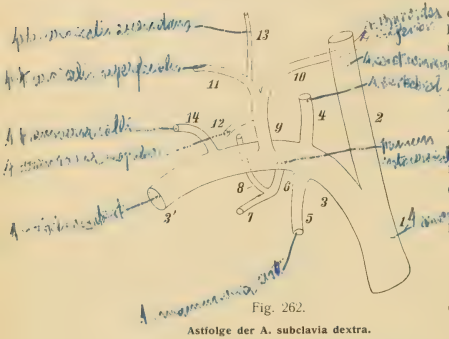

Fig. 262.

Astfolge der A. subclavia dextra.

1 A. anonyma; 2 A. carotis communis dextra; 3—3' A. subclavia dextra; 4 A. vertebralis; 5 A. mammaria interna; 6 Truncus costocervicalis; 7 A. intercostalis suprema; 8 A. cervicalis profunda; 9 Truncus thyreocervicalis; 10 A. thyreoidea inferior; 11 A. cervicalis superficialis; 12 A. transversa scapulae; 13 A. cervicalis ascendens; 14 A. transversa colli.

An dem aufsteigenden Teil der A. subclavia entspringen meist nur kleine Ästchen für die Nachbarteile; die größeren Äste kommen fast sämtlich aus dem bogenförmigen Ende des Brustteiles; nur einer oder zwei entspringen zwischen oder lateral von den Scaleni.

Die größeren Äste sind neun (wie bei der Carotis ext. und der Hypogastrica).

1. A. vertebralis,
2. A. mammaria interna,

Truncus costocervicalis

3. A. cervicalis profunda,
4. A. intercostalis suprema,

Truncus thyreocervicalis

5. A. thyreoidea inferior,
6. A. cervicalis ascendens,
7. A. cervicalis superficialis,
8. A. transversa scapulae,
9. A. transversa colli.

Die A. vertebralis entspringt von dem konvexen Teil des Bogens und steigt am Halse zum Schädel empor; die A. mammaria interna kommt dagegen vom konkaven Bogenteil und zieht zur inneren Fläche der vorderen Brustwand. Der Truncus thyreocervicalis stammt aus dem oberen vorderen Teil des Brustteiles und verästelt sich an der Schilddrüse, der Hals und Schultergegend; der Truncus costocervicalis geht aus dem hinteren konvexen Teil des Bogens hervor und verbreitet sich an der unteren Hals- und der oberen Brustgegend.

Varietäten: Die Varietäten im Ursprung der Subclavia sind schon bei der Betrachtung des Arcus aortae (S. 277) erörtert worden.

Der Verlauf zeigt insofern Verschiedenheiten, als der Bogen etwas höher am Halse hinaufreichen kann als gewöhnlich; in der Regel steigt alsdann der Bogen der Subclavia dextra höher aufwärts. Allein es kommen auch noch andere Verschiedenheiten vor; so durchbohrt die Arterie manchmal den M. scalenus anterior oder zieht mit der Vene vor ihm hinweg; oder die Vene läuft mit der Arterie zwischen beiden Scaleni hindurch. — Beim Vorkommen einer überzähligen oberen Rippe des Thorax zieht die Arterie über diese hinweg. — Die Äste können mit ihrem Ursprunge an andere Stellen des Stammes rücken und so mannigfach wechseln; einige Äste fehlen auch zuweilen und werden durch benachbarte Verzweigungen ersetzt.

1. Arteria vertebralis, Wirbelschlagader. Fig. 261—265, 267.

Sie ist in der Regel der erste und stärkste Ast der Subclavia.

Sie entspringt aus dem konvexen Teil des Bogens des Brustteiles, zieht hinter dem M. scalenus anterior aufwärts und rückwärts und tritt in das Foramen transversarium des sechsten, manchmal auch des fünften Halswirbels ein. Das Gefäß steigt dann ziemlich gerade in dem durch die Löcher der Querfortsätze

gebildeten Kanal bis zum zweiten Halswirbel auf, biegt sich in dem Foramen transversarium dieses Wirbels rückwärts und lateralwärts (erste Krümmung), gelangt von hier bogenförmig in das Foramen transversarium des Atlas (zweite Krümmung), windet sich zur hinteren Fläche der Massa lateralis atlantis und liegt im Sulcus arteriae vertebralis des Atlas (dritte Krümmung); endlich zieht es vom hinteren Halbringe des Atlas zum seitlichen Umfang des Hinterhauptloches vorwärts und aufwärts (vierte Krümmung) und durchbohrt dabei die Membrana atlantooccipitalis posterior und die Dura mater. Die vier Krümmungen liegen hiernach sämtlich in der Nachbarschaft des Foramen occipitale magnum.

Auf dem Clivus, am unteren Rande der Brücke des Gehirns, vereinigen sich die beiden Aa. vertebrales zu der unpaaren, median gelagerten A. basilaris, welche am oberen Rande der Brücke in ihre beiden Endäste zerfällt, die Aa. cerebri posteriores. Fig. 261, 264, 265.

Der Halsteil der A. vertebralis gibt nur kleinere Äste ab, so daß die Hauptmasse ihres Blutes durch die Äste des Kopfteiles des Gefäßes dem Gehirn zugeführt wird.

Am Halse entspringen außer Ästen zu den tiefen Halsmuskeln:

a) Rr. spinales; sie treten durch die Foramina intervertebralia in den Canalis vertebralis und teilen sich in Äste, welche das Rückenmark nebst seinen Hüllen und die Wirbel versorgen.

b) R. meningeus; er entspringt zwischen Atlas und Foramen occipitale magnum, tritt durch letzteres nach oben und verzweigt sich in der hinteren Schädelgrube zwischen Knochen und harter Hirnhaut.

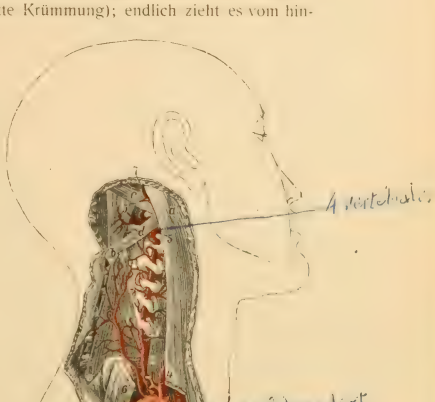

Fig. 263.

Verlauf der A. vertebralis. (Nach Tiedemann.) 1:3.

a M. sternocleidomastoideus; *b* Process. spinosus epistrophei; *c* M. obliquus superior; *b*, *d* M. obliquus inferior; *d* Arcus posterior atlantis; *e* M. semispinalis cervicis; *f* Processus transversus vertebrae cervicalis VI; *g* M. scalenus anterior. 1 A. anonyma; 2 A. carotis communis dextra; 3, 3 A. subclavia dextra am M. scalenus anterior. Abgang der A. mammaria interna; 4 Truncus thyreocervicalis. 5 A. vertebralis; sie dringt in den Querfortsatz des sechsten Halswirbels ein und zeigt bei 5', 5' ihre beiden Einbiegungen vor dem Eintritt in die Schädelhöhle, unten und außen zum Querfortsatz des Atlas, oben und hinten über den hinteren Bogen des Atlas; 6, 6 A. cervicalis profunda; 7 occipitalis.

In der Schädelhöhle angelangt, gibt jede A. vertebralis vor ihrer Vereinigung zur A. basilaris folgende Äste ab:

c) A. spinalis posterior. Sie wendet sich nach ihrem Ursprunge um die Medulla oblongata herum rückwärts und abwärts, um die hintere Fläche des Rückenmarkes zu erreichen, verläßt die Schädelhöhle durch das Foramen magnum und gelangt in den Wirbelkanal. Verstärkt durch Rami spinales, Äste der A. vertebralis, der Thorakalarterien usw., verläuft sie in Windungen an der hinteren Fläche

des Rückenmarkes abwärts und endigt in mehrfachen Verzweigungen an der Cauda equina. Fig. 261.

d) A. spinalis anterior. Das kleine Gefäß entspringt nahe dem Vereinigungswinkel der Aa. vertebrales zur Basilaris. Es läuft durch das Foramen magnum abwärts, verbindet sich dann mit dem entsprechenden Gefäß der anderen Seite zu einem gemeinsamen Stämmchen, welches an der vorderen Fläche des Rückenmarkes am Eingang der Fissura mediana ant. abwärts zieht. Fig. 261.

e) A. cerebelli inferior posterior. Sie ist das stärkste aus der A. vertebralis selbst hervorgehende Gefäß, welches manchmal aus der A. basilaris kommt. Sie zieht lateralwärts und rückwärts zur unteren Fläche des Kleinhirns, an welchem sie sich in zwei Hauptäste teilt, einen hinteren und einen lateralen. Fig. 261.

Arteria basilaris, Grundschlagader. Fig. 261, 264, 265.

Sie geht hervor aus der Vereinigung der Wirbelarterien, zieht im Sulcus basilaris der Brücke des Gehirns am Clivus aufwärts, hat ungefähr die Länge der Brücke und gibt zahlreiche kleine und mehrere größere Äste ab.

f) Rr. ad pontem, welche direkt in die Brücke eintreten.

g) A. auditiva interna; ein feines Gefäß, welches für sich allein aus der Basilaris oder aus der folgenden Arterie entspringt und mit dem N. acusticus in den Meatus acusticus internus eindringt. Sie teilt sich, wie der Gehörnerv, in mehrere Zweige, welche an die Säckchen des Vorhofes, an die halbzirkelförmigen Kanäle (A. vestibuli) und an die Schnecke (A. cochleae) gelangen. (Siehe Sinnesorgane).

h) A. cerebelli inferior anterior. Sie entspringt etwa in der Mitte der A. basilaris, zieht rückwärts zum vorderen Teil der Unterfläche des Kleinhirns und zu dessen vorderem Rande.

i) A. cerebelli superior. Sie geht nahe der Teilungsstelle aus der A. basilaris hervor und zieht dicht unter dem Tentorium cerebelli der Dura mater zur oberen Fläche des Kleinhirnes.

k) A. cerebri posterior. Die beiden hinteren Gehirnarterien sind die Endäste der Basilaris, sie verlaufen parallel mit den Aa. cerebelli superiores lateralwärts, ziehen um die Großhirnschenkel, über den konkaven Rand des Tentorium zu dessen oberer Fläche und gelangen zum hinteren Teil der unteren Fläche des Großhirns. Am Gehirnschenkel entspringt ein kleiner Zweig, A. chorioidea posterior, welcher über die Vierhügel hinweg zur Tela chorioidea der Seitenventrikel zieht.

Die A. cerebri posterior steht durch die A. communicans posterior mit der A. carotis interna in Verbindung, wodurch der Willissche Gefäßkranz zustande kommt.

Circulus arteriosus (Willisi). Fig. 261, 264, 265.

Der Willissche Gefäßkranz stellt eine Gefäßverbindung dar, welche die vier Hauptarterienstämme des Gehirnes, nämlich die beiden Aa. vertebrales und die beiden Aa. carotides internae miteinander vereinigt.

Die Gefäßverbindung wird durch folgende Arterienäste bewirkt: Die Aa. cerebri anteriores der beiden inneren Carotiden sind durch den Ramus communicans anterior verbunden; die aus den gleichen Stämmen entspringenden Aa. communicantes posteriores vereinigen sich hinten mit den beiden Aa. cerebri posteriores, welche ihrerseits die Endäste eines Gefäßes, der A. basilaris sind.

Der Gefäßkranz ist um den Türkensattel gelagert und umgibt an der Hirnbasis das Chiasma nervorum opticorum, die Lamina terminalis, das Infundibulum, das Tuber cinereum, die Hypophysis cerebri, die Corpora mamillaria, die Substantia perforata posterior und einen Teil der Pedunculi cerebri. Durch die Aa. cerebri anteriores versorgt er vorzugsweise die medialen Flächen der Großhirnhemisphären, durch die Aa. cerebri mediae die Außenflächen der Hemisphären und die Ganglien, durch die Aa. chorioidea die Höhlen des Gehirns und durch die Aa. cerebri posteriores den hinteren Abschnitt des Großhirnes. — Auch die zum Kleinhirn abgehenden Gefäße stehen unter seinem Einfluß. Der Gefäßkranz wirkt sichernd und Ungleichmäßigkeiten vorbeugend auf den Kreislauf des Blutes in der Schädelhöhle.

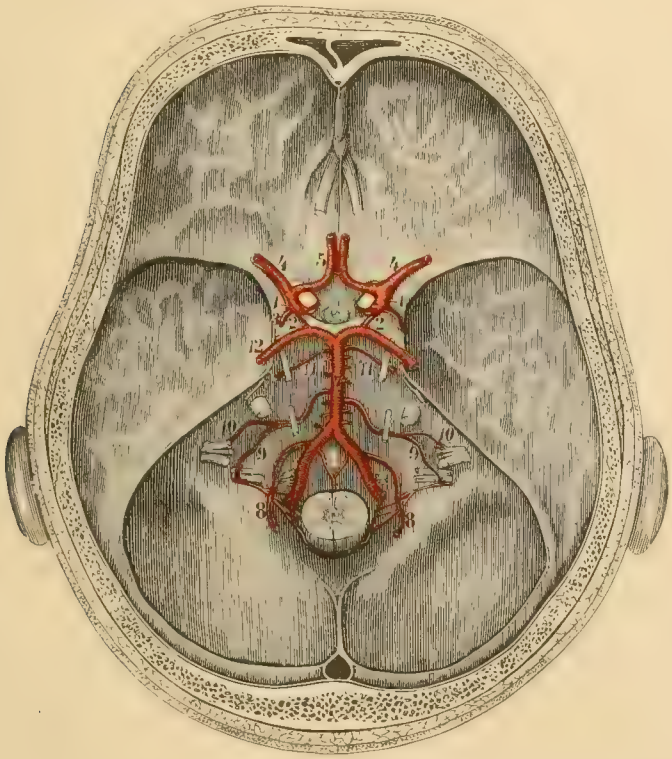

Fig. 264.

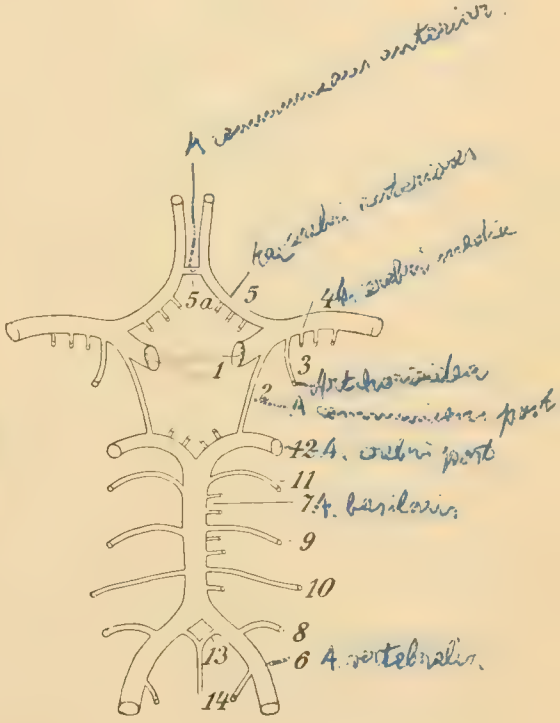

Fig. 265.

Fig. 264. **Arterien an der Basis der Schädelhöhle.** 1 : 2.
Circulus arteriosus (Willisi). Das Schädeldach ist abgetrennt, das Gehirn entfernt; Falx cerebri und Tentorium cerebelli sind weggeschnitten, sonst ist die Dura mater mit den durchtretenden Nerven erhalten.

Fig. 265. **Schema des Circulus arteriosus (Willisi).**
In den Figg. 264, 265 bedeutet: 1 A. carotis interna; 2 A. communicans posterior; 3 A. chorioidea (etwas zu stark in Fig. 264); 4 A. cerebri media; 5 Aa. cerebri anteriores und A. communicans anterior (5a); 6 Aa. vertebrales; 7 A. basilaris; 8 A. cerebelli inferior posterior; 9 A. cerebelli inferior anterior; 10 A. auditiva interna; 11 A. cerebelli superior; 12 A. cerebri posterior; 13 A. spinalis anterior; 14 A. spinalis posterior.

Varietäten: Die A. vertebralis dextra entspringt in den Fällen, in welchen die Subclavia dextra vom unteren Teil des Aortenbogens herkommt, gewöhnlich von der Carotis communis; sie kann auch direkt aus dem Aortenbogen entspringen. — Die A. vertebralis sinistra kommt häufiger aus dem Arcus aortae als die rechte. In einigen Fällen ist beobachtet, daß die linke Vertebralis mit mehreren Wurzeln, welche sich am unteren Ende des Halses zu einem Stamme vereinigten, entsprang. Die Wurzeln gehörten entweder beide der Aorta, oder beide der Subclavia, oder je eine einem dieser beiden Gefäße an (siehe S. 277—279). — In einzelnen Fällen dringt die A. vertebralis in den fünften, vierten oder dritten Halswirbel, ausnahmsweise auch in den Querfortsatz des siebenten Halswirbels. — Am Halse gibt die A. vertebralis in seltenen Fällen Arterien zum Gebiet der übrigen Zweige der Subclavia ab. — Zuweilen geht eine A. cerebri posterior von der A. carotis interna ab.

Über die Gefäße des Rückenmarkes und Gehirnes s. auch Nervenlehre.

B. de Vriese, Recherches sur la morphologie de l'artère basilaire. Gent 1905. — Dieselbe, Sur les artères de la base du cerveau.

Truncus thyreocervicalis. Fig. 254, 262, 267.

Der ansehnliche kurze Stamm tritt dicht am medialen Rande des Scalenus anterior hervor und teilt sich alsbald in drei bis vier Äste, welche nach verschiedenen Richtungen auseinandergehen. Am häufigsten gibt der Stamm die Aa. thyreoidea inferior, cervicalis ascendens, cervicalis superficialis und transversa scapulae ab; nicht selten entspringt aus ihm auch die A. transversa colli; auch andere Äste der Subclavia können von ihm ausgehen.

2. Arteria thyreoidea inferior, untere Schilddrüsenschlagader. Fig. 254, 267.

Sie besteht aus einem aufsteigenden und einem queren Stück.

Jenes zieht vor dem M. longus colli aufwärts bis zum Querfortsatz des sechsten Halswirbels, biegt dann unter rechtem Winkel ab und zieht hinter den großen Halsgefäßen medianwärts zur hinteren Seite der Schilddrüse.

Im ganzen entwickelt sie folgende Äste:

a) Rr. glandulares, meist ein oberer und unterer, welche sich an der Schilddrüse verzweigen.

b) Rr. pharyngei, oesophagei et tracheales; einer der letzteren Zweige, R. bronchialis, kann die Bronchien versorgen helfen.

c) A. laryngea inferior. Sie geht vom Stamm oder dem oberen Schilddrüsenast ab, steigt an der hinteren Luftröhrenwand aufwärts und dringt unter dem M. laryngopharyngeus in den Kehlkopf, um die Muskeln und die Schleimhaut versorgen zu helfen.

Varietäten: Die A. thyreoidea inferior kann selbständig aus der Subclavia entspringen, oder aus der Carotis communis, oder aus dem Arcus aortae. Auf einer Seite sind auch doppelte untere Schilddrüsenarterien beobachtet worden. Anderseits kommt es vor, daß die Aa. thyreoideae inferiores beider Seiten mit einem einzigen Stamm entspringen und vor der Luftröhre auseinanderweichen.

In einzelnen Fällen fehlt das Gefäß ein- oder doppelseitig und wird dann durch Äste aus der oberen Schilddrüsenarterie ersetzt.

3. Arteria cervicalis ascendens, aufsteigende Halsschlagader. Fig. 254, 267.

Sie entspringt entweder aus dem Truncus thyreocervicalis, oder aus dem Anfangsteil der A. thyreoidea inferior, als Ramus ascendens derselben, oder aus der A. cervicalis superficialis. Sie steigt neben dem N. phrenicus aufwärts, zwischen dem M. scalenus anterior und Longus capitis, und entsendet:

a) Rr. spinales, welche im Bereich des vierten bis sechsten Halswirbels durch die Foramina intervertebralia in den Canalis spinalis gelangen, sich am Rückenmark, seinen Häuten und an den Wirbelkörpern verbreiten.

b) Rr. musculares zu den benachbarten Muskeln; ein stärkerer Zweig, Ramus profundus, zieht unter dem Querfortsatz des fünften Halswirbels nach hinten und anastomosiert mit Ästen der A. cervicalis profunda.

4. Arteria cervicalis superficialis, oberflächliche Halsschlagader. Fig. 254, 267.

Sie zieht in querer Richtung, anfangs vom M. sternocleidomastoideus, dann nur vom Platysma bedeckt, durch das Trigonum omoclaviculare zum M. trapezius, unter dessen vorderen Rand sie eindringt.

Sie gibt den benachbarten Muskeln, den Lymphdrüsen, der Haut Zweige. Oft entspringt sie mit der A. cervicalis ascendens vereinigt; auch mit der A. transversa colli; oder mit letzterer und ersterer zugleich; dann ist ihr Kaliber sehr ansehnlich.

5. Arteria transversa scapulae, quere Schulterblattschlagader. Fig. 254, 266—268.

Sie ist meist ein Ast des Truncus thyreocervicalis und läuft vor dem Scalenus anterior, hinter dem Sternocleidomastoideus zum Schlüsselbein herab, zieht hinter demselben versteckt lateralwärts, kreuzt die A. subclavia und gelangt über dem Ligamentum transversum scapulae superius zur Fossa supraspinata, darauf durch die Incisura colli scapulae zur Fossa infraspinata, woselbst sie dicht auf dem Knochen liegend mit Ästen der A. circumflexa scapulae anastomosiert. Ein größerer Ast, R. acromialis, durchbohrt den Ansatz des M. trapezius und verästelt sich auf der oberen Fläche des Acromion, wobei er mit dem R. acromialis der A. thoracoacromialis anastomosiert. Fig. 254.

Varietäten: Die A. transversa scapulae entspringt zuweilen unmittelbar aus der Subclavia, oder gemeinsam mit der Mammaria interna. Sie wird nicht selten durch benachbarte Arterien teilweise ersetzt.

6. Arteria transversa colli, quere Halsschlagader. Fig. 253, 254, 266—268.

Sie entspringt gewöhnlich aus dem lateralen Teil der Subclavia oder aus dem Truncus thyreocervicalis oder aus dem Truncus costocervicalis.

Sie verläuft zwischen der A. transversa scapulae und der A. cervicalis superficialis, mit welchen sie auch zu einem gemeinsamen Stamm vereinigt sein kann, quer durch die Tiefe des Trigonum omoclaviculare, zwischen den Wurzeln des Plexus brachialis, dicht auf dem M. scalenus medius und posterior nach hinten zum oberen medialen Winkel der Scapula, wo sie sich in einen Ramus ascendens und descendens teilt, wobei sie oft den Levator scapulae durchbricht. Fig. 266.

a) R. ascendens. Er zieht zwischen dem Levator scapulae und dem Splenius aufwärts zu den benachbarten Nackenmuskeln.

b) R. descendens, der Hauptast und die Fortsetzung der Arterie. Er zieht entlang der Basis scapulae zwischen den Insertionen der Mm. rhomboidei und des Serratus anterior abwärts, versorgt alle hier befindlichen Muskeln und dringt zuletzt in den M. latissimus dorsi ein. Dabei verbindet er sich öfters mit Zweigen der Interkostalarterien, sowie mit den übrigen Arterien des Schulterblattes.

Truncus costocervicalis. Fig. 262.

Der meist aus zwei kleinen Arterien gebildete Truncus entspringt von der hinteren Wand der A. subclavia, läuft in einem kurzen, aufwärts konvexen Bogen rückwärts und teilt sich alsbald in die A. cervicalis profunda und intercostalis suprema.

7. Arteria cervicalis profunda, tiefe Nackenschlagader. Fig. 262, 263, 270.

Sie wendet sich kurz nach ihrem Ursprunge von dem Truncus costocervicalis oder von der Subclavia zu dem Zwischenraum zwischen dem Querfortsatz des siebenten Halswirbels und der ersten Rippe, durchdringt ihn und läuft im Nacken auf dem M. semispinalis cervicis bis zum zweiten Halswirbel in die Höhe. Sie entsendet Rami spinales in den Wirbelkanal und Muskeläste zu den tiefen Hals- und Rückenmuskeln; einer ihrer Äste zieht manchmal weit abwärts.

Varietäten: Sie entspringt zuweilen von der A. vertebralis oder A. transversa colli, selten aus der Transversa scapulae. Sie fehlt hier und da und wird durch Zweige benachbarter Arterien ersetzt.

8. Arteria intercostalis suprema, oberste Rippenschlagader. Fig. 262, 270.

Sie verläuft nach ihrem Abgang vom Truncus costocervicalis oder von der Subclavia über den Hals der ersten Rippe abwärts und endigt im ersten oder im ersten und zweiten Zwischenrippenraume, in welchen sie nach vorn zieht.

Sie gibt ab:

a) Rr. dorsales. Entweder nur zwischen der ersten und zweiten, oder auch zwischen der zweiten und dritten Rippe dringt ein Ast dorsalwärts, welcher sich in einen Ramus muscularis und Ramus spinalis teilt.

b) Rr. intercostales. Die Zwischenrippenäste besitzen in dem ersten oder in den beiden ersten Interkostalräumen denselben Verlauf wie die Aa. intercostales, welche aus der Aorta kommen.

Varietäten: In seltenen Fällen entspringt die Intercostalis suprema aus der A. vertebralis oder aus dem Truncus thyreocervicalis; sehr selten fehlt sie.

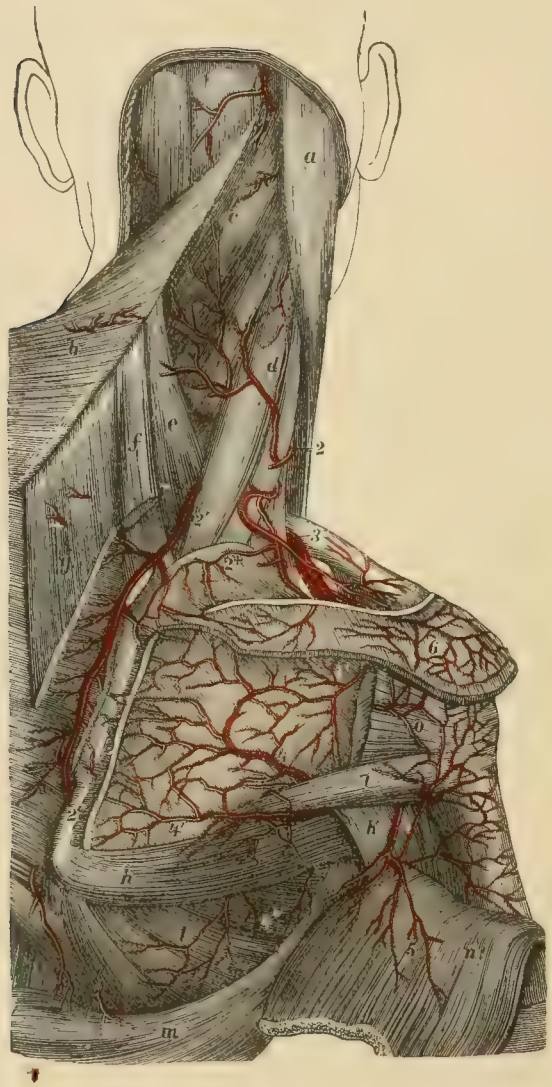

Fig. 266.

Arterienverzweigungen an der hinteren Seite der Schulter. (Nach Tiedemann.) 1:2.

a M. sternocleidomastoideus; *b* M. trapezius, nach hinten umgeschlagen; *c* Mm. splenii capitis et colli; *d* M. levator scapulae; *e* M. serratus posterior superior; *f* M. rhomboideus minor; *g* M. rhomboideus major; *h* M. teres major; *i* M. teres minor; *k* Caput longum m. tricipitis; *l* M. serratus anterior; *m* M. latissimus dorsi; *n* M. deltoideus, nach unten umgeschlagen; *o* Endstück des M. infraspinatus. 1 A. occipitalis; 2 A. cervicalis superficialis; 2', 2' Ramus descendens der A. transversa colli; 2† ihr Ramus supraspinatus; 3 A. transversa scapulae; 3' ihr Ramus infraspinatus; 4 A. circumflexa scapulae; 4' Ramus scapularis inferior dieses Gefäßes; 4'' Rami thoracales desselben; 5 A. circumflexa humeri posterior; 6 Rete acromiale.

9. Arteria mammaria interna, innere Brustschlagader. Fig. 254, 267, 269.

Sie entspringt aus der konkaven Seite des Bogens der Subclavia und zeichnet sich durch Länge und reiche Astfolge aus. Von ihrer Abgangsstelle verläuft sie nach vorn und unten, hinter dem Schlüsselbein und dem ersten Rippenknorpel; von da zieht sie fast senkrecht hinter den Rippenknorpeln, etwa 1 cm vom Rande des Sternum entfernt, vor der Pleura costalis und dem M. transversus thoracis herab.

Im sechsten Interkostalraum teilt sie sich in ihre beiden Endäste; der eine von ihnen, A. musculophrenica, wendet sich am unteren Rande des Thorax lateralwärts und abwärts; der andere A. epigastrica superior setzt die Richtung des Stammes fort und zieht an der vorderen Bauchwand abwärts.

Die zahlreichen Äste des Gefäßes verbreiten sich vorzugsweise an der Brust- und Bauchwand.

a) A. pericardiacophrenica. Ein dünner langer Zweig, welcher hoch oben in der Brust entspringt, den N. phrenicus begleitet (A. comitans nervi phrenici) und mit ihm zum Zwerchfell gelangt, wo er Verbindungen mit

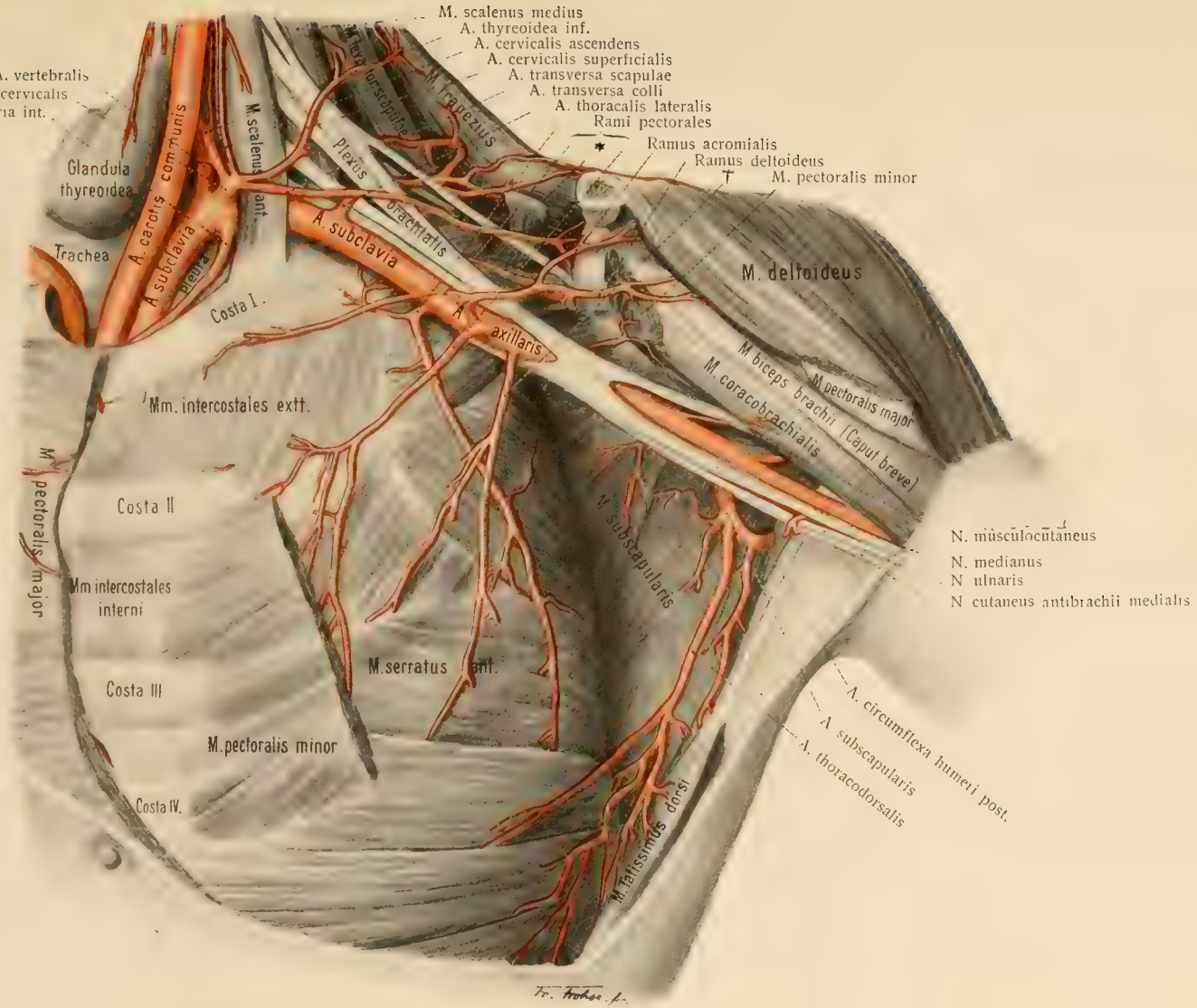

Fig. 267. Arteria subclavia und Arteria axillaris (3/5).

* M. omohyoideus (Venter inf.). † Ramus pectoralis.

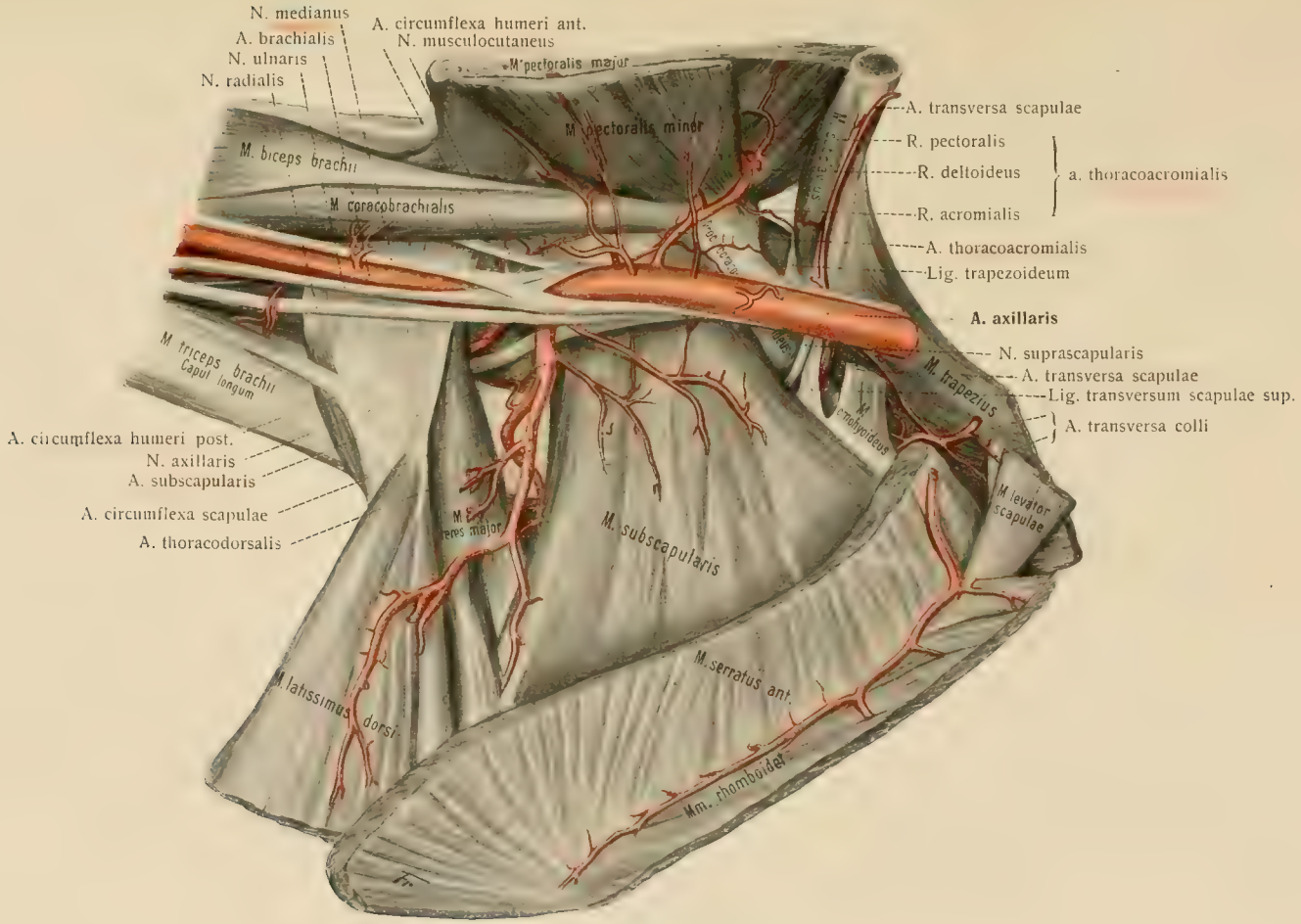

Fig. 268. Arteria axillaris (1/2).

den übrigen Zwerchfellarterien eingeht. In seinem Verlauf gibt er kleine Zweige an die Umgebung ab.

b) Aa. mediastinales anteriores. Meist kleine Ästchen zu dem Inhalt des oberen vorderen Mittelfellraumes, d. i. zu dem Thymus und seinen Resten, Aa. thymicae, zu den Lymphdrüsen, dem Fettgewebe, zur Pleura mediastinalis, zum Pericardium, zur hinteren Fläche des Brustbeines und zum M. transversus thoracis, Rr. sternales, zu den Bronchien, Rr. bronchiales anteriores.

c) Rr. intercostales. Die vorderen Zwischenrippenarterien, zwei in jedem Interkostalraum, welche entweder jede für sich oder mit einem gemeinsamen Stämmchen entspringen, ziehen von der Mammaria interna lateralwärts, anfangs dicht an der Pleura, dann zwischen den Interkostalmuskeln in der Nähe der Rippenränder und vereinigen sich mit den entgegenkommenden Interkostalarterien aus der Aorta. Diese Zweige versorgen die Brust- sowie die Interkostalmuskeln und geben kleine Ästchen an die Brustdrüse und an die äußere Haut ab.

d) Rr. perforantes. Sie dringen von der Mammaria interna durch die oberen fünf bis sechs Interkostalräume hindurch nach vorn und außen, verzweigen sich zum Teil an der vorderen Fläche des Sternum, zum Teil in den Brustmuskeln, Rr. musculares, und der Haut, Rr. cutanei. Die in der Nähe der Brustdrüse durchdringenden Äste geben namentlich beim Weibe starke Äste, Rr. mammarii, zur Brustdrüse.

e) A. musculophrenica, der laterale der beiden Endäste, wendet sich hinter dem unteren Rippenbogen abwärts und lateralwärts, durchbricht den Ursprung des Zwerchfelles zwischen der achten und neunten Rippe und endigt im letzten Zwischenrippenraum. Sie gibt zum Zwerchfell und zu den unteren Zwischenrippenräumen Zweige, welche ein gleiches Verhalten zeigen wie die vorderen Zwischenrippenarterien.

f) A. epigastrica superior, der mediale der beiden Endäste, durchbricht die Lücke zwischen der Pars sternalis und costalis des Zwerchfelles und steigt längs der hinteren Fläche des Rectus abdominis, innerhalb seiner Scheide abwärts bis zur Nabelgegend, wo er Verbindungen mit der A. epigastrica inferior eingeht. Ein kleiner Zweig gelangt zum Schwertfortsatz, andere Zweige zu den vorderen Bauchmuskeln und zum Zwerchfell, zuweilen auch ein Zweig durch das Lig. falciforme zur Leber.

Varietäten: Die A. mammaria interna entspringt zuweilen aus dem Truncus thyreocervicalis oder gemeinsam mit der A. transversa scapulae aus der Aorta. Selten kommt sie aus der A. anonyma, A. axillaris oder der Aorta. — Nicht selten entspringt aus ihr bei ihrem Eintritt in die Brusthöhle ein starker Ast, Ramus costalis lateralis, welcher zwischen Pleura und Brustwand lateralwärts und abwärts zieht, oft bis zur sechsten Rippe gelangt und mit den vorderen wie hinteren Zwischenrippenarterien Verbindungen eingeht.

Arteria axillaris, Achselschlagader. Fig. 267—270.

Die A. axillaris beginnt am lateralen Rande der ersten Rippe und erstreckt sich bis zum unteren Rande des Pectoralis major (oder nach anderen Autoren bis zur Sehne des Latissimus dorsi, oder bis zum Collum chirurgicum humeri).

Sie zieht durch die Fossa axillaris und ändert ihre Richtung mit der Stellung des Armes. Vorn ist die A. axillaris von dem Pectoralis major, teilweise auch vom Pectoralis minor und den entsprechenden Fascien bedeckt. In der Achselhöhle liegt sie dicht unter der Fascia axillaris und den oberflächlichen Lymphdrüsen. Die V. axillaris befindet sich medial und etwas oberflächlicher als die Arterie.

Man pflegt die A. axillaris in drei Abschnitte zu teilen. Der erste Abschnitt liegt medial vom M. pectoralis minor der Thoraxwand dicht an; der zweite Abschnitt wird vom Pectoralis minor bedeckt und zieht von der Brustwand zum Oberarm; der dritte Abschnitt ist unterhalb des Pectoralis minor und an dem Oberarmknochen gelegen.

Im ersten Abschnitt des Verlaufes liegt das Gefäß dem M. serratus anterior auf und ist von der starken Fascia coracoclavicularis bedeckt. Die Stämme des Armnervengeflechtes (Plexus brachialis) liegen lateral und hinter der Arterie, die Vena axillaris liegt median und vorn. Im zweiten, hinter dem Pectoralis minor gelegenen Abschnitt wird die Arterie von den Stämmen des Armnervengeflechtes umgeben, wobei eine Gabel der beiden Wurzeln des N. medianus sie umfaßt. Im dritten Abschnitt liegt die Arterie dem M. subscapularis und den Insertionssehnen des Latissimus dorsi und Teres major auf (Fig. 267, 268), während ihre laterale Wand sich an den M. coracobrachialis anlegt. Die Hauptäste des Plexus brachialis legen sich hinten und zu beiden Seiten an die Arterie. Durch Andrücken an das Collum chirurgicum humeri kann das Gefäß leicht zusammengedrückt werden.

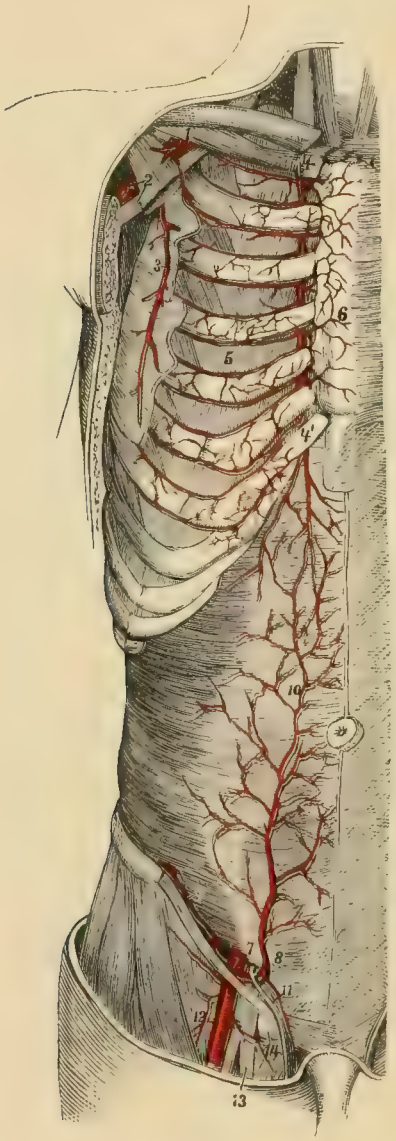

Fig. 269.

Arterien an der vorderen Brust- und Bauchwand. (Zum Teil nach Tiedemann.) 1:4.

Die Mm. pectorales, der Brustteil des M. serratus anterior, die Mm. obliqui et rectus abdominis sind entfernt. 1, 2 A. axillaris nebst Vene; 3 A. thoracalis lateralis; 4, 4' A. mammaria interna, bei 4' geht die A. musculophrenica lateralwärts, die A. epigastrica superior nach unten; 5 Anastomosen zwischen den Aa. intercostales und den Rr. intercostales der A. mammaria int.; 6 Rami perforantes; 7 A. iliaca externa, an ihrer Eintrittsstelle in die Lacuna vasorum; 8 A. epigastrica inferior, aus der vorigen entspringend, steigt an der medialen Seite des inneren Leistenringes und des Samenstranges an der vorderen Bauchwand in die Höhe und anastomosiert oberhalb 10 mit der A. epigastrica superior; 9 A. circumflexa ilium profunda; 11 A. spermatica externa; 12 A. femoralis; 13 Vena femoralis; 14 Lymphdrüse am Schenkelkanal.

An Ästen sendet die A. axillaris außer kleinen unbeständigen Muskelästen und kleinen Rr. subscapulares meist drei äußere Brustarterien zur Muskulatur der Brustwand, die Schulterblattarterie zur Schulter und die zwei Kranzarterien zum Oberarm.

1. Arteria thoracalis suprema, oberste Brustschlagader. Fig. 270.

Ein variabler Ast von geringer Stärke, welcher oberhalb des M. pectoralis minor entspringt, abwärts und medianwärts über die beiden oberen Interkostalräume zieht, den obersten Zacken des Serratus anterior und den oberen Interkostalmuskeln Zweige zusendet und sich zuletzt zwischen dem M. pectoralis major und minor verbreitet. Einige kleine Zweige, Rami mammarii externi, ziehen meist zur Brustdrüse.

2. Arteria thoracoacromialis, Brustschulterschlagader. Fig. 253, 254, 267, 270.

Ein starkes Gefäß, welches am oberen Rande des Pectoralis minor entspringt und seine Äste nach verschiedenen Seiten ausbreitet. Es teilt sich innerhalb des Trigonum deltoideopectorale in drei Äste:

a) R. acromialis, ein oder mehrere Äste, welche unter dem M. deltoideus und über dem

Processus coracoideus zur Schulterhöhe verlaufen, zu welcher sie nach Durchbohrung des Muskels gelangen. Sie helfen den Muskel und das Schultergelenk versorgen, indem sie mit Ästen der A. transversa scapulae und einigen anderen kleinen Zweigen das Rete acromiale bilden.

b) R. deltoideus. Der Schulterast dringt in den Zwischenraum zwischen dem M. deltoideus und Pectoralis major neben der V. cephalica, und verbreitet sich an beiden Muskeln.

c) Rr. pectorales. Sie verteilen sich an den Mm. serratus anterior und pectoralis major und verbinden sich mit den übrigen Arterien der Brustwand.

3. Arteria thoracalis lateralis, seitliche Brustschlagader. Fig. 267, 269, 270.

Sie entspringt hinter oder abwärts vom kleinen Brustmuskel, verläuft nahezu parallel dem unteren Rande dieses Muskels abwärts und medianwärts.

Sie verteilt sich am M. pectoralis major, serratus anterior und der Brustdrüse, Rr. mammarii externi, und geht Verbindungen mit den übrigen Brustwandarterien ein; gibt Äste zu den Lymphdrüsen und dem Fett der Achselhöhle.

4. A. subscapularis, Unterschulterblattschlagader. Fig. 266—268, 270—272.

Es sind zwei bis drei kleine obere, welche ganz im M. subscapularis aufgehen, und eine starke untere Subscapularis vorhanden. Diese ist der stärkste Ast der A. axillaris, entspringt am unteren Rande des M. subscapularis und zieht längs desselben abwärts und rückwärts zum unteren Winkel des Schulterblattes. Sie entsendet mehrere kleine Äste zum M. subscapularis und zu den Lymphdrüsen der Achselgegend und verteilt sich an der Brust und am Schulterblatt. Ihre beiden größten Äste sind:

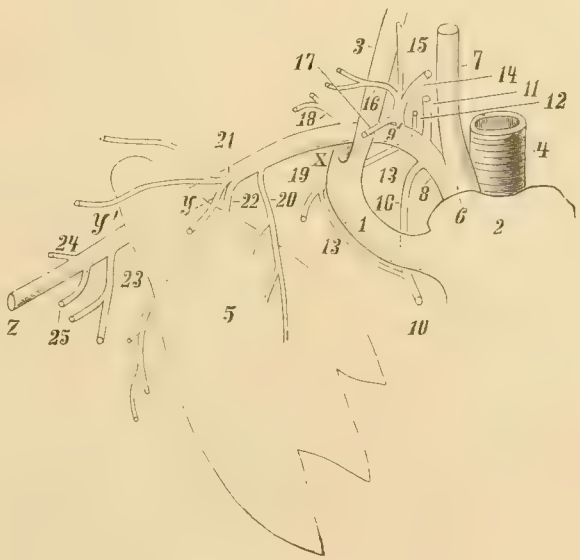

Fig. 270.

Astfolge der A. subclavia und der A. axillaris dextra.
1 erste Rippe; 2 Manubrium sterni; 3 M. scalenus anterior; 4 Trachea; 5 M. pectoralis minor; 6 A. anonyma; 7 A. carotis communis dextra; 8 A. subclavia dextra; 9 Truncus thyreocervicalis; 10 A. mammaria interna; 11 A. vertebralis; 12 A. cervicalis profunda; 13 A. intercostalis suprema; 14 A. thyreoidea inferior; 15 A. cervicalis ascendens; 16 A. cervicalis superficialis; 17 A. transversa scapulae; 18 A. transversa colli; 19 A. axillaris; 20 A. thoracalis suprema, 21 A. thoracoacromialis; 22 A. thoracalis lateralis; 23 A. subscapularis; 24 A. circumflexa humeri anterior; 25 A. circumflexa humeri posterior. *x—y* Bruststück; *y—y''* Achselstück; *y'—z* Armstück der A. axillaris.

a) A. thoracodorsalis, der untere Endast der A. subscapularis. Er läuft in der Tiefe zwischen den Mm. subscapularis, serratus anterior, teres major und latissimus dorsi bis zu den unteren Rippen herab, versorgt diese Muskeln und endigt im Latissimus. Fig. 267, 268.

b) A. circumflexa scapulae, der stärkste Endast der A. subscapularis. Sie trennt sich von letzterer eine kurze Strecke unterhalb ihres Ursprunges, wendet sich rückwärts, zieht durch die mediale Muskellücke (Fig. 266, 268, 272), biegt dicht um den lateralen Rand der Scapula und zieht unter dem Teres minor auf

dem Knochen in der Fossa infraspinata in die Höhe. Hier geht das Gefäß Verbindungen mit den Zweigen der A. transversa scapulae und transversa colli ein. Während ihres Verlaufes gibt sie dem M. subscapularis, den beiden Mm. teretes, dem Latissimus dorsi, Deltoideus und Infraspinatus Zweige.

5. Arteria circumflexa humeri anterior, vordere Kranzschlagader des Armes. Fig. 268, 270.

Die beiden Aa. circumflexae humeri sind die distalen Äste der A. axillaris und gehen etwas unterhalb der A. subscapularis, meist in der Höhe der Sehne des M. latissimus ab.

Die vordere Kranzarterie ist viel kleiner als die hintere und entspringt entweder in gleicher Höhe oder tiefer als diese an der lateralen Wand der A. axillaris. Sie tritt unter dem M. coracobrachialis und unter dem Caput breve bicipitis zum Oberarmbein und über dasselbe hinweg bis zum Sulcus intertubercularis. Hier teilt sie sich in zwei Äste, deren einer mit der Sehne des langen Bicepskopfes verläuft, in das Schultergelenk eindringt und zu dem Kopf des Oberarmbeines geht, während der andere nach hinten läuft und mit der A. circumflexa posterior anastomosiert.

6. Arteria circumflexa humeri posterior, hintere Kranzschlagader des Armes.

Sie ist ein starkes Gefäß, wendet sich diesseits der Latissimussehne rückwärts (Fig. 268, 270, 272), zieht durch die laterale Achsellücke, windet sich um den Humerus, verzweigt sich in dem M. deltoideus, versorgt das Schultergelenk und geht mit den Zweigen der Aa. circumflexa humeri anterior, transversa scapulae und thoracoacromialis Verbindungen ein.

Varietäten: Außer den bereits oben angedeuteten Unbeständigkeiten in dem Verhalten der Äste zeigt die A. axillaris noch andere Abweichungen vom gewöhnlichen Verhalten. Am häufigsten kommt es vor, daß sie eine viel stärkere A. subscapularis abgibt, und daß diese nicht allein mehrere der gewöhnlich unmittelbar aus der A. axillaris hervortretenden Äste umfaßt, sondern auch solchen Ästen zum Ursprung dient, welche in der Regel aus der A. brachialis entspringen. Am häufigsten kommt ein Ursprung der A. profunda brachii aus diesem Aste vor.

Arteria brachialis, Armschlagader.

Sie geht am unteren Rande des M. pectoralis major aus der A. axillaris hervor und erstreckt sich bis zur Höhe des Collum radii, d. i. bis etwa eine Fingerbreite unterhalb der Ellenbeuge, wo sie die A. radialis abgibt und sich dann in ihre beiden Endäste, die A. ulnaris und die A. interossea communis teilt (Zuckerkandl, E. Müller).

(Nach älterer Darstellung reichte die A. brachialis bis zur Teilung in Radialis und Ulnaris; die A. interossea comm. war dann ein Ast der A. ulnaris.)

Topographisches: Auf diesem Wege läuft sie im Sulcus bicipitalis medialis in der medialen Furche zwischen Biceps und Triceps brachii abwärts und wendet sich ganz allmählich von der medialen zur vorderen Seite des Oberarms. Die Richtung ihrer Bahn entspricht einer Linie, welche man von der Mitte der Achselhöhle zur Mitte zwischen den beiden Epicondylen des Humerus gezogen denkt. Bis in die Nähe der Ellenbeuge liegt die Arterie ziemlich oberflächlich, nur von dem Rande des Biceps, der Fascia brachii und der Haut überlagert. In der Ellenbeuge tritt sie in die Furche zwischen dem M. pronator teres und brachioradialis und verbirgt sich unter dem Lacertus fibrosus der Bicepssehne. Oben liegt sie zwischen dem langen Kopf des Triceps und dem M. coracobrachialis, unten, zwischen dem M. brachialis und dem Rande des M. biceps, ventral vom Septum intermusculare mediale, am Vorderarm zwischen den oberflächlichen und den tiefen Beugemuskeln. Fig. 271.

Die begleitenden beiden Venae brachiales liegen der Arterie jederseits dicht an, sind dabei durch kurze Queräste miteinander verbunden und bilden auf diese Weise an verschiedenen

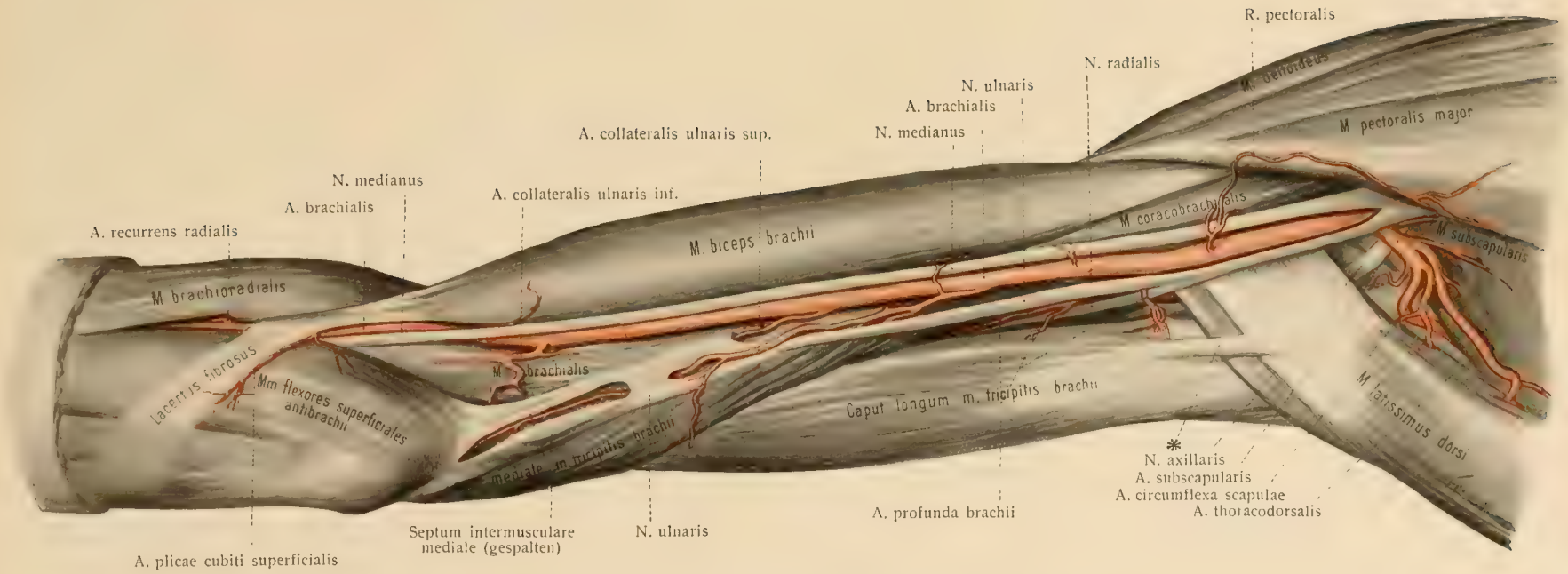

Fig. 271. Arterien des (rechten) Oberarms von innen ($^{1}/_{6}$).

* Verbindung der Sehne des M. triceps brachii mit der Sehne des M. latissimus dorsi.

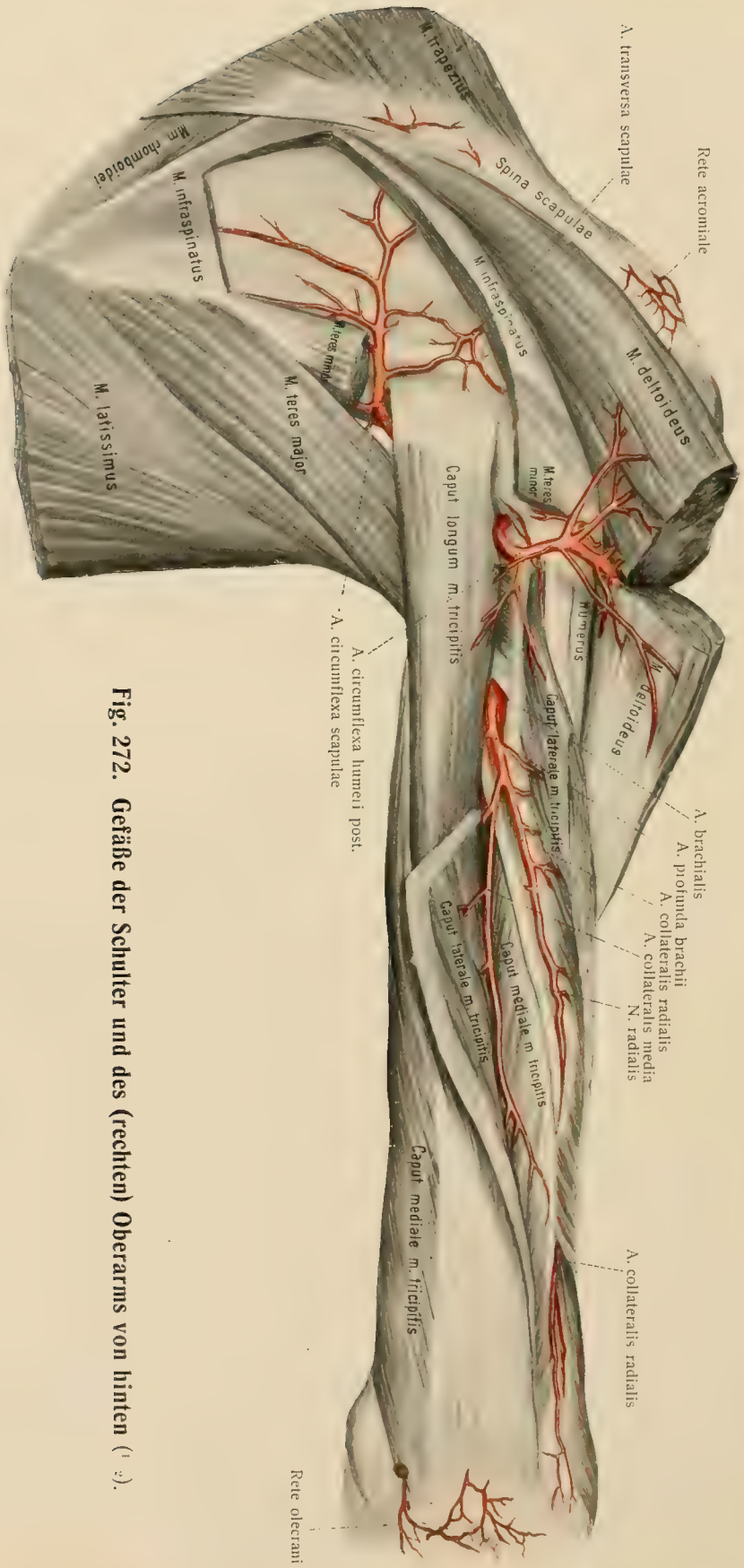

Fig. 272. Gefäße der Schulter und des (rechten) Oberarms von hinten (½).

Stellen Gefäßringe um die Arterie. Die subkutane V. basilica liegt, durch die Fascie von ihr getrennt, vor der medialen Seite der unteren Hälfte der Arterie. In der Ellenbeuge läuft die subkutane V. mediana cubiti schräg an ihr vorüber.

Der N. medianus ist ein steter Begleiter der Arterie. In der Achselhöhle liegt er an der lateralen Seite des Gefäßes, in der Mitte des Oberarms vor ihr, und in ihrem unteren Teile an ihrer medialen Seite. Alle übrigen Nerven, abgesehen vom N. cutaneus antibrachii medialis, verlassen das Gefäß schon in der Achselhöhle.

An Ästen gibt die A. brachialis eine Anzahl kleiner Rami musculares ab, welche die benachbarten Muskeln versorgen; ferner die A. profunda brachii, die Aa. collateralis ulnaris superior et inferior und die A. radialis.

1. Arteria profunda brachii, tiefe Armschlagader. Fig. 272.

Sie entspringt von der hinteren medialen Wand der A. brachialis, dicht unter dem Rande des M. teres major, wendet sich rückwärts in die zwischen dem lateralen und dem medialen Kopfe des Triceps brachii gelegene Lücke und durchläuft in Begleitung des N. radialis den Canalis n. radialis längs der oberen Ursprungsgrenze des Caput mediale tricipitis. Vom Triceps umschlossen, liegt sie zunächst unmittelbar hinter dem Knochen, gelangt darauf an dessen laterale Seite und endigt als A. collateralis radialis.

Die tiefe Armschlagader gibt ab außer Muskelzweigen an die Mm. coracobrachialis, triceps:

a) R. deltoideus, welcher zum distalen Stück des M. deltoideus zieht.

b) A. nutricia humeri. Sie geht unter der Crista tuberculi minoris in das hier gelegene meist ansehnliche Foramen nutricium humeri.

c) A. collateralis media. Sie zieht an der Hinterfläche des Humerus zuerst zwischen dem Caput mediale und laterale

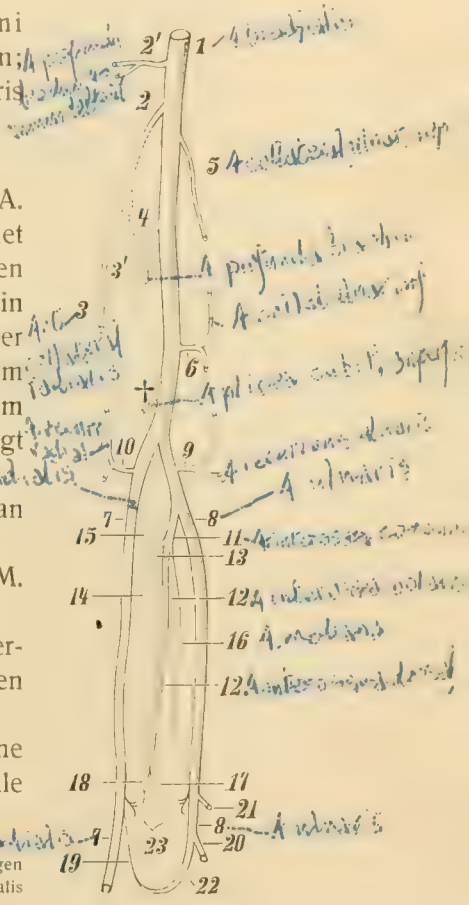

Fig. 273.

Fig. 273. **Astfolge der rechten Aa. brachialis, ulnaris und radialis.** 1 A. brachialis; 2 A. profunda brachii; 2' Ramus deltoideus, der auch von 2 und 5 entspringen kann; 3 A. collateralis radialis; 3' A. collateralis media; 4 A. bicipitalis; 5 A. collateralis ulnaris superior; 6 A. collateralis ulnaris inferior; 7, 7 A. radialis; 8, 8 A. ulnaris; 9 A. recurrens ulnaris; 10 A. recurrens radialis; 11 A. interossea communis; 12 A. interossea volaris; 13 A. interossea dorsalis; (14 Ramus descendens); 15 A. interossea recurrens; 16 A. mediana; (17 A. perforans inferior); 18 Ramus carpeus volaris; 19 R. volaris superficialis arteriae radialis; 20 R. profundus arteriae ulnaris; 21 R. carpeus dorsalis arteriae ulnaris; 22 R. superficialis arteriae ulnaris und Arcus volaris superficialis; 23 Rr. carpei volares der A. ulnaris und radialis; (? A. plicae cubiti superficialis).

tricipitis, dann in der Substanz des Caput mediale dicht auf dem Knochen bis zum Ellenbogen abwärts und senkt sich in das dort befindliche arterielle Rete articulare cubiti ein.

d) A. collateralis radialis, das Endgefäß der A. profunda brachii. Sie zieht an der lateralen Seite des Oberarms dicht hinter dem Septum intermusculare laterale abwärts und liegt zuerst zwischen dem Caput laterale tricipitis und dem M. brachialis, dann zwischen dem Caput mediale tricipitis einerseits und dem Ursprung des Brachioradialis und Extensor carpi radialis longus andererseits. Am Epicondylus lateralis humeri angelangt, beteiligt sie sich an der Bildung des Rete articulare cubiti und sendet ihre Endzweige bis auf den Unterarm.

2. Arteria collateralis ulnaris superior, obere ulnare Nebenschlagader. Fig. 271.

Sie geht proximal von der Mitte des Oberarmes, nahe der A. profunda brachii, aus der A. brachialis hervor, hat mitunter auch mit der A. profunda brachii gemeinsamen Ursprung. Sie läuft in Gesellschaft des N. ulnaris, hinter dem Septum intermusculare mediale, auf dem Caput mediale tricipitis liegend, distalwärts zum Rete articulare cubiti.

Auf ihrem Wege schickt sie dem Brachialis und dem Caput mediale tricipitis Äste zu. Nicht selten sind mehrere sie vertretende lange Arterienäste vorhanden.

3. Arteria collateralis ulnaris inferior, untere ulnare Nebenschlagader. Fig. 271.

Sie entspringt etwas proximal von der Ellenbeuge unter rechtem Winkel von der A. brachialis. Oberhalb des Epicondylus medialis zieht sie auf dem M. brachialis medianwärts, gibt auf- und absteigende Zweige zu den benachbarten Muskeln, durchbohrt das Septum intermusculare mediale und beteiligt sich an der Bildung des Rete articulare cubiti.

Varietäten: Die wichtigsten Varietäten der Äste der A. brachialis sind jene des Ursprungs der Profunda brachii. Diese kann wie es die Norm ist, selbständig entspringen, oder sie kommt aus der A. circumflexa humeri post. oder letzteres Gefäß entspringt aus der A. profunda brachii. — Was die Varietäten des Stammes der A. brachialis betrifft, so verläuft sie manchmal vor, statt hinter dem N. medianus, welcher also seinerseits die spiralige Bahn hinter der Arterie verfolgt. In anderen Fällen zieht die A. brachialis mit dem N. medianus hinter einem Processus supracondyloideus humeri hinweg zum Vorderarm, wie es bei vielen Säugetieren der Fall ist, welche ein Foramen supracondyloideum besitzen. Sie nimmt dabei ihren Weg durch einen fibrösen Bogen, welcher sich vom Processus supracondyloideus zum Epicondylus medialis ausspannt. Auf diesen Fortsatz und fibrösen Bogen dehnt in solchen Fällen der proximal aufsteigende M. pronator teres seinen Ursprung aus. Manchmal kommt diese mediale Verlagerung der A. brachialis auch ohne gleichzeitige Entwicklung eines Processus supracondyloideus vor; der fibröse Bogen aber pflegt mehr oder weniger kräftig entwickelt zu sein. — In seltenen Fällen wurde beobachtet, daß die A. brachialis kurz nach ihrem Beginn sich in zwei Arme spaltet, welche sich kurz darauf wieder zu einem einzigen Stamme vereinigen (Inselbildung der A. brachialis). — Die Teilung der A. brachialis in die Aa. mediana, ulnaris und interossea communis erfolgt auf sehr verschiedene Weise. — Die häufigste und interessanteste Abweichung von der gewöhnlichen Anordnung kommt in Form der sogenannten hohen Teilung der A. brachialis vor. (Die morphologische Erklärung siehe weiter unten S. 328.) — Quain beobachtete an 481 Armen 387mal die Teilung an der normalen Stelle unterhalb des Ellenbogengelenkes. Nur in einem

Fig. 274.

Hoher Abgang der A. radialis von der Oberarmschlagader und starke Entwicklung einer A. mediana.
(Nach Tiedemann.) 1:4.

1 A. brachialis; 2 Stamm der A. brachialis nach Abgang der A. radialis; 3, 3 A. radialis; sie entspringt am proximalen Drittel des Oberarms und geht in ziemlich normaler Lage, nur über dem Lacertus fibrosus her, zum Vorderarm; 4, 4 A. ulnaris im gewöhnlichen Verlauf; 5 Arcus volaris superficialis, an dessen Bildung sich 3', der Ramus volaris superficialis a. radialis, 4 A. ulnaris und 10 die starke A. mediana beteiligen; 6 A. profunda brachii; 7 Rami musculares; 8 A. collateralis ulnaris inferior; 9 A. recurrens radialis.

Falle, welcher zugleich durch das Vorkommen eines sogenannten Vas aberrans kompliziert war, lag die Teilungsstelle erheblich weiter distal. In 64 Fällen aber teilte sich die Brachialis höher als gewöhnlich und zwar in allen Entfernungen oberhalb des Ellenbogens bis zur Achselhöhle hinauf. Der von dem Stamme frühzeitig abgehende Ast war bei solcher Teilung unter vier Fällen dreimal die A. radialis; manchmal war es die A. ulnaris. In den meisten Fällen also geht oben eine Arterie ab, welche am Vorderarm die Verzweigung der Radialis zeigt, während von der Fortsetzung des Stammes am Vorderarm die Verzweigungen der Ulnaris samt A. interossea erfolgen. Dagegen kommt es selten vor, daß der Stamm des Vorderarmes die A. radialis und die A. interossea abgibt, während die A. ulnaris allein am Oberarm entspringt. In noch selteneren Fällen entspringt die Interossea am Oberarm. Die hohe Teilung findet sich in der Mehrzahl der Fälle im oberen, seltener im unteren, am seltensten im mittleren Drittel des Oberarms. Allein die Teilung kann, mit Abweichungen an der A. axillaris verbunden, auch bereits in der Achselhöhle stattfinden; es verlaufen dann in der ganzen Länge des Oberarmes zwei Stämme herab, von welchen die für den Oberarm bestimmten Äste abgehen. — E. Müller beobachtete an 200 Armen von Feten 44 Fälle von hoher Teilung (22 Proz.), an 100 Armen von Erwachsenen 14 Fälle (14 Proz.). — Betrachtet man zunächst die Tatsachen genauer, so entspringt die A. radialis oft von der medialen Seite der A. brachialis, wenn sie vom Oberarm abgeht. Sie läuft dann mit dem Hauptstamm herab und geht oft ziemlich plötzlich in der

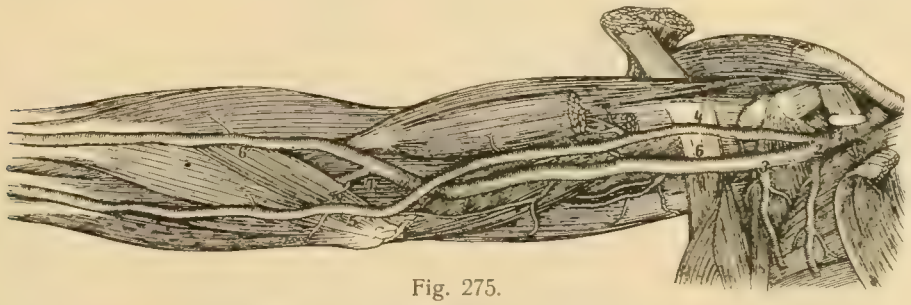

Fig. 275.

Hoher Ursprung und oberflächlicher Verlauf der A. ulnaris.

Die A. ulnaris kommt aus der A. axillaris hervor, verläuft am Oberarm an der äußeren Seite der A. radialis, welche hier die A. brachialis repräsentiert, und gelangt dann in der Ellenbeuge vor der A. radialis zur medialen Seite des Vorderarms. Hier zieht sie über der Gruppe der Beugemuskeln her und gelangt erst am distalen Teil des Vorderarms in ihre normale Lage. Aus der Teilungsstelle entspringt die A. thoracalis lateralis, aus der A. radialis die unteren Äste der A. axillaris, diejenigen der A. brachialis und die A. interossea communis. 1 A. axillaris; 2 A. thoracalis lateralis; 3 A. subscapularis; 4 A. ulnaris; 5 deren Übertritt über die A. radialis und die Beuger der Hand; 6 A. radialis; 7 A. interossea communis.

Ellenbeuge, nur von Fascie und Haut bedeckt, in einzelnen Fällen sogar suprafascial über den anderen Stamm hinweg lateralwärts zum Vorderarm. Sie zieht dabei gewöhnlich über den Lacertus fibrosus. Doch kommen auch Fälle hohen Abganges vor, in welchen sie von ihm bedeckt ist. — Wenn die A. ulnaris der Ast ist, welcher von der oberen Abteilung der A. brachialis abgeht, so weicht sie während ihres Verlaufes zum Vorderarm meist medianwärts, gegen den Epicondylus medialis humeri ab. Sie liegt dann meist dicht unter der Fascie und vor den Beugemuskeln; hier und da findet sie sich subkutan, äußerst selten submuskulär. In einem Fall verlief sie oberflächlich hinter dem Epicondylus medialis her; manchmal zieht sie schräg vor der A. radialis vorüber. — Die A. interossea liegt, wenn sie von der A. axillaris oder der A. brachialis entspringt, hinter der letzteren bis zur Ellenbeuge; sie dringt zwischen den Muskeln des Vorderarmes in die Tiefe, um ihre gewöhnliche Lage einzunehmen. — Wenn die A. radialis einen hohen Ursprung besitzt, verläuft der andere Stamm zuweilen in Begleitung des N. medianus längs des Septum intermusculare gegen den Condylus medialis herab, dreht sich dann am Ursprung des Pronator teres lateralwärts, dringt unter diesen Muskel und erlangt seine gewöhnliche Lage in der Mitte der Ellenbeuge. — Die beiden Äste, in welche die Armschlagader gespalten ist, sind zuweilen in der Nähe der Ellenbeuge durch einen queren Ast miteinander verbunden, welcher in der Regel von dem stärkeren zu dem schwächeren Gefäß geht und in Größe, Form und Lage wechselt. In selteneren Fällen sind die ursprünglich getrennten Äste vollständig wieder vereinigt. — Abirrende Gefäße, Vasa aberrantia, nennt man lange, meist schwache Gefäße, welche entweder von der A. axillaris oder der A. brachialis entspringen und sich mit einer der Vorderarmarterien oder einem ihrer Äste verbinden. Nach den Beobachtungen von Quain verbindet sich das Gefäß in acht von neun Fällen

mit der A. radialis; in seltenen Fällen geht es Verbindungen mit der A. ulnaris ein. Diese Abweichung schließt sich an die Fälle an, in welchen eine hohe Teilung vorhanden ist und die entstandenen Äste wiederum durch eine Queranastomose miteinander verbunden werden. — In den meisten Fällen verhalten sich beide obere Extremitäten in bezug auf hohe Teilung nicht gleich. Nach Quain fand sich bei 61 Individuen mit hoher Teilung der A. brachialis dieselbe 43 mal nur auf einer Seite, 13 mal zwar auf beiden Seiten, allein in verschiedenen Graden der Ausbildung, und nur 5 mal in gleicher Weise entwickelt.

4. Arteria radialis, Speichenschlagader. Fig. 273—291.

Fig. 276.

Vas aberrans arteriae brachialis.

1 : 4. Im proximalen Drittel des Oberarms geht ein Gefäß von der A. brachialis ab, welches sich in der Ellenbeuge mit der A. radialis verbindet. 1 A. brachialis; 2 A. radialis; 3 A. ulnaris; 4 Vas aberrans.

Die A. radialis setzt die Richtung der A. brachialis am Vorderarm fort und folgt dabei dem Verlauf des Radius bis zu dessen distalem Ende. Am proximalen Teil des Vorderarmes liegt sie zwischen dem Pronator teres und Brachioradialis, wird weiter distal aber sehr oberflächlich, indem sie hier nur von Haut und Fascie bedeckt zwischen der Sehne des Brachioradialis und der Sehne des Flexor carpi radialis hinzieht. Dann begibt sie sich auf den Handrücken, indem sie unter den Sehnen der Mm. abductor pollicis longus und extensor pollicis brevis zum ersten Intermetakarpalraum hinzieht. Dort angelangt, teilt sie sich in ihre Endäste.

Topographisches: Ihre Bahn entspricht einer Linie, welche von der Mitte der Ellenbeuge bis zur Mitte der Entfernung vom Processus styloideus radii bis zu der Sehne des Flexor carpi radialis verläuft. In der Nähe des Handgelenkes liegt die Arterie dicht vor dem verbreiterten Radiusende und kann hier, da nur Haut und Fascie sie überdecken, am Lebenden leicht gefühlt werden. Von dieser Stelle aus verändert die A. radialis ihre Richtung, indem sie unter den Sehnen der Mm. abductor pollicis longus und extensor pollicis brevis über die radiale Seite der Handwurzel auf den Handrücken gelangt. Auf dem Handrücken läuft sie über das Os multangulum majus hinweg zum Anfange des Spatium interosseum I, wird von der Sehne des M. extensor pollicis longus überkreuzt und wendet sich zwischen den beiden Köpfen des M. interosseus dorsalis I zur Hohlhand. Hier teilt sie sich sogleich in ihre beiden Endäste, die A. princeps pollicis und den R. volaris profundus, welcher letztere in den tiefen Hohlhandbogen übergeht.[1])

Die A. radialis wird gewöhnlich von zwei Venen begleitet. In dem mittleren Teil des Vorderarmes liegt der R. superficialis n. radialis an ihrer lateralen Seite, verläßt sie aber gegen das distale Ende hin.

Die Äste der A. radialis sind die folgenden:

1. A. recurrens radialis. Sie geht aus dem radialen Umfang des Anfangsteiles des Gefäßes hervor und zieht zwischen Brachioradialis und Brachialis proximalwärts und verästelt sich im M. brachioradialis, den tieferen Radiusmuskeln und im Rete articulare cubiti. Fig. 278, 279.

2. Rr. musculares, kleine Ästchen, welche in großer Zahl längs des Verlaufes der Arterie am Unterarm abgehen.

3. R. carpeus volaris, begibt sich am distalen Rande des M. pronator quadratus zum Rete carpi volare.

[1]) Auch in der Grube zwischen den Sehnen des Abductor pollicis longus, Extensor pollicis brevis einerseits und des Extensor pollicis longus anderseits (Tabatière anatomique oder tabatière du pouce der französischen Anatomen) ist die A. radialis leicht zu erreichen.

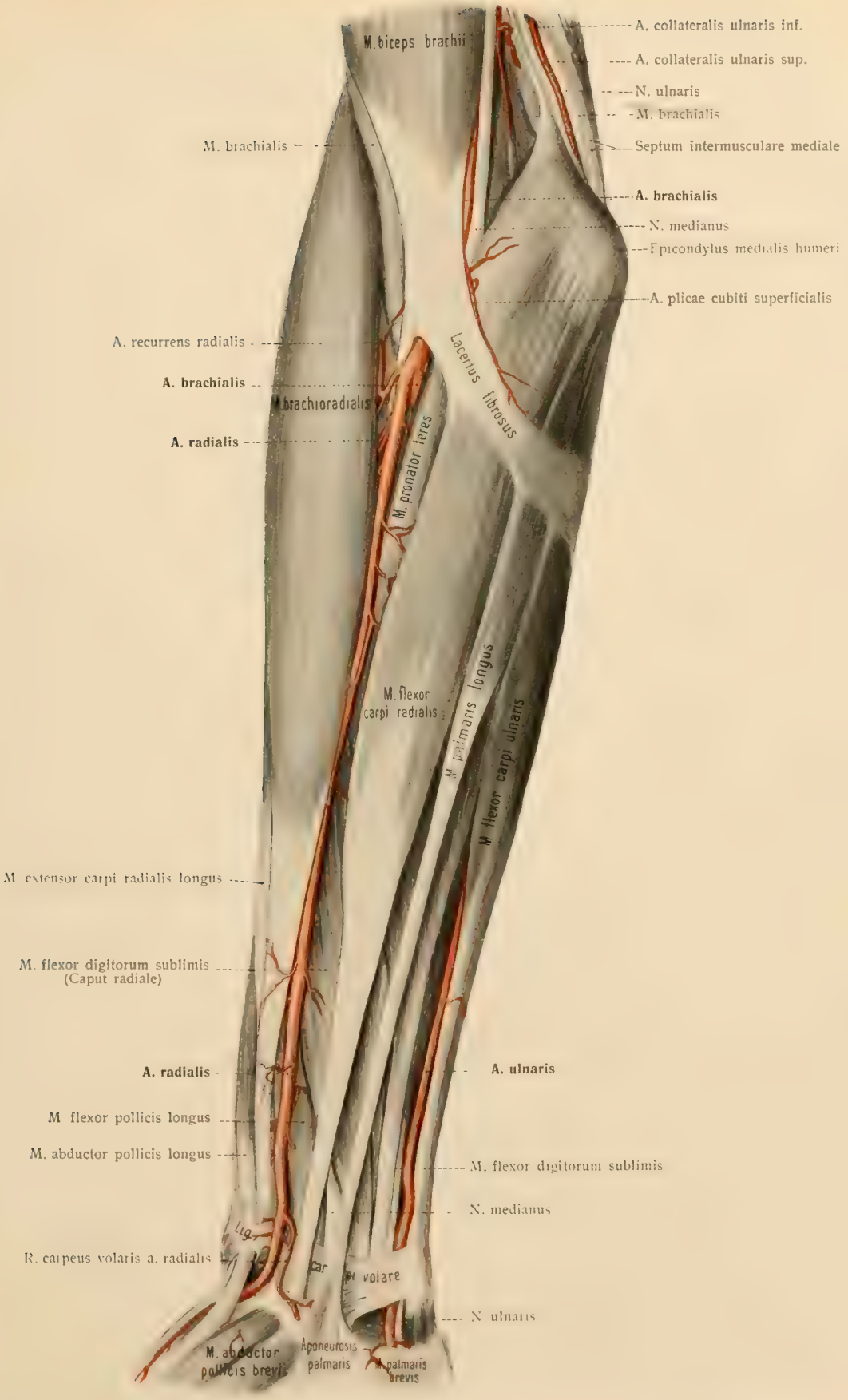

Fig. 277. Arterien der Beugeseite des (rechten) Vorderarms (I) (oberflächliche Schicht) ($^2/_3$).

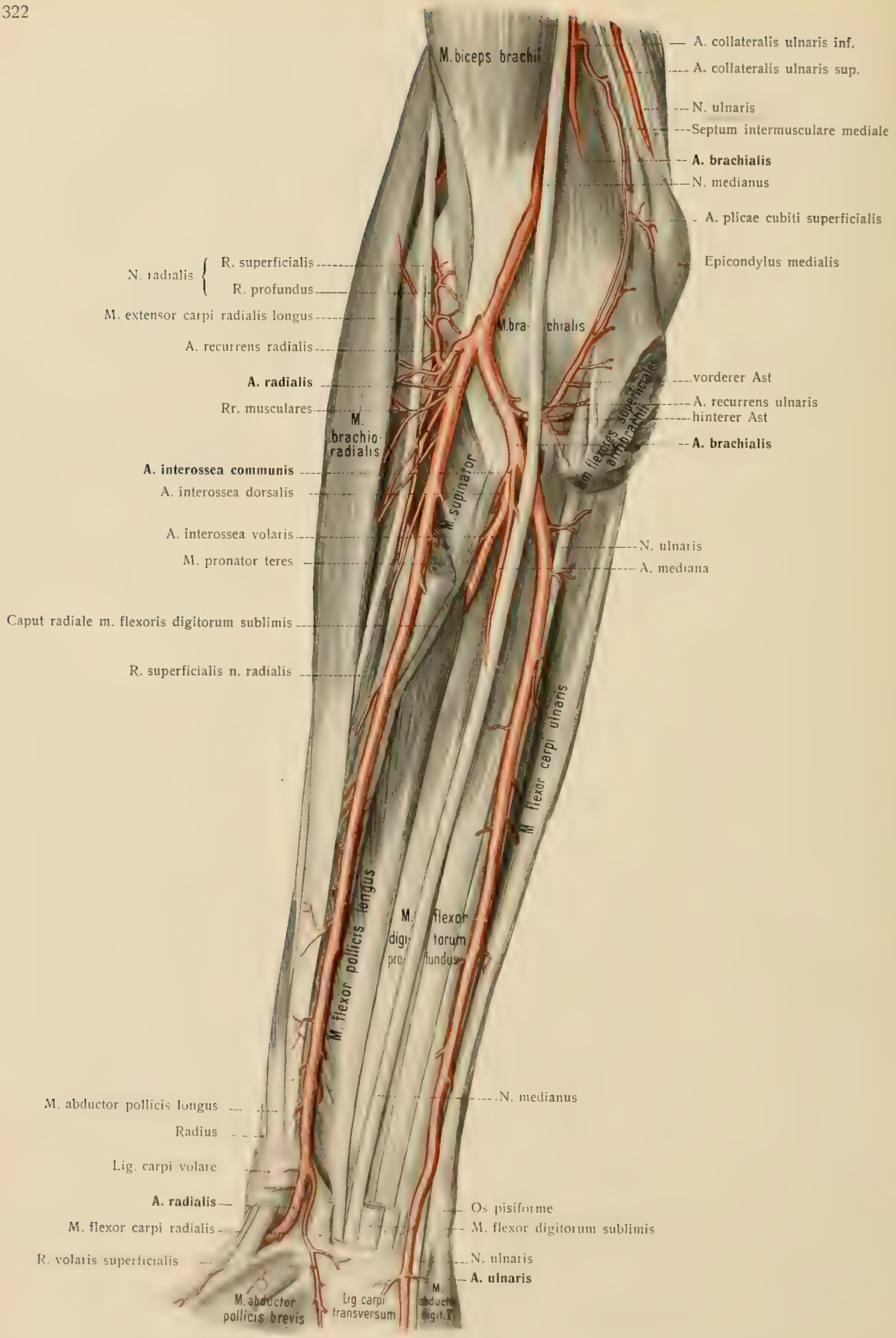

Fig. 278. Arterien der Beugeseite des (rechten) Vorderarms (II) ($^2/_3$).

4. R. volaris superficialis, ein meist schwaches Gefäß, welches auf oder zwischen den Muskeln des Daumenballens zum Arcus volaris sublimis zieht oder schon vorher sein Ende findet. Fig. 282, 283.

5. R. carpeus dorsalis. Er tritt auf der Rückseite der Handwurzel zum Rete carpi dorsale. Fig. 289.

6. A. metacarpea dorsalis I. Sie entspringt in der Nähe der Basis der Mittelhandknochen I und II, verläuft auf dem M. interosseus dors. I und versorgt die beiden dorsalen Seiten des Daumens und die radiale Dorsalseite des Zeigefingers. Fig. 291.

Die beiden für den Daumen bestimmten Gefäße, Aa. digitales dorsales, ziehen auf dem Rucken der beiden Daumenränder nach vorn; dasjenige des Zeigefingers liegt dem dorsalen Radialrande des Zeigefingers an. Statt mit einem gemeinsamen Stämmchen können die drei Gefäße gesondert entspringen; oder es bilden zwei von ihnen ein gemeinsames Stämmchen.

7. A. princeps pollicis. Sie ist der eine Endast der A. radialis, entspringt bald während, bald nach dem Durchtritt der A. radialis zwischen den beiden Köpfen des Interosseus dorsalis I. Fig. 288.

Unter den Muskeln des Daumenballens teilt sie sich in drei Aa. digitales volares propriae, welche die beiden volaren Ränder des Daumens und den volaren Radialrand des Zeigefingers versorgen. Die für den Daumen bestimmten beiden Aa. digitales volares entspringen häufig mit einem gemeinsamen Stämmchen, während die radiale A. digitalis volaris des Zeigefingers isoliert von der A. radialis abgeht und besonders als A. volaris indicis radialis bezeichnet ist.

8. R. volaris profundus. Die tiefe Hohlhandarterie der A. radialis stellt den zweiten Endast der A. radialis dar und geht als Hauptbestandteil in den tiefen Hohlhandbogen, Arcus volaris profundus, über. Fig. 288.

Varietäten: Von dem hohen Ursprung der Radialis war S. 318 die Rede. Manchmal liegt sie, besonders bei hohem Ursprung, subkutan. Mitunter rückt das Gefäß auch vom medialen Rande auf die vordere Fläche des M. brachioradialis. Ebenso ist beobachtet, daß das Gefäß anstatt unter den Extensorsehnen des Daumens seinen Weg zu nehmen, auf denselben um das Handgelenk herum verläuft.

Die A. recurrens radialis ist häufig sehr stark oder wird durch mehrere Äste dargestellt. Wenn die A. radialis am Oberarm entspringt, kommt die Recurrens radialis entweder aus dem Stamme der A. brachialis, oder aus der A. ulnaris oder in sehr seltenen Fällen aus der A. interossea.

Der Ramus volaris superficialis ist in vielen Fällen sehr klein und verliert sich in den kurzen Muskeln des Daumens, ohne eine Verbindung mit dem Hohlhandbogen einzugehen. In anderen Fällen ist er übermäßig stark entwickelt. Hier kann er, ohne in die Bildung eines Hohlhandbogens einzugehen, eine oder mehrere Fingerarterien liefern. Manchmal entspringt der R. volaris superficialis ziemlich hoch am Vorderarme. Siehe auch unten, Hohlhandbogen S. 335.

5. Arteriae recurrentes ulnares. Fig. 278, 279.

Man unterscheidet eine vordere und eine hintere, welche oft mit einem gemeinsamen Stamm entspringen. Die vordere schwächere biegt von dem gemeinsamen Stamm oder nach selbständigem Ursprunge ulnarwärts und aufwärts, zieht zwischen dem Musculus brachialis und dem M. pronator teres in die Höhe und verbindet sich mit der A. collateralis ulnaris inf. — Die hintere, stärker als der vorhergehende Ast, gelangt unter dem M. flexor digitorum sublimis zur Rückseite des medialen Gelenkknorrens, folgt zwischen den beiden Köpfen des M. flexor carpi ulnaris der Bahn des N. ulnaris aufwärts, gibt den Muskeln, dem Nerven und dem Gelenk Zweige und verbindet sich mit den Ästen der benachbarten Arterien (besonders mit der A. collateralis ulnaris sup.) zum Rete articulare cubiti.

Arteria ulnaris, Ellenschlagader. Fig. 277—291.

Sie ist der stärkere der beiden Endäste der A. brachialis, verläuft an der medialen Seite des Vorderarmes zur Hohlhand hin. Von der Ursprungsstelle aus

wendet sie sich zunächst bogenförmig distalwärts und medianwärts, dringt zwischen die oberflächliche und die tiefe Schicht der Flexoren des Vorderarmes und zieht im Schutze des M. flexor carpi ulnaris und am medialen Rande seiner Sehne, von welcher sie auch noch am Handgelenk etwas überragt wird, zur Radialseite des Os pisiforme; distalwärts von diesem spaltet sie sich in ihre Endäste.

Topographisches: An ihrem Ursprung liegt die Arterie dicht an dem Processus coronoideus ulnae, alsdann auf dem M. flexor digitorum profundus, und an der Handwurzel auf dem Lig. carpi transversum. Zunächst wird sie vom Pronator teres, Flexor carpi radialis, Palmaris longus, Flexor digitorum sublimis, also von der oberflächlichen Hauptschicht der Beugemuskeln des Vorderarmes bedeckt; etwa in der Mitte des Vorderarmes hat sie diese Muskeln verlassen und den fleischigen Teil des Flexor carpi ulnaris erreicht. Weiter distal liegt sie oberflächlicher, indem die Sehne dieses Muskels an ihre mediale Seite tritt.

Auf dem Lig. carpi transversum wird sie vom Lig. carpi volare überlagert, so daß sie in einem Kanal, Canalis carpeus ulnaris, gelegen ist. Hier teilt sie sich auch in den tiefen und den oberflächlichen Endast, welche beide im Bogen radialwärts verlaufen.

Die A. ulnaris wird von zwei Venen begleitet, welche durch zahlreiche kurze, die Arterie umfassende Queranastomosen miteinander verbunden werden.

Am Ursprung der Arterie liegt der N. medianus unmittelbar auf ihr; allein, da er der Mitte des Vorderarmes zusteuert, liegt er bald radialwärts von dem Gefäß. Der N. ulnaris hingegen ist an der Stelle des Sulcus n. ulnaris humeri weit von der Arterie getrennt; doch nähert er sich ihr immer mehr, erreicht sie in der Mitte des Vorderarmes und begleitet sie in ihrem weiteren Verlauf, immer ihrer ulnaren Seite anliegend.

Es gehen von der A. ulnaris folgende Äste ab:

1. Rr. musculares. Muskeläste der A. ulnaris gehen in großer Zahl zu den in ihrer Nachbarschaft liegenden Muskeln des Vorderarmes; einige durchbohren die Membrana interossea und gelangen zu den Streckmuskeln.

2. R. carpeus volaris. Oft mehrere kleine Zweige, welche am distalen Rande des Pronator quadratus zum Rete carpi volare ziehen.

3. R. carpeus dorsalis. Ein etwas stärkerer oder einige kleine Äste, welche unter der Insertionssehne des M. flexor carpi ulnaris zum Rete carpi dorsale treten. Fig. 280, 289, 291.

4. R. volaris superficialis. Er bildet die starke Fortsetzung des Stammes und geht radial neben dem oberflächlichen Ast des N. ulnaris unter dem M. palmaris brevis und der Aponeurosis palmaris in den oberflächlichen Hohlhandbogen, Arcus volaris superficialis, über (siehe unten S. 335).

5. R. volaris profundus. Senkt sich zwischen dem M. flexor digiti V und den Sehnen der Fingerbeuger, oder zwischen den Mm. flexor und abductor digiti V brevis in die Tiefe und bildet zusammen mit dem R. volaris profundus der A. radialis den Arcus volaris profundus. Fig. 288.

Nach den Feststellungen von E. Zuckerkandl (1896) sind in der Mehrzahl der Fälle (79 Proz.), zwei tiefe Volaräste der A. ulnaris vorhanden, von welchen typisch der distale an Stärke überwiegt; der proximale Ast fehlt in keinem Falle (von 100), der distale in 21 Proz. Der Ramus superior entspringt in der Nähe des Pisiforme, der Ramus inferior dagegen an der Umbiegungsstelle des R. volaris superficialis in den Arcus sublimis. Fig. 288.

Varietäten: Unter den von R. Quain beobachteten Fällen zeigte sich in dem Ursprung der A. ulnaris unter dreizehn Fällen etwa einmal eine Abweichung. In diesen Fällen entsprang sie viel häufiger aus der A. brachialis als aus der A. axillaris, ja die Zahl der Abweichungen verminderte sich mit der Entfernung derselben von der gewöhnlichen Abgangsstelle.

Die Lage der A. ulnaris am Vorderarm ist häufiger verändert als diejenige der A. radialis. Entspringt sie an der gewöhnlichen Stelle, so ändert sie ihre Lage nicht sehr häufig; doch kommt es öfter vor, daß sie nicht, wie gewöhnlich, der Sehne des M. flexor carpi ulnaris anliegt, sondern entfernt von ihr verläuft.

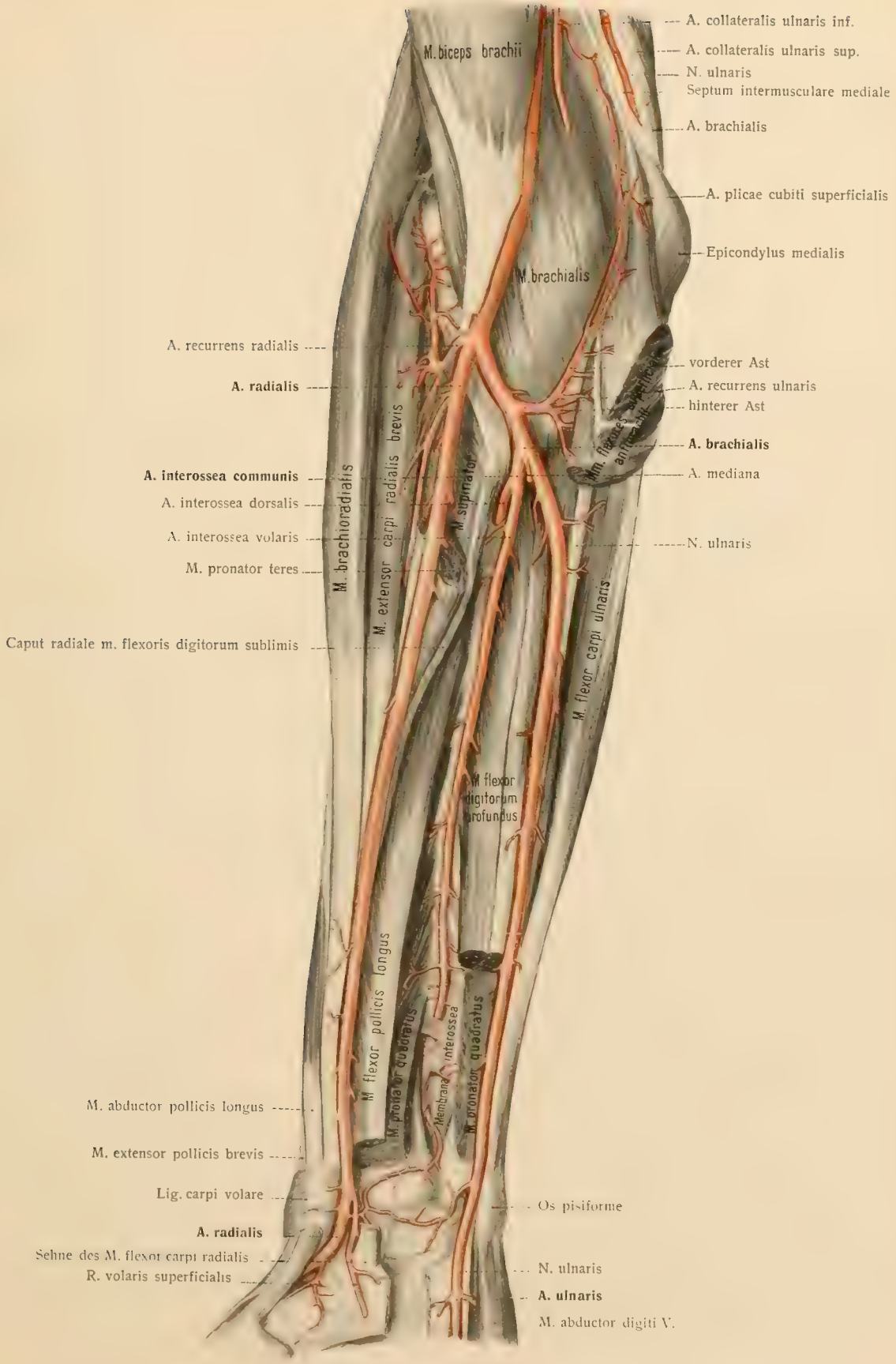

Fig. 279. Arterien der Beugeseite des (rechten) Vorderarms (III) ($^2/_3$).

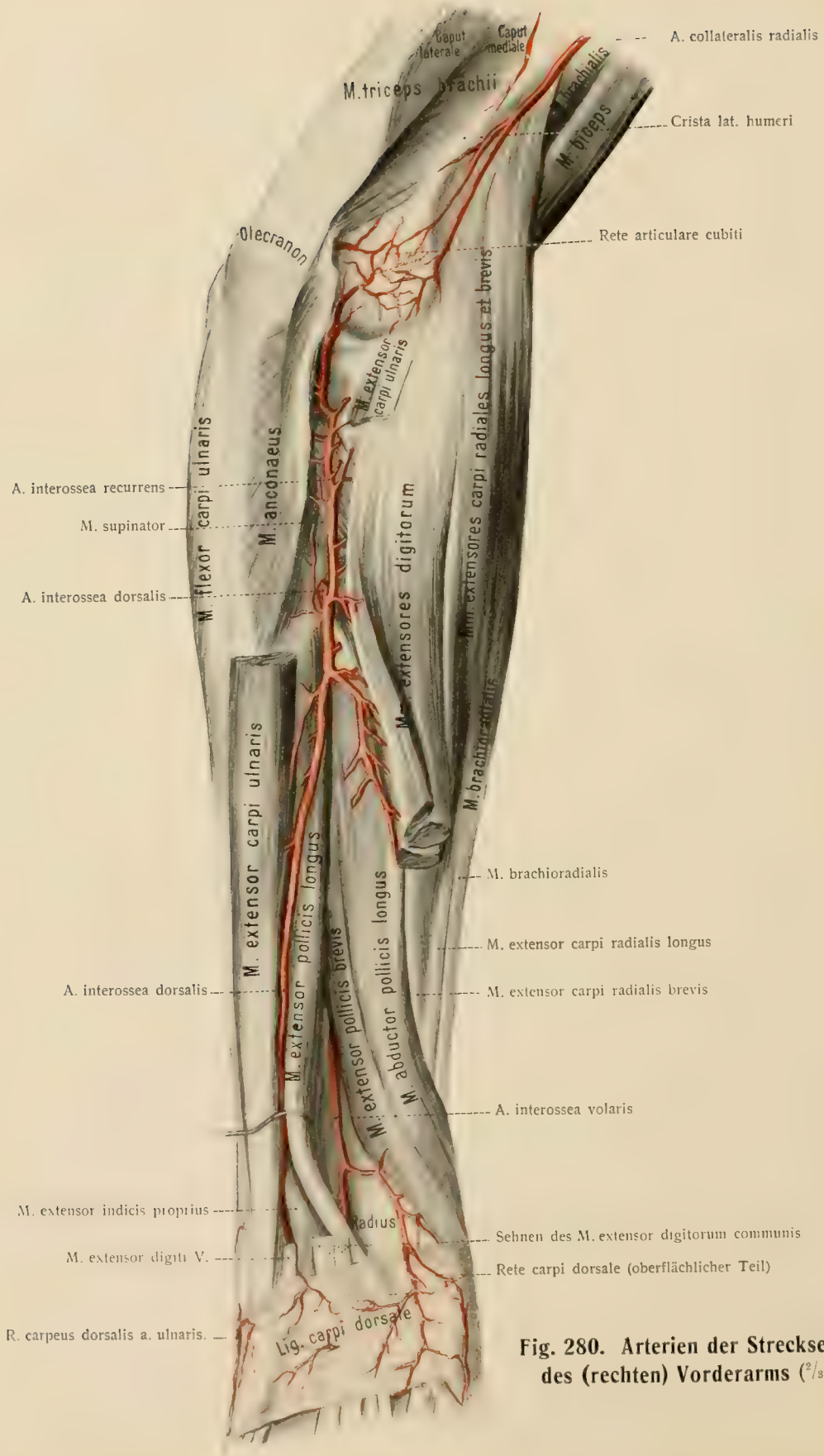

Fig. 280. Arterien der Streckseite des (rechten) Vorderarms (2/3).

In Fällen hohen Ursprungs zieht sie fast ausnahmslos über die Muskeln, welche am Epicondylus medialis des Humerus entspringen, hinweg. Meist ist sie von der Fascie des Oberarmes bedeckt, allein es kommen auch Fälle vor, in welchen das Gefäß subkutane Lage hat und entweder in seinem ganzen Verlauf in dieser oberflächlichen Lage verharrt oder später unter die Fascie eindringt und dann dem Verlauf der gewöhnlichen A. ulnaris in der distalen Abteilung entspricht.

Auch in der Stärke des Gefäßes finden sich mancherlei Abweichungen, welche gewöhnlich zugleich mit Abweichungen in der Stärke der A. radialis vorkommen.

Arteria interossea communis, gemeinsame Zwischenknochen-Schlagader. Fig. 279.

Die gemeinsame Zwischenknochenarterie ist meist stärker als die A. ulnaris. Zwischen den Mm. flexor digitorum profundus und flexor pollicis longus auf die Membrana interossea gelangend, teilt sie sich in zwei Äste, einen dorsalen und einen volaren.

1. A. interossea dorsalis. (Fig. 280.) Sie dringt durch eine Lücke im proximalen Teil der Membrana interossea auf die Streckseite, kommt unterhalb des M. supinator heraus und verläuft zwischen den oberflächlichen und den tiefen Streckmuskeln distalwärts, versorgt vorzugsweise die Streckmuskeln mit zahlreichen Zweigen und erreicht schließlich, meist sehr schwach geworden, die Handwurzel.

Fig. 281.

Hoher Ursprung und oberflächlicher Verlauf der A. ulnaris. 1 : 4. 1 A. brachialis; 2 A. ulnaris; 3 A. radialis; 4 A. interossea communis.

Außer den zahlreichen Muskelzweigen gehen von ihr ab:

a) A. interossea recurrens, welche, vom Anconaeus bedeckt, proximalwärts gegen den Zwischenraum des Epicondylus lateralis humeri und des Olecranon zieht und sich mit benachbarten Arterien (besonders A. collateralis media) verbindet.

2. A. interossea volaris. Sie dringt an der volaren Fläche der Zwischenknochenhaut, von den aneinanderliegenden Rändern des M. flexor digitorum profundus und des M. flexor pollicis longus bedeckt, bis zum M. pronator quadratus herab, durchbohrt hier die Zwischenknochenhaut und senkt sich in das Rete carpi dorsale. Fig. 279, 280.

Sie gibt einen langen dünnen Zweig A. mediana an den N. medianus, die Aa. nutriciae für Radius und Ulna sowie zahlreiche Muskeläste ab.

Varietäten: Die A. interossea volaris und dorsalis entspringen zuweilen getrennt von der A. ulnaris. Auch ist ein höherer Ursprung der A. interossea communis beobachtet, welcher in einzelnen Fällen bis zur A. axillaris hinaufsteigt. Die A. interossea volaris zeigt einige auffallende Abweichungen in bezug auf stärkere Entwicklung ihrer Äste, welche dann sowohl die Äste der A. ulnaris wie diejenigen der A. radialis ersetzen.

Am häufigsten trifft diese Abweichung die A. mediana. Dieser den N. medianus begleitende Zweig ist manchmal von bedeutender Stärke. Gewöhnlich ein Ast der volaren Zwischenknochenarterie, entspringt sie zuweilen von der A. ulnaris selbst, oder gar von der A. brachialis. Wenn sie verstärkt ist, so dringt sie meist mit dem N. medianus zur Hohlhand und verbindet sich mit dem oberflächlichen Hohlhandbogen oder auch mit einzelnen Fingerarterien. Fig. 274.

Entstehung der Arterien des Armes und ihrer Varietäten.

Eine wichtige Grundlage für die Beurteilung der Arterienvarietäten am Arm bildet die vergleichend anatomische Untersuchung von Ruge. Er geht aus von dem Verhalten der A. brachialis

bei dem Vorhandensein eines Foramen supracondyloideum und von den Tieren, welche es regelmäßig besitzen. Die durch diesen Umstand bedingte mediale Lage des Arterienstammes bewirkt auf der Radialseite das Auftreten eines ansehnlichen Gefäßes zur Versorgung der vorderen Oberarmmuskeln, eines Gefäßes, welches in die Bahn der A. radialis eintritt, während der übrige Gefäßstamm als Interossea-Ulnaris sich geltend macht. Rückt nun mit dem Schwinden des Processus supracondyloideus die Arterie allmählich von der hinteren medialen Seite näher an die vordere Fläche des Oberarmes, so laufen zwei Arterienstämme vom Oberarm zum Unterarm, eine hohe Radialis und eine Interossea-Ulnaris. Durch Rückbildungsvorgänge, zu welchen jetzt Veranlassung gegeben ist, gestaltet sich der proximale Teil der Radialis zu einem kleinen Gefäß um, zu der A. bicipitalis z. B. oder zu einem höher gelegenen Brachialis- oder Axillarisast, während der distale Teil der Radialis sich unter Benutzung einer A. recurrens radialis zu der als Norm geltenden A. radialis umbildet. Ebenso wie die Radialis kann auch die A. ulnaris durch Ausbildung kollateraler Äste in abnorme Lage geraten und dadurch den Anschein eines hohen Ursprungs gewinnen.

Die Arbeiten von Zuckerkandl und E. Schwalbe über denselben Gegenstand haben als weiteren Fortschritt ergeben, daß die A. brachialis mit ihrer Vorderarmfortsetzung, der Interossea, das primäre Stammgefäß des Armes bildet, während die Radialis, Ulnaris und Mediana sekundäre Äste sind.

Die Entstehung der Varietäten ist durch die Untersuchungen von Erik Müller und B. de Vriese klargestellt worden: In den jungen Extremitätenanlagen ist nicht ein Gefäßbaum vorhanden, sondern ein Gefäßnetz, dessen Balken von Anfang an bestimmte topographische Beziehungen zu den Nerven besitzen. Durch stärkere Ausbildung des einen oder des anderen Balkens, deren letzte Ursachen (korrelativer oder dynamischer Art) wir zurzeit nicht kennen, entstehen unter gleichzeitiger Rückbildung anderer Balken des primitiven Netzes die verschiedenen Varietäten der Armgefäße.

So entsteht z. B. die sogenannte hohe Teilung der A. brachialis in folgender Weise:

Die hohe Teilung besteht, wie wir oben (S. 318) gesehen haben, darin, daß von der A. brachialis am Oberarm ein Gefäß abgeht, welches meistens das Verbreitungsgebiet der Radialis, seltner das der Ulnaris einnimmt. Dieser von der A. brachialis abgehende Ast wird als A. brachialis superficialis seu anterior bezeichnet, denn er liegt vor dem N. medianus. Beim Embryo (von 11,7 mm Länge) entspricht dieser Arterie eine Anastomose, welche auf der vorderen Fläche des N. medianus liegt, von dem proximalen Teil der A. brachialis ausgeht, durch mehrere Queräste mit dem distalen Stück der Brachialis in Verbindung steht und weiter distalwärts wieder in die A. brachialis einmündet. Durch Rückbildung einzelner Abschnitte des geschilderten Netzes und stärkere Ausbildung anderer Teile geschieht es, daß in dem einen Falle die Radialis, in einem anderen die Ulnaris oder die Mediana von der A. brachialis superficialis übernommen wird, wodurch die Fälle von sogenannter hoher Teilung der Brachialis entstehen. In ähnlicher Weise sind von dem Grundtypus, wie ihn der Embryo von 11,7 mm Länge zeigt, auch andere Varietäten der Armarterien leicht zu erklären.

Wie man sieht, bestätigen die tatsächlichen Befunde von Erik Müller die Worte Raubers, welcher schrieb, daß man zur Erklärung der hohen Teilung versuchen sollte, den embryologischen Weg zu betreten, und anknüpfend an bereits bekanntes aus der Gefäßlehre auf induktivem Wege Aufschluß zu suchen. Er schreibt: „Es sind die oft unscheinbaren Anastomosen untergeordneter Aste von mehr oder weniger weit abstehendem Ursprunge aus der Hauptbahn, welche bei stärkerer Ausbildung und Übernahme bedeutender Funktionen zu Erscheinungen führen, in deren Bereich auch die sogenannte hohe Teilung gelegen ist. Legt man der Erklärung stark ausgebildete Kollateralbahnen zugrunde, so liegen nicht sowohl hohe Teilungen vor, als proximal gelegene Einschaltungen dritter Gefäße oder Gefäßstücke, welche nunmehr den Anschein von hochgelegenen Stellen des distalen Gefäßes geben, obwohl sie mit letzterem gar nichts zu tun haben.“ (VI. Aufl. Bd. II, S. 103.)

Aus den vergleichend-anatomischen, die Varietäten einbegreifenden Untersuchungen und aus der Entwicklung ist, wie Goeppert in einem zusammenfassenden Artikel ausführt, eine nicht länger zu vernachlässigende Folgerung für die Beschreibung und Auffassung des Endes der A. brachialis zu ziehen. Die alte Schilderung von der Endteilung der Brachialis in Radialis und Ulnaris ist zu verlassen. Sie wird ersetzt durch folgende durch Zuckerkandl zuerst dargelegte von E. Schwalbe gleichzeitig erkannte und durch E. Muller angenommene und sicher gestellte Fassung: Die A. brachialis gibt in der Ellenbeuge die A. radialis ab, setzt dann hinter dem M. pronator teres und N.

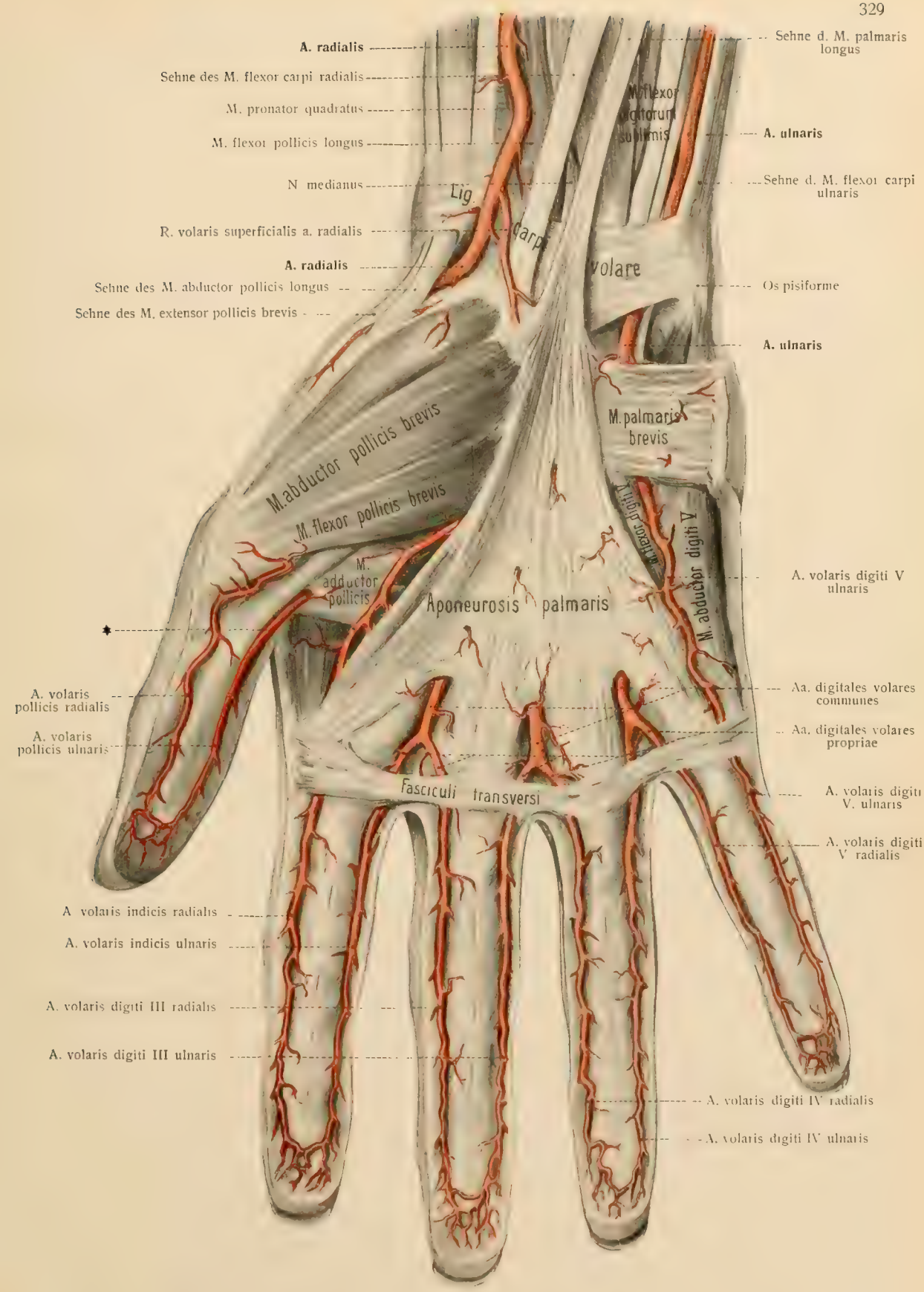

Fig. 282. Arterien der (rechten) Hohlhand (I) (oberflächliche Schicht) ($^1/_1$).

* A. volaris indicis radialis, welche aus dem oberflächlichen Hohlhandbogen entspringt (Varietät).

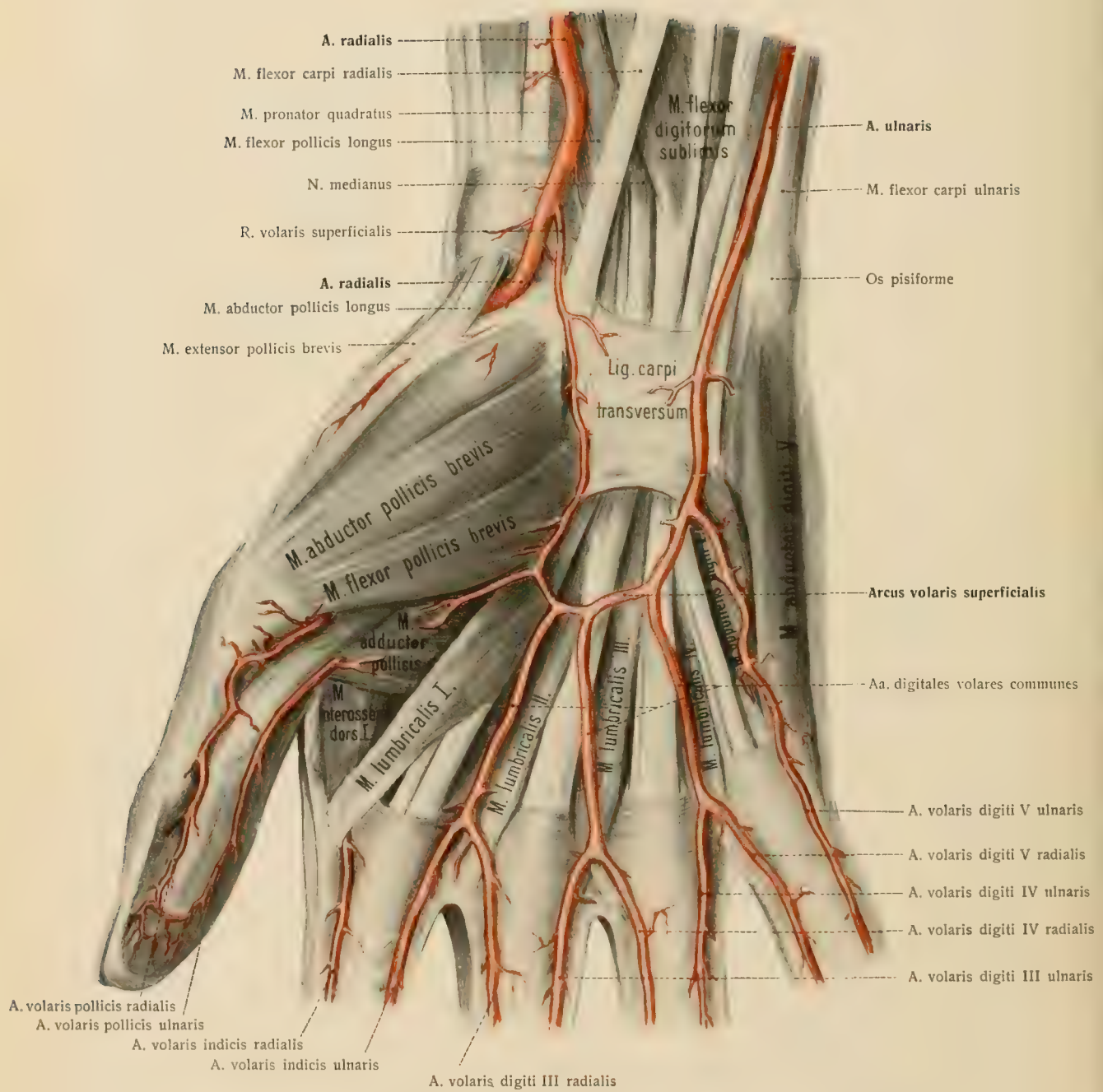

Fig. 283. Arterien der (rechten) Hohlhand (II). Arcus volaris superficialis (1/1).

medianus ihren Lauf in die Tiefe fort, um nach Abgabe der A. recurrens ulnaris sich in sehr verschiedener Weise in die Aa. mediana, ulnaris, interossea zu teilen.

G. Ruge: Beiträge zur Gefäßlehre des Menschen. Morph. Jahrbuch Bd. IX, 1883. — R. Zuckerkandl: Zur Anat. u. Entwgesch. der Arterien des Vorderarms, Anat. Hefte Bd. IV, 1894, Bd. V, 1895.

Fig. 284.

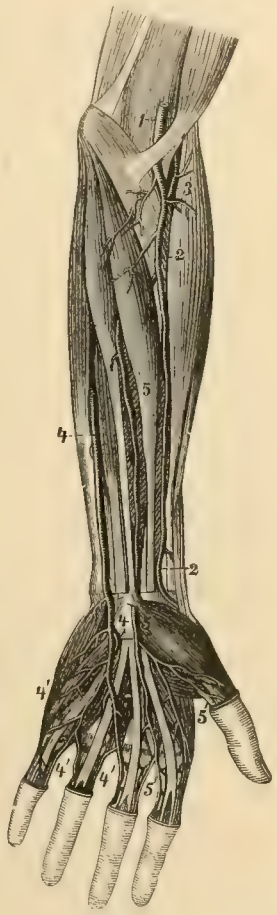

Fig. 285.

Fig. 284. **Hoher Ursprung der Arteria radialis, Beteiligung der Arteria mediana an dem oberflächlichen Hohlhandbogen.** (Nach Tiedemann.)

1 A. radialis; 2 Pars dorsalis a. radialis; 3 Ramus volaris superficialis; 4 A. digitalis communis prima aus dem Arcus volaris superficialis; 5 A. ulnaris; 6 A. interossea volaris; 7 A. mediana; 8 R carpeus vol. a. ulnaris; 9 A. ulnaris; 10 A. volaris digiti quinti ulnaris; 11 Arcus volaris superficialis; 12 A. digitalis communis secunda, verbunden mit der A. volaris indicis radialis aus dem tiefen Hohlhandbogen; 13 A. digitalis communis tertia aus dem oberflächlichen Hohlhandbogen.

Fig. 285. **Fall einer stärkeren Entwicklung der A. mediana, welche einen Teil der Fingerarterien abgibt, während gleichzeitig der oberflächliche Hohlhandbogen fehlt.** (Nach Tiedemann.) 1 : 4.

1 A. brachialis; 2 A. radialis, ohne Ramus volaris superficialis; 3 A. recurrens radialis; 4 A. ulnaris, ohne Bildung eines oberflächlichen Bogens, dagegen mit Abgabe der Hälfte der Fingerarterien; 4', 4' Aa. digitales volares propriae von der A. ulnaris; 5, 5 verstärkte A. mediana, welche vor dem Ligamentum carpi transversum zur Hohlhand zieht und die Fingerarterien der Radialseite (5', 5') der Hand abgibt.

Derselbe: Über die tiefen Hohlhandäste der A. ulnaris. Ebenda Bd. VI, 1896. — Erik Müller: Beiträge zur Morphologie des Gefäßsystems. I. Die Armarterien des Menschen. Anat. Hefte Bd. 22, 1903. II. Die Armarterien der Säugetiere. Anat. Hefte Bd. 27, 1904. — Bertha de Vriese: Recherches sur l'évolution des vaisseaux sanguins des membres chez l'homme. Arch. de Biologie. — E. Goeppert: Die Beurteilung der Arterienvarietäten der oberen Gliedmaße usw. Merkel & Bonnet, Ergebnisse, Bd. XIV, 1904.

Rete articulare cubiti, Ellenbogengelenknetz. Fig. 280, 286.

Es ist ein sehr reiches arterielles Gefäßnetz, welches aus den vielen, von allen Seiten nach der Gegend des Ellenbogengelenkes hinstrebenden Arterienästen entsteht, das ganze Ellenbogengelenk umgibt, insbesondere aber an der dorsalen Fläche stark entwickelt ist und daher auch Rete olecrani genannt wird.

An der Zusammensetzung des Rete articulare cubiti nehmen teil:

Aus der A. brachialis
1. A. collateralis radialis.
2. A. collateralis media.
3. A. collateralis ulnaris superior.
4. A. collateralis ulnaris inferior.
5. Aa. recurrentes ulnares.
6. A. recurrens radialis.
7. A. recurrens interossea.

Fig. 286.

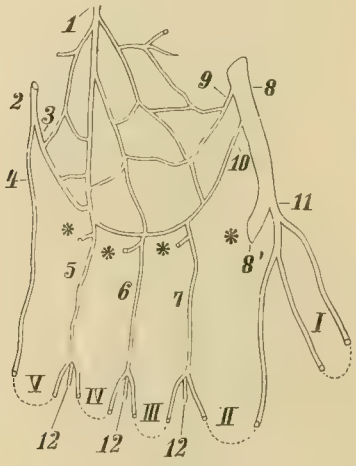

Fig. 287.

Fig. 286. **Ellenbogengelenknetz des linken Arms, von hinten.** 1 : 2.
1 A. collateralis ulnaris superior; 2 A. collateralis ulnaris inferior; 3 A. collateralis media; 4 A. collateralis radialis; 5 A. recurrens radialis; 6 A. recurrens interossea (volaris) (Varietät); 7 A. recurrens ulnaris posterior; 8 A. recurrens interossea (dorsalis).

Fig. 287. **Rete carpi dorsale der rechten Hand.**
1 Endast der A. interossea volaris; 2, 3 R. carpeus dorsalis arteriae ulnaris; 4 A. dorsalis digiti quinti ulnaris; 5, 6, 7 Aa. metacarpeae dorsales IV, III und II; 8 A. radialis; 9, 10 Rami carpei dorsales der A. radialis; 11 A. metacarpea dorsalis I; 12 Verbindungsäste mit den Aa. metacarpeae volares; * Rami perforantes aus dem Arcus volaris profundus; I—V Anfangsteile der Aa. digitales dorsales radiales et ulnares.

Rete carpi dorsale, Handrückennetz. Fig. 287, 289, 291.

Ein oberflächlicher Teil liegt subkutan auf dem Lig. carpi dorsale. Fig. 289.

Der tiefe Teil, das eigentliche Rete carpi dorsale, breitet sich unter den Extensorensehnen unmittelbar am tiefen Bandapparat des Carpus aus. Fig. 291.

An der Bildung dieses Netzes beteiligen sich zunächst die Aa. carpeae dorsales aus der A. radialis und aus der A. ulnaris. Außerdem senken sich die Endäste der A. interossea volaris und der A. interossea dorsalis in das dorsale Netz ein.

Bei guter Entwicklung des tiefen Netzes gehen aus ihm drei Aa. metacarpeae dorsales hervor, welche auf den Mm. interossei zwischen den vier ulnaren Metakarpalien abwärts ziehen, sich mit den Rami perforantes der Aa. meta-

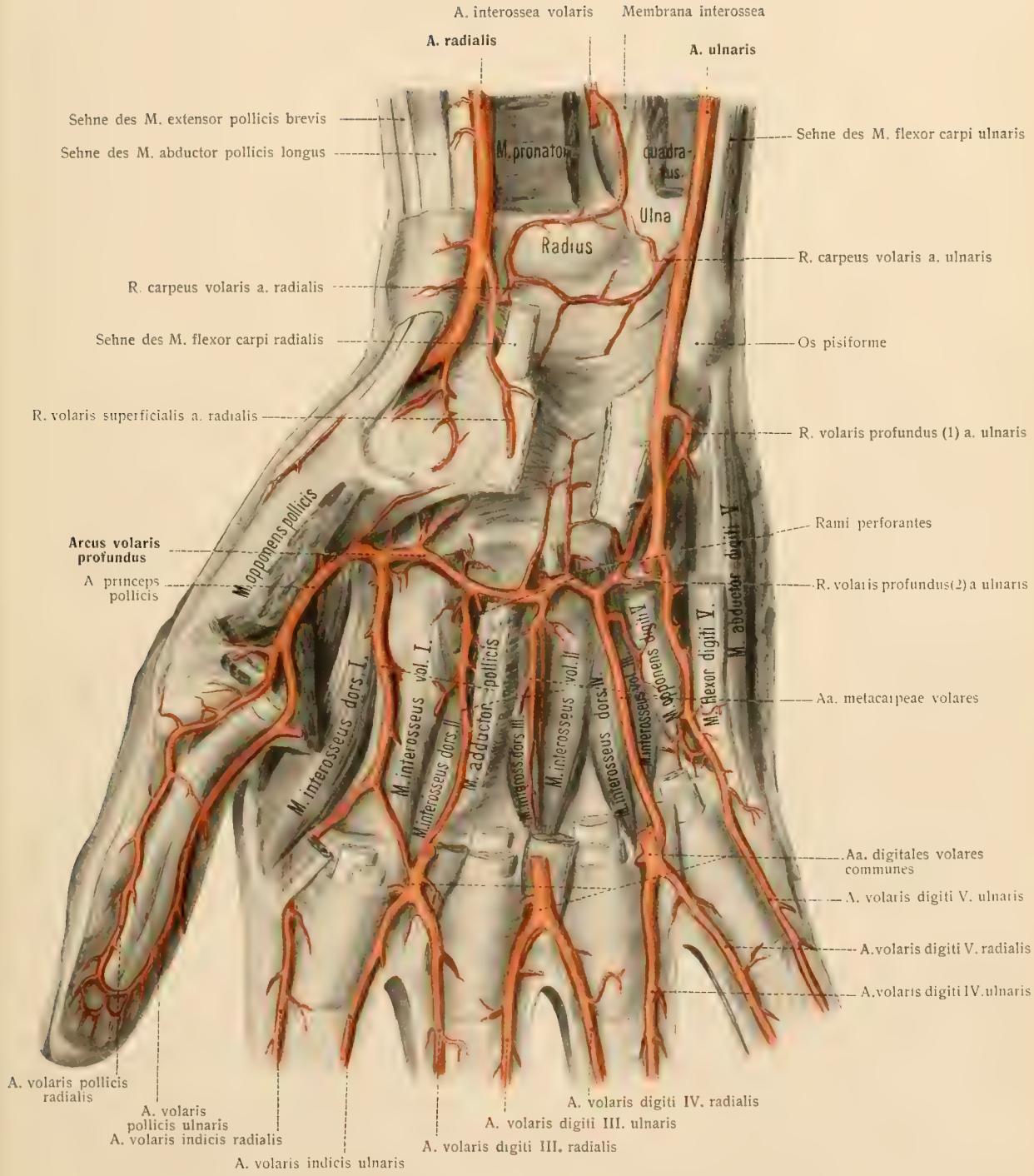

Fig. 288. Arterien der (rechten) Hohlhand (III). Arcus volaris profundus (1/1).

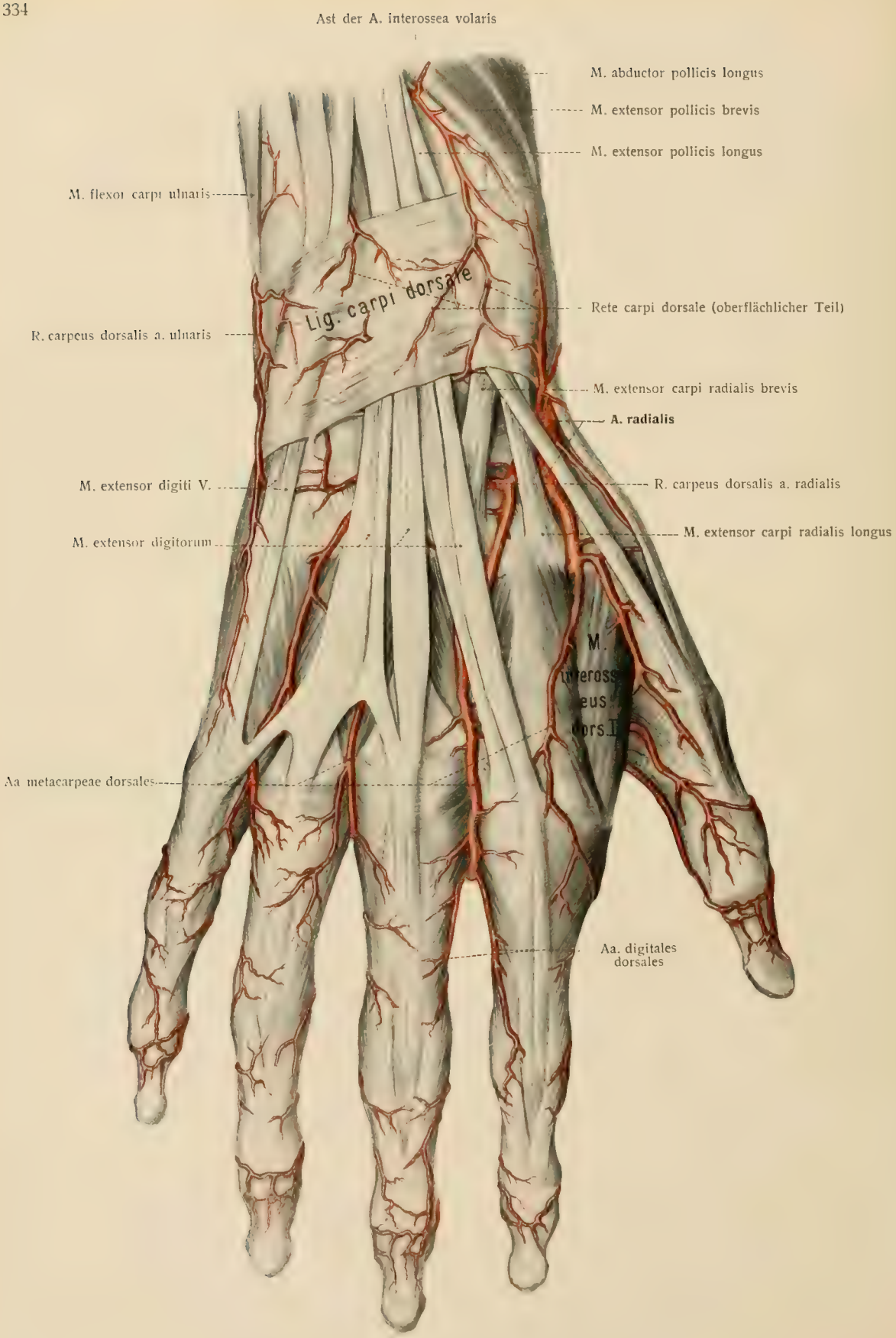

Fig. 289. Arterien des (rechten) Handrückens (I) (1/1).

carpeae volares verbinden und sich alsdann in die Aa. digitales dorsales für je zwei benachbarte dorsale Fingerränder spalten. (Fig. 289, 291.) Letztere versorgen indessen nur den Rücken des ersten und die proximale Hälfte des zweiten Fingergliedes. Meist findet sich an der Basis der Finger zwischen den Ursprüngen der Aa. digitales dorsales noch je ein dritter Ast, welcher sich in die Spaltungsstelle der A. digitalis communis volaris einsenkt.

Rete carpi volare, Hohlhandnetz. Fig. 288.

Es liegt auf dem volaren Bandapparat der Handwurzel und wird gebildet von schwachen Endzweigen der A. interossea volaris, dem R. carpeus volaris der A. radialis und dem R. carpeus volaris der A. ulnaris sowie von einigen Zweigen des Arcus volaris profundus.

Arcus volaris superficialis, oberflächlicher Hohlhandbogen. Fig. 283, 290.

Der oberflächliche Hohlhandbogen ist vorzugsweise das Erzeugnis des oberflächlichen Endastes der A. ulnaris, des R. volaris superficialis a. ulnaris, welcher in der Nähe des distalen Randes des Lig. carpi transversum und der mittleren Hautfurche der Hohlhand im Bogen radialwärts gegen die Muskulatur des Daumenballens verläuft.

Der distalwärts konvexe Bogen verjüngt sich gegen den Daumenballen hin und verbindet sich an demselben oft mit dem meist schwachen R. volaris superficialis der A. radialis; in anderen Fällen erreicht er denselben nicht, dann aber öfter die A. metacarpea volaris prima. Der Bogen liegt auf den Sehnen des Flexor digitorum sublimis, sowie auf den Verzweigungen der Nn. medianus und ulnaris und ist am Anfang vom M. palmaris brevis, dann von der Aponeurosis palmaris und der Haut bedeckt. Dicht an ihn angeschlossen verläuft die Anastomose zwischen N. medianus und ulnaris.

Von dem konkaven Rande des Arcus volaris superficialis gehen kleine Zweige aufwärts, welche die Palmaraponeurose usw. versorgen. Vom konvexen Rande entspringen dagegen drei starke Aa. digitales volares communes, welche sich in der Nähe der Köpfchen der Metacarpalia gabelig spalten und auf diese Weise sechs besondere Arterien der Volarseite der Finger, die Aa. digitales volares propriae, für die einander zugewendeten volaren Ränder des zweiten bis fünften Fingers erzeugen. Letztere Arterien versorgen jedoch nicht allein die Volarseite der betreffenden Finger, sondern, von der zweiten Phalanx bis zur Fingerspitze hin, durch Rückenäste auch den Fingerrücken.

Nun sind mit Ausnahme der Ulnarseite des kleinen Fingers alle Finger mit volaren Arterien versorgt; die Ulnarseite des fünften Fingers wird entweder von dem Ramus volaris superficialis der A. ulnaris (selten) oder vom Ramus volaris profundus derselben abgegeben.

Jede der drei Aa. digitales volares communes läuft zwischen den Beugesehnen der Finger auf den Mm. lumbricales distalwärts bis zu den Köpfchen der Mittelhandknochen und nimmt vor der Teilung in die Aa. digitales volares propriae gewöhnlich je ein Ästchen aus der entsprechenden A. metacarpea dorsalis und aus dem Arcus volaris profundus auf. Die Aa. digitales volares propriae ziehen, an jedem Finger leicht konvergierend, von den zugehörigen Nerven bedeckt, an den entsprechenden Fingerrändern distalwärts, senden einander streckenweise tiefliegende quere Anastomosen zu, geben an den beiden distalen Fingergliedern Äste zum Fingerrücken, bilden hinter der Tuberositas unguicularis der Endphalangen je einen stärkeren volaren und schwächeren dorsalen Arcus terminalis und lösen sich in zahlreiche volare und dorsale Endäste auf.

Arcus volaris profundus, tiefer Hohlhandbogen. Fig. 288.

Der tiefe Bogen der Hohlhand wird vorzugsweise gebildet vom Ramus volaris profundus der A. radialis. Er ist weniger stark als der Arcus volaris superficialis,

aber länger und flacher als dieser. Er beginnt am proximalen Ende des ersten Zwischenknochenraumes und wendet sich in der Tiefe der Hohlhand quer gegen den vierten Metakarpalknochen, wo er sich mit dem R. volaris profundus der A. ulnaris verbindet.

Der Bogen verjüngt sich gegen die Ulnarseite hin etwas und liegt den proximalen Enden der Mittelhandknochen und Zwischenknochenmuskeln auf, ist also der Handwurzel näher als der oberflächliche Bogen. Die Mm. flexor pollicis brevis, adductor pollicis, die Beugesehnen der Finger, die kleinen Muskeln des fünften Fingers bedecken ihn.

Aus der konkaven Seite des Bogens gehen nur kleine Äste hervor. Die konvexe Seite des Bogens entsendet:

Aa. metacarpeae volares, welche in dem ersten, zweiten, dritten und vierten Zwischenknochenraum distalwärts verlaufen und sich am distalen Ende der Mittelhand je mit einer A. digitalis volaris communis oder propria verbinden. Am Eintritt in den Zwischenknochenraum gibt jedes Gefäß einen Ramus perforans ab, welcher zwischen den Mm. interossei hindurch dorsalwärts dringt und sich mit der zugehörigen A. metacarpea dorsalis verbindet. Wenn das Rete carpi dorsale schwächer entwickelt ist, so können die Aa. metacarpeae dorsales aus den Rami perforantes der Aa. metacarpeae volares hervorgehen.

Varietäten: Die Arterien der Hand wechseln in der Art ihrer Verteilung sehr häufig. Die häufigsten Abweichungen kommen dadurch zustande, daß eine der beiden Vorderarmarterien weniger stark als gewöhnlich entwickelt ist, oder daß einer ihrer Äste eine geringere Stärke besitzt und dafür die andere Arterie eine um so stärkere Entwicklung erfährt. In der Regel findet sich der Mangel an dem entsprechenden oberflächlichen und die Zunahme an dem tiefen Aste.

Im einzelnen finden sich folgende Varietäten. Häufig ist der oberflächliche Hohlhandbogen schwächer oder nicht entwickelt. Es fehlt unter seinen Ästen entweder eine der Fingerarterien, gewöhnlich diejenige des Mittel- und Ringfingers, oder es fehlen zwei oder alle seine Fingerarterien. In letzterem Falle fehlt auch der Hohlhandbogen, und die A. ulnaris geht nach Abgabe kleinerer Äste für die Muskeln des fünften Fingers in den tiefen Bogen über.

In den meisten Fällen werden diese Mängel in der Entwicklung des oberflächlichen Bogens durch stärkere Ausbildung des tiefen Bogens ausgeglichen, dessen Aa. metacarpeae die Fingerarterien liefern. Allein in vielen Fällen, namentlich bei fehlendem Bogen, kann der Ersatz auch aus anderen Quellen, aus Verstärkungen anderer Gefäße kommen, wie von dem Ramus volaris superficialis der A. radialis, der A. mediana antibrachii, einer starken A. interossea volaris.

In seltenen Fällen fehlt die Verzweigung der A. radialis an der Hand fast vollständig; die ihr sonst angehörenden Äste kommen dann alle aus dem oberflächlichen Bogen, und der tiefe

Beschreibung von Fig. 290.

Formen der Arcus volares superficialis und profundus.

a) Arcus radioulnaris. 1 A. ulnaris; 2 A. radialis; 3 Ramus volaris superficialis arteriae ulnaris; 4 Ramus radiopalmaris. — *b)* Arcus radioulnaris. 1 A. ulnaris; 2 Ramus radiopalmaris; 3 A. digitalis com. vol. II aus dem Arcus profundus. — *c)* Arcus radioulnaris. 1 A. radialis; 2 A. ulnaris; 3 Ram. radiopalmaris (atrophisch). — *d)* Arcus ulnaris. 1 A. ulnaris; 2 Ram. volaris a. ulnaris superficialis. — *e)* Fehlen des Bogens. 1 A. radialis, fächerförmig sich spaltend; 2 Arcus profundus; 3 A. interossea volaris. — *f)* Fehlen des Bogens. 1 A. ulnaris, fächerförmig sich spaltend; 2 Arcus profundus; 3 Anastomosen aus dem Arcus profundus zu den Aa. digit. communes. — *g)* Fehlen des Bogens. 1 A. ulnaris; 2 A. radialis; 3 Arcus profundus; 4 Anastomosen aus dem Arc. prof. zu den Aa. digitales communes. — *h)* Fehlen des Bogens. 1 A. ulnaris; 2 Arcus profundus; 3 Anastomose aus dem Arc. prof. zur A. digit. comm.; 4 A. interossea volaris. — *i)* Fehlen des Bogens. 1 A. ulnaris, gibt nur Anastomosen zu Ästen des tiefen Bogens ab; 2 Arcus profundus. — *k)* Fehlen des Bogens. 1 A. radialis; 2 Ram. radiopalmaris; 3 A. ulnaris, fächerförmig auseinanderweichend. — *l)* Fehlen des Bogens. 1 A. ulnaris, fächerförmig auseinanderweichend; 2 Ramus radiopalmaris; 3 A. radialis; 4 A. digitalis comm. vol. II aus dem Arcus profundus. — *m)* Fehlen des Bogens. 1 A. ulnaris, fächerförmig sich gabelnd; 2 A. radialis; 3 Ramus radiopalmaris. — *n)* Arcus medianoulnaris. 1 A. ulnaris; 2 A. mediana; 3 A. radialis. — *o)* Fehlen des Bogens. 1 A. ulnaris; 2 A. mediana; 3 A. radialis. — *p)* Fehlen des Bogens. 1 A. ulnaris; 2 A. mediana; 3 Ramus radiopalmaris; 4 A. radialis.

Der Ramus volaris profundus arteriae ulnaris ist in vielen Abbildungen nicht besonders dargestellt worden.

(S. N. Jaschtschinski, 1896.)

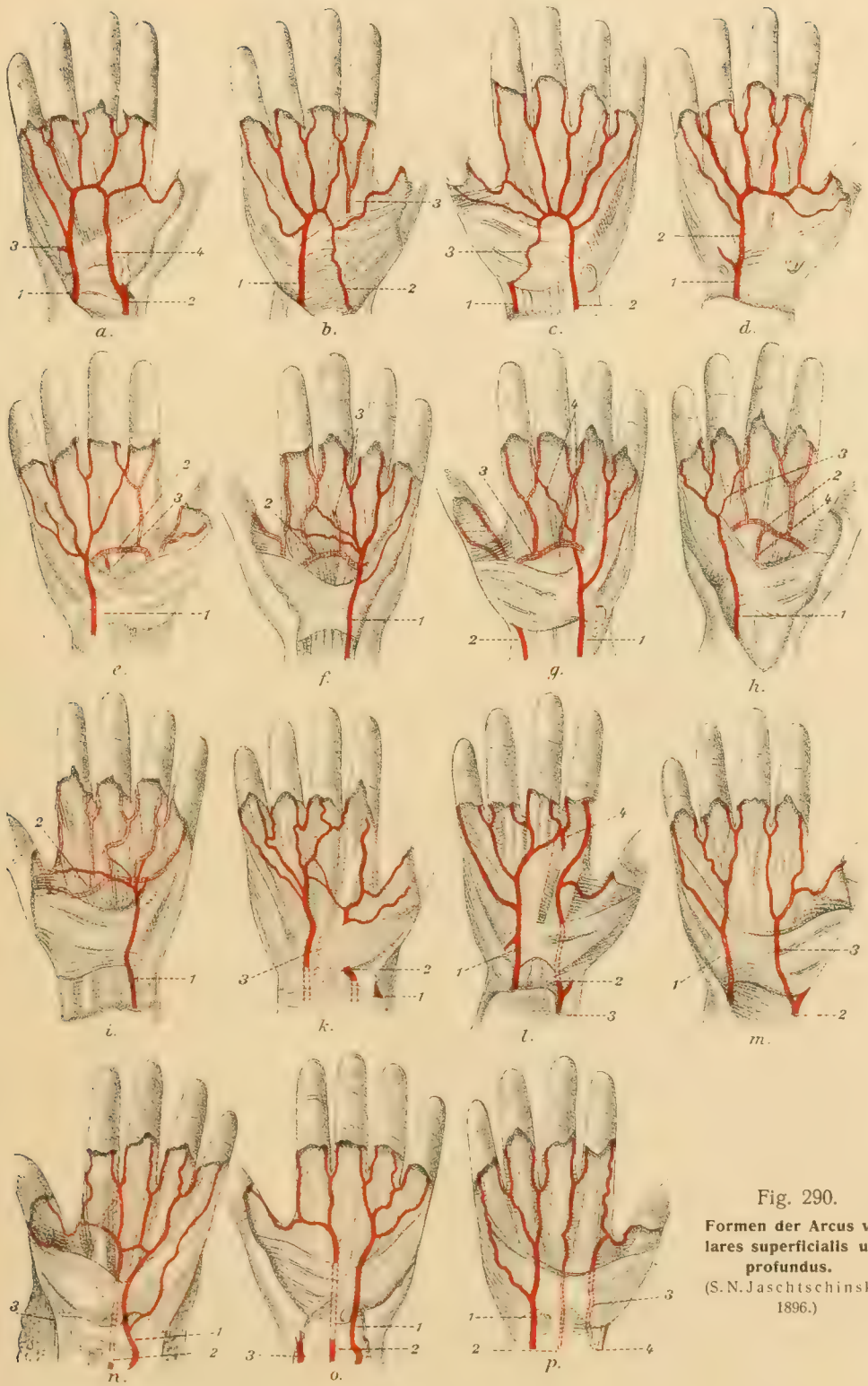

Fig. 290.

Formen der Arcus volares superficialis und profundus.
(S. N. Jaschtschinski, 1896.)

Bogen ist gleichfalls nicht vorhanden. Allein in solchen Fällen, in welchen die Radialisverzweigungen an der Hand fehlen oder mangelhaft entwickelt sind, kann gleichfalls ein Ersatz durch benachbarte Arterien, namentlich durch die Aa. interosseae geliefert werden.

In einzelnen Fällen kommt es weder zu der Bildung des oberflächlichen noch zu derjenigen des tiefen Bogens; indem dann die Arterien der Mittelhand und der Finger unmittelbar aus den verschiedenen Vorderarmarterien hervorgehen.

Aus S. N. Jaschtschinskis Untersuchungen über den Arcus volaris superficialis und profundus sei folgendes hervorgehoben. Vergl. anatomische Untersuchungen haben gezeigt, daß die A. ulnaris bei vielen Säugetieren (Marsupialia, Edentata, Ungulata, Chiroptera, Carnivora usw.) entweder fehlt oder sehr klein ist, während die A. radialis bei sehr vielen, wenn auch schwach, verbreitet erscheint (Zuckerkandl). Zu stärkerer Entwicklung gelangt die Ulnaris bei den Affen, doch übertrifft ihr Kaliber das der Radialis erst bei den Primaten. Wo die Ulnaris beim Menschen von gleichem oder gar kleinerem Kaliber als die Radialis gefunden wird, liegt Veranlassung vor, von einer Varietät auf atavistischer Grundlage zu sprechen. Wo sich die Ulnaris in der Vola zu einem Arcus ulnaris formiert und ein Ramus radiopalmaris fehlt, hat die Ulnaris das stärkere Kaliber; ihr Kaliber ist gleich, oder kleiner, wenn die Radialis einen Ramus radiopalmaris entsendet. Je stärker der letztere, um so schwächer die Ulnaris. Der reine Arcus ulnaris steht dem anthropomorphen Typus näher; der Arcus radioulnaris, welcher bei den Affen die Norm vorstellt, ist beim Menschen seltener (in 27 Proz.) als der Arcus ulnaris und besitzt darum ein atavistisches Gepräge. Die dem Arcus radioulnaris entsprechende Form mit Fehlen der Verbindung hat wahrscheinlich eine ähnliche phylogenetische Bedeutung wie der Arcus radioulnaris selbst. Dagegen wird jene Varietät, welche dem Arcus ulnaris mit fehlenden Bogen entspricht, in der Tierreihe nirgends angetroffen. In den Fällen von Arcus medianoulnaris, Arcus radiomedianoulnaris und den entsprechenden Fällen von Bogenmangel ist es die der menschlichen Organisation fremde A. mediana, welche der Gefäßverzweigung einen atavistischen Charakter zu verleihen vermag. (Anat. Hefte, XXII, 1896.)

Vergleiche ferner E. Schwalbe: Zur vergl. Anatomie der Unterarmarterie. Morph. Jahrbuch Bd. 23, 1895. — Derselbe, Beitrag zur Kenntnis der Arterienvarietäten des menschlichen Armes. Morph. Arb. v. G. Schwalbe, Bd. 8, 1898. — J. Tandler (u. E. Zuckerkandl), Zur Anatomie der Arterien der Hand. Anat. Hefte XXII, 1896. — Brême, G. Kasuistischer Beitrag zur Kenntnis der Anomalien der Armarterien. Zeitschrift für Morph. u. Anthrop. I, 1899.

c) Aorta thoracalis, Brustaorta.

Die Aorta thoracalis zieht an der vorderen Fläche der Wirbelsäule herab, sie verläuft aber nicht senkrecht, sondern folgt einesteils den Krümmungen der Wirbelsäule und besitzt daher eine nach vorn leicht konkave Flexura thoracica, eine nach vorn leicht konvexe Flexura lumbalis; anderenteils liegt sie an ihrem Beginn der linken Seite der Wirbelkörper an, wendet sich dann allmählich der Mitte derselben zu und biegt sich mit ihrem Bauchteil wieder etwas links zurück, so daß sie einen leichten, nach rechts gewendeten Bogen beschreibt. Es sind also an der Aorta Krümmungen in sagittaler und in frontaler Ebene zu unterscheiden (siehe Wirbelsäule, Abt. II, S. 245).

In der Brusthöhle gibt das Gefäß zahlreiche, aber nicht besonders starke Äste ab und vermindert daher auch seinen Durchmesser nur in geringem Grade; in der Bauchhöhle dagegen ist die Abnahme seiner Größe infolge der Abgabe starker Äste für die Eingeweide und die unteren Extremitäten so bedeutend, daß schließlich nur noch ein kleines Gefäß, A. sacralis media seu Aorta sacralis, übrig bleibt.

Deutlicher, als es an den Arterien des Halses und Kopfes hervortrat, zeigt die Aorta descendens zwei große Gruppen von Ästen:

a) Rami parietales, welche die Körperwand und das Rückenmark in segmentaler Anordnung versorgen und

b) Rami viscerales, welche zu den von der Körperwand umschlossenen Eingeweiden ziehen und eine segmentale Anordnung nur andeutungsweise erkennen lassen.

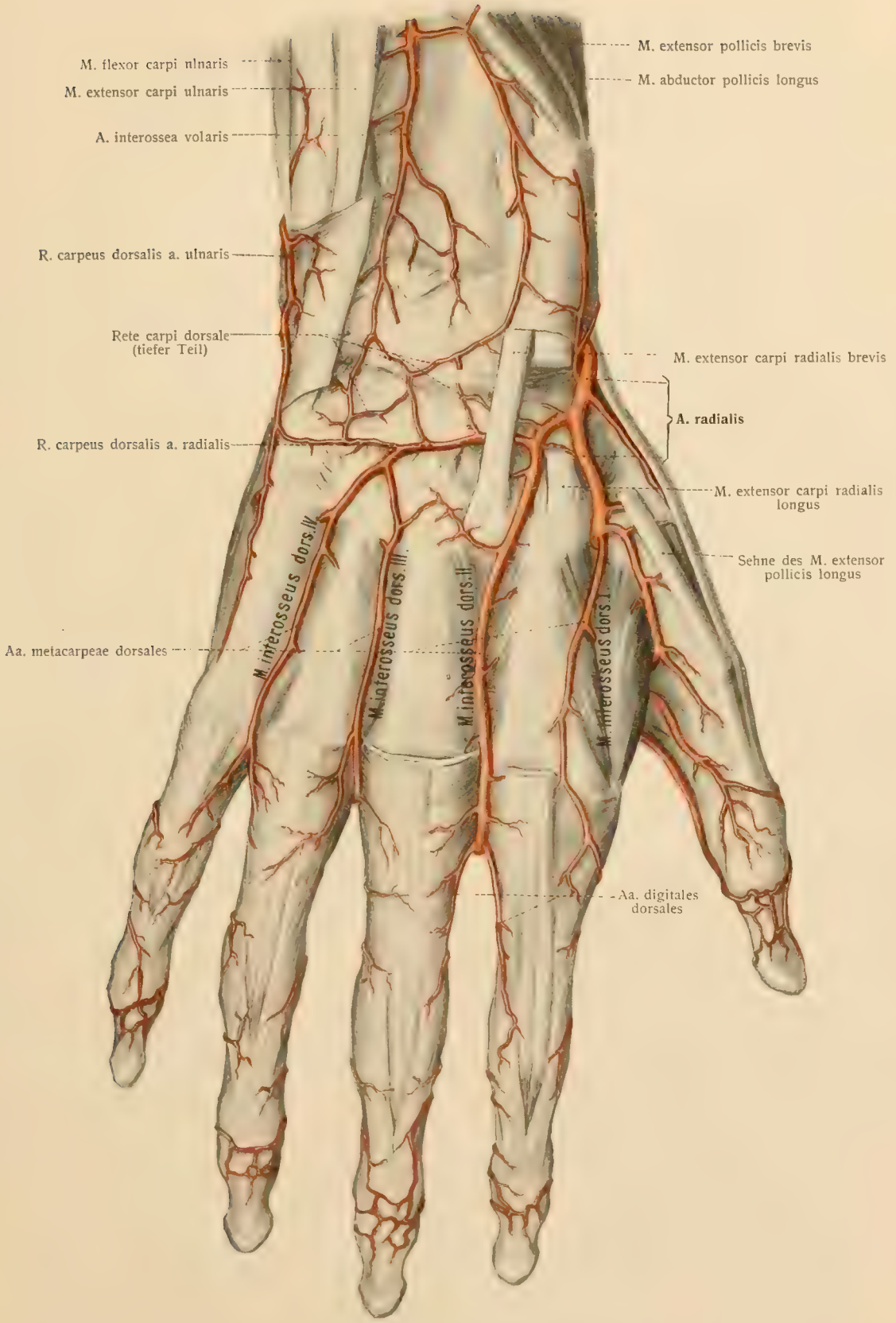

Fig. 291. Arterien des (rechten) Handrückens (II) (1/1).

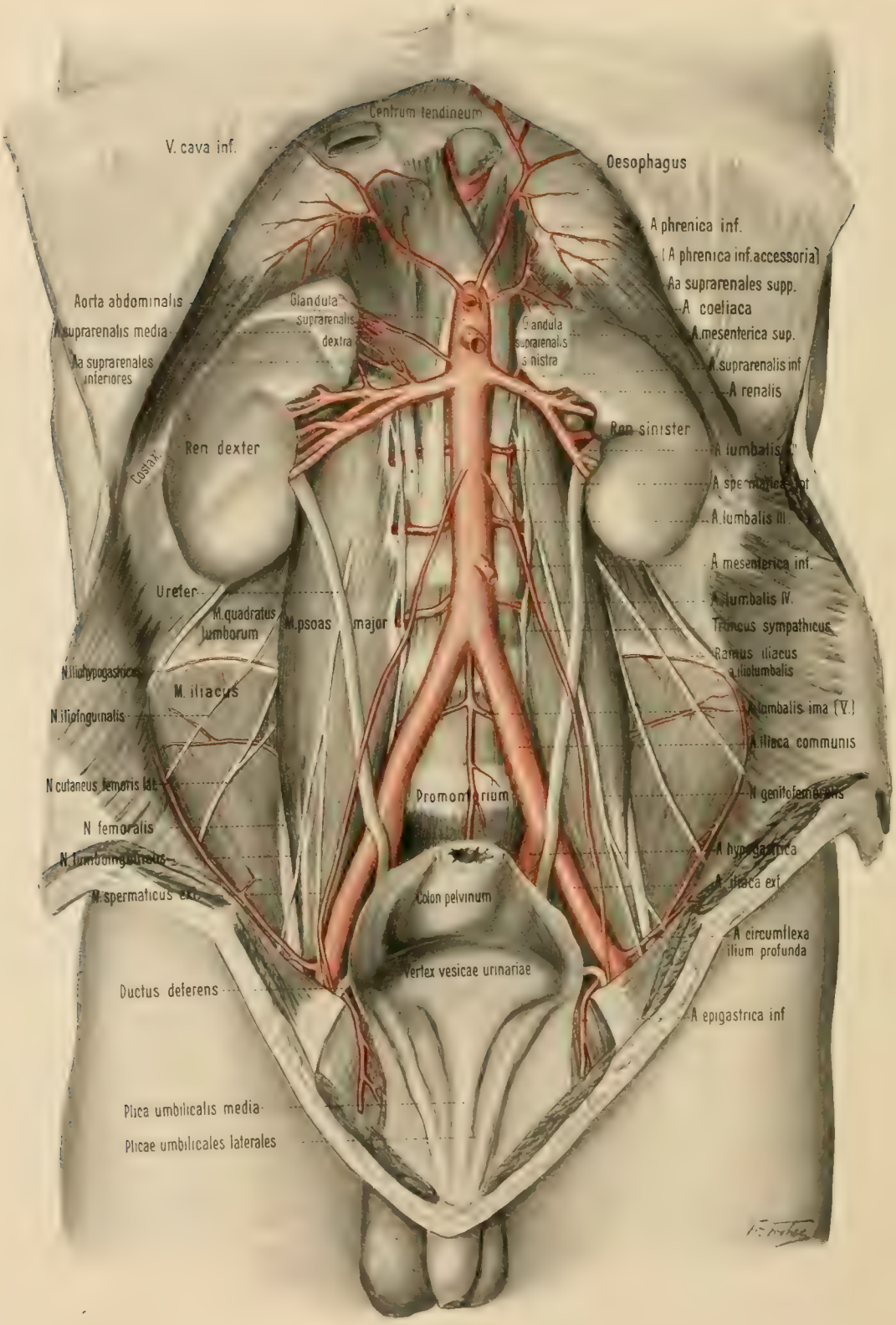

Fig. 292. Die Bauchaorta und ihre Hauptäste

nebst den Zweigen des Plexus lumbalis ($^1/_{10}$).

Während das Verhalten der Rami viscerales an den Eingeweiden nach der Art der letzteren großen Verschiedenheiten unterliegt, erfolgt die Verästelung der parietalen Äste nach einfachen Regeln, welche schon oben S. 219 in genauere Betrachtung gezogen worden sind.

Topographisches: Der Brustteil der absteigenden Aorta beginnt an der linken Seite des vierten Brustwirbels und erstreckt sich bis zum zwölften Brustwirbel, um hier in den Hiatus aorticus des Zwerchfelles einzutreten.

Die Brustaorta liegt zwischen den beiden Pleurasäcken und hinter dem Perikardialsack im hinteren Mediastinalraum. Linkerseits berührt sie die Pleura mediastinalis. Rechts liegen die V. azygos, der Ductus thoracicus und auch der Oesophagus. Der Oesophagus jedoch nur im obersten Abschnitt des Thorax an der rechten Seite der Aorta; weiter unten tritt er an die vordere Seite der Aorta und liegt beim Durchtritt durch das Zwerchfell häufig noch etwas links von ihr. Die V. hemiazygos befindet sich an der linken Seite der Brustaorta und dringt dann hinter ihr weg nach rechts zur V. azygos.

Die Äste der Brustaorta verteilen sich, wie gesagt, an den Brustwandungen und an den in ihr enthaltenen Eingeweiden; erstere sind im ganzen die stärkeren, die visceralen Äste die schwächeren, mit Ausnahme der wichtigen Aa. bronchiales posteriores.

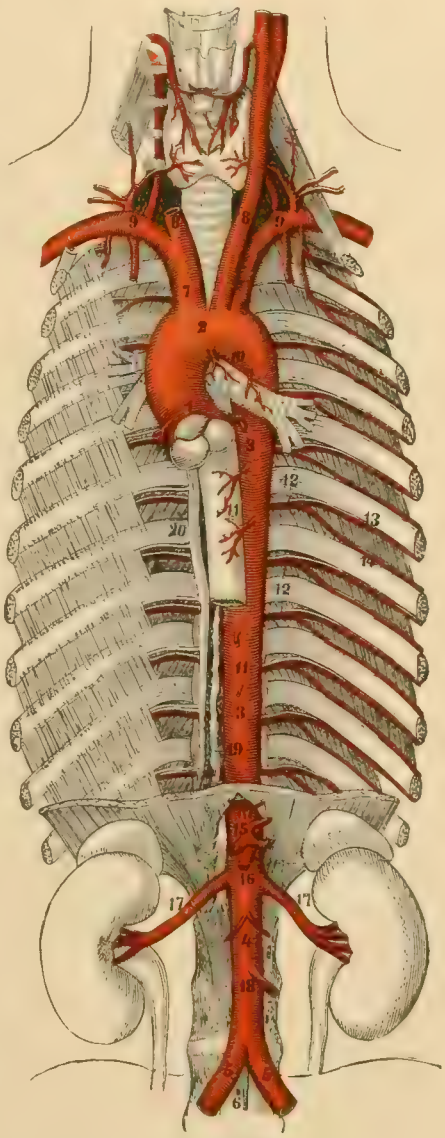

Fig. 293.

Brust- und Bauchaorta mit ihren Verzweigungen in natürlicher Lage. 1:4.

Die ersten Rippen sind an den Ansatzstellen der Mm. scaleni abgetrennt und etwas nach außen gezogen; die übrigen Rippen sind nahezu auf der Höhe ihrer Konvexität durchschnitten; auf der rechten Seite sind die Mm. intercostales interni entfernt. Das Zwerchfell ist in der Nähe seiner Schenkel durchschnitten; Brust- und Baucheingeweide sind zum größten Teil entfernt. 1 Aorta ascendens; 2 Arcus aortae; 3, 3 Aorta thoracalis; 4 Aorta abdominalis; 5, 5 Aa. iliacae communes; 6 A. sacralis media; 7 A. anonyma; 8 A. carotis communis sinistra; 9 A. subclavia sinistra; 10 Aa. bronchiales; 11 Aa. oesophageae; 12, 12 Aa. intercostales; (13 Ramus supracostalis); (14 Ramus infracostalis); 15 A. coeliaca et Aa. phrenicae inferiores; 16 A. mesenterica superior; 17, 17 Aa. renales; 18 A. mesenterica inferior; 19 Ductus thoracicus; 20 Vena azygos.

Viscerale Äste.

1. Arteriae bronchiales (posteriores), Bronchialschlagadern.

Die Luftröhrenarterien sind ansehnliche Gefäße, welche die Ernährung des Lungengewebes zu besorgen haben. Sie begleiten die Verzweigungen der Bronchien durch das ganze Organ hindurch (siehe Eingeweidelehre) und versorgen ebenso die Lymphoglandulae bronchiales. In Zahl und Ursprung unterliegen sie einem gewissen Wechsel. Die A. bronchialis dextra entspringt aus der A. intercostalis III der rechten Seite, oder mit der linken Bronchialarterie zu einem kurzen gemeinsamen Stamm verbunden, unmittelbar aus der Aorta. Die A. bronchialis sinistra ist gewöhnlich doppelt (eine prima und secunda) vorhanden; sie entspringen beide in kurzem Abstande aus dem Anfangsteil der Aorta thoracalis. Jedes dieser Gefäße läuft in der Regel gegen die hintere Fläche des zugehörigen Bronchus und folgt ihm in allen seinen Verzweigungen.

Die Bronchien erhalten außerdem noch wandelbare

a) Aa. bronchiales superiores aus dem konkaven Teil des Arcus aortae. Fig. 293.
b) Aa. bronchiales anteriores aus der A. mammaria interna.

Varietäten: Von der A. bronchialis dextra ist beobachtet, daß sie allein von der Aorta, oder von der A. mammaria interna, oder von der A. thyreoidea inferior kommt. Weiter ist der Ursprung des gemeinsamen Stammes aus der Subclavia gesehen worden. In einem anderen Fall waren zwei gemeinsame Stämme vorhanden, von welchen jeder zu beiden Lungen Zweige lieferte: einer derselben entsprang aus der A. mammaria interna, der andere aus der A. intercostalis suprema. Zuweilen entspringen für jede Lunge zwei gesonderte Bronchialarterien.

2. Arteriae oesophageae, Speiseröhrenschlagadern. Fig. 293.

Sie entspringen gewöhnlich als vier bis fünf, manchmal auch mehr Stämmchen von der vorderen oder rechten Wand der Aorta und verlaufen schräg abwärts zur Speiseröhre. Sie nehmen meist von oben nach unten an Größe zu.

Die unteren gehen Verbindungen mit den aufsteigenden Zweigen der Kranzarterien des Magens ein, während die oberen mit Zweigen der A. thyreoidea inferior zusammenhängen.

3. Rami pericardiaci (posteriores), Herzbeutelgefäße.

Kleine, variable Gefäße, welche zur hinteren Wand des Herzbeutels ziehen.

Parietale Äste.

4. Rami mediastinales (posteriores), hintere Mittelfellschlagadern.

Sie gehen als zahlreiche kleine Äste zu den Lymphdrüsen und dem lockeren Gewebe im hinteren Mediastinalraum.

5. Arteriae phrenicae superiores, obere Zwerchfellschlagadern.

Kleine Äste des unteren Teiles der Aorta thoracalis, welche zur oberen Fläche des Lendenteiles des Zwerchfelles ziehen.

Über die A. pericardiacophrenica siehe A. mammaria interna (S. 308); über die A. phrenica inferior siehe Aorta abdominalis (S. 354).

6. Arteriae intercostales[1]**),** Zwischenrippenschlagadern. Fig. 293, 294.

In zwei Längsreihen entspringen aus der hinteren Wand der Aorta thoracalis in der Regel zehn Paare von segmental angeordneten Gefäßen, welche auf beiden Seiten an den Wirbelkörpern in wesentlich querer Richtung zu den Zwischenrippenräumen verlaufen und hier sich in typischer Weise in einen Ramus posterior und in einen Ramus anterior teilen.

Es sind ihrer, wie gesagt, in der Regel zehn, indem die beiden obersten hierher gehörigen Gefäße meist als Äste des Truncus costocervicalis (S. 307) auftreten. Infolge der Lage der Aorta auf der linken Seite sind die Interkostalarterien der rechten Seite länger als die linken, denn sie haben über die vordere Fläche der Wirbelkörper von links nach rechts und hinten zu ziehen, um die Teilungsstelle zu erreichen; um so kürzer ist die Bahn der linksseitigen Gefäße; doch wird sie an den unteren allmählich etwas größer. Fig. 294.

Der Ursprung der obersten A. intercostalis aortica liegt oft um die Höhe eines ganzen Wirbels tiefer als der zugehörige Zwischenwirbelraum. Sie muß daher, um zu ihrem Platze zu kommen, unter einem nach oben offenen spitzen Winkel rechts über die Vorderfläche des Wirbelkörpers, links über den Hals der Rippe aufsteigen.

Die unteren Aa. intercostales gehen dagegen unter einem fast rechten Winkel von der Aorta ab. Zuweilen entspringen zwei dieser Arterien mit einem gemeinsamen kurzen Stamm; auch in diesem Fall ist der Verlauf der beiden Teilungsäste ein besonderer.

Die Gefäße beider Seiten verlaufen hinter dem Grenzstrange des N. sympathicus, welcher sie kreuzt. Diejenigen der rechten Seite liegen zugleich hinter dem Oesophagus, dem Ductus thoracicus, der V. azygos.

[1]) Diese Arterien sind morphologisch richtiger Aa. thoracales zu nennen. Die Brustzweige der A. axillaris heißen dann Aa. pectorales, der Truncus costocervicalis der A. subclavia dagegen Truncus thoracocervicalis (s. 4. Auflage, S. 118).

Dasjenige Stück der Arterie, welches quer vor den Wirbelkörpern vorübergeht, sendet seine Äste in den Knochen und in die Bänder der Vorderfläche der Wirbelsäule. Die rechte oberste A. intercostalis aortica gibt, wie schon S. 341 erwähnt, häufig einen Ramus visceralis, die A. bronchialis dextra, ab. Es folgt nun die typische Teilung in den hinteren und vorderen Ast.

a) R. posterior: Der Rückenast zieht zwischen den Rippenhälsen durch die Öffnung, welche medial von der Wirbelsäule und lateral von dem Lig. costotransversarium anterius begrenzt wird, nach hinten und teilt sich in einen Ramus muscularis und einen Ramus spinalis.

Der R. muscularis dringt zwischen die Rückenmuskeln ein und versorgt dieselben mit medialen und lateralen Zweigen; andere Zweige gelangen zur Oberfläche und versorgen die Haut mit einem R. cutaneus medialis et R. cutaneus lateralis.

Der Ramus spinalis dringt nach Rüdingers Untersuchungen mit drei typischen Ästen durch das Foramen intervertebrale und in den Wirbelkanal ein, nämlich einem Ramulus anterior, posterior und medius[1]). Der Ramulus anterior teilt sich sogleich in einen stärkeren Ramus ascendens und einen schwächeren Ramus descendens, welchen an der vorderen Wand des Wirbelkanales die Zweige der nächst oberen und unteren gleichnamigen Arterien entgegenkommen. So werden jederseits zierliche longitudinale Gefäßbögen gebildet, welche die Wurzeln der Wirbelbögen umgeben und ihre Konvexitäten einander zuwenden. Mediale, an der hinteren Fläche der Wirbelkörper vorüberziehende Zweige verbinden die Gefäßbögen beider Seiten untereinander. Die Ramuli posteriores verbinden sich mit den benachbarten der gleichen Seite wie der gegenüberliegenden Seite zu einem feinen Netz, welches über die innere Fläche der Wirbelbögen und Zwischenbogenbänder ausgebreitet, aber weniger regelmäßig ist als das vordere. Der dritte Ast, Ramulus medius, verläuft längs der Spinalnerven aufsteigend zum Rückenmark und seinen Hüllen und anastomosiert mit der A. spinalis anterior und posterior, beide Gefäße dadurch zu ausgedehnten Längsgefäßen gestaltend.

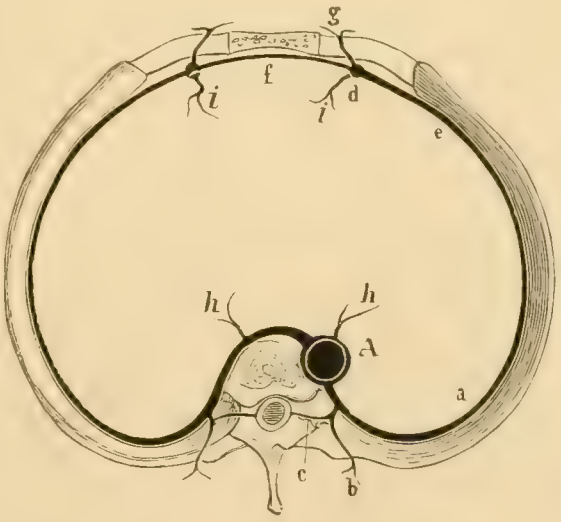

Fig. 294.

Schema der Arterien der Brustaorta im Horizontalschnitt, Ansicht von unten. 1 : 4.

A Aorta thoracalis; *a*, *a* A. intercostalis; *b* Ramus muscularis; *c* Ramus spinalis ihres hinteren Astes; *d* A. mammaria interna; *e* Ramus intercostalis von *d*; *f* Ramus sternalis; *g* Ramus perforans. Durch die Verbindung der Rr. intercostales der Mammaria interna, der Rami anteriores der Aa. intercostales posteriores, und der Rami sternales der A. mammaria interna entstehen arterielle Gefäßkränze in der Höhe jeder Rippe, welche unter besonderen Bedingungen eine vollständigere Entwicklung erlangen können; *h*, *h*, *i*, *i* hintere und vordere viscerale Arterien.

b) R. anterior. Der ventrale Zweig, die eigentliche A. intercostalis, hat in jedem Interkostalraum im allgemeinen einen etwas horizontaleren Verlauf als die entsprechenden Rippen (Fig. 293), indem er schräg durch den hinteren Teil des Raumes zieht und den unteren Rand der Rippe in der Nähe ihres Winkels erreicht.

Er liegt der inneren Fläche der Mm. intercostales externi an und wird hinten nur durch die Fascia endothoracica von der Pleura costalis getrennt, während er vorn zwischen den Inter-

[1]) Ramus anterior und posterior canalis spinalis und R. medullae spinalis, Rüdinger (Die Verbreitung des Sympathicus in der animalen Röhre); Abbildung s. Nervenlehre, Abschnitt Rami meningei der Spinalnerven.

kostalmuskeln verläuft. Er folgt dabei dem unteren Rande der Rippen, als Ramus infracostalis, bettet sich in den Sulcus costalis inferior ein, hat über sich die Vena, unter sich den N. intercostalis und verbindet sich vorn mit dem entgegenkommenden Ramus intercostalis der A. mammaria interna, sowie mit den Brustzweigen der A. axillaris.

Die erste Interkostalarterie der Aorta, im dritten Interkostalraum gelegen, verbindet sich häufig mit der A. intercostalis suprema des Truncus costocervicalis der Subclavia. Die drei unteren Interkostalarterien setzen sich vorn in die Bauchmuskulatur fort und treten hier mit Seitenzweigen der A. musculophrenica ihrer Seite in Verbindung; seitlich sind Verbindungen mit den Aa. phrenicae inferiores, unten mit Ästen der Aa. lumbales vorhanden. Die unterste Interkostalarterie, welche unterhalb der letzten Rippe verläuft, heißt richtiger A. costolumbalis oder A. subcostalis.

Vom Stamm des Ramus anterior geht an der Stelle, wo letzterer sich an den unteren Rand der Rippe anlegt, also in der Nähe des Angulus costae, ein langer dünner Zweig ab, Ramus supracostalis. Dieser begibt sich in schrägabsteigender Richtung zum oberen Rande der unteren Rippe. Er versorgt ebenfalls die Rippen und Interkostalmuskeln, anastomosiert mit den benachbarten Arterien, namentlich mit den entgegenlaufenden Zweigen der Interkostaläste der A. mammaria int., so daß also in jedem Interkostalraum typisch ein doppelter arterieller Gefäßbogen und zwei arterielle Verbindungszweige zwischen der Aorta und den beiden Aa. mammariae internae vorhanden sind.

Zur Haut tretende Zweige sind die Rami cutanei laterales und Rami cutanei anteriores. Die zur Milchdrüse tretenden Äste werden Rr. mammarii mediales et laterales genannt.

Daß von den Aa. intercostales auch viscerale Zweige ausgehen können, hat bereits Erwähnung gefunden (siehe Aa. bronchiales, S. 341).

Ursprungswinkel der Aa. intercostales (aorticae) und Aa. lumbales.

Die verschiedenen Ursprungswinkel dieser vierzehn segmentalen Arterienpaare gehen aus sekundären Wachstumsverschiebungen hervor (Schwalbe). Der Ursprungswinkel für die erste Intercostalis aortica beträgt gewöhnlich bis 120°, kann aber bis auf 140° hinaufgehen; die Ursprungswinkel aller folgenden nehmen allmählich ab. Die unteren Lumbalarterien können spitzwinklig entspringen oder rechtwinklig, oder selbst rückläufig sein (140° oben, 95° unten). Bei Kindern überwiegt der fächerförmige Typus der vierzehn Arterien; bei Erwachsenen steht der letzte Strahl des Fächers meist wagerecht oder sogar aufwärts geneigt.

d) Aorta abdominalis, Bauchaorta.

Die Aorta erhält, nachdem sie durch den Hiatus aorticus des Zwerchfelles getreten ist, den Namen Bauchaorta, Aorta abdominalis. Sie beginnt vor dem zwölften Brustwirbel und geht vor dem vierten Lendenwirbel, d. i. ein klein wenig unterhalb der Höhe des Nabels, links von der Mittellinie, unter Abgabe ihrer stärksten Äste, der Aa. iliacae communes, mit plötzlicher Verjüngung in die Arteria sacralis media über.

Topographisches: Die vordere Wand der Aorta abdominalis wird abwärts nach und nach bedeckt von dem Pankreas und der Milzvene, dem unteren horizontalen Teil des Duodenum, der Wurzel des Mesenterium, der linken Nierenvene, dem Bauchfell. Die V. cava inferior liegt an der rechten Seite der Aorta und wird oben durch den rechten Lendenschenkel des Zwerchfelles von ihr getrennt. Hinten rechts legt sich der Anfang des Ductus thoracicus an den obersten Teil der Aorta abdominalis an und dringt mit ihr durch den Hiatus aorticus in die Brusthöhle. Dicht auf der Aorta liegen ansehnliche sympathische Nervengeflechte, an ihren beiden Seiten finden sich die Lymphoglandulae lumbales und zahlreiche Lymphgefäße. Die Aorta abdominalis gibt zahlreiche Äste ab, welche sich in parietale und viscerale Äste scheiden. Erstere sind: die Aa. phrenicae inferiores, lumbales und iliacae communes; während diese alle paarig sind, pflegt die A. sacralis media als unpaarer parietaler Ast angereiht zu werden. Die visceralen Äste sind: die Aa. coeliaca, mesenterica superior, mesenterica inferior, suprarenales, renales, spermaticae internae; von ihnen sind die drei zuerst genannten unpaare Gefäße.

In mehr als $^3/_4$ der Fälle liegt die Teilungsstelle der Aorta vor dem vierten Lendenwirbel oder vor der ihm folgenden Bandscheibe. Unter etwa neun Fällen liegt sie einmal tiefer, unter

etwa elf Fällen einmal höher als gewöhnlich. Ein Fall von Teilung der Aorta dicht unter der Abgangsstelle der rechten Nierenarterie wird von Haller erwähnt.

Eine der auffallendsten Abnormitäten in der Abgabe von Ästen ist die Entsendung eines großen Lungenastes dicht über der A. coeliaca, welcher mit dem Oesophagus aufsteigt, durch den Hiatus oesophageus in die Brusthöhle gelangt und sich hier in zwei Zweige teilt, welche die hinteren Teile der beiden unteren Lungenlappen aufsuchen. Ebenso kommt es vor, daß Zweige von Ästen wieder auf den Aortenstamm übertragen werden.

Viscerale Äste.

1. Arteria coeliaca, Eingeweideschlagader. Fig. 292, 293, 295, 296.

Die A. coeliaca, ein kurzes, weites Gefäß von 1—2 cm Länge, entspringt aus der vorderen Wand der Aorta, dicht unter ihrer Durchtrittsstelle durch das Zwerchfell oder noch innerhalb des Hiatus aorticus. Fig. 296.

Sie wendet sich gerade nach vorn, liegt hinter dem Omentum minus, stößt an den linken Rand des Lobus caudatus hepatis, legt sich unten auf den oberen Rand des Pankreas und hat die Ganglia coeliaca des Sympathicus zu ihren beiden Seiten.

Sie teilt sich entweder auf einmal in drei Äste (daher die alte Bezeichnung Tripus Halleri), oder erst nach Abgabe eines Astes. Die Äste sind die linke Kranzarterie des Magens, die Leberarterie und die Milzarterie.

Varietäten: Die A. coeliaca ist am Ursprunge öfter noch teilweise vom Zwerchfell bedeckt. Manchmal sind ihre Äste unmittelbar Äste der Aorta. In einzelnen Fällen gehen aus der A. coeliaca nur zwei Äste hervor, indem die A. hepatica aus einer anderen Quelle, gewöhnlich der A. mesenterica superior, stammt. Anderseits können auch vier Äste vorkommen, wobei entweder eine zweite Kranzarterie oder eine Duodenalarterie oder eine oder beide Zwerchfellarterien aus ihr entspringen. Mehrfach ist es beobachtet worden, daß die A. coeliaca und A. mesenterica superior mit einem gemeinsamen Stamm aus der Aorta hervorgehen.

*a) **Arteria gastrica sinistra,** linke Magenschlagader. Fig. 295, 296.*

Sie ist der schwächste Zweig der A. coeliaca, aber bedeutend stärker als die A. gastrica dextra; sie verläuft nach oben und links gegen die Cardia und zieht darauf längs der kleinen Magenkurvatur von links nach rechts. Sie gibt auf ihrem Wege Äste nach beiden Seiten ab und verbindet sich rechts mit der ihr entgegenkommenden A. gastrica dextra aus der A. hepatica. Außer kleineren Ästen zur Cardia entsendet sie noch Rami oesophagei für den unteren Teil der Speiseröhre.

Varietäten: Manchmal entspringt sie unmittelbar aus der Aorta. Zuweilen ist sie doppelt; von ihr geht mitunter eine zweite Leberarterie ab.

*b) **Arteria hepatica,** Leberschlagader. Fig. 295, 296.*

An Stärke der mittlere Ast der A. coeliaca, beim Fetus der stärkste, zieht sie eine Strecke weit nach rechts und teilt sich dann in zwei Hauptäste: A. hepatica propria und A. gastroduodenalis. Der erstere wendet sich im kleinen Netze (Lig. hepatoduodenale) nach rechts und oben und zieht vor dem Foramen epiploicum zur Leberpforte. Er liegt dabei vor der Pfortader und an der linken Seite des Ductus choledochus. Der zweite Hauptast, die A. gastroduodenalis, zieht hinter dem Pylorus und vor dem Pankreas abwärts.

1. A. hepatica propria gibt nach kurzem Verlauf die A. gastrica dextra ab und teilt sich, bevor sie in die Leberpforte eindringt, in ihre beiden Endäste, Ramus sinister und Ramus dexter.

α) A. gastrica dextra. Sie ist schwächer als die A. gastrica sinistra, wendet sich zum oberen Rande der Pars pylorica des Magens, zieht entlang der kleinen

Kurvatur der A. gastrica sinistra entgegen und verbindet sich mit ihr. Sie gibt zahlreiche kleine Äste zu beiden Magenflächen.

Sie ist manchmal ein Ast der A. gastroduodenalis.

β) R. sinister, der A. hepatica propria, dringt an der linken Seite der Leberpforte in die Leber ein. Manchmal gibt er Äste zu den kleineren Leberlappen ab.

γ) R. dexter, der stärkere der beiden Endäste, zieht zur rechten Seite der Leberpforte und teilt sich vor dem Eindringen in zwei bis drei Äste. (Über den Verlauf der Leberäste im Inneren der Leber s. Eingeweidelehre.) Bei seinem Verlauf an dem Ductus cysticus entsendet er die A. cystica, welche sich an der freien und an der befestigten Fläche der Gallenblase verbreitet.

2. A. gastroduodenalis. Sie verläuft hinter dem Pylorus zum unteren Rand des Magens und spaltet sich hier in zwei Äste:

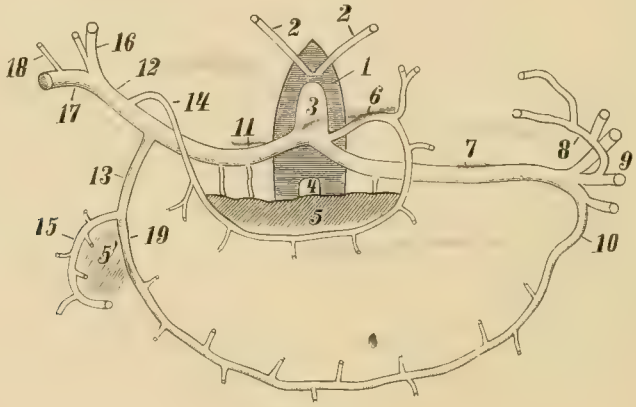

Fig. 295.

Verästelung der A. coeliaca.

1 Aorta abdominalis am Hiatus aorticus des Zwerchfelles; 2 Aa. phrenicae inferiores; 3 A. coeliaca; 4 Ursprungsstück der A. mesenterica superior, die sogleich vom Pankreas bedeckt wird; 5 Pankreaskörper; 5' Kopf des Pankreas; 6 A. gastrica sinistra; 7 A. lienalis; 8 Aa. gastricae breves; 9 Rami lienales; 10 A. gastroepiploica sinistra; 11 A. hepatica; 12 A. hepatica propria; 13 A. gastroduodenalis; 14 A. gastrica dextra; 15 A. pancreaticoduodenalis superior; 16 Ramus sinister; 17 Ramus dexter a. hepaticae propriae; 18 A. cystica; 19 A. gastroepiploica dextra.

α) A. pancreaticoduodenalis superior. Sie geht längs des medialen Randes des Duodenum, verläuft zwischen ihm und dem Kopf des Pankreas und versorgt beide Organe mit kleinen Ästen, Rr. pancreatici, Rr. duodenales. Gewöhnlich verbindet sie sich mit der von unten entgegenkommenden A. pancreaticoduodenalis inferior aus der A. mesenterica superior.

β) A. gastroepiploica dextra. Sie ist stärker als die A. gastroepiploica sinistra. Zwischen den beiden vorderen Blättern des großen Netzes verläuft sie geschlängelt längs der großen Kurvatur des Magens von rechts nach links, gibt Zweige nach oben zum Magen, nach unten zum großen Netz, Rami epiploici, und fließt endlich mit der aus der Milzarterie stammenden A. gastroepiploica sinistra zusammen.

Varietäten: Die A. hepatica entspringt manchmal aus der A. mesenterica superior oder aus der Aorta. Außerdem kommen auch accessorische Leberarterien aus benachbarten Gefäßen, namentlich aus der A. gastrica sinistra oder aus der A. mesenterica superior vor; einzelne Äste der Leberarterie gehen zuweilen aus benachbarten Arterien hervor. Die Leberarterie kann auch Zwerchfelläste abgeben.

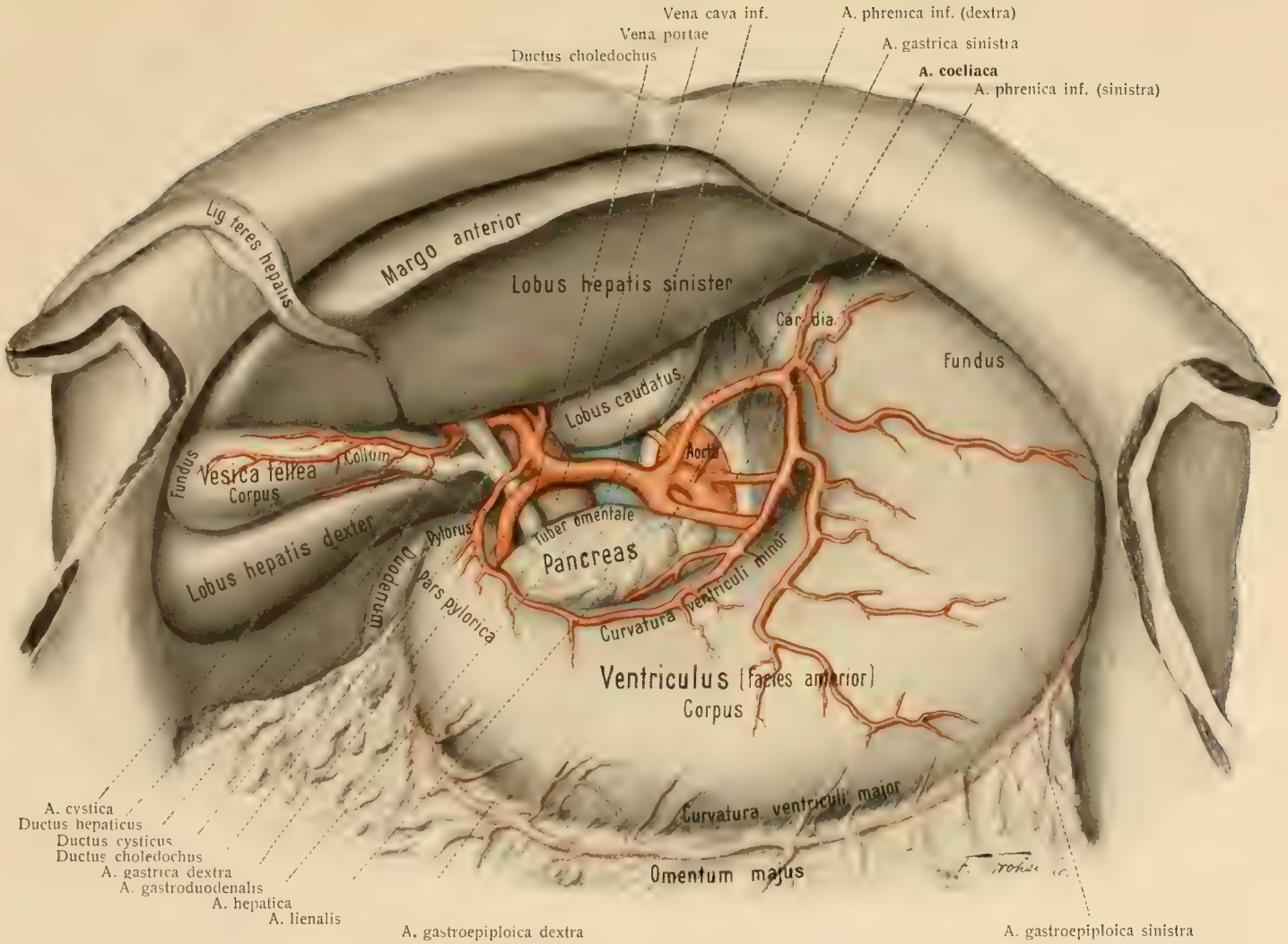

Fig. 296. Arteria coeliaca und ihre Äste (2/3).

Der Magen ist etwas herabgezogen, die Leber ist etwas nach oben umgeklappt.

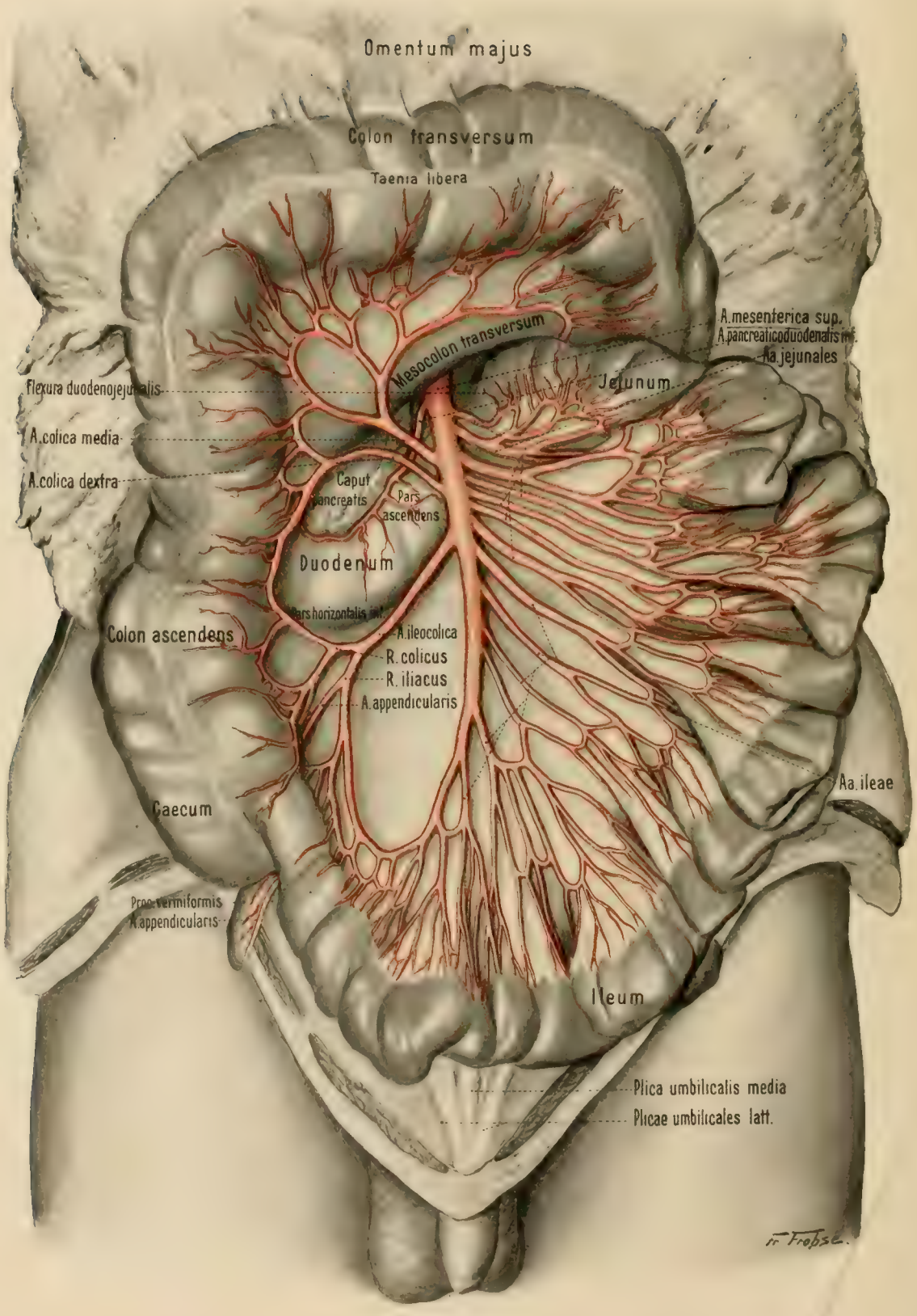

Fig. 297. Verzweigung der Arteria mesenterica superior (1/2).

Das Colon transversum ist in die Höhe geschlagen. Das Intestinum mesenteriale ist nach links hinübergezogen.

*c) **Arteria lienalis**, Milzschlagader. Fig. 295, 296.*

Sie ist der größte von den drei Ästen der A. coeliaca, versorgt einen großen Teil des Pankreas, die linke Abteilung des Magens und die Milz. Geschlängelt und oft stark gewunden zieht sie in ziemlich horizontaler Richtung mit der sie begleitenden und unter ihr gelegenen V. lienalis hinter dem oberen Rande des Pankreas nach links und teilt sich in der Nähe der Milz in eine größere Anzahl von Ästen. Die größeren dringen in die Milz ein, andere wenden sich zum Magengrunde. So liefert sie folgende Äste:

α) Rr. pancreatici; sie gehen in größerer Zahl ab; ein etwas stärkerer Ast zieht von links nach rechts mit dem Ductus pancreaticus.

β) Rr. lienales, fünf bis sechs an der Zahl, von verschiedener Stärke; sie dringen in den Hilus der Milz ein.

γ) Aa. gastricae breves. Sie entspringen in wechselnder Zahl und Stärke teils vom Stamm der Milzarterie, teils von den Endästen, ziehen im allgemeinen von links nach rechts und verbreiten sich besonders am Magengrunde.

δ) A. gastroepiploica sinistra zieht entlang der großen Kurvatur von links nach rechts, gibt Äste an beide Magenflächen und an das große Netz und fließt mit der A. gastroepiploica dextra zusammen.

2. Arteria mesenterica superior, obere Gekröseschlagader. Fig. 292, 297.

Die obere Gekröseschlagader ist ein starkes Gefäß, welches von der Pars descendens duodeni ab den gesamten Dünndarm, sowie die Hälfte des Dickdarmes mit Blut versorgt. Sie entspringt vom vorderen Umfange der Aorta etwas unterhalb der A. coeliaca.

Topographisches: Eine kurze Strecke weit liegt das Pankreas der vorderen Wand des Gefäßes an. Wo letzteres am unteren Rande des Pankreas hervortritt, zieht es vor dem Ende des Duodenum zum Mesenterium und dringt zwischen beide Platten desselben ein. Zwischen ihnen verläuft der Stamm nach rechts unten in einem nach links schwach konvexen Bogen und wird dabei unter Abgabe zahlreicher ansehnlicher Äste immer schwächer. In der Gegend der Fossa iliaca dextra biegt sich das untere Ende des Stammes nach rechts und oben und anastomosiert mit dem untersten der aus der Konkavität des Stammes abgehenden Äste. Die Äste der Konvexität versorgen das Jejunoileum, diejenigen der Konkavität Teile des Dickdarms, des Duodenum und des Pankreaskopfes. Dabei gehen sie zahlreiche Verbindungen untereinander ein.

Ihre Äste sind:

a) A. pancreaticoduodenalis inferior. Sie ist der erste von der Konkavität des Stammes, hinter dem Pankreas abgehende Ast. Sie zieht zwischen Pankreas und Pars descendens duodeni an der konkaven Seite des letzteren einher und geht mit dem gleichnamigen oberen Gefäß aus der A. hepatica Verbindungen ein; s. S. 346 und Fig. 297.

b) Aa. jejunales und Aa. ileae (Fig. 297). Die das Jejunum und das Ileum versorgenden, von der konvexen oder linken Seite kommenden Äste, gewöhnlich 12—16, entspringen nahe nebeneinander und verlaufen zwischen den Blättern des Gekröses zum Darm. In einiger Entfernung vom Stamm teilen sie sich in je zwei Äste, von welchen jeder mit einem entsprechenden Ast der benachbarten Arterie einen Bogen bildet. Von diesen Bögen entspringen neue Äste, welche nach kurzem Verlauf abermals Äste zur Bildung neuer kleinerer Bögen abgeben, welche dann in ähnlicher Weise sich weiter verbreiten. So entstehen vom Stamme aus drei bis fünf Reihen von Bögen, welche, je näher sie dem Darm kommen, an Zahl zu-, an Größe abnehmen. Aus den kleinsten Bögen entspringen

dann die gegen die Darmwand vordringenden und sich an ihr verzweigenden Ästchen. Durch die gewaltige Entwicklung dieser Gefäßarkaden mehrerer Ordnungen wird für jeden Darmteil die Gleichmäßigkeit der Blutzufuhr in hohem Maße gesichert, die Blutströmung verlangsamt. Kleinere Äste versorgen die Blätter des Mesenterium und seinen Inhalt, insbesondere die Lymphdrüsen.

c) A. ileocolica. Sie ist der unterste der von der konkaven Seite ausgehenden Äste, zieht nach rechts und unten zur Verbindungsstelle des Ileum mit dem Caecum. Bevor das Gefäß den Darm erreicht, teilt es sich in zwei Äste, Ramus iliacus und Ramus colicus. Fig. 297.

α) Der R. iliacus wendet sich gegen das untere Ende des Ileum und verbindet sich mit dem Ende des Stammes der A. mesenterica superior zu einem Bogen, welcher einer Arkade erster Ordnung entspricht.

β) Der R. colicus zieht aufwärts und geht eine ähnliche Verbindung mit dem nächst höheren Aste der rechten Seite ein. Von der Konvexität dieser Bögen entstehen entweder ähnliche Bögen weiterer Ordnungen wie bei den Dünndarmarterien, oder es entspringen von ihnen sofort die kleinen Äste, welche das Endstück des Ileum, das Caecum und den Anfang des Colon ascendens versorgen. Ein stärkerer Zweig, A. appendicularis, geht zum Wurmfortsatz.

d) Die A. colica dextra, die rechte Grimmdarmschlagader, zieht hinter dem Bauchfell quer zur Mitte des Colon ascendens und teilt sich in dessen Nähe in einen aufsteigenden und einen absteigenden Ast. Diese treten bogenförmig mit den Nachbararterien in Verbindung; von den Bögen gehen kleine neue Bögen oder unmittelbar Ramuli intestinales aus.

Die Aa. colica dextra und ileocolica entspringen häufig mit einem gemeinsamen Stamme. — Waldeyer bezeichnet als A. colica dextra nur ein direkt aus dem Stamm der Mesenterica sup. entspringendes Gefäß.

e) Die A. colica media zieht zwischen den Blättern des Mesocolon aufwärts zum Colon transversum und bildet ähnliche bogenförmige Verbindungen mit den Nachbargefäßen wie die erwähnten, indem sie einen rechten und einen linken Ast aussendet. Fig. 297, 299.

Der rechte Ast vereinigt sich mit dem aufsteigenden Teil der Colica dextra.

Der linke, stärkere Ast tritt zum aufsteigenden Aste der Colica sinistra aus der A. mesenterica inferior. Von den Bögen, welche wiederum weitgespannten Arkaden erster Ordnung verglichen werden können, gehen kleine neue Bögen oder unmittelbar Ramuli intestinales aus.

Varietäten: Die A. mesenterica superior entspringt zuweilen gemeinsam mit der A. coeliaca; in anderen Fällen geht sie mit zwei Stämmen aus der Aorta hervor. Öfter gibt sie Äste ab, welche sonst der A. coeliaca angehören, wie die A. gastroduodenalis, hepatica; oder sie entsendet supplementäre Äste an die Leber, das Pankreas und das Duodenum.

3. Arteria mesenterica inferior, untere Gekröseschlagader. Fig. 292, 298, 299.

Die untere Gekröseschlagader ist ein ansehnliches Gefäß, doch weit schwächer als die obere, indem sie nur die untere Hälfte des Kolon, sowie den größeren Teil des Rektum zu versorgen hat. Sie entspringt am Beginn des unteren Drittels der Aorta abdominalis, zwischen dem zweiten und dritten Lendenwirbel, und zieht nach links unten, nahe der Aorta entlang, gegen die linke Darmbeingrube hin.

Hier gibt sie ihren aufsteigenden Ast ab, wendet sich dann über die A. iliaca

communis sinistra hinweg in das kleine Becken an die hintere Wand des Rektum. Sie entsendet drei Äste:

a) A. colica sinistra. Die linke Grimmdarmschlagader läuft hinter dem Bauchfell und vor der linken Niere nach links und oben gegen das Colon descendens, teilt sich vor der Erreichung desselben früher oder später in einen aufsteigenden und einen absteigenden Ast und bildet in der Nähe des Darmes ähnliche Bögen wie die Äste der A. mesenterica superior. Fig. 299.

Der obere Ast verbindet sich mit der A. colica media; der untere Ast wendet

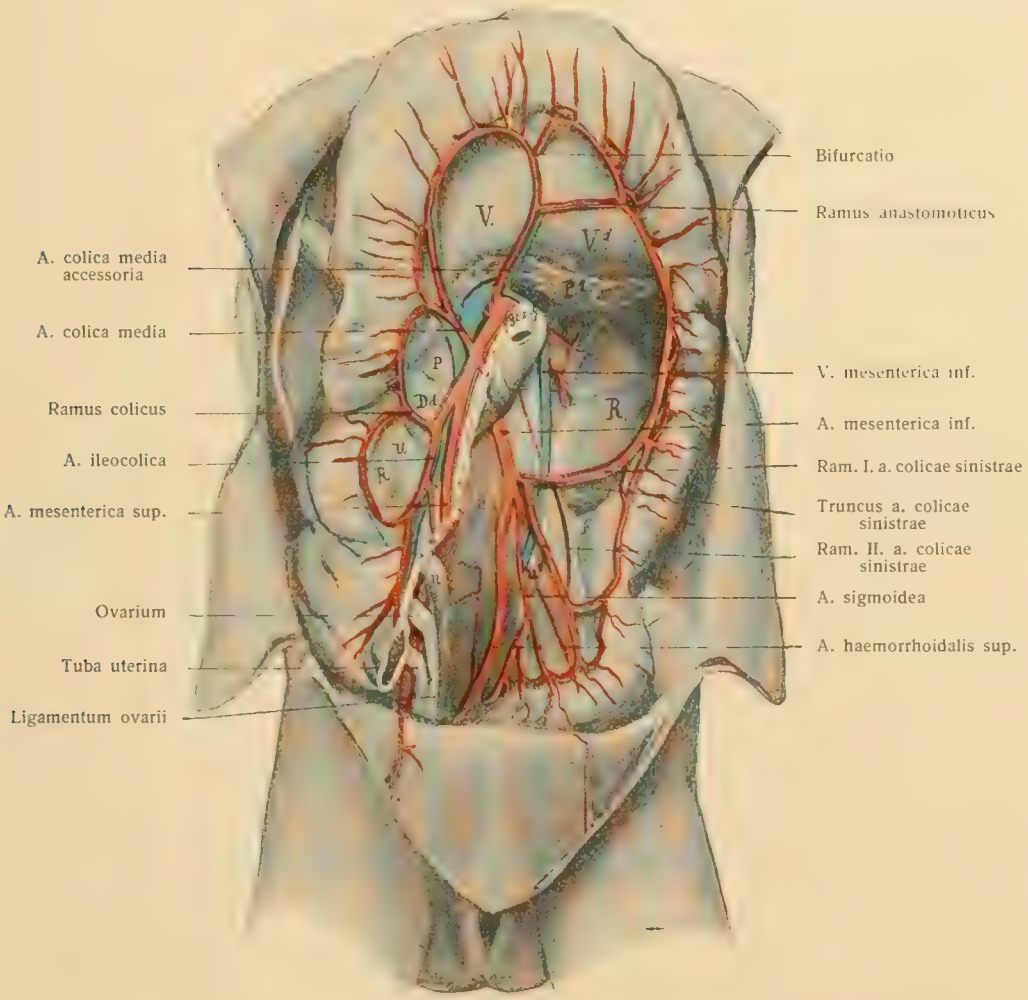

Fig. 298.

Hintere Bauchwand eines neugeborenen Kindes (♀). Arteriae colicae; Arteria colica media accessoria; Areae arteriacae, Recessus colici. (W. Waldeyer.) 2:3.

Bemerkenswert ist das Vorhandensein einer A. colica media accessoria, wodurch das Feld mit dem Magencorpus (*V*) eingeengt wird, während ein gemeinsames Feld für den Magenfundus (V_1), Pankreaskörper (P_1), linke Nebenniere (*Gl. sp.*), den unteren Milzpol (*L*) und den bei weitem größten Teil der linken Niere (*R*) erscheint. Links ist ein Stück des Ureter (U_1) im Ureterfelde zwischen dem absteigenden Ast der A. col. sin. (Ram. IIa colicae sin.) und der nächsten A. sigmoidea (es ist nur eine vorhanden) zu sehen.

Rechts zeigt sich das Renoduodenalfeld mit einem Stück der rechten Niere (*R*), dem Anfangsteil des Ureter (*U*) und einem kleinen Stück des Duodenum, von einem Ramus colicus der A. ileocolica nach oben begrenzt, und darüber das Feld mit dem nächstoberen Stück des Duodenum (*Dd*) und dem Pankreaskopfe (*P*).

Flx. dj. = Flexura duodenojejunalis; *U* rechter Ureter; $V V_1$ Magenkörper; ← = Flexura duodeni III.

sich gegen das Colon sigmoideum und verbindet sich mit dem ersten Ast der folgenden Gefäße.

b) Aa. sigmoideae. Die unteren Grimmdarmschlagadern ziehen schräg abwärts zum Colon sigmoideum, sie gehen zum Teil Verbindungen mit den benachbarten Arterien ein und bilden zum Teil kleinere Schlingen, von welchen die kleinen Darmarterien ausgehen.

c) A. haemorrhoidalis superior. Die obere Mastdarmschlagader, der untere Endast der A. mesenterica inferior, dringt hinter dem Rektum in das kleine Becken ein, verläuft anfangs im Mesorektum und teilt sich in zwei Äste, welche zu beiden Seiten des Rektum abwärts ziehen und dasselbe mit kleinen Zweigen versorgen. Diese Zweige gehen bis in die Gegend des Sphincter ani internus in ziemlich regelmäßigen Abständen ab und verbinden sich quer untereinander, wodurch sie an die weiter oben vorhandenen Arkaden erinnern. Die untersten Äste bilden abwärts konvexe Schlingen, welche Verbindungen mit den unteren Arterien des Rektum eingehen.

Waldeyer, W., Die Kolon-Nischen, die Arteriae colicae und die Arterienfelder der Bauchhöhle. Berlin 1900.

Arterienverbindungen längs des Nahrungsrohres.

Die am Nahrungsrohr verzweigten Arterien stehen durch periphere arterielle Anastomosen in seiner ganzen Ausdehnung miteinander in Verbindung. Die aus den beiden Aa. mesentericae stammenden Arterien des Dünn- und Dickdarms bilden längs des Rektum, Kolon und Jejunoileum eine zusammenhängende Reihe peripherer Gefäßbögen, welche am unteren Ende des Rektum mit den unteren Arterien des letzteren, welche aus der A. hypogastrica stammen, anastomosieren. Die beiden Aa. pancreaticoduodenales setzen die Verbindungen aufwärts fort und stellen einen Zusammenhang der A. mesenterica superior mit der A. coeliaca her, deren Äste Bögen um den Magen bilden. Am Kardiateile des letzteren sind arterielle Verbindungen zwischen den Magenbögen und den Speiseröhrengefäßen vorhanden, welche sich in einem ununterbrochenen Geflecht bis zum Schlunde verfolgen lassen. Es kann auf diese Weise ein kollateraler Kreislauf zustande kommen, durch welchen sich Blut aus der A. carotis externa mit dem Blut aus der A. hypogastrica mischt, und bei welchem einzelne diese Verbindung herstellende Glieder vikariierend für andere benachbarte einzutreten vermögen.

4. Arteria suprarenalis media, mittlere Nebennierenschlagader. Fig. 292.

Sie ist ein kleines Gefäß, welches von der Aorta dicht unter der A. mesenterica superior entspringt und fast quer über die Lendenschenkel des Zwerchfelles zur Nebenniere verläuft. Es gibt eine rechte und eine linke mittlere Nebennierenschlagader.

An der Nebenniere verbreitet sie sich mit zahlreichen kleinen Zweigen und geht Verbindungen mit den übrigen Nebennierenarterien ein. Bei dem Fetus ist entsprechend der ansehnlichen Größe der Nebennieren auch die Arterie bedeutender.

Die oberen Nebennierenschlagadern stammen aus den Aa. phrenicae inferiores, die unteren aus den Aa. renales.

5. Arteria renalis, Nierenschlagader. Fig. 292.

Sie entspringt als großes Gefäß etwa 1—2 cm unterhalb der Ursprungsstelle der A. mesenterica superior, wobei die rechte der beiden Nierenschlagadern etwas tiefer zu liegen pflegt als die linke. Die rechte ist der linksseitigen Lage der Aorta wegen zugleich etwas länger.

Beide ziehen in fast rechtem Winkel von der Aorta zur Niere. Die rechte verläuft dabei hinter der unteren Hohlvene einher; beide Nierenarterien aber werden vorn von den sie begleitenden Venen bedeckt. Vor dem Eindringen in

den Hilus renalis teilt sich jede Arterie in vier bis fünf Zweige, welche meist zwischen den Venen und dem Nierenbecken liegen. (Über ihre Verbreitung in dem Organ siehe Abt. IV. Eingeweidelehre.)

Bevor die Nierenarterien in die Nieren eindringen, geben sie je einen kleinen Ast zur Nebenniere, A. suprarenalis inferior, sowie mehrere kleine Zweige zur Fettkapsel der Niere ab.

Varietäten: Die Stämme der Nierenarterien können durch eine wechselnd große Zahl einzelner Aste ersetzt werden; dabei zeigen die Arterien beider Seiten desselben Individuum nicht selten große Asymmetrien. Wenn mehrfache Ursprünge vorhanden sind, so stehen sie gewöhnlich in einer Reihe übereinander und stellen so gleichsam tiefgehende Teilungen des ursprünglichen Stammes dar. Wenn die Niere tiefer liegt, entspringt auch die Nierenarterie meist aus tieferen Abschnitten der Aorta oder gar aus der A. iliaca communis. Letzteres Gefäß gibt auch bei normaler Lage der Niere hier und da eine Nierenarterie ab. Einzelne Fälle, in welchen beide Nieren mit einem an der vorderen Seite der Aorta hervorgehenden gemeinsamen Stamme entspringen, oder eine Nierenarterie aus der A. hypogastrica hervorgeht, sind gleichfalls beobachtet. Öfter dringen einzelne Äste der Nierenarterien an anderen Stellen als am Hilus in die Nierensubstanz ein.

6. Arteria spermatica interna, innere Samenschlagader. Fig. 292, 299, 300.

Sie ist ein dünnes langes Gefäß, entspringt meist dicht neben der Mittellinie von der vorderen Wand der Aorta etwas unterhalb des Ursprunges der A. renalis. Sie zieht vor dem M. psoas abwärts und lateralwärts, kreuzt in schräger Richtung den Ureter, endlich die A. iliaca externa. Es gibt eine linke und eine rechte Samenschlagader.

Beim Mann gelangt von hier aus das Gefäß, A. testicularis, nach vorn zum inneren Leistenringe, anastomosiert mit einem Zweige der A. epigastrica inferior (A. spermatica externa), tritt an den Ductus deferens und zieht mit den übrigen Bestandteilen des Samenstranges durch den Leistenkanal abwärts in das Scrotum. An der hinteren Seite des Hodens teilt sie sich endlich in eine Anzahl von Ästen, welche die fibröse Hülle des Hodens durchbohren und in dessen Substanz eindringen.

Einer dieser Zweige wendet sich gegen den Kopf des Nebenhodens und anastomosiert längs desselben herabziehend mit der aus der A. hypogastrica stammenden A. deferentialis.

Bei dem Weibe ist die homologe Eierstockschlagader, A. ovarica, kürzer und verbleibt in der Bauchhöhle. Vom Beckenrande aus wendet sie sich medianwärts, zieht geschlängelt zwischen den beiden Blättern des breiten Mutterbandes gegen den befestigten Rand des Ovarium und teilt sich hier in drei Äste. Einer derselben dringt an der Extremitas tubaria ovarii in die Drüse ein; der zweite wendet sich lateralwärts und begleitet die Ampulle des Eileiters; der dritte und stärkste Ast wendet sich medianwärts, vereinigt sich mit einem ansehnlichen Zweige der A. uterina zur Bildung einer am befestigten Rande des Ovarium gelegenen Eierstockarkade, von deren konvexem Rande starke Gefäße in den Hilus ovarii eindringen. Kleinere Ästchen dringen mit dem runden Mutterbande in den Leistenkanal.

Während der Entwicklung, so lange die Hoden und Eierstöcke noch in der Lendengegend liegen, sind die Aa. spermaticae internae kurz; allein beim Hinabsteigen der Keimdrüsen an ihre späteren Lagerstätten verlängern sich die Gefäße allmählich bedeutend.

Varietäten: Manchmal entspringen die Samenschlagadern mit einem gemeinsamen Stamm; oder es kommen auf einer oder auf beiden Seiten zwei Samenschlagadern vor, welche dann entweder beide aus der Aorta kommen, oder eine stammt aus der Aorta, die andere aus der Renalis. Manchmal, häufiger rechts, ist auch das einfache Gefäß ein Ast der Renalis.

Parietale Äste.

Während die visceralen Äste der Bauchaorta teils unpaar, teils paarig vorhanden sind, sind die parietalen Äste stets paarig, nicht immer aber, wie auch an der Brustaorta, zugleich ganz symmetrisch gelegen.

7. Arteria phrenica inferior, untere Zwerchfellschlagader. Fig. 292, 296.

Sie kommt aus dem Anfangsteil und der vorderen Wand der Aorta abdominalis, zieht über die Zwerchfellschenkel hinweg und verbreitet sich an der unteren Fläche des Zwerchfelles lateralwärts und aufwärts. Das Gefäß der linken Seite geht hinter der Speiseröhre, das der rechten Seite hinter der unteren Hohlvene her.

Bevor sie den sehnigen Teil des Zwerchfelles erreicht, teilt sie sich in zwei Äste, einen vorderen und einen hinteren. Der vordere geht am vorderen Rande des Zwerchfelles Verbindungen mit der A. musculophrenica ein; der hintere Ast zieht quer zur Seite des Thorax und verbindet sich mit den Verzweigungen der Aa. intercostales.

Aus den Anfangsteilen des Gefäßes gehen kleine absteigende Äste, Aa. suprarenales superiores, zu den Nebennieren. Außerdem gibt die linke Arterie Zweige zur Speiseröhre, die rechte Zweige zur unteren Hohlader; andere kleine Äste gelangen zum Bauchfell.

Varietäten: Der Ursprung zeigt mancherlei Verschiedenheiten. Sie können gesondert oder mit einem Stamme entspringen. Der gemeinsame Stamm kann aus der Aorta, aber auch aus der A. coeliaca hervorgehen. Auch bei gesondertem Ursprung können beide Gefäße aus der Aorta, oder beide aus der A. coeliaca, oder gar aus den Aa. renales entstehen, oder das Gefäß der einen Seite kommt aus einer dieser Quellen, dasjenige der anderen Seite aus einer anderen. Hier und da finden sich noch supplementäre Arterien für die untere Zwerchfellfläche.

8. Arteriae lumbales, Lendenschlagadern. Fig. 292.

Sie besitzen als segmentale Arterien sowohl unter sich als mit den oberhalb gelegenen Aa. intercostales große Ähnlichkeit im Ursprung und in der Verbreitung.

Sie entspringen gewöhnlich zu vier auf jeder Seite an der hinteren Wand der Aorta, verlaufen je auf den Körpern des ersten bis vierten Lendenwirbels lateralwärts und verschwinden alsbald in der Tiefe hinter dem M. psoas major. Die zwei oberen Arterien werden außerdem durch die Lendenschenkel des Zwerchfelles verdeckt. Sämtliche Lendenarterien der rechten Seite sind ferner von der unteren Hohlvene überlagert; sie sind zugleich infolge der Linkslage der Aorta etwas länger als die linken. In den Zwischenräumen zwischen den Querfortsätzen gibt jede A. lumbalis einen Ramus dorsalis ab.

Der R. dorsalis ist sehr ansehnlich, zieht, wie die entsprechenden Äste der Aa. intercostales, nach hinten zur Rückenmuskulatur und gibt einen Ramus spinalis ab.

Der R. spinalis dringt mit drei Ästen, einem Ramulus anterior, posterior und medius, in den Wirbelkanal ein und verhält sich in derselben Weise, wie es bereits von den entsprechenden Gefäßen des Brustteiles des Körpers geschildert worden ist (S. 343).

Der ventrale Stamm der Aa. lumbales verläuft hinter dem M. quadratus lumborum, der unterste zuweilen auch vor demselben, lateralwärts, den Verzweigungen der A. epigastrica inferior entgegen. Sie verbreiten sich zwischen den

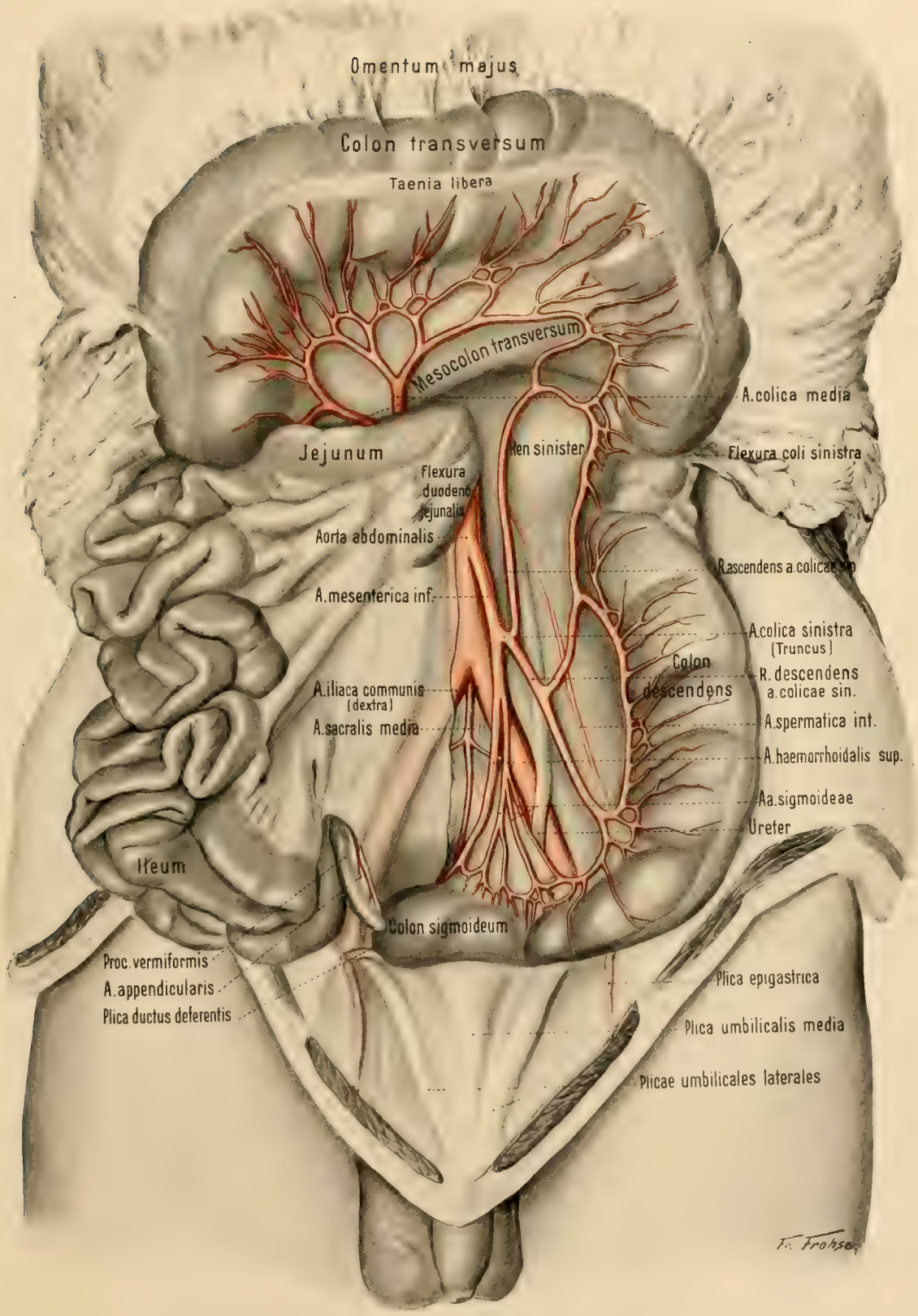

Fig. 299. Verzweigung der Arteria mesenterica inferior (½).

Das Colon transversum ist in die Höhe geschlagen. Das Intestinum mesenteriale ist nach rechts hinübergezogen.

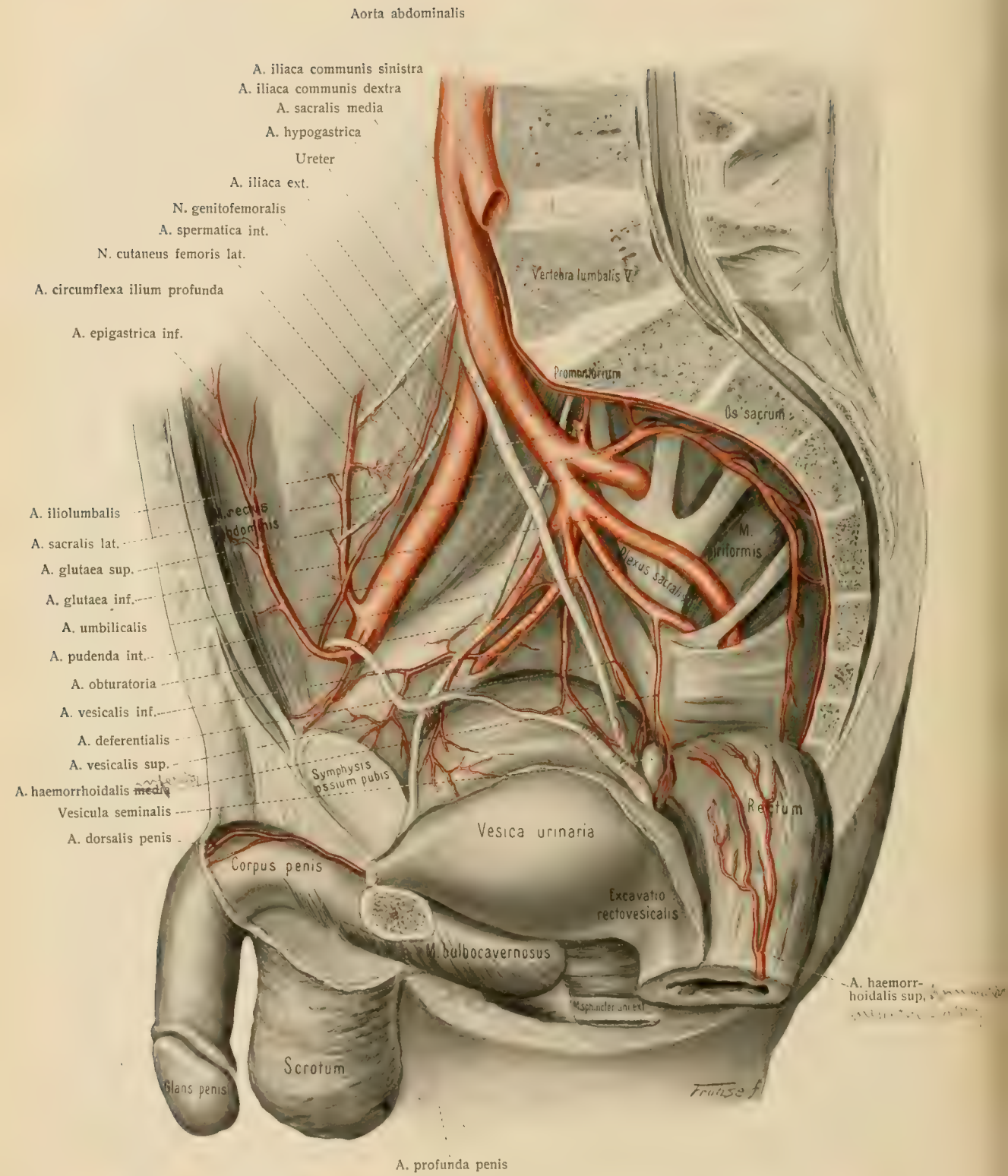

Fig. 300. Verzweigungen der Arterien in der rechten Beckenhälfte (von links gesehen) ($^1/_{10}$).
Die Beckeneingeweide sind heruntergeklappt.

Bauchmuskeln und stehen in Verbindung vorn mit den Aa. epigastricae inferiores, oben mit den Aa. intercostales, unten mit den Aa. iliolumbales und circumflexae ilium, in ihrem eigenen Gebiet auch untereinander. Von den beiden oberen Arterien gelangen ferner Zweige zur Capsula adiposa der Nieren, zum Zwerchfell und zur Leber.

Varietäten: Die Lendenarterien beider Seiten entspringen zuweilen mit gemeinsamen Stämmchen, welche dann rasch in die beiden, in gewöhnlicher Weise verlaufenden Gefäße zerfallen. Öfters entspringen auch zwei Arterien der gleichen Seite mit einem Stamm.

Am fünften Lendensegment verzweigt sich jederseits ein Ast der Sacralis media, die A. lumbalis ima (quinta).

9. Arteria iliaca communis, Gemeinsame Hüftschlagader.

Es sind eine rechte und eine linke vorhanden. Sie findet als die Hauptarterie der unteren Extremität und des unteren Rumpfteiles in besonderem Abschnitte ihre Darstellung (s. S. 358).

e) Arteria sacralis media, mittlere Kreuzbeinschlagader. Fig. 299—301.

Sie ist die Fortsetzung der Aorta, welche durch die Abgabe und starke Entwicklung der beiden Aa. iliacae communes auf die Dicke eines Rabenfederkieles herabgesunken ist.

Sie hat daher das Aussehen eines kleinen Astes, welcher aus der hinteren Seite des Endes der Aorta abdominalis hervorkommt. Von dieser Stelle aus zieht sie vor dem fünften Lendenwirbel und vor der Mitte des Kreuzbeines zum Steißbein.

Sie liefert gleich den oberen Teilen der Aorta, parietale und viscerale Äste.

Viscerale Äste.

Zahlreiche kleine Äste, welche in der Falte des Mesorektum nach vorn ziehen und sich vorzugsweise in der hinteren Wand des Rektum verzweigen.

Parietale Äste.

Es sind die Aa. lumbales imae (quintae) und die Rami sacrales.

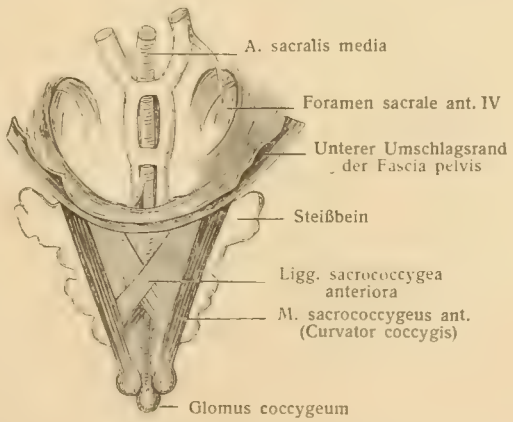

Fig. 301.

Glomus coccygeum, Steißdrüse.
Vordere Fläche des Steißbeines. (Nach Luschka.)

1. Arteria lumbalis ima. Fig. 292.

Sie entspricht in ihrem Verhalten den übrigen Lendenarterien, ist meist nur etwas schwächer als diese und teilt sich jederseits innerhalb des M. iliopsoas in einen Ramus posterior und anterior.

2. Rami sacrales.

Paarige, den einzelnen Kreuzbeinabschnitten entsprechend abgehende Äste, welche sich an der vorderen Fläche des Kreuzbeins verzweigen und mit medialen hinteren Ästen der A. hypogastrica, den Aa. sacrales laterales, welche Ergänzungsgefäße der schwachen Sacralis media darstellen, Verbindungen eingehen. Äste der Aa. sacrales laterales pflegen daher den Ramus dorsalis zu liefern. Fig. 300.

Varietäten: Manchmal weicht die A. sacralis media etwas nach der Seite hin ab und entspringt scheinbar von einer der beiden Aa. iliacae communes, meistens von derjenigen der linken

Seite. Allein dieser Fall ist leicht auf einen ursprünglich ungleich hohen Abgang der beiden Aa. iliacae communes von der Aorta abdominalis zurückzuführen. Entspringt die Sacralis media scheinbar von der linken Iliaca communis, so war der Ursprung dieses Gefäßes an der Aorta anfänglich etwas weiter kaudal gelegen, als derjenige der Iliaca dextra.

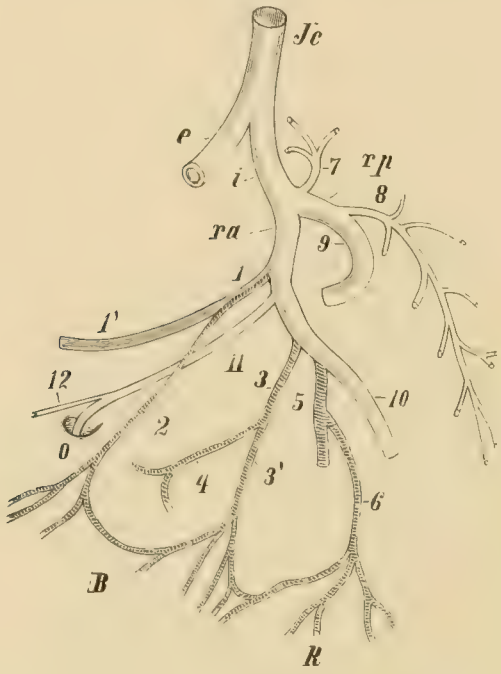

Fig. 302.

Astfolge der A. hypogastrica dextra eines männlichen Individuum. Die Rami viscerales sind dunkel, die Rami parietales hell gehalten.

B Blasengegend; *R* Gegend des Rectum; *O* Canalis obturatorius; *Jc* A. iliaca communis; *e* A. iliaca externa; *i* A. hypogastrica; *ra* vorderer Zweig, *rp* hinterer Zweig der A. hypogastrica. 1—1' A. umbilicalis (Lig. umbilicale laterale); 2 A. vesicalis superior; 3 gemeinsamer Ursprung der A. vesicalis inferior (3') und der A. deferentialis (4); 5 A. pudenda interna; 6 A. haemorrhoidalis media; 7 A. iliolumbalis; 8 A. sacralis lateralis; 9 A. glutaea superior; 10 A. glutaea inferior; 11 A. obturatoria; 12 R. pubicus derselben.

Glomus coccygeum, *Steißdrüse. Fig. 301.*

Unten dringt die A. sacralis media zwischen die an der Steißbeinspitze sich vereinigenden Sehnen der Mm. sacrococcygei antt. und bildet in der Spalte zwischen denselben starke, knäuelförmige Ausbuchtungen, die Hauptgrundlage des von H. Luschka als Glandula coccygea beschriebenen Gebildes, welches nunmehr den richtigen Namen Glomus coccygeum erhalten hat. Neben dem Hauptknötchen findet man stets kleinere Nebenknötchen. Nach neueren Untersuchungen von Schumacher (Verh. anat. Ges. 1907) ist das Glomus coccygeum eine arteriovenöse Anastomose. Es besteht aus der zuführenden Arterie, einem Knäuel anastomosierender Gefäße, deren Wand einen besonderen Bau besitzt, und der abführenden Vene. Diese mündet in die V. sacralis media.

Die eintretende Arterie und die abführende Vene besitzen eine nur sehr schwache Muskelschicht. Die Wand der Gefäße des Knäuels besteht aus dem Endothelrohr und einer mehrfachen Schicht rundlicher Zellen, zwischen denen Bindegewebsfasern liegen. Diese Zellen betrachtet Schumacher als umgewandelte glatte Muskelzellen. Innerhalb des Bindegewebes, welches die Gefäße des Knäuels zusammenhält, finden sich Züge glatter Muskelfasern.

Arteria iliaca communis, *gemeinsame Hüftschlagader. Fig. 292, 300.*

Die linke und die rechte A. iliaca communis beginnen am unteren Ende des vierten Lendenwirbels, sie ziehen in einem Winkel von 65° (beim Manne) bis 75° (beim Weibe) auseinander weichend abwärts und lateralwärts und teilen sich nach einem Verlauf von 4—6 cm in der Höhe der Articulatio sacroiliaca je in eine A. hypogastrica und A. iliaca externa.

Sie sind durch das Bauchfell und Teile des Darmes bedeckt, werden in der Nähe ihrer Teilungsstelle von den Ureteren und den Vasa spermatica interna gekreuzt. Vor der Arterie der linken Seite steigt die A. mesenterica inferior abwärts. An ihrem Beginn liegen sie auf der Lendenwirbelsäule, weiter unten auf dem medialen Rande des M. psoas. Unter dem Anfangsteil der Iliaca communis dextra liegt die Bildungsstelle der V. cava inferior; die linke V. iliaca communis tritt unter den Anfangsteil der rechten Arterie.

Die A. iliaca communis gibt bis zu ihrer Teilungsstelle in der Regel nur unbedeutende Ästchen zu den Lymphdrüsen, dem Ureter und dem M. psoas ab. Zuweilen entspringt aus ihr eine Nierenarterie oder die A. iliolumbalis.

Varietäten: Die Teilungsstelle der beiden Iliacae communes rückt manchmal aufwärts, häufiger abwärts von der gewöhnlichen Stelle. Meist liegt die Teilungsstelle der linken etwas tiefer. Die Länge kann bis auf 2 cm hinabsinken, bis auf 8 cm steigen. In sehr seltenen Fällen fehlt die Teilung; die A. iliaca communis senkt sich dann in das Becken, gibt die Beckenäste einzeln ab und geht darauf unter starker Aufwärtsbiegung in die A. iliaca externa über. Sehr selten auch entspringen die beiden Äste unmittelbar aus der Aorta.

Arteria hypogastrica, innere Hüftschlagader. Fig. 300—309.

Sie erstreckt sich als kurzer starker Stamm von 3—4 cm Länge von der Teilungsstelle der Iliaca communis in der Höhe der Articulatio sacroiliaca bis zum oberen Rande des Foramen ischiadicum majus.

Bei Erwachsenen ist sie etwas schwächer als die Iliaca externa, beim Fetus aber aus zwei Gründen das mächtigere Gefäß; erstens der Kleinheit der unteren Extremität wegen, zweitens aber der Aufgabe wegen, das Blut des Fetus durch die A. umbilicalis zur Placenta zu leiten. — An ihrem Ursprunge liegt die Arterie dem M. psoas, weiter unten dem M. piriformis an. Hinter ihr liegt die V. hypogastrica und der starke Truncus lumbosacralis.

Ihre Äste sind parietale und viscerale, doch gibt es mehrere Typen der Astfolge.

Die Äste der A. hypogastrica sind zwar in bezug auf ihre allgemeine Verteilung sehr regelmäßig, allein in bezug auf ihre Ursprungsstellen wechseln sie sehr. In den meisten Fällen teilt sich der Stamm in zwei Hauptzweige, deren einer mehr hinten, der andere mehr vorn gelegen ist. Von dem vorderen Hauptzweige entspringen die Gefäße zu den Beckeneingeweiden, zur vorderen Beckenwand und den Schamteilen, nämlich die Aa. vesicales superiores mit der A. umbilicalis, die Aa. vesicales inferiores, die A. uterina und vaginalis, die A. haemorrhoidalis media, die A. pudenda interna, die A. obturatoria, und schließlich die A. glutaea inferior.

Der hintere Hauptzweig gibt die Gefäße für die seitliche und die hintere Beckenwand, sowie für die Gesäßgegend ab, nämlich die A. iliolumbalis, die A. sacralis lateralis und die A. glutaea superior.

Im folgenden sind die Äste der A. hypogastrica mit Rücksicht auf die Verbreitung an der Leibeswand (nebst Extremitäten) oder an den Eingeweiden aufgeführt, wie es auch für die oberen Körpergebiete durchgeführt ist.

Varietäten: Die A. hypogastrica wechselt in ihrer Länge bis zur Teilungsstelle zwischen 1 und 6 cm und ist im allgemeinen um so länger, je kürzer die A. iliaca communis ist, und um so kürzer, je länger diese gefunden wird. Die Teilungsstelle in den vorderen und in den hinteren Hauptzweig kann nach oben oder nach unten rücken und wechselt vom oberen Rande des Kreuzbeines bis zum oberen Rande der Incisura ischiadica major.

In den seltenen Fällen des Fehlens der A. hypogastrica wird sie durch einen Bogen ersetzt, welchen die A. iliaca communis in das Becken macht, um dann als A. iliaca externa durch die Lacuna vasorum an den Oberschenkel zu gelangen. Von diesem Bogen entspringen in solchen Fällen die sonst der A. hypogastrica angehörigen Äste.

Viscerale Äste.

1. Arteria umbilicalis, Nabelschlagader. Fig. 43, 300, 302, 303.

Sie bildet während des fetalen Lebens den Hauptast der A. hypogastrica; sie biegt sich nach vorn zur Seite der Harnblase und steigt von hier aus an der hinteren Fläche der vorderen Bauchwand, vom Peritonaeum gedeckt zum Nabel.

Hier kommen die Gefäße beider Seiten unter sehr spitzem Winkel zusammen, legen sich an die Nabelvene, umwinden sie in der Nabelschnur spiralig und verlaufen zur Placenta, um sich dort in ein geschlossenes, eigentümlich entwickeltes Kapillarsystem aufzulösen, aus dem Blute der Mutter Ernährungsmaterial und Sauerstoff aufzunehmen, Zersetzungsprodukte an dasselbe abzugeben und so das erneuerte Blut der Nabelvene zu überliefern.

Nach der Geburt verlieren die Nabelarterien innerhalb der Bauchhöhle des Kindes großenteils ihre Durchgängigkeit und wandeln sich in strangförmige Gebilde um, das linke und das rechte Lig. umbilicale laterale. Fig. 48, 50.

Der Anfangsteil des Gefäßes aber bleibt in gewissem Grade durchgängig und entsendet die

2. Arteria vesicalis superior, obere Harnblasenschlagader. Fig. 300.

Sie gibt zahlreiche auf- und absteigende kleinere Äste, Rami vesicales, zum oberen und mittleren Teil der Harnblase, versorgt auch meist den unteren Teil des Harnleiters mit kleinen Zweigen.

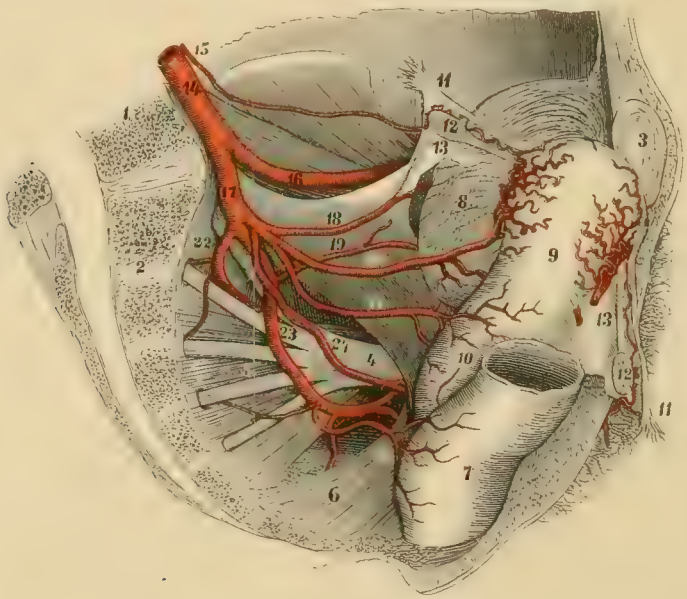

Fig. 303.

Arterien des weiblichen Beckens der linken Seite, von rechts aus gesehen. 1 : 3.
Gebärmutter und Mastdarm sind nach rechts und vorn gezogen.
1 Vertebra lumbalis quinta; 2 Os sacrum; 3 Symphysis ossium pubis; 4 Plexus sacralis; 5 M. piriformis; 6 Lig. sacrospinosum; 7 Rectum; 8 Vesica urinaria; 9 Uterus; 10 Vagina; 11 Tuba uterina; 12 Ovarium; 13 Lig. latum uteri sinistrum (zum Teil weggeschnitten); 14 A. iliaca communis; 15 A. ovarica; 16 A. iliaca externa; 17 A. hypogastrica; 18 A. umbilicalis; 19 A. obturatoria; 20 A. uterina; 21 A. vaginalis; 22 A. glutaea superior et A. sacralis lateralis; 23 A. glutaea inferior; 24 A. pudenda interna; 25 A. haemorrhoidalis media.

3. Arteria vesicalis inferior, untere Harnblasenschlagader. Fig. 300.

Sie stammt entweder aus dem Stamm der Hypogastrica oder einem benachbarten Ast, wendet sich abwärts und teilt sich in Zweige, welche den Blasengrund, die Samenblasen und die Prostata versorgen.

Die Prostatazweige bilden meist ein gemeinsames Stämmchen und verbinden sich mit jenen der anderen Seite. Beim Weibe finden sich ähnliche Zweige, Aa. vesicovaginales, zur Scheide. Einzelne kleine Zweige verbreiten sich auch an der hinteren Fläche der Symphyse.

4. Arteria deferentialis, Samenleiterschlagader. Fig. 300, 302.

Sie ist entweder ein selbständiger Ast der Hypogastrica oder geht mit der vorigen oder einem anderen Zweige aus einem gemeinsamen Stämmchen hervor.

Sie erreicht den Samenleiter in der Gegend des Blasengrundes und teilt sich in einen Ramus

ascendens und descendens. Der letztere gelangt mit dem Ductus deferens zur Samenblase, der erstere zum Leistenkanal und Samenstrang, und geht Verbindungen ein mit der A. spermatica interna (siehe letztere S. 353).

4a. Arteria uterina, Gebärmutterschlagader. Fig. 303, 304.

Sie entspricht der A. deferentialis des Mannes, ist aber stets stärker und tritt meist als selbständiger Ast des vorderen Hauptastes der Hypogastrica auf.

Sie zieht unter dem Bauchfell und durch das breite Mutterband gegen das Collum uteri und verbreitet sich mit zahlreichen stark gewundenen Zweigen in dem Organ. Diese Zweige gehen fast rechtwinklig von dem am Seitenrande des

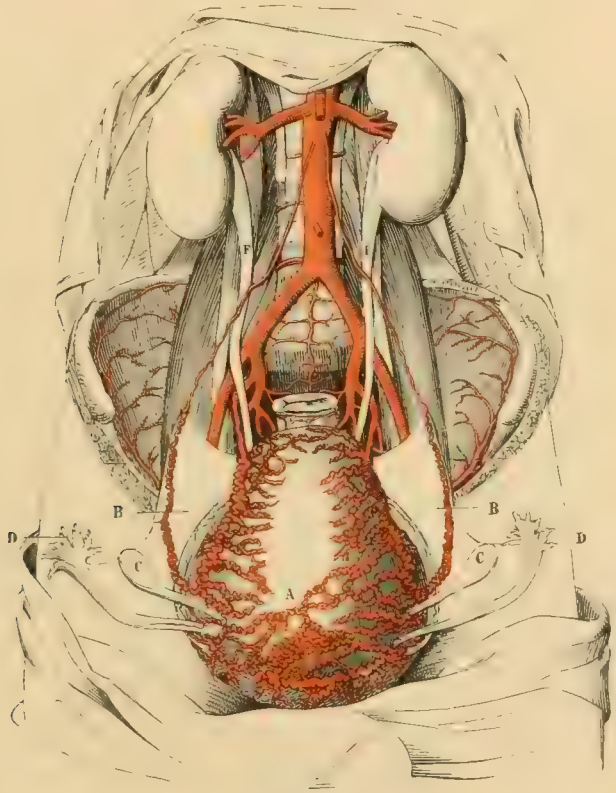

Fig. 304.

Arterien der inneren weiblichen Geschlechtsorgane während der Schwangerschaft. (Nach Tiedemann.) 1:4. *A* Uterus gravidus, nach vorn umgebogen; *B, B* Ligamenta uteri lata; *C, C* Ovaria; *D, D* Tubae uterinae; *E* Rectum; *F, F* Ureteres.

Uterus aufsteigenden Stamme ab und verbinden sich mit den Zweigen der Gegenseite an beiden Flächen der Gebärmutter. Von den drei oberen Endästen geht der eine medianwärts zum Fundus uteri, von den beiden lateralen verläuft der eine, R. tubarius, parallel der Tube in der Mesosalpinx und steht mit dem Ramus tubae der A. ovarica in Verbindung; der andere laterale Ast, R. ovarii, verläuft im Mesovarium, steht ebenfalls mit einem Ast der A. ovarica in Verbindung und bildet mit ihr die Eierstockarkade. Von letzterer kommen Ästchen, welche mit dem Lig. teres uteri absteigen und sich innerhalb der Bauchwand mit Zweigen der A. epigastrica inferior verbinden; andere Zweige treten zum Eierstock.

Kleinere Äste treten zur Blase, zum Ureter, zur Scheide. Letztere ziehen manchmal zu einem ansehnlichen Stämmchen, A. vaginalis, vereint abwärts und

verbinden sich mit den übrigen Arterien der Scheide, aber auch zwischen Scheide und Rektum bogenförmig mit der symmetrischen Arterie.

5. Arteria haemorrhoidalis media, mittlere Mastdarmschlagader. Fig. 300, 302, 303.

Sie entspringt entweder selbständig, oder aus der A. vesicalis inferior, oder aus der A. pudenda interna, versorgt die über der Fascia pelvis s. hypogastrica gelegenen Teile des Rektum und pflegt auch der Samenblase, der Prostata und dem M. levator ani Zweige zu geben.

Sie verbindet sich mit der A. haemorrhoidalis superior und inferior, sowie mit der A. vesicalis inferior.

6. Arteria pudenda interna, innere Schamschlagader. Fig. 300, 302, 303, 305—307, 309, 313.

Ein starkes Gefäß, welches vorzugsweise das Endstück des Darmes, die äußeren Genitalien und den Damm zu versorgen hat. Beim Manne ist sie etwas stärker entwickelt als beim Weibe und erfordert für beide eine gesonderte Betrachtung.

I. Beim Manne. Fig. 300, 305—307.

Die A. pudenda interna entspringt aus dem vorderen Ast der A. hypogastrica entweder für sich allein oder aus einem gemeinsamen Stamm mit der A. glutaea inferior, zieht mit letzterer abwärts und verläßt das Becken dicht über der Spina ischiadica durch das Foramen infrapiriforme. Darauf trennt sie sich von der A. glutaea inferior, biegt um den Sitzbeinstachel, gelangt durch das Foramen ischiadicum minus in die Fossa ischiorectalis, wo sie an der medialen Seite des Tuber ischiadicum, entlang dem unteren Aste des Sitzbeines nach vorn verläuft. Sie wird in diesem Verlauf von der medialen Seite her bedeckt durch die Fascia obturatoria, von welcher sie in eine besondere Scheide aufgenommen wird (Alcockscher Kanal).

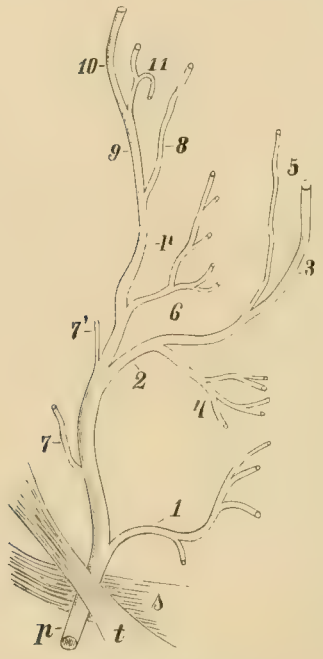

Fig. 305.

Verästelung der A. pudenda interna jenseits des Foramen ischiadicum minus.

p A. pudenda interna; *s* Lig. sacrospinosum; *t* Lig. sacrotuberosum. 1 A. haemorrhoidalis inferior; 2 A. perinei; 3 A. scrotalis posterior; (4 A. transversa perinei); 5 R. muscularis des M. bulbocavernosus; 6 A. bulbi urethrae; 7 Verbindungsast mit der A. glutaea inferior und der A. circumflexa femoris medialis; 7' Zweig zum M. ischiocavernosus; 8 A. urethralis; 9 A. penis; 10 A. dorsalis penis; 11 A. profunda penis.

Am hinteren Rande des Trigonum urogenitale verläßt die A. pudenda interna die Fascia obturatoria und teilt sich spitzwinklig in die A. penis und die A. perinei (Fig. 306). Erstere gelangt sogleich auf das Trigonum urogenitale und ist am lateralen Rande desselben in eine fibröse Scheide eingeschlossen, welche von der Fascia diaphragmatis urogenitalis inf. gebildet wird (siehe Abt. IV, Eingeweidelehre). Sie verläßt diese Scheide erst wieder, um sich in ihre Endäste, Aa. dorsalis penis und profunda penis, zu spalten.

Im ersten Teil ihres Verlaufes im Becken liegt die Arterie an der lateralen Seite des Rektum, medianwärts vom M. piriformis und vom Plexus ischiadicus; weiterhin wird sie vom N. pudendus und der V. pudenda interna begleitet. Am Sitzbeinstachel wird sie vom Ursprunge des M. glutaeus maximus bedeckt. Fig. 313.

Während ihres Verlaufes gibt sie eine größere Anzahl von Ästen ab. Noch innerhalb des Beckens entsendet sie häufig die A. haemorrhoidalis media, sodann kleine Äste zu den Nervenstämmen, zur Harnblase, ferner Muskeläste zu

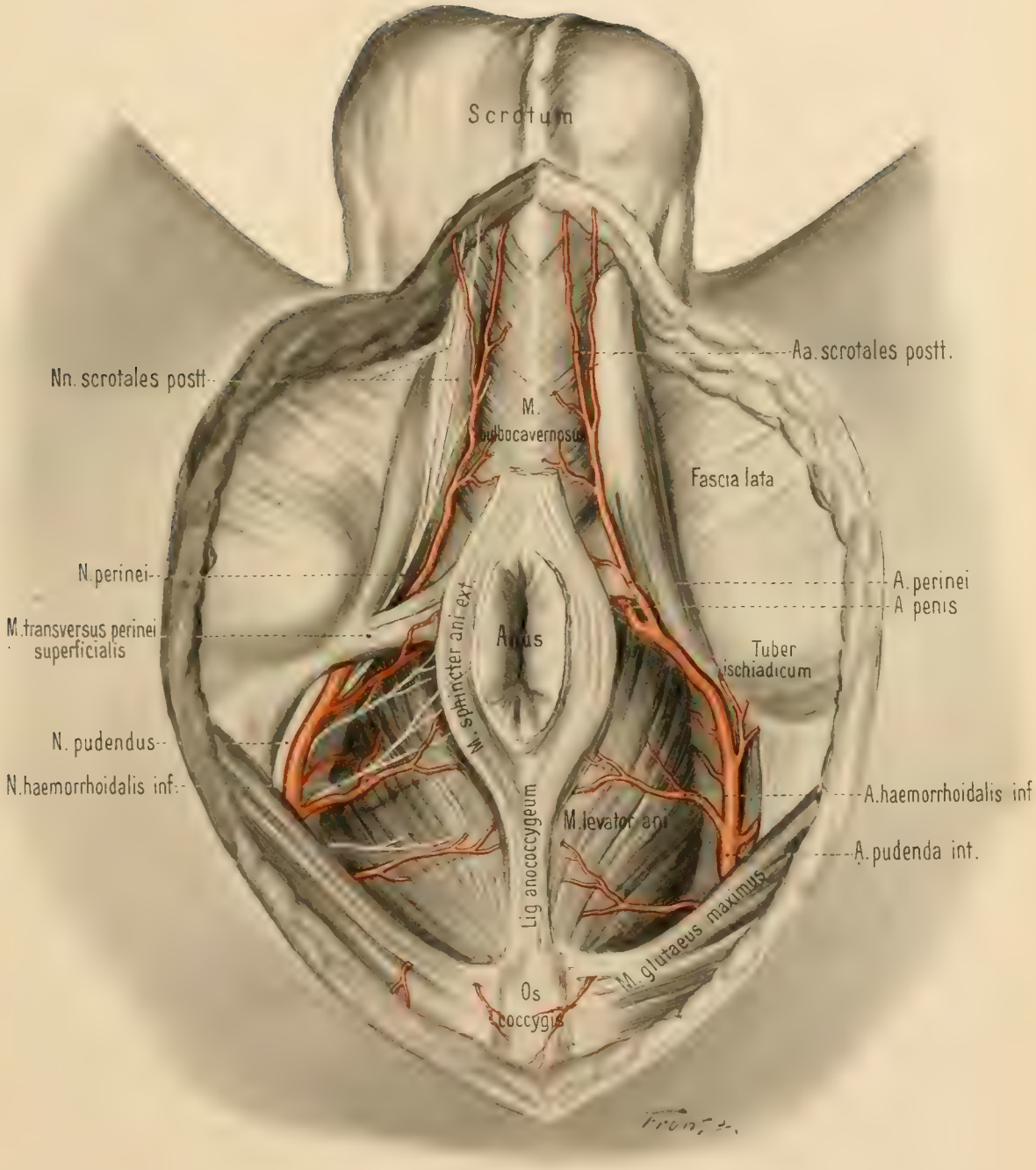

Fig. 306. Arterien der männlichen Dammgegend I (1/1).

Auf der rechten Seite sind auch die Nerven dargestellt.

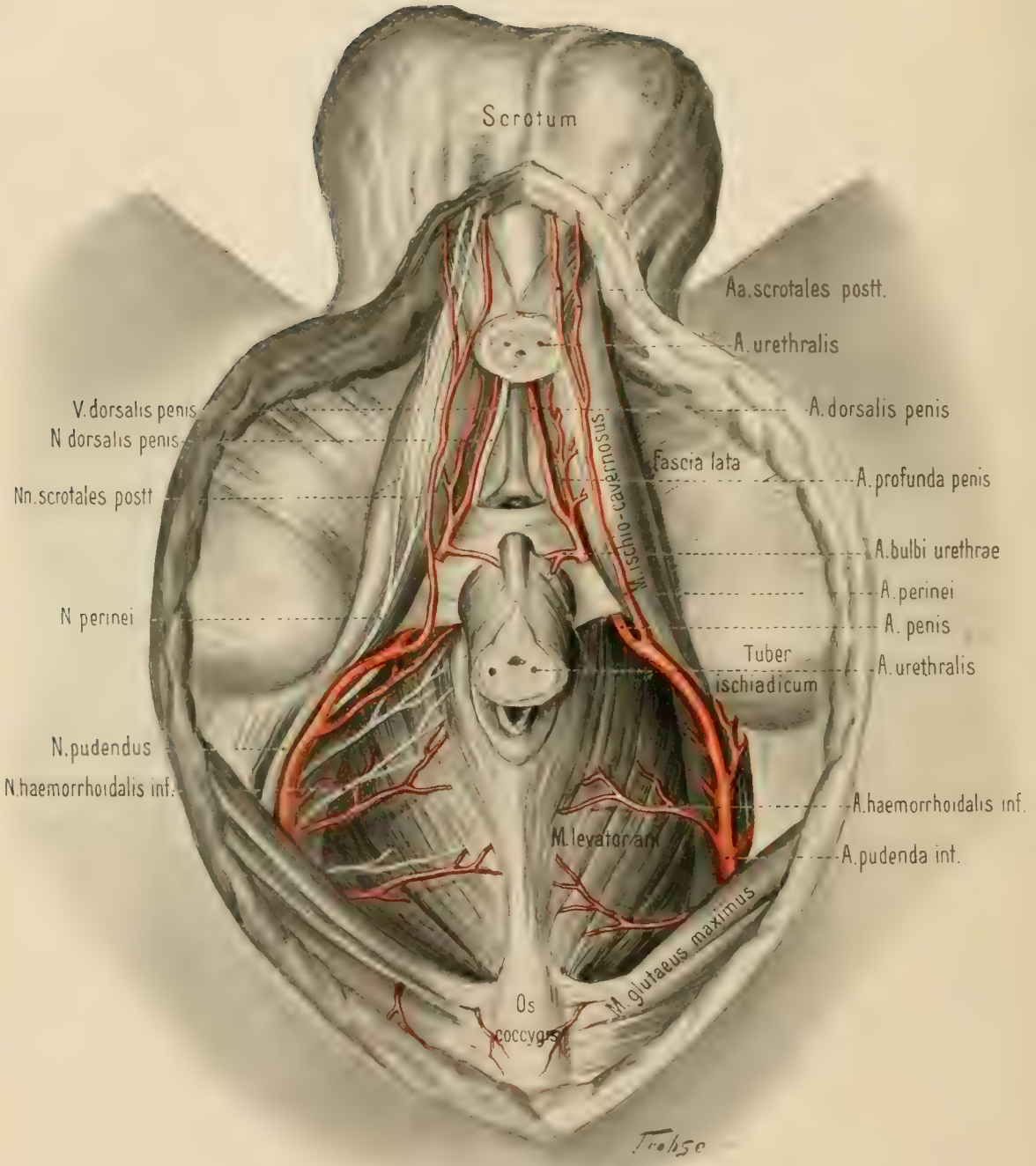

Fig. 307. Arterien der männlichen Dammgegend II (1/3).

Der Bulbus urethrae ist durchgeschnitten und umgeklappt. Auf der rechten Seite sind auch die Nerven dargestellt.

den benachbarten Muskeln. Ein ansehnlicher Ast anastomosiert zwischen dem Tuber ischiadicum und Trochanter major mit den Aa. glutaea inferior und circumflexa femoris medialis. Ihre übrigen Äste sind:

a) Arteria haemorrhoidalis inferior, *untere Mastdarmschlagader. Fig. 305—307.*

Entspringt oberhalb des Tuber ischiadicum, durchbohrt die Fascia obturatoria und zieht in querer Richtung durch das Fettgewebe der Fossa ischiorectalis medianwärts. Sie versorgt das Fettgewebe, den M. levator und M. sphincter ani, sowie die umgebende Haut, steht mit dem entsprechenden Gefäß der anderen Seite, sowie mit der A. haemorrhoidalis media und mit den Aa. sacrales in Verbindung.

b) Arteria perinei, *Dammschlagader. Fig. 305—307.*

Sie entspringt jenseits der A. haemorrhoidalis inferior, hinter dem Trigonum urogenitale, und zieht bald über, bald unter dem M. transversus perinei superficialis medianwärts und vorwärts, gibt letzterem Muskel, sowie dem Sphincter ani, dem M. bulbocavernosus und dem M. ischiocavernosus kleine Zweige und steigt mit mehreren langen stärkeren Zweigen, Aa. scrotales postt., in der hinteren Wand und im Septum des Scrotum, herab.

c) Arteria penis, *Rutenschlagader. Fig. 305—308.*

Sie schickt am hinteren Rande des Trigonum urogenitale oder innerhalb des letzteren einen medianwärts und vorwärts ziehenden Ast:

α. A. bulbi urethrae, (Fig. 307) zum Bulbus urethrae und zu den im Trigonum enthaltenen Gebilden (dem M. transversus perinei prof. usw., der Pars membranacea urethrae, der Glandula bulbourethralis). Der in den Bulbus urethrae eintretende Ast teilt sich sogleich in eine Anzahl von Zweigen; ein kleiner vorderer Zweig gelangt zum Corpus cavernosum urethrae und verbindet sich mit der A. urethralis. Die A. bulbi wird nicht selten von der A. perinei abgegeben.

β. A. urethralis. Sie geht etwa 2 cm weiter vorn vom Stamm der A. penis ab, ist schwächer als die A. bulbi und senkt sich in der Gegend der Spitze des Angulus intercruralis in das Corpus cavernosum urethrae ein. Sie gelangt bis zur Glans penis und tritt hier mit Ästen der A. dorsalis und profunda penis in Verbindung.

γ. A. dorsalis penis. (Fig. 300, 307.) Sie ist etwas schwächer als die A. profunda penis; sie begibt sich längs der medialen Fläche des Lig. fundiforme zum Penisrücken. Die Arterien beider Seiten legen sich in den Sulcus dorsalis penis und begleiten die median gelagerte unpaare V. dorsalis penis. Sie geben den Hüllen des Penis, dem oberen Teil



Fig. 308.
Arterien des männlichen Gliedes. 1 : 1.
Das Corpus cavernosum dextrum penis ist gespalten und teilweise zurückpräpariert.
1 Corpus cavernosum penis dextrum; 2 Corpus cavernosum urethrae; 3 A. penis; 4 A. dorsalis penis; 5 A. profunda penis.

des Scrotum, unter Durchbohrung der Albuginea den kavernösen Körpern Zweige, gehen in der Gegend der Glans penis bogenförmig ineinander über und entsenden die zahlreichen Äste der Glans und des Praeputium.

δ. A. profunda penis. (Fig. 307, 308.) Sie durchbricht die Albuginea des kavernösen Körpers an dessen medialer Seite, gibt einen rückläufigen Ast ab für die Wurzel und verläuft geschlängelt und sich verjüngend bis zur Spitze desselben. Es anastomosieren nicht nur die gleichnamigen Gefäße beider Seiten, sondern letztere auch mit den Aa. dorsales penis; feinere Verbindungen bestehen zwischen den Aa. profundae penis und den Arterien des Corpus cavernosum urethrae.

II. Beim Weibe. Fig. 309.

Die A. pudenda interna des Weibes ist schwächer als die des Mannes und entwickelt homologe Zweige. Die A. haemorrhoidalis inf. und A. perinei verlaufen zu denselben Teilen wie beim Manne. Den Aa. scrotales postt. entsprechen die Aa. labiales postt. Der A. bulbi urethrae entspricht die A. bulbi vestibuli (vaginae), welche den Bulbus vestibuli mit Blut versorgt.

Die A. clitoridis entspricht der A. penis und teilt sich in eine A. dorsalis und A. profunda clitoridis, welche sich wie die entsprechenden Gefäße des Penis verhalten, nur viel kleiner sind als diese.

Varietäten: Die A. pudenda interna ist zuweilen sehr klein und gibt die vorderen Äste nicht mehr ab. Sie wird alsdann durch eine A. pudenda accessoria ergänzt. In den meisten Fällen endet dann die A. pudenda interna mit der A. bulbi, seltener mit der A. perinei. Die A. pudenda accessoria entspringt im Becken entweder vom Anfangsteil der A. pudenda interna oder von der Hypogastrica selbst, sei es allein oder mit einem anderen Aste verbunden. Sie zieht dann längs des Blasengrundes und der Prostata im Becken nach vorn, durchbricht den vorderen Teil des Trigonum urogenitale und teilt sich in ihre Äste. Zuweilen gibt eine accessorische Pudenda beide Aa. profundae und eine zweite beide Aa. dorsales penis ab. Auch kommt es vor, daß das ergänzende Gefäß nur einen einzigen Ergänzungsast der A. pudenda darstellt.

Die A. bulbi ist zuweilen sehr klein oder fehlt der einen Seite ganz. In anderen Fällen entspringt sie weiter hinten in der Fossa ischiorectalis und dringt von hinten her in den Bulbus ein. In solchen Fällen kann sie beim seitlichen Steinschnitte zu bedeutenden Blutungen Veranlassung geben.

Die A. dorsalis penis kommt zuweilen aus der A. profunda femoris und biegt medianwärts und aufwärts zur Wurzel des Penis.

Parietale Äste.

1. Arteria iliolumbalis, Hüftlendenschlagader. Fig. 292, 300.

Sie stimmt in bezug auf Verlauf und Verteilung teilweise mit den Lendenarterien überein; ihr Verbreitungsgebiet steht im umgekehrten Verhältnis zur Stärke der A. lumbalis quinta. Sie dringt aus dem hinteren Hauptzweig der Arteria hypogastrica hervor und wendet sich alsbald hinter dem M. psoas und den Vasa iliaca communia hinweg zur Fossa iliaca.

Am medialen Rande des Psoas entsendet sie einen aufsteigenden Ast, Ramus lumbalis, welcher einen Ramus spinalis in das Zwischenwirbelloch zwischen fünftem Lenden- und erstem Kreuzwirbel abgibt und im übrigen sich in den Mm. psoas major, quadratus lumborum und transversus abdominis verbreitet. Die Fortsetzung des Stammes, Ramus iliacus, teilt sich in einen oberflächlichen und in einen tiefen Ast. Jener bildet unterhalb der Crista iliaca auf der freien Fläche des M. iliacus mit einem Aste der A. circumflexa ilium profunda einen Gefäßkranz, welcher oben und unten Muskeläste hervorgehen läßt; der tiefe Ast verzweigt sich im Periost und im Darmbein und anastomosiert mit der A. obturatoria.

Die A. iliolumbalis entspringt zuweilen schon in zwei Äste geteilt.

2. Arteria glutaea superior, obere Gesäßschlagader. Fig. 300, 303, 312, 313.

Die obere Gesäßschlagader ist der stärkste Ast der A. hypogastrica und verteilt sich vorzugsweise in den äußeren Hüftmuskeln. Sie geht durch das Foramen suprapiriforme aus dem Becken, gibt auf diesem Wege Zweige zu den Mm. piriformis, obturator internus und levator ani, dringt dann durch die Öffnung zwischen dem oberen Rande des M. piriformis und dem unteren Rande des Glutaeus medius hindurch, gibt eine A. nutricia an das Hüftbein und spaltet sich in einen oberen und einen unteren Ast.

R. superior. Der obere Ast verteilt sich mit zahlreichen Zweigen zwischen den Mm. glutaei maximus und medius und verbindet sich mit Ästen der A. glutaea inferior.

R. inferior (Fig. 313). Der untere Ast liegt zwischen den Mm. glutaei medius und minimus, läuft bogenförmig lateralwärts und vorwärts und teilt sich abermals in zwei Äste. Der obere von ihnen folgt dem oberen Rande des Glutaeus minimus und gelangt zwischen letzterem und dem Glutaeus medius bis zum Tensor fasciae latae, versorgt die genannten Muskeln und geht vorn eine Verbindung mit den beiden Aa. circumflexae ilium, den Aa. lumbales und der A. iliolumbalis ein; der untere Ast dagegen zieht in dem Fleisch des Glutaeus medius dahin, dringt gegen den Trochanter major femoris vor, gibt einen Zweig zum Hüftgelenk, und verzweigt sich in den Ansatzstücken der Mm. glutaei. Der untere Zweig anastomosiert mit den hinteren Ästen der A. sacralis lateralis, der A. glutaea inferior und der A. circumflexa femoris lateralis.

Von der A. glutaea superior nehmen häufig die Aa. iliolumbalis und sacralis lateralis ihren Ursprung.

3. Arteria sacralis lateralis, seitliche Kreuzbeinschlagader. Fig. 300, 302, 303.

Die A. sacralis lateralis entspringt mit oder aus der A. glutaea superior und verläuft an der Vorderfläche des Kreuzbeines, medial von den Foramina sacralia anteriora abwärts.

Sie entsendet hierbei rechtwinkelig nach beiden Seiten in der Regel je fünf Äste. Die medialen anastomosieren netzförmig mit den queren Ästen der A. sacralis media; die lateralen Äste entwickeln teils Rami spinales, welche durch die Foramina sacralia anteriora in den Canalis sacralis eintreten, sich hier verzweigen und mit ihren Fortsetzungen durch die Foramina sacralia posteriora zu den Ursprüngen der langen Rückenmuskeln und des Glutaeus maximus gelangen; teils entwickeln sie Zweige für die Bänder des Kreuzbeins und des Steißbeines, sowie für die Mm. piriformis, coccygeus, levator ani. Die oberen Äste stehen mit den Lendenarterien, die unteren mit der A. haemorrhoidalis inferior in Verbindung.

Sehr oft teilt sich die A. sacralis lateralis in zwei Stämmchen, von welchen das obere einen Kreuzwirbel, das untere die folgenden versorgt.

4. Arteria glutaea inferior, untere Gesäßschlagader. Fig. 300, 302, 303, 312, 313.

Die untere Gesäßschlagader ist der zweitstärkste Ast der A. hypogastrica und verteilt sich ebenfalls hauptsächlich an den äußeren Hüftmuskeln.

Sie steigt an der vorderen Fläche des M. piriformis und des Plexus sacralis hinab und geht in Begleitung des N. ischiadicus und der A. pudenda interna durch das Foramen infrapiriforme nach außen. Außerhalb des Beckens liegt das Gefäß in dem Raum zwischen Tuber ischiadicum und Trochanter major und ist vom M. glutaeus maximus bedeckt. Fig. 313.

Die Äste des Gefäßes verbreiten sich in dem hinteren unteren Teil des M. glutaeus maximus und anastomosieren mit Ästen der A. glutaea superior, in den Rollmuskeln des Oberschenkels und in dem Hüftgelenk; sie anastomosieren mit dem hinteren Ast der A. obturatoria und der A. circumflexa femoris medialis; ein stärkerer und mehrere kleinere Zweige gehen abwärts zu den Beugemuskeln des Oberschenkels und zum Adductor magnus femoris; ein hierher gehöriger dünner, aber interessanter Zweig, A. comitans n. ischiadici, begleitet meist den Hüftnerven bis zum distalen Teil des Oberschenkels: sie anastomosieren mit Ästen der A. circumflexa femoris medialis und mit perforierenden Zweigen der A. profunda femoris. Ein anderer Zweig zieht medianwärts zum Steißbein und versorgt die Haut und das Fettgewebe der Fossa ischiorectalis.

Varietäten: In sehr seltenen Fällen stellt die A. comitans n. ischiadici ein mächtiges Gefäß dar, die Hauptarterie des freien Teiles der Extremität, wie bei den Vögeln. Das Gefäß setzt sich alsdann in die A. poplitea mit ihren sämtlichen Zweigen fort, so daß in diesen Fällen die zwei distalen Drittel der unteren Extremität ihr Blut aus der A. hypogastrica erhalten.

A. Manno: Sopra una varietà di arteria ischiadica nell' uomo. Estratto dagli Studi Sassaresi 1906.

5. Arteria obturatoria, Hüftbeinlochschlagader. Fig. 300, 302, 303, 312.

Sie gehört zu den vorderen Ästen der A. hypogastrica, zieht an der Innenfläche der Beckenwand nach vorn und dringt in den Canalis obturatorius ein. Durch diesen Kanal verläßt das Gefäß das Becken und teilt sich außen in seine Endäste, den Ramus anterior und den Ramus posterior.

Während seines Verlaufes durch das Becken liegt das Gefäß zwischen der Fascia pelvis und dem Peritonaeum etwas unterhalb des begleitenden Nervus obturatorius. Seine Endteilung in den vorderen und den hinteren Ast erfolgt unmittelbar jenseits des Kanales, hinter dem M. obturator externus.

Neben kleineren Zweigen, welche innerhalb des Beckens von der A. obturatoria abgehen, entspringt aus ihr meist ein stärkeres, lateralwärts ziehendes und die Fascia iliaca durchbohrendes Gefäß, welches sich im M. iliacus verzweigt und sich mit der A. iliolumbalis verbindet. Andere kleine Äste gehen zu den lumbalen Lymphdrüsen, den Beckeneingeweiden, zum Levator ani, zum Obturator internus.

Vor dem Eintritt der A. obturatoria in den Canalis obturatorius geht der R. pubicus unter spitzem Winkel ab, zieht an der hinteren Fläche des oberen Schambeinastes bis zur Symphyse, verästelt sich und verbindet sich mit den Ästen der Gegenseite netzförmig. Ein Zweig dieses R. pubicus steigt am Rande des Schambeines empor und geht mit dem R. obturatorius der A. epigastrica inferior an der hinteren Fläche der vorderen Bauchwand eine wichtige bogenförmige Anastomose ein (siehe weiter unten S. 369).

Der R. anterior wendet sich am vorderen Ende des Canalis obturatorius hinter dem M. obturator externus medianwärts, verzweigt sich in Gemeinschaft mit der A. circumflexa femoris medialis im Obturator externus und den proximalen Abschnitten der Adduktoren und erreicht die Haut der äußeren Genitalien.

Der R. posterior zieht in der Rinne zwischen Sitzhöcker und Acetabulum nach hinten und teilt sich mit der A. glutaea inferior in die Versorgung der tiefen Schicht der äußeren Hüftmuskeln. Durch die Incisura acetabuli sendet er einen Ast aufwärts, A. acetabuli, dessen Zweige durch das Lig. teres femoris zum Caput femoris gelangen und an der Fovea capitis schlingenförmig in Venen umbiegen (Hyrtl).

Die beiden Endäste der A. obturatoria verbinden sich meist rings um das Foramen obturatum herum mit einzelnen Zweigen untereinander und anastomosieren mit der A. circumflexa femoris medialis; der hintere Ast steht außerdem gewöhnlich mit der A. glutaea inferior in Verbindung.

Varietäten: Häufig (in 5 Fällen etwa einmal) entspringt die A. obturatoria statt aus der A. hypogastrica aus dem Anfange der A. epigastrica inferior oder manchmal auch aus der A. iliaca externa. Dieser veränderte Ursprung verdankt seine Entstehung der gewöhnlich vorhandenen Anastomose zwischen A. obturatoria und A. epigastrica. Indem sich der anastomotische Bogen erweitert und vergrößert, der ursprüngliche Stamm aber zurückbleibt, wandelt sich der anastomotische Bogen zum Stamme um. Von 400 Fällen (Quain) entsprang die A. obturatoria 270 mal aus der A. hypogastrica, 120 mal aus der A. epigastrica inferior, 5 mal von beiden Gefäßen mit nahezu gleich starken Wurzeln und 5 mal von der A. iliaca externa.

Nach Jastschinskis Untersuchungen kommt der Ursprung der A. obturatoria aus der A. epigastrica inferior in etwa 28,5 Proz., aus der Iliaca externa in 1,2 Proz., aus der A. femoralis in 0,4 Proz. vor. Kindliches Alter, weibliches Geschlecht und wahrscheinlich die rechte Seite üben einen vermehrenden Einfluß auf den ungewöhnlichen Ursprung aus. Das Verhalten der A. obturatoria zur Hernia femoralis wechselt mit der Ursprungsstelle: der Ursprung aus der Iliaca externa entbehrt jeder Beziehung; bei dem Ursprunge aus der Femoralis verläuft sie hinter der Hernie, bei dem Ursprunge aus der Epigastrica inferior wechselt die Beziehung mit der Höhe des Ursprungs: geht sie unterhalb des Lig. inguinale aus der Epigastrica hervor, so verläuft sie lateral von der Hernie; medial, wenn sie oberhalb des Lig. inguinale aus der Epigastrica entspringt. Der laterale Verlauf an der Hernie bildet die Regel, der mediale eine seltene Ausnahme.

Der Ursprung der A. obturatoria aus der A. epigastrica inf. ist bei dem gleichen Individuum entweder doppelseitig, häufiger aber nur einseitig vorhanden.

Wenn die A. obturatoria aus der A. epigastrica inferior hervorkommt, so wendet sie sich abwärts und rückwärts, um das Foramen obturatum zu erreichen. Sie verläuft dabei dicht neben dem Anulus femoralis internus, entweder an der medialen Seite desselben, hinter dem Lig. lacunare und am lateralen Rande desselben; oder an der lateralen Seite des Anulus femoralis, dicht an der V. femoralis. Das erstere Verhältnis kann bei der blutigen Erweiterung der einklemmenden Bruchpforte zu gefährlichen Verletzungen führen.

Auf das häufigere Vorkommen des normalen Ursprungs der A. obturatoria beim weiblichen Geschlecht machte auch W. Pfitzner aufmerksam.

Jastschinski, Die Abweichungen der A. obturatoria. Internat. Monatsschrift Anat. u. Phys. Bd. VIII, 1891. — Pfitzner, Über die Ursprungsverhältnisse der A. obturatoria. Anat. Anz. 1889. — Waldeyer, W., Bemerkungen zur Anatomie der A. obturatoria. Verh. anat. Ges. 1895.

II. Arteria iliaca externa, äussere Hüftschlagader.

Sie erstreckt sich als ein die A. iliaca interna an Stärke übertreffendes Gefäß von der Teilungsstelle der A. iliaca communis an der Articulatio sacroiliaca bis zum unteren Rande des Lig. inguinale (Fig. 300, 312) und nimmt jenseits des Bandes den Namen A. femoralis an. Sie zieht entlang dem medialen Rande des M. psoas, auf der Fascia iliaca, hinter dem Peritonaeum lateralwärts und abwärts. An ihrem Ursprunge läuft der Harnleiter über sie hinweg, an ihrem Ende die Vasa spermatica interna. Die V. iliaca externa liegt an ihrer medialen Seite. Große Lymphdrüsen finden sich vor und medial von den Gefäßen.

Während ihres Verlaufes gibt sie kleine Äste zu dem Psoas, zu den Lymphdrüsen, zum subperitonäalen Bindegewebe, kurz vor ihrem Durchtritt unter dem Lig. inguinale aber zwei ansehnliche Äste ab: die A. epigastrica inferior und die A. circumflexa ilium profunda.

1. Arteria epigastrica inferior, untere Bauchdeckenschlagader. Fig. 269, 300, 311.

Sie entspringt von der vorderen Wand des Endstückes der A. iliaca externa, höchstens 0,5 cm hinter dem Lig. inguinale. Sie biegt sich medianwärts und auf-

wärts, zieht zwischen der Fascia transversalis und dem Peritonaeum zur hinteren Fläche des M. rectus abdominis, dringt in dessen Scheide ein, verläuft hier fast senkrecht nach oben, um oberhalb des Nabels mit einer Anzahl kleiner Zweige zu endigen, welche sich in dem geraden Bauchmuskel verbreiten, sowie mit den Endzweigen der A. mammaria interna und den unteren Interkostalarterien in Verbindung treten (Fig. 269). Sie ist von zwei Venen begleitet, welche sich vor der Mündung in die V. iliaca interna zu einem Stamme vereinigen.

Während ihres unteren Verlaufes zieht das Gefäß an dem medialen Rande des Anulus inguinalis abdominalis einher (Fig. 44, 50) und kreuzt also den Processus vaginalis fasciae transversalis; dabei biegt sich der Ductus deferens, indem er den Bauchring verläßt, über die laterale Seite des Gefäßes hinweg, um seinen Weg nach unten zur Blase zu nehmen. Fig. 300.

Die Äste der A. epigastrica inferior sind die folgenden:

a) R. pubicus. Ein kleiner Zweig, welcher sich an der inneren Fläche des Lig. lacunare abwärts begibt, sich an der hinteren Fläche des Schambeines und den damit verbundenen Teilen verbreitet und einen Zweig, R. obturatorius, zur Verbindung mit dem Ramus pubicus der A. obturatoria entsendet. Aus dieser Verbindung geht oft ein abnormer Ursprung der A. obturatoria hervor (s. letztere, S. 369) dadurch, daß die A. obturatoria sehr schwach, der R. obturatorius der A. epigastrica inf. stark ist.

b) A. spermatica externa (Fig. 269, 310). Ein schwaches Gefäß, welches in der Nähe des inneren Leistenringes entspringt, durch den inneren Leistenring oder häufiger durch eine besondere Lücke in den Leistenkanal gelangt, den Samenstrang begleitet, den Hodenmuskel und andere Teile des Samenstranges mit Blut versorgt, bis zum Hoden hinabsteigt und mit den Aa. deferentialis und spermatica interna anastomosiert. Seine äußeren Zweige anastomosieren mit den Aa. scrotales. Beim Weibe verbreitet es sich als A. lig. teretis uteri im runden Mutterbande und den großen Schamlippen.

Außer diesen größeren Gefäßen entsendet der Stamm der Arterie zahlreiche Muskelzweige zu den benachbarten Muskeln, sowie Hautäste, welche den M. rectus sowie seine Scheide durchbohren und ähnlich den perforierenden Ästen der Mammaria interna zur Haut gelangen. Einige kleine Zweige gelangen längs des Urachus zur Blase, längs des Lig. falciforme hepatis zur Leber.

2. Arteria circumflexa ilium profunda, tiefe Kranzschlagader der Hüfte. Fig. 269, 300, 312.

Sie ist schwächer als die A. epigastrica inferior, entspringt in der Nähe des Lig. inguinale von der lateralen Wand der A. iliaca externa, zieht hinter dem Bande, zwischen der Fascia iliaca und transversalis lateralwärts und aufwärts gegen die Spina iliaca anterior superior, sodann entlang der Crista iliaca nach hinten. Während ihres Verlaufes gibt sie einen oder einige aufsteigende Äste ab zu den Bauchmuskeln.

Einer von diesen Zweigen läuft eine Strecke lateral von der A. epigastrica inferior in der Bauchwand empor, wurde daher auch A. epigastrica lateralis genannt (Führer, H. Stieda) und erfordert die Beachtung des Chirurgen bei der Punctio abdominis in dem Monroschen Punkte (Mitte der Linie zwischen Spina iliaca anterior superior und Nabel).

Arteria femoralis, Oberschenkelschlagader.

A. femoralis heißt jener Teil des Stammes A. iliaca externa, welcher sich vom unteren Rande des Lig. inguinale und der Lacuna vasorum bis zu dem am distalen Drittel des Oberschenkels gelegenen Adduktorenschlitze erstreckt. Fig. 310.

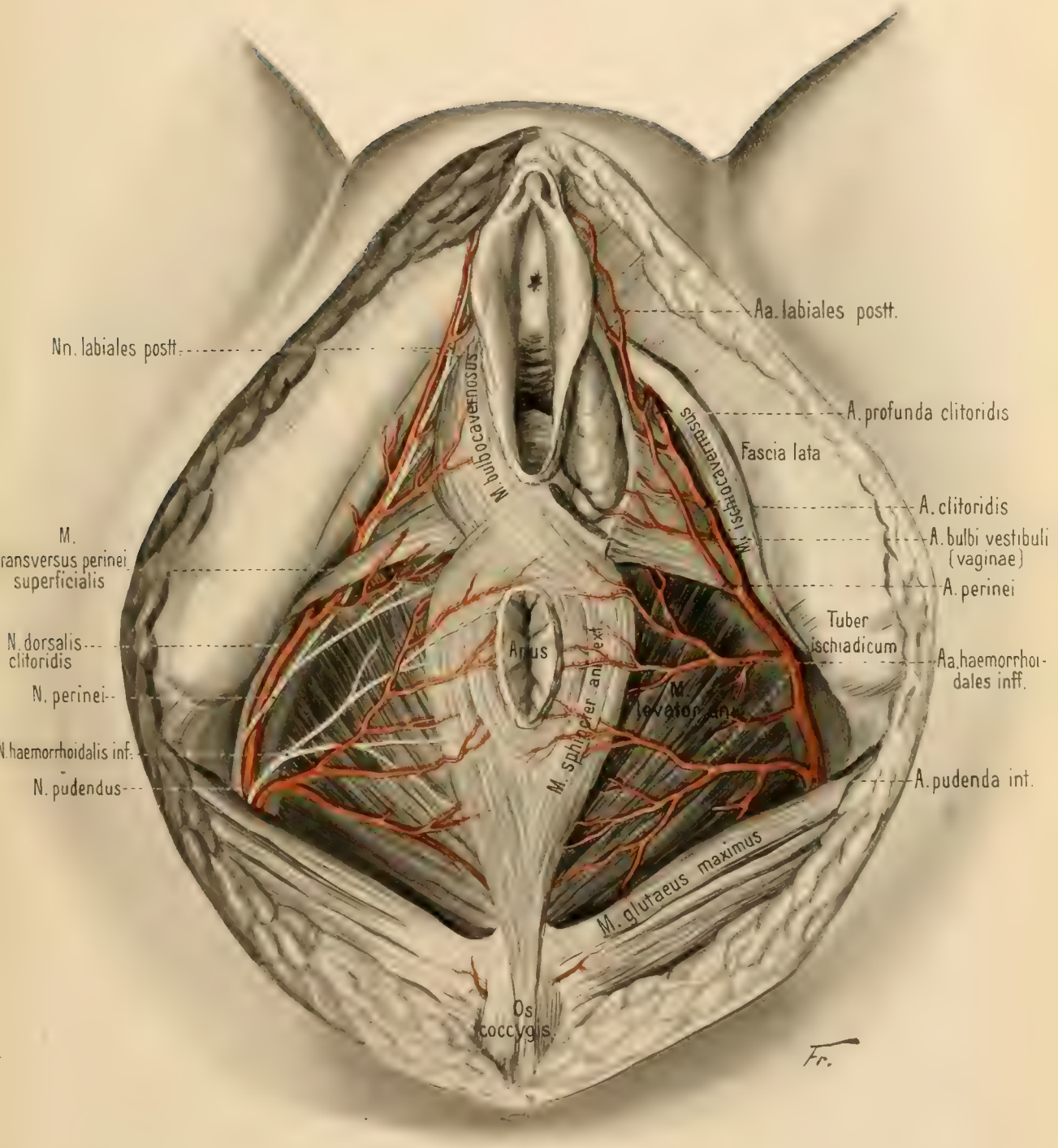

Fig. 309. Arterien der weiblichen Dammgegend (1/1).

Auf der linken Seite ist der M. bulbocavernosus entfernt. Auf der rechten Seite sind auch die Nerven dargestellt.

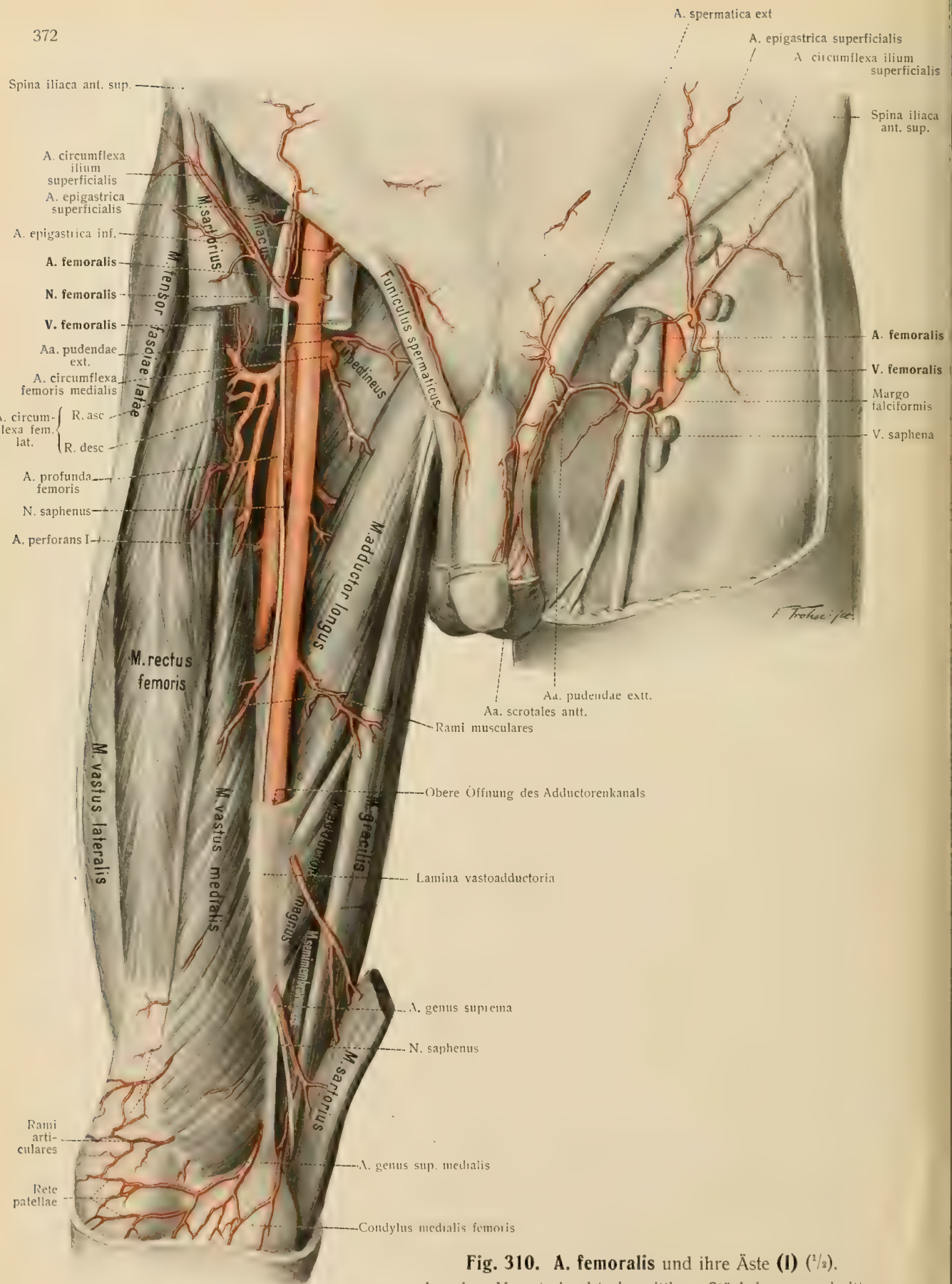

Fig. 310. A. femoralis und ihre Äste **(I)** (1/2).
Aus dem M. sartorius ist ein mittleres Stück herausgeschnitten.

Im ganzen hält sie dabei eine Richtung ein, welche nahezu von der Mitte des Lig. inguinale gegen den Condylus medialis femoris hinzieht.

Topographisches: Man teilt die ganze Länge der A. femoralis in drei Segmente ein. Im proximalen Segment des Oberschenkels liegt sie unter der Fascia lata in einem zwischen dem M. sartorius und Adductor longus gelegenen Felde, dem Trigonum femorale (Scarpae). Innerhalb dieses Feldes bezeichnet eine Grube, Fossa iliopectinea, welche zwischen dem M. iliopsoas und Pectineus liegt, noch genauer ihre Lage. Hier kann der Puls dieses Gefäßes gefühlt und das Gefäß leicht gegen den Knochen angedrückt werden.

Von ihrer Lage in der Lacuna vasorum war bereits S. 204 (Fig. 173) die Rede.

Am distalen Ende des Scarpaschen Dreieckes beginnt das mittlere Segment der Arterie, hier legt sich der M. sartorius vor die Arterie und deckt sie fast in ihrer ganzen übrigen Länge. Im Anfange nur von der Haut, von subkutanem Gewebe, von Lymphdrüsen, von der Fascia lata bedeckt und von der Vagina vasorum femoralium eingehüllt, gelangt sie weiter distal in tiefere und geschütztere Lage, indem sie nicht nur vom M. sartorius, sondern auch durch derbe fibröse Züge überbrückt wird, welche von den Sehnen des Adductor longus und magnus zu dem Vastus medialis straff sich hinüberspannen.

Während das zweite oder mittlere Segment der Arterie durch die Lage hinter dem Sartorius gekennzeichnet wird, ist das dritte oder distale Segment dadurch bestimmt, daß in ihm die Arterie lateral vom M. sartorius gelegen ist, und daß sich das Gefäß hier in einer fibrösen Fortsetzung des oben genannten Kanals von etwa 5 cm Länge befindet. Die Fortsetzung des Kanales liegt zwischen den Sehnen des Adductor magnus und Vastus medialis und wird durch fibröse Streifen zwischen den beiden genannten Muskeln vorn geschlossen. Am distalen Ende des Kanales tritt die Arterie im sogenannten Adduktorenschlitz hinter die Sehne des Adductor magnus und liegt nunmehr auf der hinteren Fläche des Oberschenkels, im oberen Winkel der Fossa poplitea. Der Kanal hat eine obere und eine untere Mündung; beide sind durch die ein- und austretenden Gefäße geschlossen (siehe Adduktorenkanal S. 173).

Die Arterie liegt nach und nach neben und auf folgenden Organen. Zuerst liegt sie dem M. psoas an, dann gelangt sie vor den M. pectineus, von welchem sie durch die Vasa femoralia profunda getrennt wird; darauf zieht sie vor dem Adductor longus und zuletzt auf der Sehne des Adductor magnus einher. Am distalen Teile ihres Verlaufes liegt an ihrer lateralen Seite der M. vastus medialis, welcher sich zwischen sie und das Schenkelbein einschiebt. Fig. 310.

In der Regio subinguinalis liegt die Arterie, nachdem sie den vorderen Beckenrand verlassen hat, vor dem Oberschenkelkopf und dem Hüftgelenk; auch ihr distales Stück befindet sich dicht am Knochen, an der medialen Seite des Femur; in der ganzen Zwischenstrecke aber ist sie durch einen zum Teil beträchtlichen Zwischenraum von dem Knochen getrennt.

Die V. femoralis liegt der Arterie dicht an, indem beide von der Vagina vasorum femoralium umschlossen werden und nur ein feines Septum sie trennt; im proximalen Schenkelgebiet liegt die Vene medial von der Arterie; weiter distal tritt sie hinter die Arterie; endlich, schon in der Nähe der Fossa poplitea, liegt sie lateral und hinter der Arterie.

Der N. femoralis liegt zunächst an der lateralen Seite der Arterie und ist durch die Fascia iliaca von ihr getrennt. Weiter distal wird die Arterie von dem vor ihr liegenden N. saphenus beinahe bis zum distalen Ende des Adduktorenkanals begleitet.

Die A. femoralis gibt eine größere Zahl von Ästen ab, welche sich zum Teil an der vorderen Bauchwand und an den äußeren Genitalien, zum überwiegenden Teil aber an dem Oberschenkel bis zum Knie hinab verzweigen.

1. **Arteria epigastrica superficialis,** oberflächliche Bauchdeckenschlagader. Fig. 310, 311.

Sie entspringt von der vorderen Wand der Arteria femoralis etwas unterhalb des Lig. inguinale, tritt durch die Fossa ovalis oder das obere Horn des Processus falciformis nach vorn und verläuft subkutan an der vorderen Bauchwand in die Höhe. Ihre Zweige erstrecken sich bis gegen den Nabel hin und verbinden sich mit Endzweigen der A. mammaria interna.

2. Arteria circumflexa ilium superficialis, oberflächliche Kranzschlagader der Hüfte. Fig. 310, 311.

Sie verläuft als kleines Gefäß parallel und unterhalb des Lig. inguinale gegen die Spina iliaca anterior superior, überschreitet mit einzelnen Zweigen das Band nach oben und versorgt die Fascie und die Haut.

Fig. 311.

Astfolge der A. femoralis dextra.

Die A. profunda und ihre Äste sind dunkel gehalten. *C* Crista iliaca; *H* Anfang der A. poplitea; *P* Lig. inguinale; *S* Spina iliaca anterior superior; *c* A. circumflexa ilium profunda; *al* R. ascendens lateralis derselben; *am* Ramus ascendens medialis s. A. epigastrica lateralis (Varietät); *e* A. epigastrica inferior. 1 Endstück der A. iliaca externa; 2, 3 A. femoralis; 4 A. profunda femoris; 5 A. circumflexa femoris lateralis; 6 A. circumflexa femoris medialis; 7, 8, 9 A. perforans prima, secunda und tertia; 10 A. genus suprema; 11 A. epigastrica superficialis; 12 A. circumflexa ilium superficialis; 13, 15 Aa. pudendae extt. und Rr. inguinales; [14 R. pudendus].

3. Rami inguinales. Fig. 310, 311.

Kleine Gefäße, welche zur Haut und zu den Drüsen der Leistengegend gelangen.

4. Arteriae pudendae externae, äußere Schamschlagadern. Fig. 310, 311.

Ihrer sind in der Regel zwei vorhanden, welche auch gemeinsam entspringen können. Die eine zieht medianwärts und aufwärts gegen die Symphyse und verteilt sich am unteren medialen Teil der Bauchwand, sowie am obersten Teil der äußeren Genitalien. Die andere zieht subfascial über den Pectineus medianwärts, durchbricht die Fascie und verteilt sich beim Manne am Hodensack, Aa. scrotales anteriores, beim Weibe an den großen Schamlippen, Aa. labiales anteriores. Die beiden Äste treten untereinander und mit den symmetrischen Gefäßen in Verbindung.

5. Arteria profunda femoris, tiefe Oberschenkelschlagader. Fig. 310—312.

Sie ist von nahezu gleicher Stärke wie die A. femoralis, entspringt gewöhnlich etwa 3—4 cm unterhalb des Lig. inguinale von der lateralen Wand der A. femoralis und stellt vorzugsweise das Ernährungsgefäß des Oberschenkels dar.

Anfangs an der lateralen Seite der A. femoralis gelegen, verläuft sie sogleich hinter ihr hinweg abwärts und gelangt zwischen den Adduktoren und dem Vastus medialis in die Tiefe. Das Ende der Profunda femoris dringt zwischen den Mm. adductor longus und magnus ein und stellt ihren letzten Ast dar, die A. perforans tertia. Kurz nach ihrem Ursprunge gibt die Arterie außer kleinen Zweigen zu den vorderen Oberschenkelmuskeln die bedeutendsten Äste ab.

a) Arteria circumflexa femoris medialis, *mediale Kranzschlagader des Oberschenkels.*

Sie ist schwächer als die laterale, geht oberhalb der Adduktoren zwischen Iliopsoas und Pectineus medianwärts und rückwärts an die mediale Seite des Collum femoris bis in die Gegend der Fossa trochanterica, wo sie mit Zweigen der A. circumflexa femoris lateralis anastomosiert. Fig. 310—313.

An der Sehne des M. obturator externus, mit welchem sie nach hinten zieht, teilt sie sich in zwei Hauptzweige. Der Ramus superficialis verzweigt sich an dem Adductor brevis, Gracilis, Obturator externus. Der Ramus profundus geht unter dem Trochanter minor nach hinten und versorgt den M. quadratus femoris, Adductor magnus und

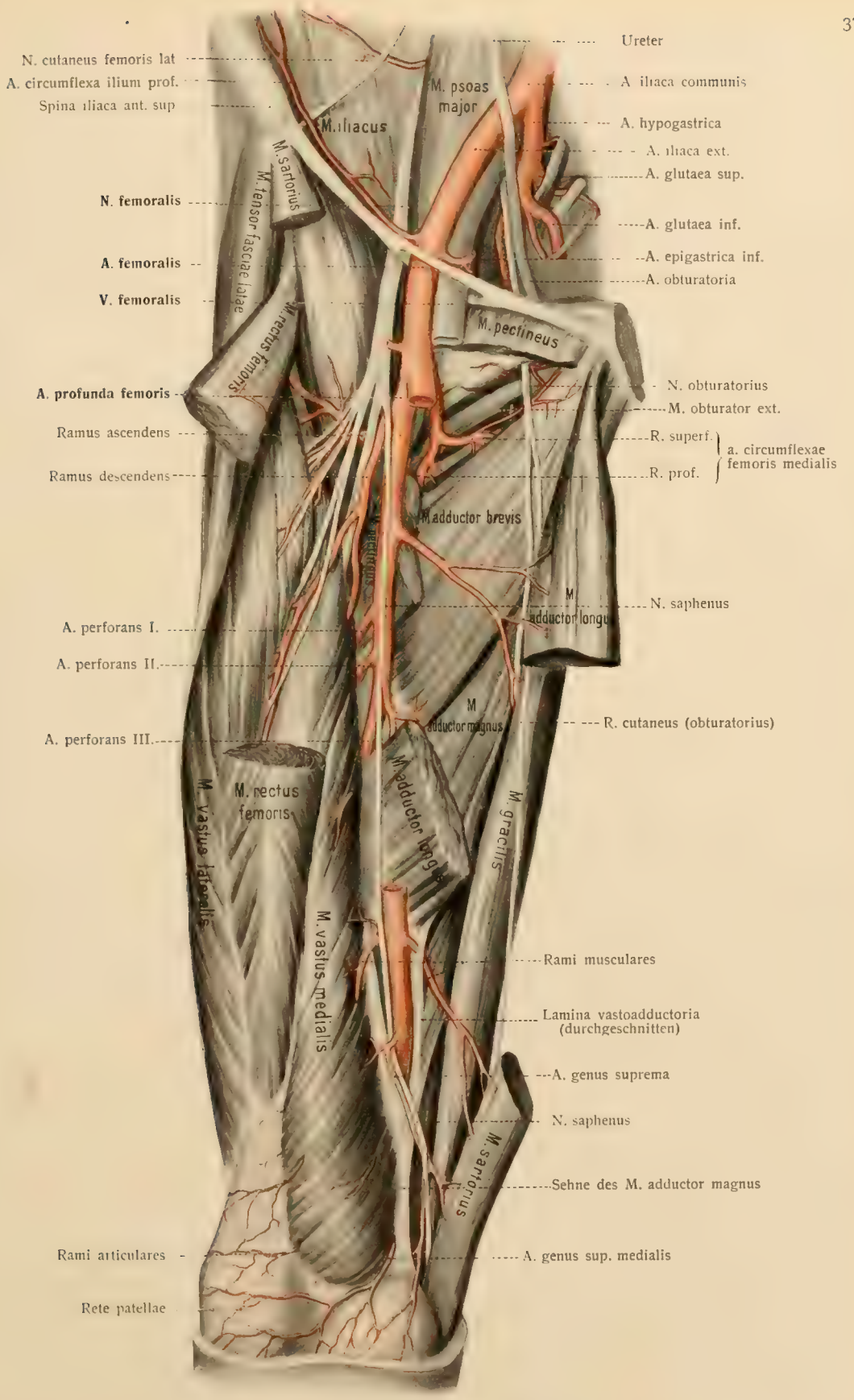

Fig. 312. A. femoralis und ihre Äste **(II)** (1/2).

Ein Stück der A. femoralis ist weggenommen; die Mm. sartorius, rectus femoris, pectineus, adductor longus sind durchgeschnitten und zum Teil entfernt.

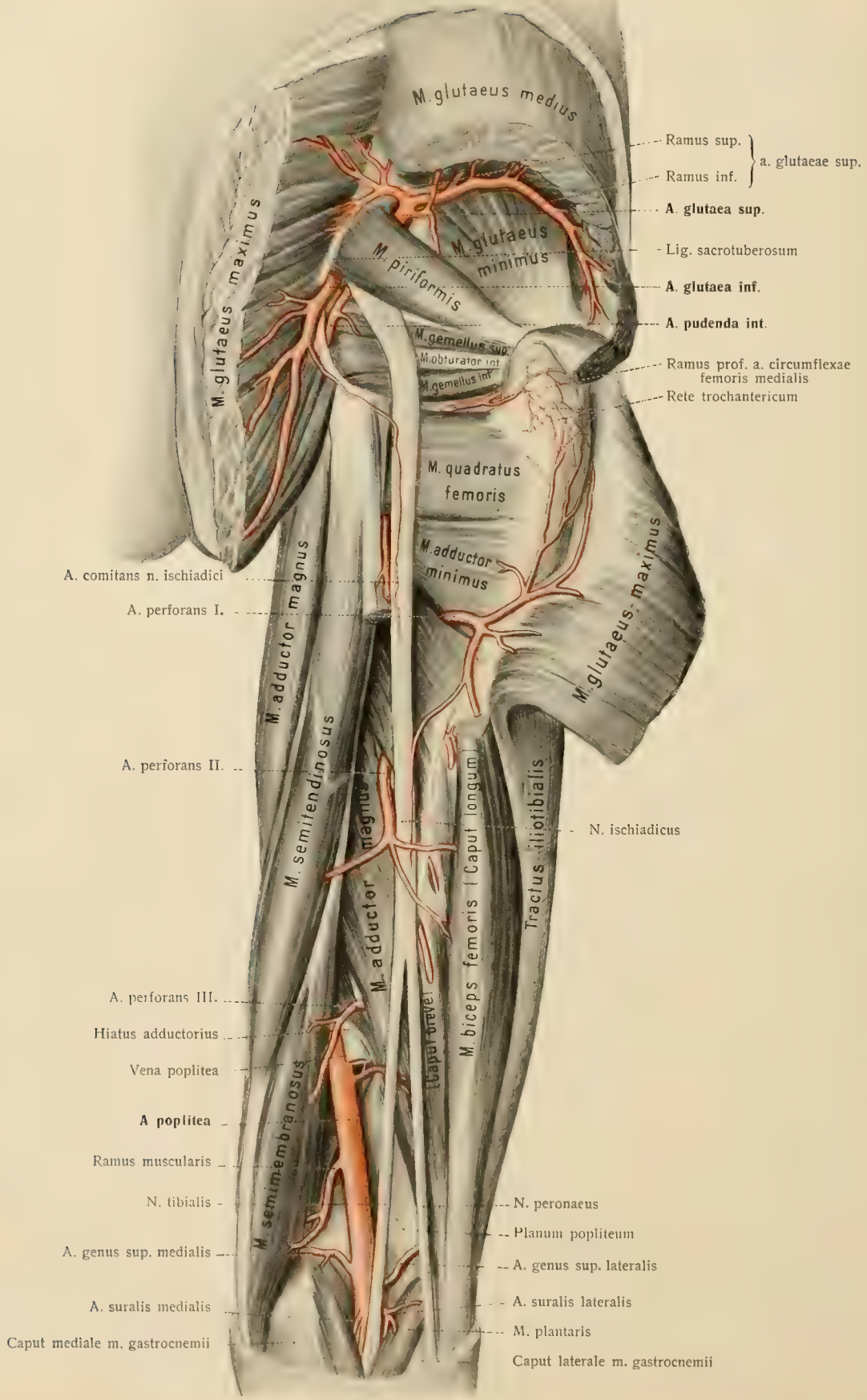

Fig. 313. Arterien des Gesäßes und des (rechten) Oberschenkels von hinten ($\frac{1}{10}$).

die Flexoren. Häufig gibt dieser Ast eine A. acetabuli durch die Incisura acetabuli zum Hüftgelenk, mit dem gleichnamigen Aste der A. obturatoria oder als dessen Ersatz.

b) Arteria circumflexa femoris lateralis, *laterale Kranzschlagader des Oberschenkels.*

Sie ist ein starker Ast, welcher aus der lateralen Wand der A. profunda femoris nahe ihrem Ursprunge hervorgeht. Sie wendet sich zwischen den Mm. sartorius und rectus femoris, sowie zwischen den Zweigen des N. femoralis unterhalb des Trochanter major lateralwärts, gibt einen R. ascendens und einen R. descendens ab, zieht quer lateralwärts über den Vastus intermedius, durch den Vastus lateralis, gelangt unterhalb des Trochanter major an den Knochen und verbindet sich hinten mit der A. circumflexa femoris medialis, mit den Aa. glutaeae und den hinteren Muskelästen der Oberschenkelgefäße. Fig. 310—312.

α. Der R. ascendens wendet sich zwischen dem Sartorius und Rectus femoris aufwärts und verliert sich unter dem M. tensor fasciae latae.

β. Der R. descendens ist ein oder häufig mehrere starke Äste, welche sich hinter dem Rectus femoris an der vorderen Seite des Oberschenkels verzweigen und in den Muskeln zum Teil bis zum Kniegelenk vordringen.

c) Arteriae perforantes. *Fig. 310—313.*

Die durchbohrenden Äste stellen mit dem Endausläufer der A. profunda femoris drei bis fünf Gefäße dar, welche die Femuransätze der Adduktoren durchbohren und so an die hintere Seite des Oberschenkels gelangen (siehe auch Fig. 145), woselbst der Adduktorenschlitz das größte der vier Löcher im Ansatzteil des Adductor magnus darstellt.

α. A. perforans prima. Sie ist, wenn nur drei Perforantes da sind, die stärkste von ihnen, verläuft unter dem Ansatz des Pectineus durch die Adductores brevis und magnus, versorgt die beiden, sowie den Biceps femoris mit Zweigen und gibt die A. nutricia femoris superior durch das obere Ernährungsloch des Oberschenkelbeines in dessen Inneres.

β. A. perforans secunda. Sie dringt distal vom M. adductor brevis durch den Adductor magnus und verbreitet sich in den hinteren Oberschenkelmuskeln.

γ. A. perforans tertia. Der Endast der A. profunda femoris durchbricht den Adductor magnus distal vom Ansatz des Adductor longus, gibt ein starkes Gefäß, A. nutricia femoris inferior in das Innere des Knochens und verbreitet sich in dem unteren Teil der hinteren Oberschenkelmuskeln, namentlich im M. biceps femoris.

Sämtliche Äste gehen Verbindungen untereinander und mit den benachbarten Gefäßen ein.

6. Rami musculares. Fig. 310, 312.

Längs des Verlaufes der A. femoralis gehen sechs bis acht Muskeläste zu den vorderen Muskeln des Oberschenkels ab.

Diese kommen vorzugsweise aus der vorderen und der medialen Wand des Stammes hervor und sind verschieden zahlreich und groß. Je stärker die absteigenden Aste der Circumflexa femoris entwickelt sind, um so schwächer sind die vorderen Muskeläste und umgekehrt; ihre Stärke und Ausbreitung hängen also von der Ausbildung jener absteigenden Äste ab.

7. Arteria genus suprema, oberste Kniegelenkschlagader. Fig. 310—312.

Ein aus dem distalen Stück der Femoralis hervorgehendes langes Gefäß, welches auf der vorderen Seite des Oberschenkels, vor der Sehne des Adductor magnus distalwärts zieht.

Meist entspringt es dicht oberhalb des Adduktorenschlitzes und teilt sich in zwei Äste, welche oft gesondert abgehen. Beide Äste laufen abwärts zum Kniegelenk, der eine in dem Fleisch des medialen Vastus, dem er Zweige gibt. Man unterscheidet Rami musculares, Rami articulares und den vergleichend-anatomisch wichtigen Ramus saphenus (siehe unten S. 389).

Varietäten der A. femoralis und ihrer Äste. Mehrmals wurde beobachtet, daß sich der Stamm der A. femoralis nach Abgabe der A. profunda femoris in zwei Äste spaltet, welche sich am Adduktorenkanal wieder vereinigten und eine einzige A. poplitea bildeten.

In manchen Fällen wird die A. femoralis teilweise durch einen Stamm ersetzt, welcher an der Rückseite des Oberschenkels verläuft und aus der A. hypogastrica hervorgeht, als stark erweiterte A. comitans n. ischiadici (siehe S. 368).

Die Lage der A. profunda femoris wechselt nicht selten. Sie hängt wesentlich mit der Entwicklung und dem Ursprung der Aa. circumflexae femoris zusammen. Der Ursprung einer oder beider Aa. circumflexae kann von der Profunda auf den Stamm der Femoralis rücken. Entspringt die A. circumflexa lateralis aus dem Stamme, so erfährt der Ursprung der Profunda eine mediale Ablenkung.

Manchmal rückt der Ursprung der Profunda weiter nach oben, bis unter das Lig. inguinale, alsdann ist das laterale der beiden Gefäße die Profunda. In anderen Fällen rückt der Ursprung weiter nach unten; in solchen Fällen, aber auch ohne diesen Umstand, gehen die Aa. circumflexae meist aus dem Stamm der A. femoralis communis hervor.

Ruge, G., Varietäten im Gebiete der A. femoralis des Menschen. Morphol. Jahrbuch XXII, 1894. Enthält vor allem Untersuchungen über Abweichungen im Ursprung und Verlauf der A. circumflexa femoris lateralis, medialis und A. profunda femoris. — Spuler, A., Beiträge zur Kenntnis der Varietäten der Gefäße und der Muskulatur der unteren Extremität des Menschen. Erlangen 1901.

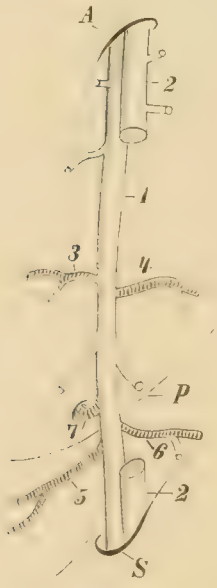

Fig. 314.

Arteria poplitea, Kniekehlenschlagader. Fig. 313, 314, 317.

Die Fossa poplitea durchziehend erstreckt sich die A. poplitea vom distalen Ende des Adduktorenkanals bis zum distalen Rande des M. popliteus, wo sie sich in die A. tibialis anterior und die A. tibialis posterior teilt.

Fig. 314. **Astfolge der A. poplitea dextra, hintere Ansicht.**
A Hiatus adductorius; *P* oberer Rand des M. popliteus; *S* Sehnenbogen des Soleus. Die Rami articulares sind dunkel, die Rami musculares hell gehalten.
1 A. poplitea; 2, 2 V. poplitea; 3 A. genus superior medialis; 4 A. genus superior lateralis; 5 A. genus inferior medialis; 6 A. genus inferior lateralis; 7 A. genus media.

Topographisches. Das Gefäß steigt zuerst von der medialen Seite des Schenkelbeines steil distalwärts und lateralwärts bis zur Mitte der Kniekehle und verläuft dann fast senkrecht hinter der Mitte des Kniegelenkes bis zu seiner Teilungsstelle hinab. Während seines gesamten Verlaufes liegt es sehr tief und wird an seinem obersten Teil durch den M. semimembranosus von hinten her bedeckt. Am Kniegelenk liegt es dicht an der hinteren Wand der Gelenkkapsel, unbedeckt von Muskeln. Weiter unten ist es eine ziemliche Strecke weit unter dem M. gastrocnemius verborgen; sein distales Stück wird außerdem noch vom oberen Rande des M. soleus bedeckt.

Die V. poplitea befindet sich hinter und ein wenig lateral von der Arterie. Der N. tibialis liegt noch oberflächlicher und noch mehr lateral, dicht unter der Fascia poplitea; im unteren Teil der Fossa poplitea gelangt er aber vollständig an die mediale Seite der Arterie. Der N. peronaeus folgt dem Kniekehlenrande des M. biceps femoris zum Halse des Wadenbeines.

Die Äste der A. poplitea bestehen aus zwei Gruppen, aus Muskel- und aus Gelenkästen. Erstere bilden eine obere und eine untere Abteilung.

Die oberen Muskeläste verteilen sich in wechselnder Zahl an die unteren

Enden der Beugemuskeln des Knies und der hinteren unteren Abteilung der Vasti und des Adductor magnus; sie gehen Verbindungen mit den Aa. perforantes ein.

Die unteren Muskeläste, Aa. surales genannt, gewöhnlich zwei an der Zahl, ein medialer und ein lateraler, sind ziemlich stark, entspringen hinter dem Gelenk von der hinteren Wand der A. poplitea und teilen sich in je zwei Zweige, von welchen der tiefere in den Gastrocnemius eindringt, während die beiden anderen als lange feine Äste eine ansehnliche Strecke an der hinteren Seite des Unterschenkels herabziehen und sich vorzugsweise in der Fascie und der Haut verästeln.

Gelenkäste kommen meist fünf vor, ein medialer und ein lateraler oberer und unterer, sowie ein mittlerer unpaarer.

a) A. genus superior medialis. Die obere mediale Kniegelenkarterie zieht oberhalb des Condylus medialis femoris unter den Sehnen des Adductor magnus und Vastus medialis um den Knochen herum nach vorn, um das ausgedehnte Rete articulare genus bilden zu helfen.

b) A. genus superior lateralis. Sie verläuft über dem Condylus lateralis femoris und unter dem M. biceps femoris nach vorn, um an der Bildung des Rete articulare genus teilzunehmen.

c) A. genus media. Sie entspringt in der Höhe der Kniebeuge und dringt in die hintere Wand der Kniegelenkkapsel ein, um sich in den Ligg. cruciata und den Synovialfalten des Kniegelenkes zu verästeln.

d) A. genus inferior medialis. Sie zieht unter dem Condylus medialis tibiae, vom Lig. collaterale tibiale bedeckt, zum Rete articulare genus.

e) A. genus inferior lateralis. Sie verläuft unter dem lateralen Kopfe des Gastrocnemius, dann unter der Sehne des Biceps femoris und dem Lig. collaterale fibulare, dicht auf dem Knochen lateralwärts, wendet sich oberhalb des Capitulum fibulae, dem lateralen Meniscus folgend, zur vorderen Seite des Knies und dringt zum Rete articulare genus.

Varietäten der A. poplitea. In einzelnen Fällen ist, wie erwähnt, ihr Ursprung aus der A. hypogastrica beobachtet. Außerdem kommt hier und da eine hohe Teilung des Gefäßes in seine beiden Endäste vor, welche jedoch kaum einmal über die Kniebeuge in die Höhe steigt.

Manchmal teilt sich die A. poplitea in drei Endäste, A. tibialis posterior, tibialis anterior und peronaea. Die Tibialis posterior kann fehlen und statt ihrer die Peronaea aus der Teilung hervorgehen.

Die A. genus media entspringt sehr häufig aus der A. genus superior lateralis.

Arteria tibialis anterior, vordere Schienbeinschlagader. Fig. 316, 318.

Sie gelangt durch die proximale Öffnung der Membrana interossea auf die vordere Seite des Unterschenkels und läuft an ihm bis zum Fußrücken herab.

Auf diesem Wege liegt sie bis zur Syndesmosis tibiofibularis dicht auf der Zwischenknochenhaut und wird dabei von einem besonderen fibrösen Blatt bedeckt, welches den Weg zu einem Kanal, Canalis tibialis anterior, umwandelt. Während ihres ganzen Verlaufes am Unterschenkel folgt die Arterie dem lateralen Rande des M. tibialis anterior und hat an ihrer lateralen Seite zuerst den M. extensor digitorum longus, sodann den Extensor hallucis longus. In der Nähe des Fußgelenkes tritt sie unter der Sehne des letzteren Muskels und unter dem Lig. cruciatum auf den Fußrücken und wird nunmehr A. dorsalis pedis genannt. Hier zieht die Arterie nahe der Oberfläche, von der Fascie und der Haut bedeckt, an der lateralen Seite der Sehne des Extensor hallucis longus, zum ersten Zwischenknochenraum, um sich an dessen Beginn in ihre beiden Endäste, A. metatarsea

dorsalis I und R. plantaris profundus zu spalten. Letzterer tritt durch das proximale Ende des Zwischenknochenraumes zur Fußsohle und geht in die Bildung des Arcus plantaris profundus ein; erstere zieht im ersten Zwischenknochenraum distalwärts. Fig. 318.

Die Arterie wird von zwei Venen begleitet. Der N. peronaeus profundus, welcher über das Köpfchen des Wadenbeines medianwärts zieht, nähert sich der Arterie allmählich und liegt schließlich dicht neben ihr.

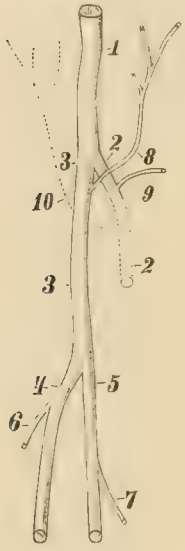

Fig. 315.

Die Richtung des Verlaufes der A. tibialis anterior wird durch eine Linie bezeichnet, welche oben in der Mitte zwischen der Tuberositas tibiae und dem Capitulum fibulae beginnt und in der Mitte zwischen beiden Malleolen endigt.

Die A. tibialis anterior entwickelt außer zahlreichen Muskelästen zu den Streckmuskeln des Unterschenkels folgende Äste:

a) A. recurrens tibialis anterior. Sie geht aus der A. tibialis anterior unmittelbar nach ihrem Durchtritt hervor und zieht zwischen den Bündeln des M. tibialis anterior proximalwärts zum Rete articulare genus.

A. recurrens tibialis posterior. Sie entspringt häufig vom Anfangsstück der A. tibialis post. oder vom Ende der Poplitea, und zieht unter dem M. popliteus nach oben zum Kniegelenk.

Fig. 315. Astfolge der A. tibialis anterior, posterior und peronaea.

1 A. poplitea; 2 A. tibialis anterior; 3, 4 A. tibialis posterior; 5 A. peronaea; 6 A. nutricia tibiae; 7 A. nutricia fibulae; 8 A. recurrens tibialis posterior, welche auch von 2 entspringen kann; (9 A. fibularis sup.); 10 A. recurrens tibialis anterior.

b) A. malleolaris anterior medialis entspringt in der Nähe des Fußgelenkes, zieht unter der Sehne des M. tibialis anterior zum Rete malleolare mediale.

c) Die A. malleolaris anterior lateralis entspringt in derselben Gegend, wendet sich unter den Sehnen des Extensor digitorum longus und Peronaeus tertius zum Rete malleolare laterale. Von den beiden Knöchelarterien gehen Rami articulares zum Fußgelenk.

Von der A. dorsalis pedis gehen ab:

a) Aa. tarseae mediales. Die medialen Fußwurzelarterien sind einige kleinere Äste, welche von der medialen Seite der A. dorsalis pedis abgehen, unter der Sehne des Extensor hallucis longus zum medialen Fußrande gelangen und sich hier verzweigen.

b) A. tarsea lateralis. Sie entspringt meist in der Höhe des Caput tali und des Naviculare, hinter dem Lig. cruciatum, zieht über die Fußwurzelknochen und unter dem M. extensor digitorum brevis hinweg lateralwärts und vorwärts gegen das Cuboideum und senkt sich mit ihren Zweigen in das Rete dorsale pedis ein. Auch der M. extensor digitorum brevis erhält Zweige.

c) A. arcuata. Sie entspringt am distalen Ende der Fußwurzel, bald entfernter, bald näher der vorigen und wendet sich wie letztere unter dem M. extensor digitorum brevis lateralwärts und vorwärts.

Sie kann doppelt vorhanden sein, auch mit der vorigen gemeinsam entspringen. Sie beteiligt sich an der Bildung des Rete dorsale pedis, aus dessen

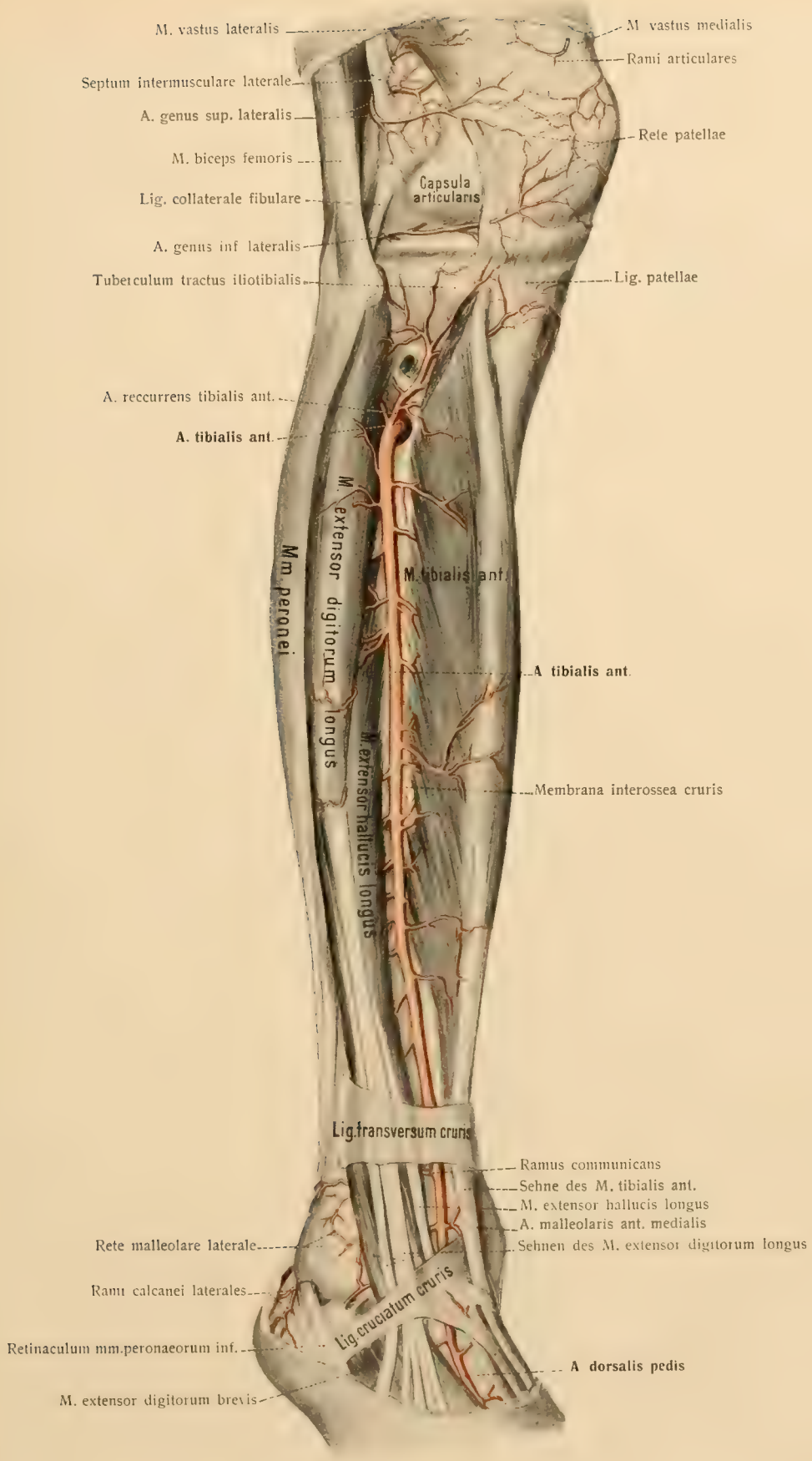

Fig. 316. Arterien des (rechten) Knies und des (rechten) Unterschenkels von vorn ($\frac{1}{5}$).

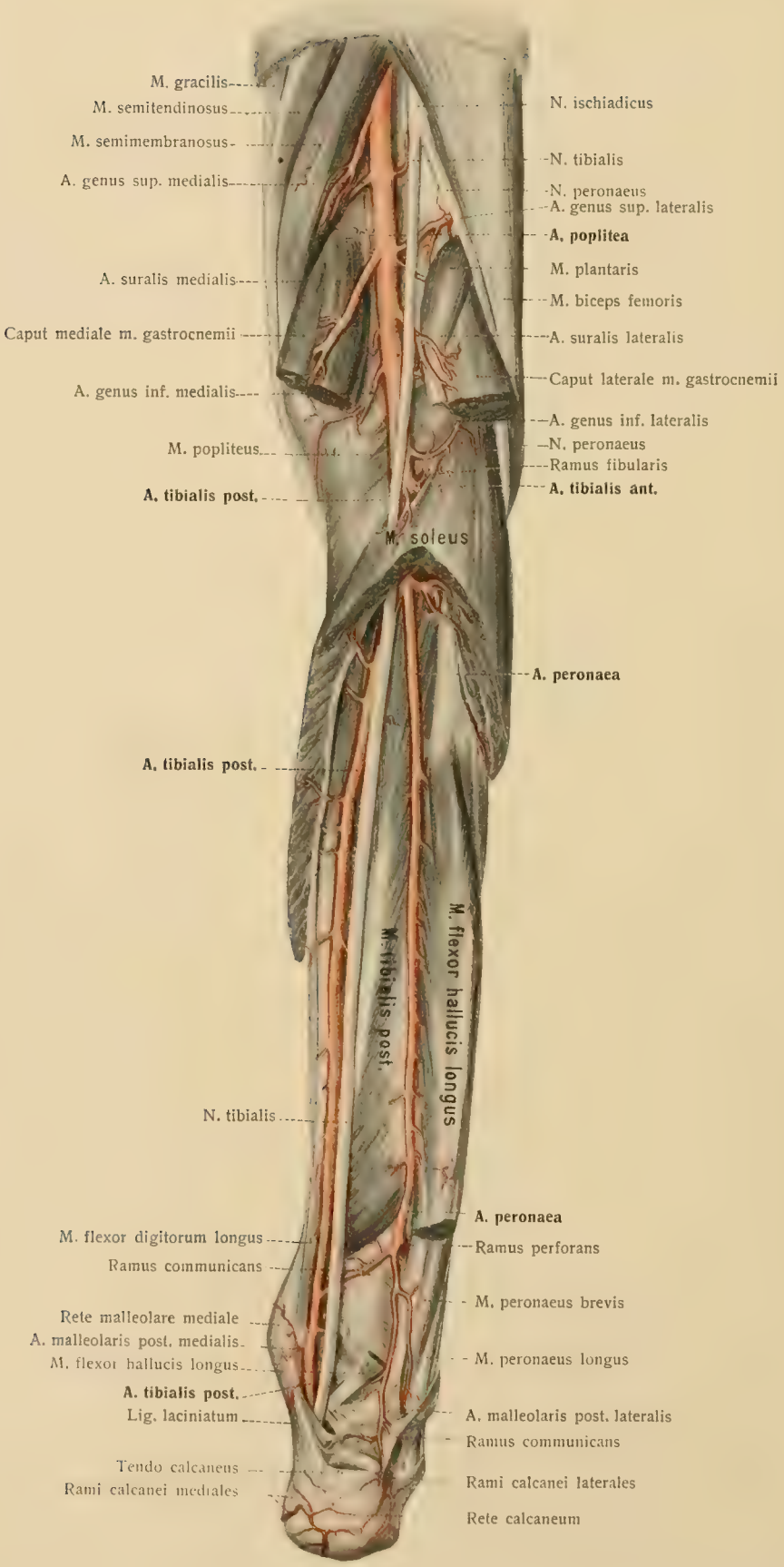

Fig. 317. Arterien der (rechten) Kniekehle und des (rechten) Unterschenkels von hinten ($^{7}/_{16}$).

distalem Abschnitt die Aa. metatarseae II, III und IV hervorgehen. Diese sind gerade, schwache Gefäße, welche vom distalen Rande des Rete dorsale pedis entspringen und in den drei lateralen Zwischenknochenräumen auf den Zwischenknochenmuskeln zehenwärts verlaufen.

Etwas hinter den interdigitalen Spalten teilt sich jede der drei lateralen, aber auch die mediale Zwischenknochenarterie in zwei Äste, Aa. digitales dorsales, welche längs der einander zugewendeten dorsalen Ränder der Zehen distalwärts verlaufen. Die A. dorsalis digiti V lateralis entspringt entweder von der A. tarsea lateralis oder aus dem Rete dorsale pedis und verläuft an der lateralen Dorsalseite der kleinen Zehe.

d) Die A. metatarsea dorsalis I ist der eine Endast der A. dorsalis pedis. Sie verläuft im ersten Zwischenknochenraum und gibt die Aa. digitales dorsales für die große Zehe und die mediale A. digitalis dorsalis für die zweite Zehe ab.

e) Der R. plantaris profundus dringt zwischen den beiden Köpfen des M. interosseus dorsalis I durch den proximalen Teil des ersten Zwischenknochenraumes zur Sohle und beteiligt sich an der Bildung des Arcus plantaris.

An den distalen und den proximalen Enden der Zwischenknochenräume treten die Zwischenknochenarterien durch Rami perforantes anteriores und posteriores mit den Arterien der Fußsohle in Verbindung. — Die A. tibialis anterior ist das Homologon der A. interossea dorsalis des Vorderarmes.

Varietäten der A. tibialis anterior: Bei hoher Teilung der A. poplitea liegt der Anfangsteil der A. tibialis anterior auf der vorderen oder auf der hinteren Fläche des M. popliteus. In einigen dieser Fälle entspringt die A. peronaea aus ihr.

In manchen Fällen verläuft die A. tibialis anterior längs der lateralen vorderen Fläche des Unterschenkels am Wadenbein hinab und tritt erst hinter dem Lig. cruciatum über dem Fußgelenk an ihre gewöhnliche Stelle. In anderen Fällen wird sie von der Mitte des Unterschenkels an vollständig oberflächlich verlaufend vorgefunden.

Nicht selten ist die A. tibialis anterior viel schwächer entwickelt als gewöhnlich, selten ist sie stärker ausgebildet. Die schwächere Entwicklung kommt in allen möglichen Graden vor. So kann nur die Großzehen-Schlagader fehlen, welche dann durch Plantaräste ersetzt wird. In anderen Fällen endigt die A. tibialis anterior am proximalen Teil des Fußrückens oder am distalen Ende des Unterschenkels; die A. dorsalis pedis kann dann durch den R. perforans der A. peronaea abgegeben werden, wobei eine Verbindung mit der A. tibialis anterior vorhanden sein oder fehlen kann. In anderen Fällen fehlt die A. tibialis anterior vollständig und wird am Unterschenkel durch perforierende Äste der A. tibialis posterior, am Fuß durch den R. perforans der A. peronaea ersetzt.

Bei schwacher Entwicklung des Arcus plantaris sind zuweilen die Fußrückenarterien und ihre Rami perforantes stärker ausgebildet.

Arteria tibialis posterior, hintere Schienbeinschlagader. Fig. 317, 319.

Sie zieht an der hinteren Fläche des Unterschenkels herunter bis zum Lig. laciniatum und zum Ursprunge des M. abductor hallucis, an welcher Stelle sie sich, von den beiden genannten Organen bedeckt, in die A. plantaris medialis und die A. plantaris lateralis spaltet.

Bei ihrem Ursprung liegt die Tibialis post. ziemlich in der Mitte des Raumes zwischen Schien- und Wadenbein; im Herabsteigen begibt sie sich mehr medianwärts und gelangt in einen Kanal, welcher von den drei tiefen Flexoren des Unterschenkels und dem tiefen Blatt der Fascia cruris gebildet wird (siehe S. 192).

Oben ist die A. tibialis posterior sehr tief gelagert und wird von hinten her durch den Soleus, Plantaris und Gastrocnemius bedeckt; unten liegt sie viel oberflächlicher, indem sie hinter dem medialen Knöchel nur von zwei Fascienblättern und der Haut überlagert wird. Von dem unteren Ende der Achillessehne wird sie dagegen durch reichliches Fettgewebe getrennt, welches zwischen den beiden Blättern der Unterschenkelfascie eingelagert ist. Hinter dem Fußgelenk liegen zwischen

der Arterie und dem medialen Knöchel die Sehnen der Mm. tibialis posterior und flexor digitorum longus, während die Sehne des M. flexor hallucis longus sich an der lateralen Seite der Arterie befindet. Die A. tibialis posterior wird von zwei Venen begleitet. Der N. tibialis liegt im proximalen Teil des Unterschenkels medial von der Arterie, wendet sich aber bald an ihre laterale Seite.

Sie gibt außer zahlreichen Muskelzweigen folgende Äste ab:

a) R. fibularis. Er tritt an der Teilungsstelle der A. poplitea hervor, zieht dicht unter dem Capitulum fibulae nach vorn, gibt der gesamten Nachbarschaft kleine Zweige und geht zum Rete articulare genus.

b) A. peronaea. Sie entspringt 2—3 cm unterhalb des M. popliteus, wendet sich schräg gegen die Fibula, zieht dann längs dieses Knochens, größtenteils bedeckt vom M. flexor hallucis und in einem zwischen Muskel und Fibula gelegenen Kanal, Canalis musculoperonaeus (Hyrtl), abwärts und endigt unterhalb des lateralen Knöchels in Ästen, Rami calcanei laterales, welche die laterale und die hintere Seite des Calcaneus versorgen. Außer zahlreichen Muskelzweigen entsendet sie:

α. A. nutricia fibulae.

β. R. perforans. Er entspringt 4—6 cm oberhalb des lateralen Knöchels, durchbohrt unmittelbar darauf die Membrana interossea, zieht an der vorderen Fläche des Unterschenkels und der Fußwurzel abwärts und senkt sich in das Rete dorsale pedis ein.

γ. R. communicans. Er zieht in der Gegend der oberen Ränder beider Knöchel, bedeckt von den Sehnen der Flexoren, quer hinter dem Schienbein her und vereinigt sich bogenförmig mit einem ähnlichen kleinen Aste der A. tibialis posterior, so daß dadurch eine quere Verbindung beider Stämme hergestellt wird. Sie kann mehrfach vorhanden sein.

δ. A. malleolaris posterior lateralis ist ein kleiner Zweig, welcher häufig aus dem R. communicans kommt und zum Rete malleolare laterale zieht.

ε. Rr. calcanei laterales. Sie verbreiten sich zum Teil an dem lateralen Knöchel, vorzugsweise aber an der lateralen Seite des Calcaneus.

c) A. nutricia tibiae. Ein ziemlich starkes Gefäß, welches aus dem Anfangsteil der A. tibialis post. entspringt, dicht auf der hinteren Fläche des Schienbeines herabsteigt, an die Muskeln kleine Zweige abgibt und durch das Foramen nutricium tibiae eindringt.

d) A. malleolaris posterior medialis. Sie geht dicht hinter dem medialen Knöchel der A. malleolaris anterior medialis entgegen.

e) Rr. calcanei mediales. Sie ziehen zur medialen Fläche der Ferse und bilden mit den Rr. calcanei laterales der A. peronaea um den hinteren Teil des Calcaneus das Rete calcaneum.

f) A. plantaris medialis. Die mediale Sohlenarterie ist der schwächere Endast der A. tibialis posterior und läuft an der medialen Seite der Fußsohle zwischen dem M. abductor hallucis und Flexor digitorum brevis nach vorn gegen den ersten Mittelfußknochen hin. Fig. 319.

Bei genügender Ausbildung senkt sie sich als R. profundus in den Arcus plantaris oder in die A. digitalis communis plantaris I ein. Ein langer feiner Zweig, R. superficialis, verläuft am unteren Rande des Abductor hallucis bis zur großen Zehe und kann die mediale plantare Arterie der großen Zehe vertreten. Ist eine jener Verbindungen vorhanden, so besteht also außer dem tiefen Sohlenbogen noch ein oberflächlicher. Die A. plantaris medialis gibt den beiden Muskeln, zwischen welchen sie verläuft, Äste, ebenso der auf ihrem Wege gelegenen Haut.

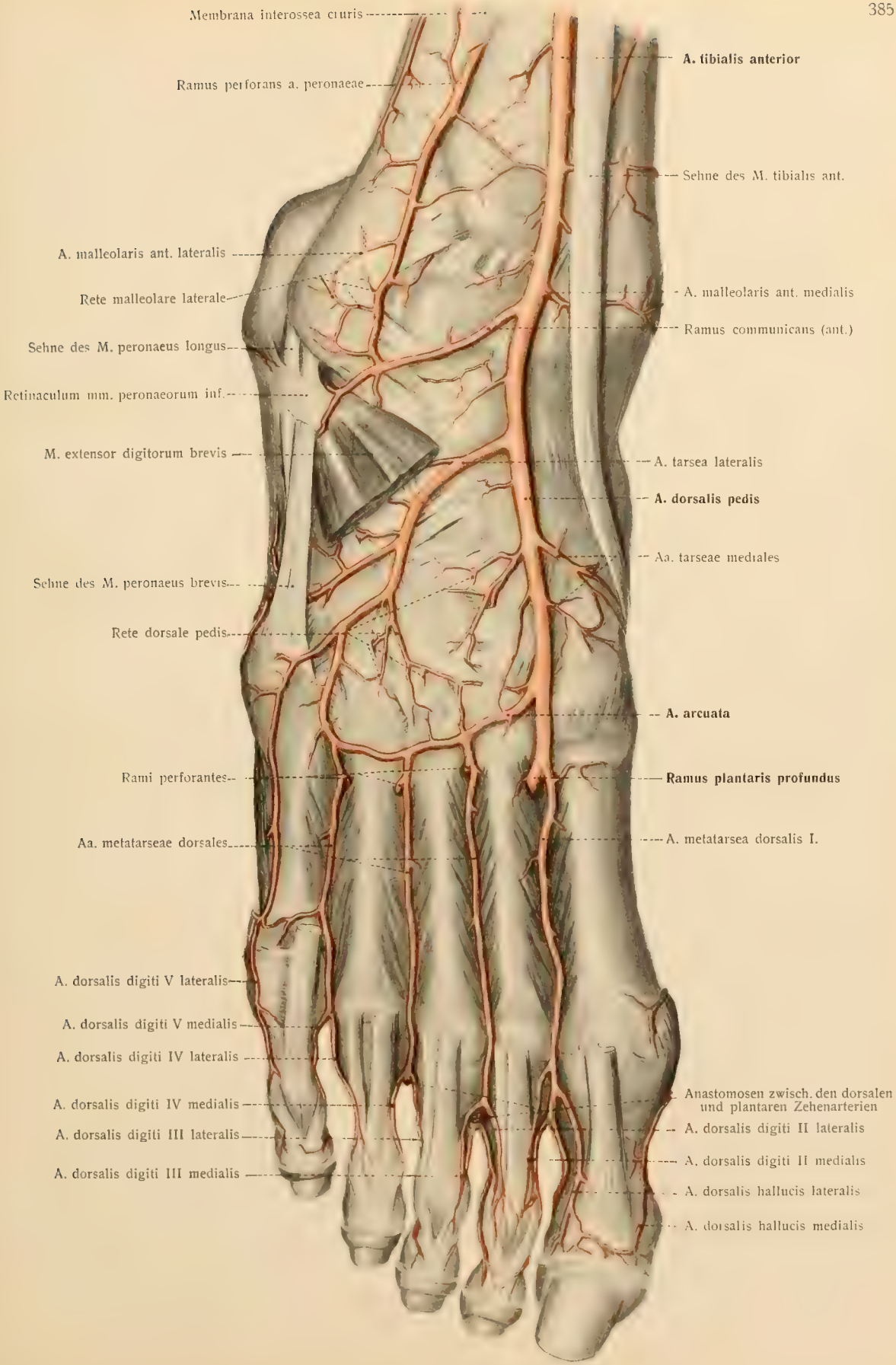

Fig. 318. Arterien des (rechten) Fußrückens ($^{15}/_{16}$).

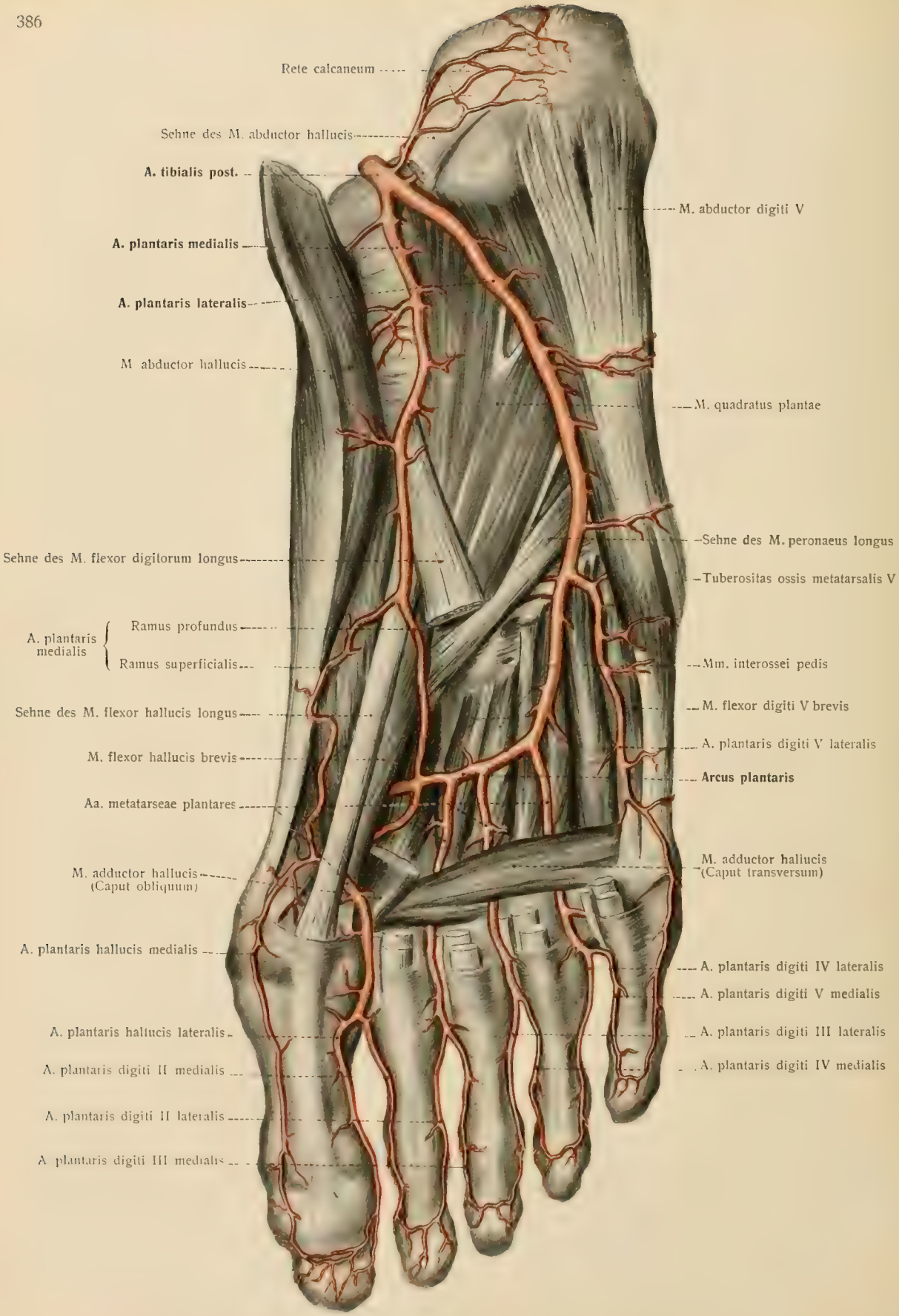

Fig. 319. Arterien der (rechten) Fußsohle ($^{15}/_{16}$).

g) A. plantaris lateralis. Die laterale Sohlenarterie ist der starke laterale Endast der A. tibialis posterior, wird zunächst von dem M. flexor digitorum brevis von unten her bedeckt und zieht in einem lateralwärts und vorwärts konvexen Bogen zwischen letzterem Muskel und dem Quadratus plantae bis zur Basis des fünften Metatarsalknochens, dann zieht sie zwischen den Mm. interossei und dem Caput obliquum des Adductor hallucis medianwärts und bildet den Arcus plantaris.

Arcus plantaris, Sohlenbogen. Fig. 319.

Der Arcus plantaris entsteht durch die Vereinigung der A. plantaris lateralis (aus der A. tibialis posterior) mit dem R. plantaris profundus (aus der A. tibialis anterior). Er verläuft mit lateral-vorderer Konvexität dicht unter den Basen der Mittelfußknochen, zwischen ihnen und den Sehnen der Zehenbeuger und dem Caput obliquum des Adductor hallucis; er stimmt also in bezug auf Lage mit dem tiefen Hohlhandbogen überein. Die Äste des Arcus plantaris versorgen die Sohlenflächen der Zehen und teilweise den Fußrücken. Von ihm gehen ab:

a) Aa. metatarseae plantares. Sie verlaufen in den vier Zwischenräumen der Mittelfußknochen nach vorn und teilen sich an den vorderen Enden derselben in je zwei Aa. digitales plantares, für je die beiden einander zugewendeten Ränder der Zehen.

Die Arterien beider Ränder je einer Zehe bilden eine terminale Arkade mit reicher Verästelung und senden auch seitliche Zweige zum Zehenrücken. Lateral von der A. metatarsea plantaris IV geht aus dem Arcus plantaris die Arterie des lateralen Randes des fünften Metatarsale und der kleinen Zehe hervor, die A. plantaris lateralis digiti quinti. Aus der A. metatarsea plantaris prima dagegen entspringt in der Gegend des Köpfchens des ersten Metatarsalknochens die Arterie des medialen Randes der großen Zehe, A. plantaris medialis hallucis. Sie ist es, welche meist eine Verbindung mit dem vorderen Ende der A. plantaris medialis eingeht.

b) Rr. perforantes. Es gibt hintere (proximale) und vordere (distale) durchbohrende Arterien. Die proximalen sind drei Äste, welche durch die hinteren Abteilungen der drei lateralen Zwischenknochenräume des Mittelfußes dringen und sich am Fußrücken mit den Aa. metatarseae dorsales verbinden. Die vorderen durchbohrenden Arterien kommen aus den vorderen Enden der Aa. metatarseae plantares oder dem hinteren Ende eines ihrer Teilungsäste und ziehen zu den Rückenarterien der Zehen.

Rete articulare genus.

Das Rete articulare genus stellt ein aus arteriellen Zweigen gebildetes ausgedehntes Netzwerk dar, welches die Kapsel des Kniegelenkes umgibt; folgende Arterienstämmchen nehmen an ihrer Bildung teil:

1. A. genus suprema.
2. „ „ superior medialis.
3. „ „ „ lateralis.
4. „ „ media.
5. „ „ inferior medialis.
6. A. genus inferior lateralis.
7. R. fibularis.
8. A. recurrens tibialis posterior.
9. „ „ „ anterior.

Rete malleolare mediale et laterale.

Das Rete malleolare mediale, welches die freie Fläche des Malleolus medialis einnimmt, wird durch die A. malleolaris anterior medialis, die proximalen Aa. tarseae mediales und durch die A. malleolaris posterior medialis gebildet. Am Rete malleolare laterale nehmen die Verzweigungen der A. malleolaris anterior lateralis, einer etwa vorhandenen A. malleolaris posterior lateralis, sowie hintere Äste der A. tarsea lateralis teil.

Rete calcaneum.

Das Fersennetz empfängt Zweige aus dem Rete malleolare mediale und laterale und wird insbesondere gebildet von den zahlreichen und ansehnlichen Rami calcanei mediales der A. tibialis posterior, sowie von den Rami calcanei laterales der A. peronaea.

Rete dorsale pedis.

Das arterielle Netz des Fußrückens ist dicht auf dem dorsalen Bandapparat der Fußwurzel ausgebreitet.

Die dasselbe bildenden Arterien sind:

R. perforans a. peronaeae.
Aa. tarseae mediales,
A. tarsea lateralis,
A. arcuata.

Durch die Rami perforantes posteriores steht das Rete dorsale pedis mit dem Arcus plantaris in Zusammenhang.

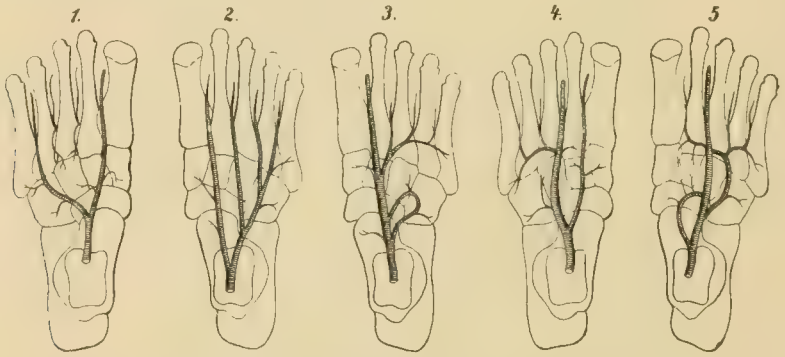

Fig. 320.

Verschiedene Formen der Arterienverästelung auf dem Fußrücken. (H. Meyer.)

Aus dem Rete dorsale pedis gehen die drei lateralen Aa. metatarseae dorsales, sowie die A. dorsalis lateralis digiti minimi hervor.

Wie sich das Rete dorsale pedis im einzelnen umgestaltet, hängt von verschiedenen Zufälligkeiten ab. Im allgemeinen wird sich eine gleichmäßige Längsrichtung gegen alle Zehen geltend machen und in allen Zwischenknochenräumen gewöhnlich ein Einströmen durch die Rami perforantes in alle Aa. metatarseae dorsales wahrgenommen werden.

Als Seitenstrom des in der A. dorsalis pedis vorliegenden Hauptstromes kann sich die A. arcuata geltend machen, aber sie kann auch ganz oder teilweise ausfallen. Der Hauptstrom kann auch in das zweite Interstitium gelangen, er kann sich in einen dem ersten und einen dem vierten Interstitium angehörenden starken Strom spalten usw. (H. Meyer). Vgl. Fig. 320.

Varietäten: Die A. tibialis posterior wird bei hoher Teilung der A. poplitea länger. Nicht selten ist die A. tibialis posterior schwächer als gewöhnlich und wird unten durch den queren Verbindungsast oder durch zwei solcher Gefäße wieder mächtiger. In anderen Fällen findet sich an Stelle der Fortsetzung der A. tibialis posterior nur ein Muskelast für die obere Abteilung des Unterschenkels, während die unteren Verzweigungen vollständig von der stärker ausgebildeten A. peronaea übernommen werden.

Der Ursprung der A. peronaea rückt manchmal weiter distalwärts, fast bis zur Mitte des Unterschenkels hin, manchmal auch proximalwärts und kann sich bis zum Abgang der A. tibialis anterior oder gar bis zur A. poplitea erstrecken. In manchen Fällen hoher Teilung gibt die A. tibialis anterior die A. peronaea ab. Viel häufiger kommt eine Verstärkung der A. peronaea vor als eine Schwächung; sie ersetzt alsdann die untere Abteilung der A. tibialis posterior in einer oder der anderen Weise. In den seltenen Fällen, in welchen sie das untere Ende des Beines nicht erreicht, wird ihr Gebiet von Zweigen der A. tibialis posterior versorgt. Ihr vorderer Ast (Ram. perforans) verstärkt nicht selten die schwach entwickelte A. tibialis anterior oder ersetzt sie auf

dem Fußrücken vollständig. Manchmal fehlt dieser vordere Ast, und dann tritt die A. tibialis anterior an seine Stelle. In äußerst seltenen Fällen fehlt die A. peronaea vollständig.

Die Rami perforantes posteriores des Arcus plantaris, welche in der Regel nicht sehr groß sind, werden bei schwach entwickeltem Rückennetz stärker und geben die Aa. metatarseae dorsales ab.

Der Arcus plantaris wird manchmal fast ausschließlich durch den Ramus plantaris profundus der A. dorsalis pedis gebildet, einerlei, ob diese ein Ast der A. tibialis anterior oder des R. perforans der A. peronaea ist. Manchmal gibt auch die A. dorsalis pedis unmittelbar die Aa. digitales plantares der großen Zehe ab; endlich kommt es vor, daß zwei Aa. metatarseae plantares mit einem gemeinsamen Stamm aus dem Arcus plantaris hervorgehen.

In vergleichend anatomischer Hinsicht ist folgendes von Bedeutung.

Die als A. tibialis anterior, tibialis posterior und peronaea bezeichneten Gefäße treten nicht von vornherein als solche auf, sondern gehen aus Gefäßrevolutionen hervor und stellen sekundäre Gebilde dar, hervorgegangen aus Anastomosen verschiedener, zu neuen Kombinationen vereinigter Gefäßstücke (E. Zuckerkandl, 1895).

Als primäre Tibialis anterior der Säuger bezeichnet Z. die Arterie dann, wenn sie sich nach Perforation der Membrana interossea in den Streckmuskeln des Unterschenkels erschöpft, während die sekundäre Tibialis anterior, als Stamm dem N. peronaeus folgend, auch die Verzweigung der Dorsalis pedis enthält. Als primäre Tibialis posterior ist das distale Stück der A. saphena anzusprechen, da es vom Sprunggelenk an dem hinteren Schienbeinnerven folgt. Die sekundäre Tibialis posterior verhält sich wie beim Menschen, d. h. sie stammt aus der Poplitea und schließt sich schon in der Kniekehle dem genannten Nerven an. Mit dem Namen A. interossea cruris belegt Z. ein Gefäß, welches als hintere Verlängerung der Poplitea, auf dem Skelet, bzw. auf der Membrana interossea gelagert herabzieht.

An der A. saphena, deren Anfangsteil die Arteria genus suprema des Menschen darstellt, lassen sich vier Äste unterscheiden: 1. die eben erwähnte primäre Tibialis posterior, 2. ein R. posterior für die Hinterseite des Unterschenkels, 3. eine A. dorsalis pedis superficialis, welche vor, und eine A. dorsalis pedis profunda, welche unterhalb der Sehne des M. tibialis anterior den Fußrücken erreicht (Anat. Hefte, XV, 1895). Vergl. auch J. Popowski, Anat. Anz. 1894, und „Das Arteriensystem", Tomsk 1894 (russisch). A. Mannu: Arteriae plantares pedis mammalium. Internat. Monatsschrift für Anat. u. Phys. Bd. XXII, 1905. — Derselbe: Arteria peronaea communis, profunda, superficialis. Ebenda Bd. XXIII, 1906. — Derselbe: Sur un cas intéressant de „Arteria saphena magna" chez l'homme, Bibliographie anatomique T. XIV.

B. Venen des großen Kreislaufes.

Die Venen des großen Kreislaufes bilden drei natürliche Abteilungen:

a) das System der Herzvenen,

b) das System der oberen Hohlvene und

c) das System der unteren Hohlvene.

a) Venae cordis. Herzvenen. Fig. 242, 243.

1. Sinus coronarius: Die Herzvenen mit Ausnahme der Vv. cordis antt. und der Vv. cordis minimae sammeln sich in einem ansehnlichen Stamme: V. cordis magna, und dessen Fortsetzung, Sinus coronarius, welcher sein Blut in den hinteren Teil des rechten Vorhofes in den Winkel zwischen der unteren Hohlvene und der rechten Atrioventrikularöffnung ergießt (über die durch die Valvula sinus coronarii geschützte Mündung, siehe S. 252). Am Übergang der Vena magna in den Sinus, welchem ungefähr die Mitte der Breite des linken Atrium entspricht, befindet sich eine durch zwei Segel gebildete Klappe.

Der Sinus coronarius, das Endstück der V. cordis magna, ist in die Muskulatur der Vorhöfe eingeschlossen und stellt einen Rest der früheren V. cava superior sinistra dar. An der Grenze beider Venenabschnitte liegt meist eine einfache oder doppelte Klappe. Mit einfachen Klappen sind oft auch die Einmündungen der vertikalen Äste versehen.

2. V. cordis magna. Die große Blutader des Herzens beginnt an der

Spitze des Herzens, wo sie mit den Venen der hinteren Fläche des Herzens anastomosiert, zieht in der vorderen Längsfurche unter zunehmender Stärke zur Basis der Kammer, wendet sich dann in der Kranzfurche nach links und hinten und geht endlich in den Sinus coronarius über.

In der vorderen Längsfurche nimmt sie Zweige von beiden Kammern und der Scheidewand auf; auf ihrer horizontalen Bahn senken sich Zweige vom linken Vorhof und von der linken Kammer in sie ein. Am linken Rande der linken Kammer nimmt sie von dieser eine stärkere Vene auf.

3. V. posterior ventriculi sinistri. Auf der hinteren Fläche der linken Kammer links von der hinteren Längsfurche aufwärts ziehend, mündet sie in den Anfangsteil des Sinus coronarius.

4. V. cordis media. Sie zieht in der hinteren Längsfurche der Kammern aufwärts zum Sinus coronarius; manchmal mündet sie selbständig neben dem Sinus in den rechten Vorhof.

5. V. cordis parva. Die rechte Kranzblutader ist ein aus mehreren kleinen Gefäßchen der hinteren Fläche des rechten Vorhofes und der rechten Kammer gebildetes Stämmchen, welches in dem rechten Teil der hinteren Kranzfurche verläuft und in den Sinus coronarius oder unmittelbar in den rechten Vorhof mündet.

Die Verästelung der Herzvenen folgt im allgemeinen der Bahn der Arterien; ausnahmsweise ist eine Arterie von zwei, in der Regel nur von einer Vene begleitet.

6. V. obliqua atrii sinistri (Marshalli). Sie gehört gleich dem Sinus coronarius zu den Resten der V. cava superior sinistra. Sie beginnt an der Falte des Herzbeutels, welche den obliterierten Strang, Lig. venae cavae sinistrae, dieses Gefäßes enthält, verläuft über die hintere Fläche des linken Vorhofes schräg von links nach rechts und senkt sich klappenlos in den Sinus coronarius. Meist ist sie schwach entwickelt.

7. Vv. cordis anteriores sind eine oder mehrere kleinere an der vorderen Wand des rechten Ventrikels befindliche Äste, welche am unteren vorderen Rand des rechten Atrium einmünden.

8. Vv. cordis minimae sind sehr kleine Gefäße aus der Wand der Vorhöfe und des Septum atriorum, welche direkt (durch die Foramina venarum minimarum) in das rechte Atrium münden.

b) Gebiet der oberen Hohlvene.

Allgemeines: Die obere Hohlvene erhält ihr Blut fast genau aus demselben Verbreitungsgebiet, zu welchem die Äste des Aortenbogens und der absteigenden Brustaorta das Blut hinführen.

Ihre Wurzeln liegen daher in den Gebieten des Kopfes, des Halses, der Brust und der oberen Extremitäten. Sie alle streben, die V. azygos ausgenommen, zur Gegend des Unterhalses und vereinigen sich hier auf jeder Körperseite zunächst zu einem gemeinsamen Stamme, der ungenannten Blutader, V. anonyma, Fig. 321.

1. Vena cava superior, obere Hohlvene.

Der Stamm der V. cava superior s. descendens beginnt dicht unterhalb und hinter dem Knorpel der rechten ersten Rippe neben dem rechten Sternumrande und geht aus dem Zusammenfluß der beiden Vv. anonymae hervor. Fig. 182, 321.

Topographisches: In leichter Biegung mit nach rechts gerichteter Konvexität an der rechten Seite des Sternum rechts von der Aorta zur Herzbasis hinabziehend, mündet sie dicht über dem rechten dritten Sternokostalgelenk nach kurzem Verlauf in den rechten Vorhof. Schon hinter der zweiten Rippe empfängt sie eine unvollständige Scheide vom Herzbeutel. Rechter-

seits liegt sie der Pleura mediastinalis dextra und der rechten Lunge, linkerseits der Aorta an und kreuzt im Absteigen die hinter ihr liegenden Bestandteile der rechten Lungenwurzel. An ihrer rechten Seite zieht der N. phrenicus dexter abwärts. Sie führt keine Klappen.

Unmittelbar vor ihrem Eintritt in den Herzbeutel nimmt sie die von hinten kommende V. azygos auf und erhält dadurch eine Verbindung mit der V. cava inferior.

In den Stamm der V. cava superior dringen außerdem nur wenige kleine Äste aus der nächsten Nachbarschaft, Vv. pericardiacae et mediastinales anteriores, manchmal aber auch die starke V. mammaria interna dextra.

Varietät: In sehr seltenen Fällen nimmt der Stamm der V. cava superior die obere rechte Lungenvene auf. Fig. 322.

2. Venae anonymae (dextra et sinistra), unbenannte Venen. Fig. 182, 321.

Die Vv. anonymae sammeln das Blut aus dem Kopf, dem Hals und dem Arm. Sie entstehen hinter dem Sternoclaviculargelenk durch die Vereinigung der V. jugularis interna und der V. subclavia, ziehen von ihrer Bildungsstelle aus zum unteren Rande und medialen Ende des rechten ersten Rippenknorpels und vereinigen sich dort unter nahezu rechtem Winkel miteinander zur oberen Hohlvene.

Die V. anonyma dextra ist sehr kurz, verläuft nahezu senkrecht und liegt mit ihrer rechten Seite dem Pleurasack und der Spitze der rechten Lunge dicht an.

Die V. anonyma sinistra ist etwa dreimal so lang als die rechte und verläuft leicht absteigend von links nach rechts hinter dem oberen Teil des Brustbeinhandgriffes her, von dem sie nur durch die Ursprünge der geraden unteren Zungenbeinmuskeln getrennt wird. Dabei liegt sie den Ästen des Aortenbogens unmittelbar auf und ruht auf dessen höchster Stelle. Beide Vv. anonymae besitzen keine Klappen.

Varietät: In seltenen Fällen dringen die beiden Vv. anonymae getrennt in den rechten Vorhof ein.

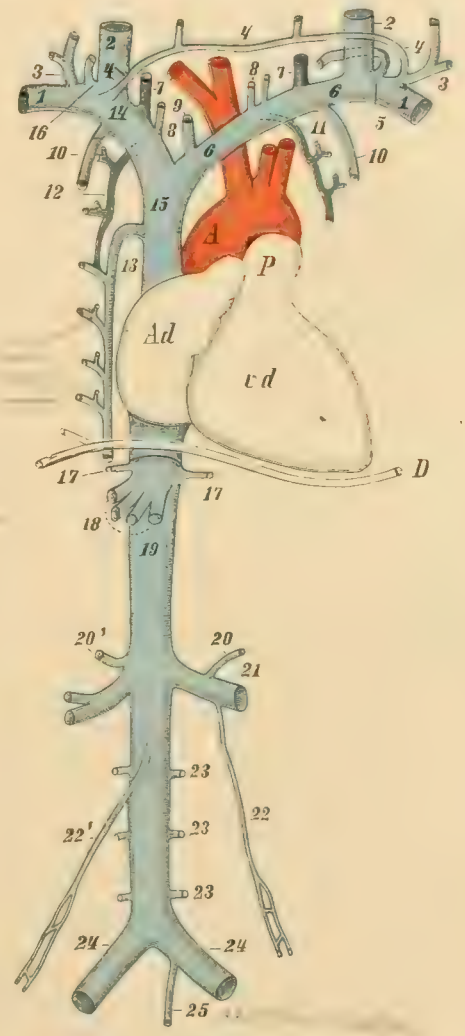

Fig. 321.

System der beiden Hohlvenen.

Ad Atrium dextrum; *vd* Ventriculus dexter; *A* Aorta; *P* A. pulmonalis; *D* Diaphragma. 1 V. subclavia; 2 V. jugularis int.; 3 V. jugularis externa; 4 Arcus venosus juguli; 5 Ductus thoracicus; 6, 6 V. anonyma sinistra; 7 vereinigtes Stämmchen der V. cervicalis profunda und V. vertebralis; 8 Vv. thyreoideae inferiores; 9 V. thyreoidea ima; 10 V. mammaria interna; 11 V. intercostalis suprema sinistra; 12 V. intercostalis suprema dextra; 13 V. azygos und ihre segmentalen Venen mit R. anterior und posterior; 14 V. anonyma dextra; 15 V. cava sup.; 16 Ductus lymphaticus dexter; 17 Vv. phrenicae inferiores; 18 Vv. hepaticae; 19 V. cava inferior; 20, 20' V. suprarenalis; 21 V. renalis; 22, 22' Vv. spermaticae internae; 23 Vv. lumbales; 24 V. iliaca communis; 25 V. sacralis media.

In die Stämme der Vv. anonymae tritt eine Anzahl von Gefäßen der Hals- und Brustgegend ein. Fig. 182, 321.

a) Vv. thyreoideae inferiores, V. thyreoidea ima. Sie kommen aus einem Geflecht, Plexus thyreoideus impar, welches den unteren Teil der Schilddrüse einnimmt, auf der vorderen Fläche der Luftröhre liegt und auch die V. laryngea inf. aufnimmt. Aus diesem Geflecht gehen zwei oder drei Gefäße hervor, von welchen das rechte sich leicht nach rechts biegt und in die V. anonyma dextra, seltener in die V. cava superior mündet, während das linke, und, wenn vorhanden, auch das mittlere, V. thyreoidea ima, zur V. anonyma sinistra ziehen. Sie stehen meist durch seitliche Anastomosen miteinander in Verbindung.

Die Vv. thyreoideae inferiores münden zuweilen auch in die V. jugularis communis ein.

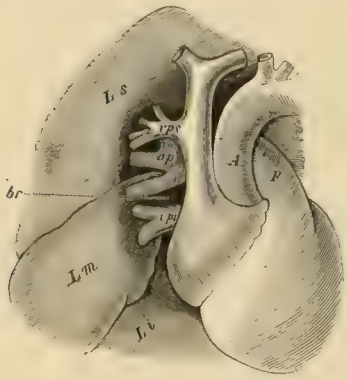

Fig. 322.

Fall von Einmündung der rechten oberen Lungenvene in die Cava superior.

A Aorta; *P* A. pulmonalis; *vps* rechte obere Lungenvene; *vpi* Teil der rechten unteren Lungenvene; *Ls* oberer, *Lm* mittlerer, *Li* unterer Lappen der rechten Lunge, welche zurückgeschlagen ist; *br* ein Ast des Bronchus dexter. (C. Gegenbaur.)

b) Zahlreiche kleinere Äste kommen von den im Mediastinalraum befindlichen Organen, es sind:

α. Vv. thymicae.
β. Vv. pericardiacae.
γ. Vv. phrenicae supp.
δ. Vv. mediastinales antt.
ε. Vv. bronchiales antt.
ζ. Vv. tracheales.
η. Vv. oesophageae.

c) Die V. vertebralis beginnt am Hinterhauptbein, hängt hier mit der V. occipitalis, zuweilen durch einen feinen Ast mit der Vene des Emissarium condyloideum zusammen und begleitet meist einfach, selten doppelt die A. vertebralis durch die Foramina transversaria der sechs oberen, manchmal aller sieben Halswirbel, indem sie Geflechte um die Arterie bildet. Als ansehnliches Gefäß mündet sie meist in das obere Ende der V. anonyma ein. Auf ihrem Wege erhält sie durch das Foramen occipitale und die Foramina intervertebralia Zuflüsse von den Geflechten des Wirbelkanals und steht mit einem Venengeflecht, welches dicht auf der Halswirbelsäule aufliegt, Plexus vertebralis cervicalis, in Verbindung. Häufig tritt in ihr unteres Ende noch eine von der vorderen Seite der tiefen Halsmuskeln herkommende Vene, V. vertebralis externa anterior, ein.

d) V. cervicalis profunda. Die tiefe Nackenvene verläuft auf der tiefsten Schicht der Nackenmuskeln, gedeckt durch den M. semispinalis und durch ihn von der gleichnamigen Arterie geschieden, leicht geschlängelt von der Hinterhauptgegend abwärts und verbindet sich in der Regel mit der schwächeren V. vertebralis; seltener mündet sie unmittelbar in die V. anonyma. Sie steht mit den benachbarten Halsgeflechten in Verbindung.

Während die vorhergehenden Venen obere Äste der V. anonyma darstellen, sind die beiden folgenden als untere Äste zu unterscheiden.

e) V. mammaria interna. In der Nähe der Mündung einfach, im übrigen Verlauf doppelt, verläuft die V. mammaria interna zu beiden Seiten der gleichnamigen Arterie. Sie beginnt mit der Vena epigastrica superior, welche wiederum die Bauchdeckenvenen, Vv. subcutaneae abdominis, aufnimmt, steht mit der gegenseitigen Vene in Verbindung, dringt hinter den Rippenknorpeln, vor der Pleura costalis aufwärts und begleitet sämtliche Zweige der gleichnamigen

Arterie mit Ausnahme ihrer visceralen Äste, deren entsprechende Venen unmittelbar in die V. anonyma oder V. cava superior zu münden pflegen. Manchmal dringt auch die V. mammaria dextra in die Vena cava sup. selbst ein.

f) V. intercostalis suprema. Sie verhält sich auf beiden Seiten nicht ganz gleich. Die Dextra nimmt die Gefäße des ersten oder der ersten zwei bis drei Brustsegmente auf, mündet in die V. anonyma dextra oder in die V. cava sup. und steht mit der Vene des folgenden Segmentes oder mit der V. azygos in Verbindung.

Die Sinistra ist je nach der Ausdehnung der V. hemiazygos verschieden groß. Sie nimmt meist die drei bis vier oberen Segmentalvenen der Brust auf und wendet sich von der Wirbelsäule zur V. anonyma sinistra, nachdem sie gewöhnlich die linke Bronchialvene vorher aufgenommen hat. Sie tritt in verschiedenster Weise mit der V. hemiazygos und azygos in Verbindung.

3. Vena jugularis interna, innere Drosselvene. Fig. 323, 325.

Die V. jugularis interna beginnt mit einer trichterförmigen Erweiterung, Bulbus superior venae jugularis, in dem hinteren weiteren Teil des Foramen jugulare und zieht in der unmittelbaren Nähe der A. carotis interna abwärts. Sie liegt dabei anfangs an der hinteren, dann an der lateralen Wand dieses Gefäßes und nimmt am großen Zungenbeinhorn die V. facialis communis auf, verläuft dann auf der lateralen vorderen Seite der Carotis communis, hinter dem tiefen Blatt der Fascia colli, abwärts zur Vereinigungsstelle mit der V. subclavia hinter dem Sternoclaviculargelenk, woselbst sie den Bulbus inferior venae jugularis bildet. Der Bulbus ist aufwärts durch eine einfache oder zweiteilige Klappe geschlossen, welche mit dem freien Rande abwärts ragt. Zuweilen rückt die Klappe bis zum Vereinigungswinkel der V. jugularis int. mit der Subclavia herab. Auch kommt eine obere zweiteilige und untere einfache Klappe vor. Der rechte Bulbus ist meist größer als der linke.

In den Bulbus sup. venae jugularis münden der Sinus transversus der harten Hirnhaut, sowie die Vena canaliculi cochleae, selten mündet in ihn der Sinus petrosus inferior, häufiger steht der Bulbus in Verbindung mit dem Rete canalis hypoglossi.

Dadurch führt die Jugularis interna die Hauptmasse des Blutes aus der Schädelhöhle ab; doch ergießt sich das Venenblut der Schädelhöhle nicht ausschließlich durch die beiden Vv. jugulares internae, sondern findet seinen Abfluß teilweise noch durch eine Anzahl kleinerer Gefäße; immer aber nehmen sie den weitaus größten Teil des Blutes auf, welches den Gebilden der Schädelhöhle durch die Aa. carotides internae und vertebrales zugeführt wird. Mit den Venenräumen der Schädelhöhle hängen zahlreiche kleinere Verbindungszüge zu äußeren Venen zusammen, welche teilweise direkt durch die Emissarien verlaufen, teilweise durch die Venae diploicae vermittelt werden. — Hansberg: Casuistische Mitteilungen, Zeitschrift f. Ohrenheilkunde 1903.

Außer dem Blut aus der Schädelhöhle und von der Vena facialis communis nimmt die V. jugularis interna noch solches von dem Schlunde, der Zunge, dem Kehlkopf und manchmal der Glandula thyreoidea auf.

a) Vv. pharyngeae. Die Schlundvenen gehen an der hinteren und lateralen Seite des Schlundes aus dem Plexus pharyngeus hervor, welcher mit den benachbarten Venen der Tuba auditiva, des Gaumensegels und seiner Muskeln in Verbindung steht und auch die Vena canalis pterygoidei (Vidii) aufnimmt. Sie dringen gewöhnlich in den Stamm der V. jugularis interna ein. Zuweilen verbinden sie sich auch mit den benachbarten Venen und gelangen so in diesen

oder in einen anderen Venenstamm des Halses. Der Plexus pharyngeus steht mit dem Plexus pterygoideus und Plexus vertebralis in Verbindung.

b) Vv. linguales. Die Zungenvenen entsprechen im allgemeinen der Verbreitung der A. lingualis, doch ist das Verhältnis der Stärke der Äste ein verschiedenes; auch vereinigen sie sich nur selten zu einem einzigen Stamm.

α. Vv. linguales profundae. Je eine Vene zieht oberhalb und unterhalb der A. profunda linguae bis zu deren Ursprung; hier treten sie vereinigt oder getrennt zur V. facialis communis oder zur V. facialis posterior. Beide Zungenvenen gehen zahlreiche Verbindungen untereinander ein und umspinnen so die Arterie.

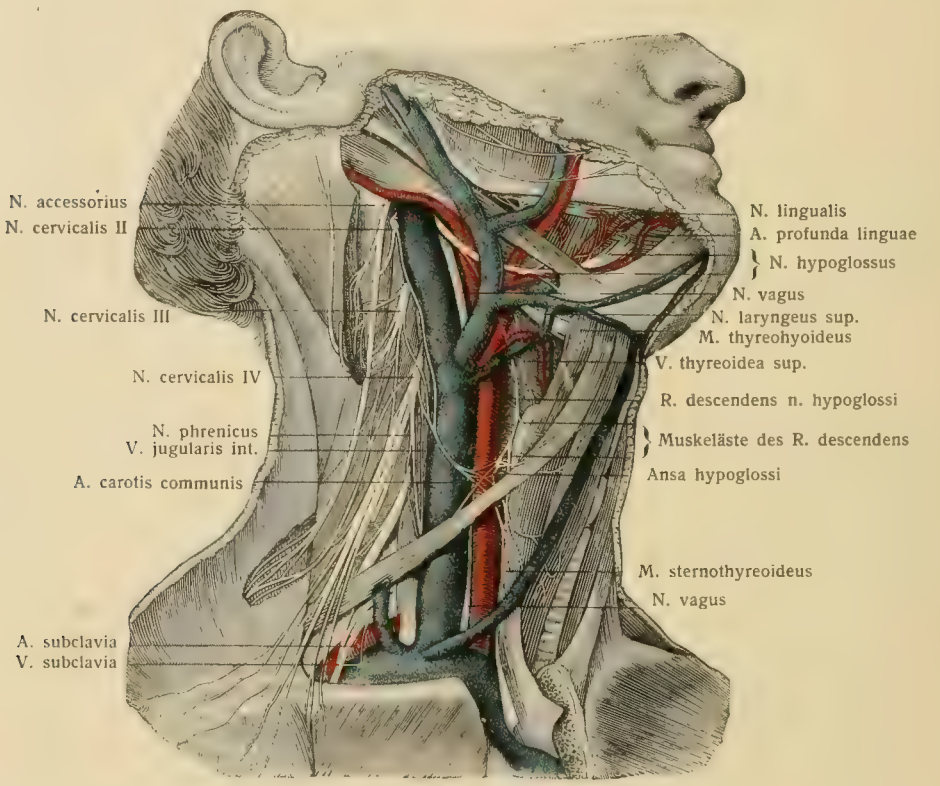

Fig. 323.

Die großen Gefäße des Halses (nach Hirschfeld und Léveillé). 1:2.

Der M. sternocleidomastoideus, das Platysma, ein Teil des Brustbeines und des rechten Schlüsselbeines sind entfernt.

β. Vv. dorsales linguae. Sie gehen als ansehnliche Venen doppelt oder einfach aus dem reich entwickelten Rete dorsale linguae hervor, welches sich namentlich mächtig auf dem hinteren Teil des Zungenrückens ausbreitet und seitlich zu den Tonsillen erstreckt; sie ziehen zur V. facialis posterior.

γ. V. sublingualis. Meist ein starkes Gefäß, welches an der lateralen Fläche des M. hypoglossus rückwärts verläuft, Äste von den benachbarten Speicheldrüsen und von dem den Ductus submaxillaris umspinnenden Geflecht erhält und meist in die V. facialis communis mündet. Ein einzelner starker Zweig, Vena comitans n. hypoglossi, begleitet den N. hypoglossus.

Von den Vv. linguales anastomosiert der eine oder andere der Äste oben mit dem Plexus pharyngeus, unten mit der V. thyreoidea superior. Statt gemeinsam oder gesondert in die Jugularis interna zu münden, können sie gesondert auch in die V. facialis communis eintreten.

c) V. sternocleidomastoidea verläuft zusammen mit der gleichnamigen Arterie und mündet oft in die Vena thyreoidea sup. ein.

d) Vv. thyreoideae superiores. Sie treten aus der oberen Abteilung der Schilddrüse hervor und verlaufen fast quer lateralwärts zur V. jugularis interna. Die obere nimmt vorher noch die V. laryngea superior auf, welche das Blut aus dem Inneren des Kehlkopfes sammelt und durch die Membrana hyothyreoidea nach außen gelangt. Zuweilen tritt die V. laryngea superior unmittelbar zur V. jugularis communis.

e) V. facialis communis. (Fig. 323—325.) Die gemeinsame Gesichtsvene stimmt in ihrer Verbreitung mit dem größeren Teil der A. carotis externa überein. Sie bildet sich in der Gegend des Unterkieferwinkels durch den Zusammenfluß zweier Stämme, von welchen der eine, V. facialis anterior, der A. maxillaris externa, der andere, V. facialis posterior, den beiden Endästen der Carotis externa entspricht. An der äußeren Seite des M. buccinator ist eine starke Verbindung beider Stämme durch die V. facialis profunda vorhanden.

Der gemeinsame kurze Stamm, etwa 5 mm stark, zieht lateral von der A. carotis externa, nur vom Platysma bedeckt, zu seiner Mündungsstelle.

A) V. facialis anterior. (Fig. 323—325.) Die vordere Gesichtsvene entsteht am medialen Augenwinkel als V. angularis (Fig. 330) aus dem Zusammenflusse der Vv. frontalis, supraorbitalis, ophthalmica superior und verläuft schräg über die Seitenfläche des Gesichtes zum vorderen Rande des M. masseter. Sie hat daher zwar die gleiche Richtung wie die A. maxillaris externa, läuft jedoch gestreckter, ohne Windungen, und ist nach hinten von der Arterie gerückt. Am unteren Rande des Unterkiefers (wo sie ihre erste Klappe besitzt) wendet sie sich stark rückwärts, liegt auf der Kapsel der Glandula submaxillaris und vereinigt sich mit der V. facialis posterior zur Vena facialis communis.

Der Reihe nach treten folgende Äste zur Bildung der Vena facialis ant. zusammen (siehe Fig. 324, 325):

α. V. frontalis. Die Stirnvene steigt am Vorderkopf schräg gegen die Nasenwurzel hinab und steht oben mit der Schläfenvene in Verbindung; in ihrem untersten Teil läuft sie fast parallel mit dem gleichen Gefäß der anderen Seite, mit dem sie meist durch quere Anastomosen zusammenhängt. Manchmal bildet sich aus beiden ein kurzer gemeinsamer Stamm, der an der Nasenwurzel sich wieder in zwei Äste gabelt. Sie nimmt Zweige von der Augenbrauengegend, vom Nasenrücken und vom oberen Augenlide auf.

β. V. supraorbitalis (externa). Lateral von der V. frontalis gelegen, verbindet sie sich mit der V. frontalis.

γ. V. angularis, der Anfang der vorderen Gesichtsvene, steht gleich den Vv. frontalis und supraorbitalis in Verbindung mit dem vorderen Ende der V. ophthalmica superior. Doch kann das Blut der äußeren Gesichtsvenen nicht in die Ophthalmica, wohl aber das Blut der letzteren in die Gefäße der Gesichtswand abfließen (Merkel). Sie nimmt an ihrem Ursprunge einige Vv. palpebrales superiores auf.

δ. Vv. nasales externae. Sie kommen von der Nase und münden in die mediale Seite der V. facialis anterior.

ε. Vv. palpebrales inferiores; sie kommen aus dem Geflecht des unteren Augenlides und ziehen medianwärts und abwärts zur Gesichtsvene.

ζ. V. labialis superior aus der Oberlippe.

η. V. facialis profunda seu buccinatoria. Sie verläuft als ansehnliches Gefäß auf dem M. buccinator von hinten nach vorn und verbindet den Plexus pterygoideus mit der V. facialis anterior.

ϑ. Vv. labialis inf., massetericae, parotideae antt. Sie dringen unterhalb des Mundwinkels in den Stamm der Vena facialis ant.

ι. V. submentalis. Sie ist meist ansehnlich, beginnt unter dem Kinn, nimmt Äste von den Muskeln am Boden der Mundhöhle, von der Glandula sublingualis, oft auch von der Glandula submaxillaris auf und mündet am unteren Rande des Unterkiefers in den Stamm.

$\varkappa$. V. palatina. Sie führt Blut aus der Umgebung der Mandeln und des weichen Gaumens von der Seite des Schlundes her zur vorderen Gesichtsvene.

B) V. facialis posterior. Die hintere Gesichtsvene verläuft vor der Ohrmuschel abwärts gegen den Unterkieferwinkel und nimmt auf diesem Wege folgende Äste auf. Fig. 324, 325, 330.

α. V. temporalis superficialis. Sie beginnt bogenförmig an dem oberen Teil der Seitenfläche des Schädels und steht mit den Vv. frontalis und occipitalis, aber auch mit dem gleichen Gefäß der anderen Seite in Verbindung. In der Scheitelgegend nimmt sie die Vene aus dem Emissarium parietale auf. Sie zieht auf der Fascia temporalis vor der Ohrmuschel entweder als einfaches Gefäß hinab, oder mit vorderen und hinteren Stämmchen, welche sich an der Wurzel des Jochbogens vereinigen.

β. V. temporalis media. Sie entspringt in dem Fleisch des M. temporalis, zieht subfascial bis zum Jochbogen, durchbricht hier die Fascie und vereinigt sich mit der vorhergenannten Vene.

γ. Vv. parotideae posteriores, mehrere von der Parotis kommende kleine Venen.

δ. Vv. articulares mandibulae, von einem um das Kiefergelenk gelegenen Netze entspringend, welches noch die Vv. tympanicae aufnimmt.

ε. Vv. auriculares anteriores, von der vorderen Seite der Ohrmuschel und dem äußeren Gehörgang.

ζ. V. transversa faciei, eine aus der seitlichen Gesichtsgegend unterhalb des Jochbogens herziehende, meist ansehnliche, doppelte Vene.

η. V. stylomastoidea aus dem Foramen stylomastoideum kommend.

ϑ. V. maxillaris interna. Die innere Kiefervene entspricht einem großen Teil der A. maxillaris interna. Drei bis vier Vv. temporales profundae kommen aus dem Schläfenmuskel herab; ferner treten Vv. pterygoideae, massetericae, buccinatoriae, aus den entsprechenden Muskeln hervor und bilden in der Unterschläfengrube zwischen den Mm. temporalis, pterygoideus internus und externus ein beträchtliches Geflecht, den Plexus pterygoideus, in welches sich weiterhin die Vv. meningeae mediae, sowie die Vv. maxillares und mandibulares einsenken.

Dieses große Geflecht besteht aus einer äußeren, mittleren und inneren Abteilung, Plexus pterygoideus externus, Plexus interpterygoideus und Plexus pterygoideus internus. Sie stehen durch das Emissarium foraminis laceri und durch das Emissarium foraminis ovalis mit dem Sinus cavernosus in Verbindung. Der Abfluß erfolgt teils durch die V. maxillaris interna und V. facialis profunda, teils durch kleinere Venen, welche in die V. jugularis interna münden.

Blutadern des Schädels und seines Inhaltes.

Die Venen, welche das Blut der Schädelhöhle und ihrer Wände aufnehmen, bilden ihrem Verlauf und ihrer Abkunft nach mehrere Gruppen. Die Wandvenen sind Venen der Schädelknochen und Venen der harten Hirnhaut. Bei letzteren kann man eine obere, mittlere und untere Gruppe unterscheiden. Der unteren Gruppe oder der basalen Blutbahn strömt auch das Blut der Augenhöhle, eines Teiles der Nasenhöhle und eines Teiles des Gehörorganes zu. Dazu kommen als dritte Gruppe die Blutadern des Gehirns.

a) Venae diploicae, Blutadern der Schädelknochen. Fig. 326.

Die Venen der Schädelknochen liegen, soweit sie dem Schädelgewölbe angehören, mit ihren Stämmchen innerhalb der schwammigen Knochensubstanz, in welcher sie sich auch netzartig verbinden.

Ihre Wurzeln reichen in die Lamina ext. und int. hinein, in welchen sie feine Netze bilden und mit den Venen des äußeren und inneren Periostes zusammenhängen. Sie endigen teils in den Venen der äußeren Schädeloberfläche, teils in den Venen oder Bluträumen der harten Hirnhaut. Die Stämmchen überschreiten vielfach die Grenzen der einzelnen Knochen und ziehen zum Teil auch bei noch nicht vereinigten Knochen von dem einen Knochen zum anderen.

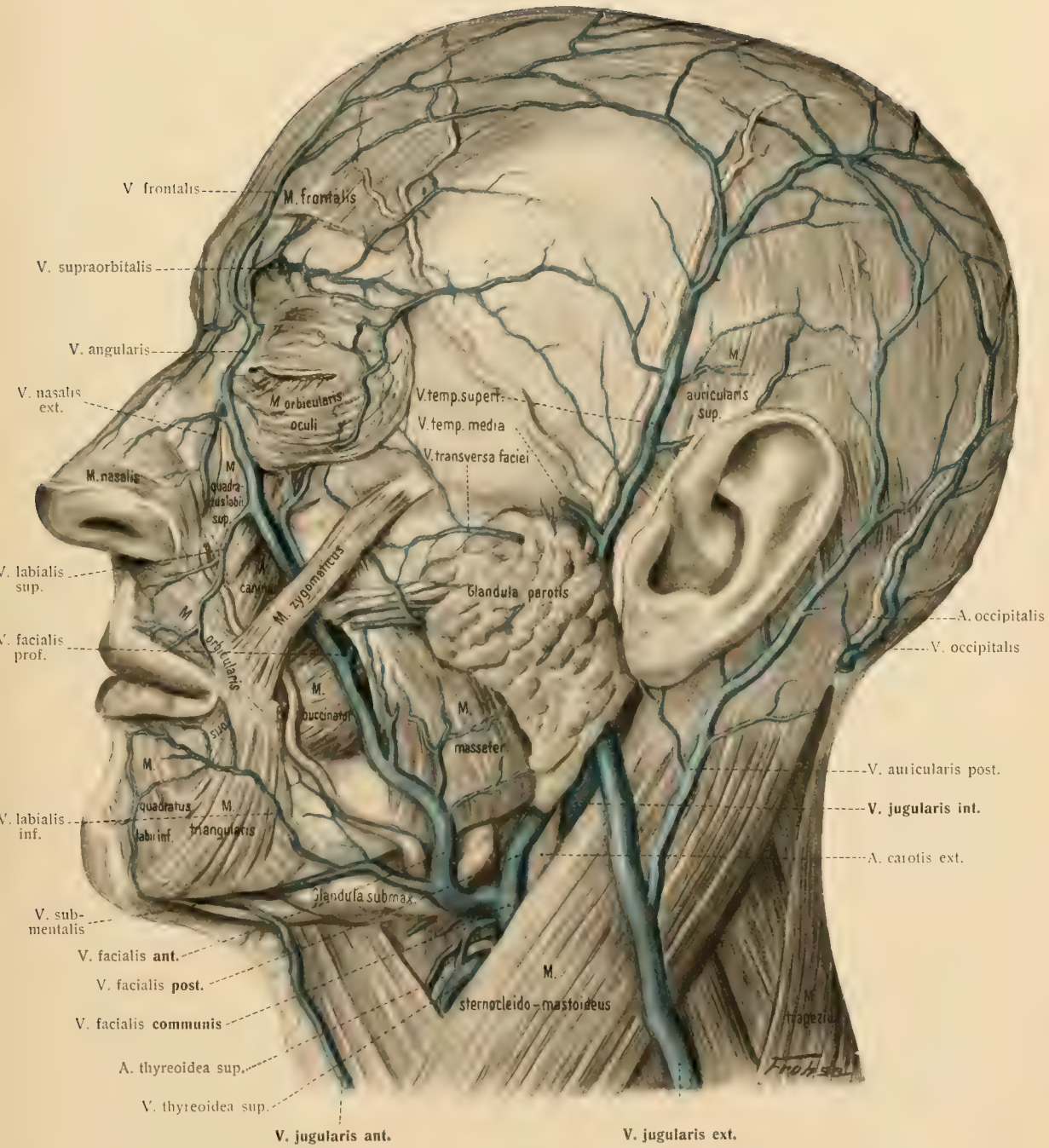

Fig. 324. Venen des Kopfes (I). Oberflächliche Venen.

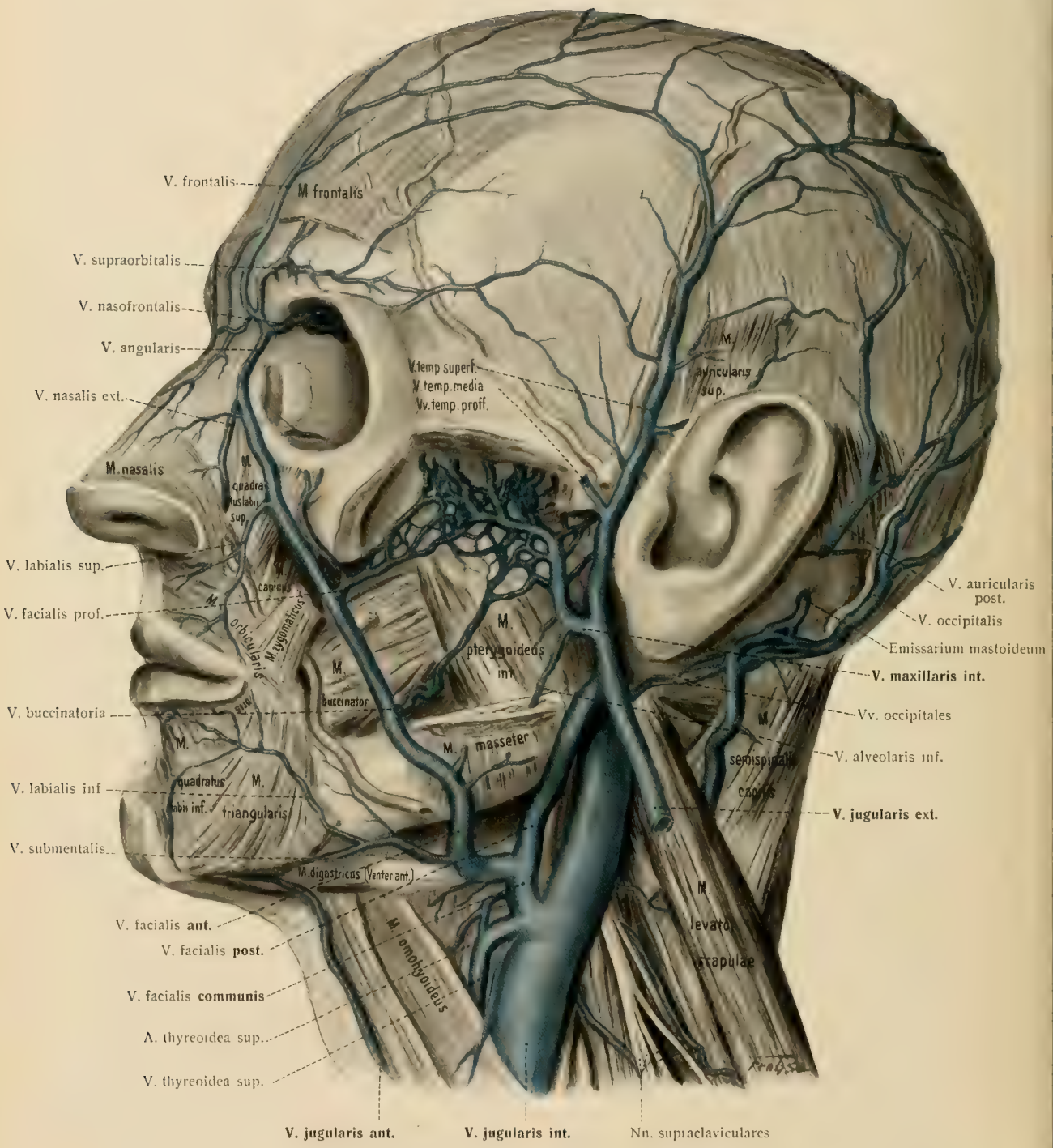

Fig. 325. Venen des Kopfes (II). Tiefe Venen des Gesichtes.

Nach Wegnahme des Jochbogens, des Ramus mandibulae, der Mm. masseter, pterygoideus ext. und eines Teiles des M. temporalis wird der **Plexus pterygoideus** sichtbar. Der Orbitainhalt ist entfernt.

Gewöhnlich sind je ein Stämmchen in der Stirn- und der Hinterhauptgegend jeder Seite, und zwei bis drei Stämmchen an jeder Seitenwand des Schädels nachzuweisen; im einzelnen ist der Verlauf variabel und auch auf beiden Seiten mehr oder weniger ungleich. Man unterscheidet:

1. V. diploica frontalis. Sie läuft in der Nähe der Mittellinie der Stirn herab und mündet in die V. frontalis und in den Sinus sagittalis superior.

2. V. diploica temporalis anterior et V. diploica temporalis posterior. Erstere mündet in eine V. temporalis profunda und in den Sinus sphenoparietalis; letztere mündet durch das Emissarium mastoideum in die Venen der hinteren Ohrgegend und in den Sinus transversus. Ist eine V. diploica temporalis media vorhanden, so liegt sie in dem Grenzgebiet zwischen Os frontale und parietale und verbindet sich meist mit dem Sinus petrosus superior.

3. V. diploica occipitalis; sie mündet in eine V. occipitalis oder in den Sinus transversus oder durch das Emissarium occipitale zugleich in eine V. occipitalis und in den Confluens sinuum.

Fig. 326.

Venae diploicae der Schädelknochen. 1:2.

Durch Entfernung der Lamina externa sind die Knochenvenen bloßgelegt.

1 Sutura coronalis; 2 Sutura lambdoidea; 3 Sutura squamosa; 4 Vena diploica frontalis; 5 Vena diploica temporalis anterior; 6 Vena diploica temporalis media, gegen das hintere Ende der Ala magna ossis sphenoidalis eindringend; 7 Vena diploica temporalis posterior, im Foramen mastoideum endigend; 8 Vena diploica occipitalis.

Die Zahl der Stämme verringert sich nicht selten durch den Zusammenfluß der V. diploica frontalis mit der vorderen Temporalis oder der zwei bis drei Temporales miteinander, oder der beiden Occipitales zu einem unpaaren Stamme.

b) Venae emissariae, Ablaufvenen der Schädelhöhle.

Den Knochenvenen reihen sich die Ablaufvenen der Schädelhöhle an, welche die Knochen durchdringen und äußere und innere Venen des Schädels miteinander verbinden.

Bald sind sie von ansehnlichem Kaliber, bald nur feine Verbindungen. Sie erscheinen aber nicht sowohl als Zuflüsse der inneren Venen (besonders der Blutleiter der harten Hirnhaut), sondern als Abflüsse der letzteren nach außen,

so daß sie bei Überfüllung des Innenraumes eine Art von Ventilen darstellen. Die Vv. diploicae münden in diese Zwischengänge teilweise ein.

α. Emissarium foraminis laceri; eine Venenverbindung zwischen dem Sinus cavernosus und dem Plexus pterygoideus, durch das Foramen lacerum.

β. Rete foraminis ovalis; eine ähnliche Verbindung des Sinus cavernosus mit dem Plexus pterygoideus durch das Foramen ovale.

γ. Plexus venosus caroticus internus; eine Verbindung des Sinus cavernosus durch ein die A. carotis interna umstrickendes Venengeflecht mit dem Plexus pterygoideus.

δ. Emissarium parietale (Santorini); eine Verbindung der V. temporalis superficialis und des Sinus sagittalis superior durch das Foramen parietale.

ε. Emissarium mastoideum; eine Verbindung des Sinus sigmoideus und der V. occipitalis durch das Foramen mastoideum.

ζ. Rete canalis hypoglossi; eine Verbindung der vorderen Wirbelgeflechte zum Bulbus superior venae jugularis durch ein den N. hypoglossus im Canalis hypoglossi umstrickendes Venengeflecht (Circellus canalis hypoglossi).

η. Emissarium condyloideum; eine Verbindung des Sinus sigmoideus mit dem Plexus vertebralis cervicalis durch das Foramen condyloideum.

ϑ. Emissarium occipitale; eine Verbindung des Confluens sinuum und der Vv. occipitales.

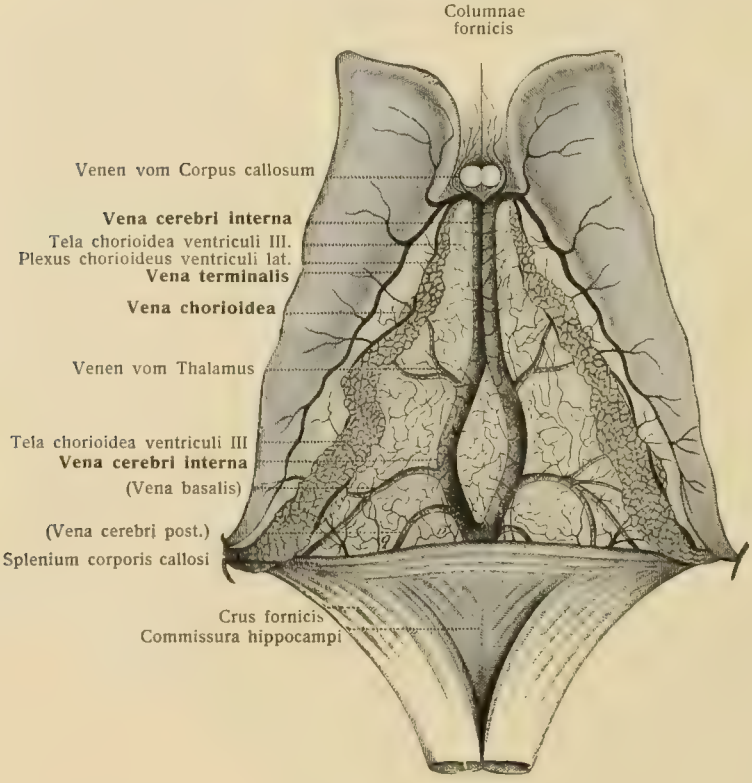

Fig. 327.

Venen in der Tela chorioidea und im Plexus chorioideus ventriculi tertii (nach Vicq d'Azyr). 3:2. Der Balken ist abgetragen; die Columnae fornicis sind am Foramen interventriculare (Monroi) durchgeschnitten, das Corpus fornicis und die Crura fornicis sind nach hinten geklappt.

c) Venae meningeae, Blutadern der harten Hirnhaut.

Die Venen der Dura mater entsprechen vorzugsweise dem Gebiet der A. meningea media.

Letztere wird von zwei Venen begleitet, welche gewöhnlich durch das Foramen

spinosum zu dem Venenplexus der Unterschläfengrube gelangen. Außerdem finden sich kleinere Venen in Begleitung der kleineren Arterien der harten Hirnhaut, welche meist in die benachbarten Sinus münden.

d) Venae cerebri, Blutadern des Gehirns. Fig. 327.

Die Venen des Gehirnes verlaufen zum Teil an der Oberfläche, zum Teil in der Tiefe des Gehirnes; es gibt daher oberflächliche und tiefe Gehirnvenen.

Während die Hauptausbreitung der Arterien von der Basis des Gehirns ausgeht, sammeln sich die Venen im gesamten Umfange des Gehirns zu größeren Stämmchen, treten aber schließlich größtenteils in eine Längs- und eine Querbahn des Schädelgewölbes ein.

Man unterscheidet:

α. Vv. cerebri superiores. Sie verlaufen an der oberen Gehirnfläche, nur zum Teil die Furchen einhaltend, vorzugsweise gegen die Fissura longitudinalis cerebri. An dieser verbinden sie sich mit den Venen der diese Spalte begrenzenden Gehirnflächen und ziehen zum Sinus sagittalis superior, in welchen sie schräg einmünden.

β. V. cerebri media. Sie liegt in der Fissura cerebri lateralis und mündet in den Sinus cavernosus oder in den Sinus sphenoparietalis, seltener in den Sinus petrosus superior.

γ. Vv. cerebri inferiores kommen von der unteren Fläche des Gehirns und von den unteren Teilen der Seitenflächen; sie münden in die Sinus transversus, petrosus sup., cavernosus.

δ. Vv. cerebelli superiores, von der oberen Fläche des Kleinhirns, verlaufen größtenteils medianwärts über die obere Fläche des Wurmes hinweg zum Sinus rectus; ein anderer Teil begibt sich zur V. cerebri interna.

ε. Vv. cerebelli inferiores, von der unteren Fläche des Kleinhirns, ziehen mehr lateralwärts und ergießen ihr Blut hauptsächlich in die Sinus transversi und sigmoidei, petrosi inff.

ζ. Vv. cerebri internae liegen innerhalb der Tela chorioidea ventriculi III. Sie führen das Blut aus den großen Ganglien des Gehirns zurück. Sie entstehen am Foramen interventriculare aus der Vena terminalis und der Vena chorioidea. Die Vena terminalis liegt unter der Stria terminalis an der Grenze von Corpus striatum und Thalamus. Sie sammelt das Blut aus diesen beiden großen Ganglien und nimmt an dem Septum pellucidum die Vena septi pellucidi auf. Die Vena chorioidea folgt dem Rand des Plexus chorioideus ventriculi lat. und führt dessen Blut ab. Die beiden Venae cerebri internae verlaufen zierlich geschweift innerhalb der Tela chorioidea nach hinten und nehmen dabei noch zahlreiche kleinere Gefäße aus den benachbarten Teilen auf. Der letzte größere Ast ist die Vena basalis (Rosenthali), welche an der unteren Fläche des Gehirns beginnt, sich um den Pedunculus cerebri herumschlingt und Gefäße aus dem Nucleus lentiformis und dem Tuber cinereum empfängt.

η. V. cerebri magna (Galeni) entsteht aus der Vereinigung der beiden Venae cerebri intt. Sie ist etwa 1 cm lang und 5—8 mm weit, dringt zwischen der unteren Fläche des Balkens und der oberen Fläche der Vierhügelplatte zum vorderen Rande des Kleinhirnzeltes und senkt sich in den Sinus rectus ein.

ϑ. V. ophthalmomeningea: Sie ist eine untere Gehirnvene und mündet in die Vena ophthalmica sup. (seltener in die inferior) oder in den Sinus petrosus inf. ein.

e) Sinus durae matris, Blutadern der harten Hirnhaut. Fig. 328—331.

Wie bereits erwähnt, sammelt sich das Blut der Schädelhöhle in Räumen, welche überwiegend an der Innenfläche des Schädels liegen und in eine fornikale und basale Gruppe sich scheiden, welche durch eine mittlere Gruppe verbunden werden. Alle diese Räume sind zwischen die beiden Blätter einer starken fibrösen Haut, der harten Hirnhaut, Dura mater, eingeschlossen und werden Sinus durae matris genannt.

Die Blutleiter der harten Hirnhaut bilden ein zusammenhängendes System venöser Gefäßräume, deren Wände von dem Gewebe der Dura mater und von einer Intima gebildet werden, welche aus einer elastischen Längsfaserschicht und einer Lage von Endothelzellen besteht. Sie besitzen keine Klappen, sind aber zum Teil von Gewebebalken durchzogen, welche bald stärker, bald feiner sind und ihnen bei dichter Stellung eine kavernöse Beschaffenheit verleihen.

Die Richtung der Blutleiter ist teils sagittal, teils quer, in beiden Fällen meist bogenförmig. Form und Größe sind sehr verschieden. Die in der Mittelebene verlaufenden sind unpaar, die lateralen aber paarig.

Der Strom des Blutes in diesen fest umwandeten, vor Druck gesicherten Hohlräumen ist im allgemeinen von vorn oben nach hinten unten gerichtet; doch zieht ein Teil der Bahn von der hinteren Schädelwand nach vorn. Sämtliche Blutleiter haben ihren Hauptabfluß nach dem Foramen jugulare jeder Seite, zum Bulbus superior venae jugularis. Die Sinus und alle ihre Zuflüsse sind daher Wurzeln der V. jugularis interna (s. S. 393).

Die dem Schädeldach anliegende Sinusgruppe beginnt am Stirnbein.

1. Sinus sagittalis superior, oberer Längsblutleiter. Fig. 328, 1, 331.

In den oberen Rand der Großhirnsichel eingebettet, verläuft er an der Innenfläche des Schädeldaches von vorn nach hinten. Er beginnt vorn am Foramen

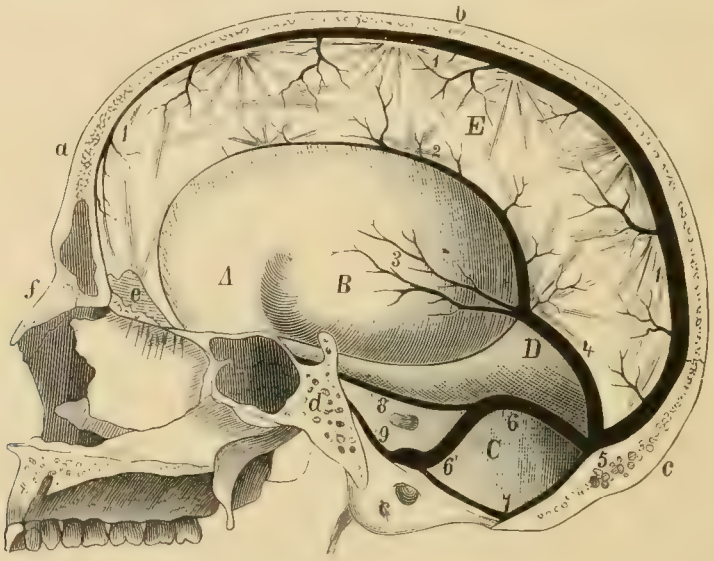

Fig. 328.

Schematische Darstellung der Blutleiter der Schädelhöhle, von innen und der Seite. 1 : 2.

Die Schädelhöhle ist in sagittaler Richtung nahe der Mittelebene durchsägt; die Dura mater mit ihren Fortsätzen ist auf der rechten Hälfte erhalten.

a Os frontale; *b* Os parietale; *c* Os occipitale; *d* Os sphenoidale; *e* Os ethmoidale; *f* Os nasale. *A* Fossa cranii anterior; *B* Fossa cranii media; *C* Fossa cranii posterior; *D* Tentorium cerebelli; *E* Falx cerebri. 1, 1, 1 Sinus sagittalis superior; 2 Sinus sagittalis inferior; 3 Vv. cerebri internae; 4 Sinus rectus; 5 Confluens sinuum s. Torcular (Herophili); 6 Sinus transversus; 6' Sinus sigmoideus; 7 Sinus occipitalis; 8 Sinus petrosus superior; 9 Sinus petrosus inferior.

caecum und erstreckt sich bis zur Protuberantia occipitalis interna. Sein Querschnitt ist dreiseitig mit abwärts gerichteter schärferer Kante; durch seinen unteren Teil zieht eine Anzahl fibröser, endothelbedeckter Streifen hindurch. Im Foramen caecum ist indessen nur ein Fortsatz der Dura enthalten. Im weiteren Verlauf münden die oberen Hirnvenen, einige Venen der harten Hirnhaut und der Schädelknochen in den Sinus ein. Mit den äußeren Schädelvenen steht er durch die Emissaria parietalia und das Emissarium occipitale in Verbindung. Vorn ist der Sinus sagittalis sehr eng und reicht nicht immer bis zur Crista galli; hinten erweitert er sich ansehnlich. Seine obere Wand ist konkav, seine Seitenwände gerade oder leicht konkav.

Zu beiden Seiten des Sinus befinden sich mehr oder weniger zahlreiche gefäßlose Wucherungen der Arachnoidea cerebri, Arachnoidalzotten oder Pacchionische Granulationen (siehe Nervenlehre).

2. Sinus sagittalis inferior, unterer Längsblutleiter. Fig. 328, 2.

In den unteren konkaven Rand der Falx cerebri ist ein kleiner Venenraum eingebettet, welcher etwa in der Mitte dieses Randes beginnt und bis zur Vereinigung desselben mit dem vorderen Rande des Tentorium cerebelli verläuft. Er entsteht durch einige Venen der Hirnsichel und nimmt meist nur wenige kleine Venen von der oberen Fläche des Gehirnbalkens und von den anliegenden Hirnwindungen auf. In seltenen Fällen anastomosiert er mit dem Sinus sagittalis superior durch eine in der Falx cerebri verlaufende Vene.

3. Sinus rectus, Zeltblutleiter. Fig. 328, 4, 331.

Er verläuft an dem Verbindungsrande der Hirnsichel mit dem Hirnzelte rückwärts gegen die Protuberantia occipitalis interna. Sein Querschnitt ist dreiseitig mit aufwärts gerichteter scharfer Kante. An seinem Beginn nimmt er den Sinus sagittalis inferior und die V. cerebri magna (Galeni), weiter hinten die oberen Venen des Kleinhirnes auf; so erweitert er sich hinten nur wenig.

4. Sinus transversus, Querblutleiter. Fig. 328, 6, 331.

Der Querblutleiter ist von beträchtlicher Weite, da er einen großen Teil des venösen Blutes der Schädelhöhle aufnimmt. Er beginnt an der Protuberantia occipitalis interna, zieht dem hinteren Rande des Hirnzeltes entlang zur hinteren Kante des Felsenbeines und wendet sich als Sinus sigmoideus (Fig. 328, 6) entsprechend dem Verlauf des Sulcus sigmoideus vom Warzenteile des Schläfenbeins, abwärts zum Foramen jugulare, um in den Bulbus superior v. jugularis zu münden. Der rechte Querblutleiter ist gewöhnlich weiter und liegt näher der hinteren Wand des Meatus acusticus ext. als der linke. Der Sinus transversus hat dreiseitigen, der Sinus sigmoideus halbrunden Querschnitt.

An der Protuberantia occipitalis interna treffen Sinus sagittalis superior, rectus und transversi zusammen: meist steht hier auch noch der Sinus occipitalis mit ihnen in Verbindung. Diese der hinteren Vereinigung der Hirnsichel und des Hirnzeltes entsprechende Stelle wird Confluens sinuum (Torcular Herophili) genannt. Fig. 328, 5.

Der Confluens sinuum ist nur selten ein gemeinsamer Behälter (4 mal in 50 Fällen); etwas häufiger ist der Zusammenfluß des oberen Längsblutleiters und der queren Blutleiter; ein Confluens ist nur in 20% der Fälle vorhanden.

Häufiger (in 30%) teilt sich der obere Längsblutleiter in einen rechten und einen linken Ast zur Bildung der Querblutleiter. Der Sinus rectus mündet häufiger in den linken Sinus transversus, oder auch in einen Querast, welcher den linken und den rechten Querblutleiter miteinander verbindet. Es kann auch statt dessen ein venöses Geflecht vorhanden sein. In 50% der Fälle weicht der Sinus sagittalis superior zur Rechten (3 mal häufiger) oder zur Linken der Protuberantia occipitalis interna ab, um sich in den betreffenden Sinus transversus fortzusetzen. Die Sinus occipitales münden in den einen oder anderen Querblutleiter oder in beide zugleich ein. (J. Dumont, Les Sinus postérieurs de la Dure-Mère, Nancy 1894.)

A. Mannu (Internat. Monatsschrift f. Anat. und Phys. 1907), welcher 42 Fälle untersuchte, findet nur zweimal einen richtigen Confluens sinuum; in 11 Fällen von 42 geht der Sinus sagittalis superior entweder in den rechten (9 von den 11 Fällen) oder in den linken (2 mal) Sinus transversus über, wobei der Sinus rectus mit je einem Schenkel in den linken und in den rechten Sinus transversus mündet; in 29 Fällen endlich von den 42 untersuchten Fällen teilen sich sowohl der Sinus sagittalis wie der Sinus rectus je in einen linken und einen rechten, meist ungleich starken Ast, welche zum linken und zum rechten Sinus transversus zusammenfließen.

In die Sinus transversi, welche 6—10 mm Durchmesser besitzen, münden die Vv. cerebri laterales et inferiores, ein Teil der Vv. cerebelli superiores und endlich einige Vv. diploicae ein. Der Sinus sigmoideus nimmt zuerst den Sinus petrosus superior auf, steht durch das Emissarium

mastoideum mit den äußeren Schädelvenen und durch das Emissarium condyloideum mit den äußeren Wirbelgeflechten in Verbindung. Das untere Ende des Sinus sigmoideus verbindet sich fast rechtwinklig mit dem Bulbus superior venae jugularis.

Bluntschli (Verh. Ges. deutsch. Naturf. Ärzte. 1908) erklärt die stärkere Ausbildung des rechten Sinus transversus durch die besseren Abflußbedingungen des venösen Blutes der rechten Seite.

5. Sinus occipitalis, Hinterhauptblutleiter. Fig. 328, 7.

Er zieht, in den meisten Fällen einfach, vom Confluens sinuum oder einem Sinus transversus in der Falx cerebelli gegen das Foramen occipitale magnum hin. Ehe er dasselbe erreicht, teilt er sich in zwei Schenkel, Sinus marginales (Fig. 331), von welchen jeder sich oberhalb des Hinterhauptloches zu dem Bulbus superior venae jugularis begibt. Außerdem zieht ein kleines, aber nicht unwichtiges Verbindungsgefäß oder ein kleines Geflecht zu den Wirbelkanalgeflechten hin. Manchmal ist der Sinus occipitalis doppelt: jeder verläuft alsdann von seiner Seite hin zu dem gleichen Ziel. Der so um den hinteren Umfang des Hinterhauptloches gebildete Venenbogen wird auch Sinus circularis foraminis occipitalis genannt.

Die Anordnung der basalen Blutleiter ist etwas verwickelter als jene der fornikalen; es sind folgende vorhanden:

6. Sinus cavernosus, Zellblutleiter. Fig. 329—331.

Sie liegen zu beiden Seiten des Keilbeinkörpers auf den Wurzeln der großen Flügel und erstrecken sich von der Fissura orbitalis superior bis zur Spitze des Felsenbeines. Sie sind von bedeutendem Umfang, unbestimmter Form und werden von zahlreichen bindegewebigen Strängen durchzogen, wodurch sie ein schwammiges Aussehen bekommen.

Vorn stehen sie mit je einem weiten, unter den kleinen Keilbeinflügeln einherziehenden Venenraum, Sinus sphenoparietalis, welchen man auch als Anfang des Sinus cavernosus betrachten kann, sowie mit den Venen der Augenhöhle, Vv. ophthalmicae, in Verbindung. In die Sinus cavernosi münden ferner die großen Vv. cerebri media (Fig. 331). In der Außenwand des Sinus laufen die Nn. oculomotorius, trochlearis und ophthalmicus zur Orbita. Der N. abducens sowie die A. carotis interna mit dem sympathischen Plexus caroticus internus verlaufen durch den Sinus und werden vom Blut desselben umspült. Unten verbindet sich der Sinus cavernosus durch das Rete foraminis ovalis mit dem Plexus pterygoideus. Er steht außerdem in Verbindung mit dem Plexus venosus caroticus int., sowie mit den Sinus petrosi. Untereinander verbinden sich der linke und der rechte Zellblutleiter durch venöse Räume, welche an der vorderen und an der hinteren Wand sowie am Grunde der Hypophysengrube und hinter dem Dorsum sellae von einer zur anderen Seite verlaufen, den Hirnanhang fast vollständig einhüllen und auch das Dorsum sellae umgeben.

Die beiden erstgenannten Verbindungen der Sinus cavernosi miteinander, welche an der vorderen und an der hinteren Wand der Sattelgrube sich quer ausdehnen, Sinus intercavernosi anterior et posterior, bilden also mit den Zellblutleitern einen venösen Ring, welcher Sinus circularis (Ridleyi) genannt wird (Fig. 329). Die unter dem Hirnanhang gelegene Verbindung, Sinus intercavernosus inferior, fehlt häufig; die vorderste Verbindung, d. i. der Sinus intercavernosus anterior, ist dagegen die ansehnlichste. Diese Räume nehmen die feinen Venen des Hirnanhanges und des Keilbeinkörpers auf.

7. Sinus petrosus superior, oberer Felsenblutleiter. Fig. 328, 8, 329, 7, 331.

Der Sinus petrosus superior ist in die Anheftungsstellen des Hirnzeltes an die obere Felsenbeinkante eingeschlossen und verläuft vom hinteren Ende des Sinus cavernosus zum oberen Ende des Sinus sigmoideus in lateralwärts und rückwärts ziehender Richtung. Er verbindet somit den Sinus cavernosus mit dem Sinus sigmoideus und leitet das Blut des ersteren zur V. jugularis interna.

Eine andere Verbindung des Sinus cavernosus mit der Vena jugularis int. ist:

8. Sinus petrosus inferior, unterer Felsenblutleiter. Fig. 328, 9, 329, 6, 331.

Er ist kürzer, aber meist weiter als der obere und verläuft am unteren Rande des Felsenbeines, zwischen ihm und der Pars basilaris ossis occipitalis rückwärts, abwärts und lateralwärts. Er beginnt am hinteren Rande des Sinus cavernosus und zieht bis zur medialen Seite des Nervenloches des Foramen jugulare. Von hier aus wendet er sich vor den Nerven der Vagusgruppe (IX., X. und XI. Hirnnerv) zum oberen Teil der Vena jugularis interna und mündet dicht unterhalb der Schädelbasis schräg in dieselbe ein. Meist steht er mit dem Rete canalis hypoglossi in Verbindung. Einmündung in den Bulbus sup. venae jugularis ist seltener.

Mit den Sinus cavernosi stehen noch andere Bluträume in Verbindung, nämlich:

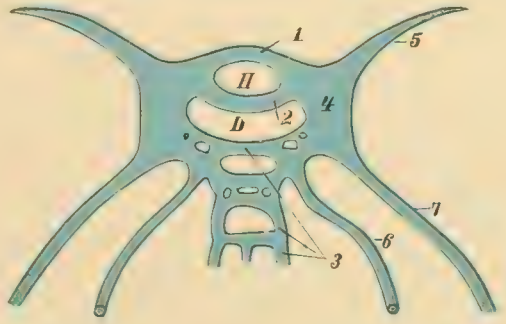

Fig. 329.

Die venösen Sinus der Schädelbasis. Ansicht von oben. 2 : 3. *H* Fossa hypophyseos; *D* Dorsum sellae. 1 Sinus intercavernosus anterior; 2 Sinus intercavernosus post.; 3 Plexus basilaris; 4 Sinus cavernosus; 5 Sinus sphenoparietalis; 6 Sinus petrosus inferior; 7 Sinus petrosus superior.

9. Plexus basilaris, Grundbeingeflecht. Fig. 329 3, 331.

Es stellt ein dem Clivus aufliegendes Venengeflecht dar, welches die beiden Sinus cavernosi und die Sinus petrosi untereinander verbindet und mit den vorderen Geflechten des Wirbelkanals vereinigt.

10. Plexus venosus caroticus internus.

So nennt man das schon mehrfach erwähnte Venengeflecht, welches die A. carotis interna im Canalis caroticus umgürtet und den Sinus cavernosus mit dem Plexus pterygoideus in Verbindung setzt.

Varietäten: Über die Sinus durae matris handelt eine Arbeit von J. F. Knott. Nach seinen Ermittlungen ist der rechte Sinus transversus meist der stärkere, zweimal indessen fehlte er gänzlich. Der Confluens sinuum befand sich unter 44 Fällen 27 mal rechts, 9 mal links, 9 mal in der Mitte. Viermal ging der Sinus sagittalis superior direkt in den rechten Sinus transversus über. Einigemal wurde ein Sinus ophthalmo-petrosus (Hyrtl), häufig ein Sinus squamoso-petrosus (C. Krause) beobachtet. 26 mal mündete der Sinus rectus in den linken Sinus transversus ein, 12 mal median, 6 mal rechts. Der Sinus sphenoparietalis zeigte sich sehr variabel; fehlte aber nie ganz. Der Sinus cavernosus war 5 mal sehr klein. Ein Sinus sphenoidalis inferior war 25 mal anwesend. Der Sinus intercavernosus posterior fehlte 26 mal; beide waren gleichzeitig nur 15 mal vorhanden; der Sinus circularis Ridleyi zeigte sich nur 6 mal. Sehr selten (3 mal) fehlte der Sinus petrosus superior. Anastomotische Venen von der V. ophthalmica zum Sinus petrosus superior kamen 3 mal (links) vor. Der Plexus basilaris bot keine nennenswerten Verschiedenheiten dar. Dagegen fehlte der Sinus occipitalis 2 mal ganz, 9 mal war er bilateral entwickelt, 2 mal verband er als Sinus marginalis den S. transversus und das Foramen jugulare (vgl. auch S. 403).

f) Venae ophthalmicae, Blutadern der Augenhöhle. Fig. 330, 331.

Das Blut der die Augenhöhle erfüllenden Organe wird in zwei größeren Venenstämmen gesammelt, von welchen der stärkere in der oberen Abteilung der Augenhöhle verläuft und im allgemeinen der Verzweigung der A. ophthalmica entspricht, während der schwächere nahe dem Boden der Augenhöhle einherzieht. Beide Stämme vereinigen sich am hinteren Ende der Augenhöhle zu einem weiteren Gefäß, welches durch die Fissura orbitalis superior hindurch mit dem Sinus cavernosus in Verbindung tritt. Fig. 330, I.

a) Vena ophthalmica superior, obere Augenhöhlenblutader. Anfangs an der medialen oberen Seite des Augapfels gelegen, wendet sie sich weiter hinten über den Sehnerven lateralwärts, gelangt in die Fissura orbitalis sup. und erweitert sich hier zum Sinus ophthalmicus. Fig. 330, I.

Fig. 330.

Venen der Augenhöhle und ihre Verbindungen mit benachbarten Venen (halbschematisch). 2 : 3.
a Nervus opticus; *b* M. obliquus oculi superior; *c* Glandula lacrimalis; *d* M. obliquus oculi inferior; *e* Foramen rotundum; *f* Sinus maxillaris. ***I*** Gemeinsamer Stamm; 1 V. supraorbitalis; 2 V. ophthalmica inferior; 3 Vv. musculares et V. lacrimalis; 4 V. ophthalmica superior mit den Vv. ethmoidales; 5 V. frontalis; 6 Rr. infraorbitales; ***II*** V. facialis anterior; 7 V. facialis prof.; 8, 8 Vv. nasales externae; 9 V. angularis; 10 Anastomose zwischen den Vv. frontalis und angularis; ***III*** V. facialis posterior; ***IV*** V. temporalis; ***V*** V. maxillaris interna; 11 V. meningea; 12 V. alveolaris inferior; 13 Vv. musculares; 14 Anastomose; 15 V. nasalis posterior.

Der Stamm bildet sich aus einem am medialen Augenwinkel gelegenen Venennetz, welches andererseits mit den Venen des Antlitzes in Verbindung steht und zwar mit der Vena angularis, dem Anfang der Vena facialis ant. Sie nimmt auf: Die V. nasofrontalis, welche mit der A. frontalis in der Incisura frontalis liegt, die Vv. ethmoidales, anterior et posterior, welche das Siebbein durch die gleichnamigen Öffnungen verlassen, V. lacrimalis, welche das Blut aus der Tränendrüse und den lateralen Muskeln sammelt, die V. supraorbitalis, Vv. musculares, von den medialen und oberen Muskeln der Orbita, Venae vorticosae, ciliares antt. et postt. aus der Tunica vasculosa oculi (s. Sinnesorgane) sowie die Vena centralis retinae; ferner Venae episclerales von der Oberfläche der Sclera, Venae palpebrales, conjunctivales antt. und posteriores.

b) Vena ophthalmica inferior, untere Augenhöhlenblutader. Sie liegt am Boden der Augenhöhle, in deren lateralem Teil, zwischen dem unteren und dem lateralen geraden Augenmuskel. Fig. 330, 2.

Sie nimmt einige Vv. ciliares anteriores, lacrimales und musculares auf und geht meist eine starke Verbindung durch die Fissura orbitalis inferior mit der V. facialis prof. ein; so steht sie also mit dem Plexus pterygoideus in Verbindung. Ihr hinteres Ende mündet entweder noch in den Stamm der oberen Augenvene, oder mit ihr in den Sinus ophthalmicus.

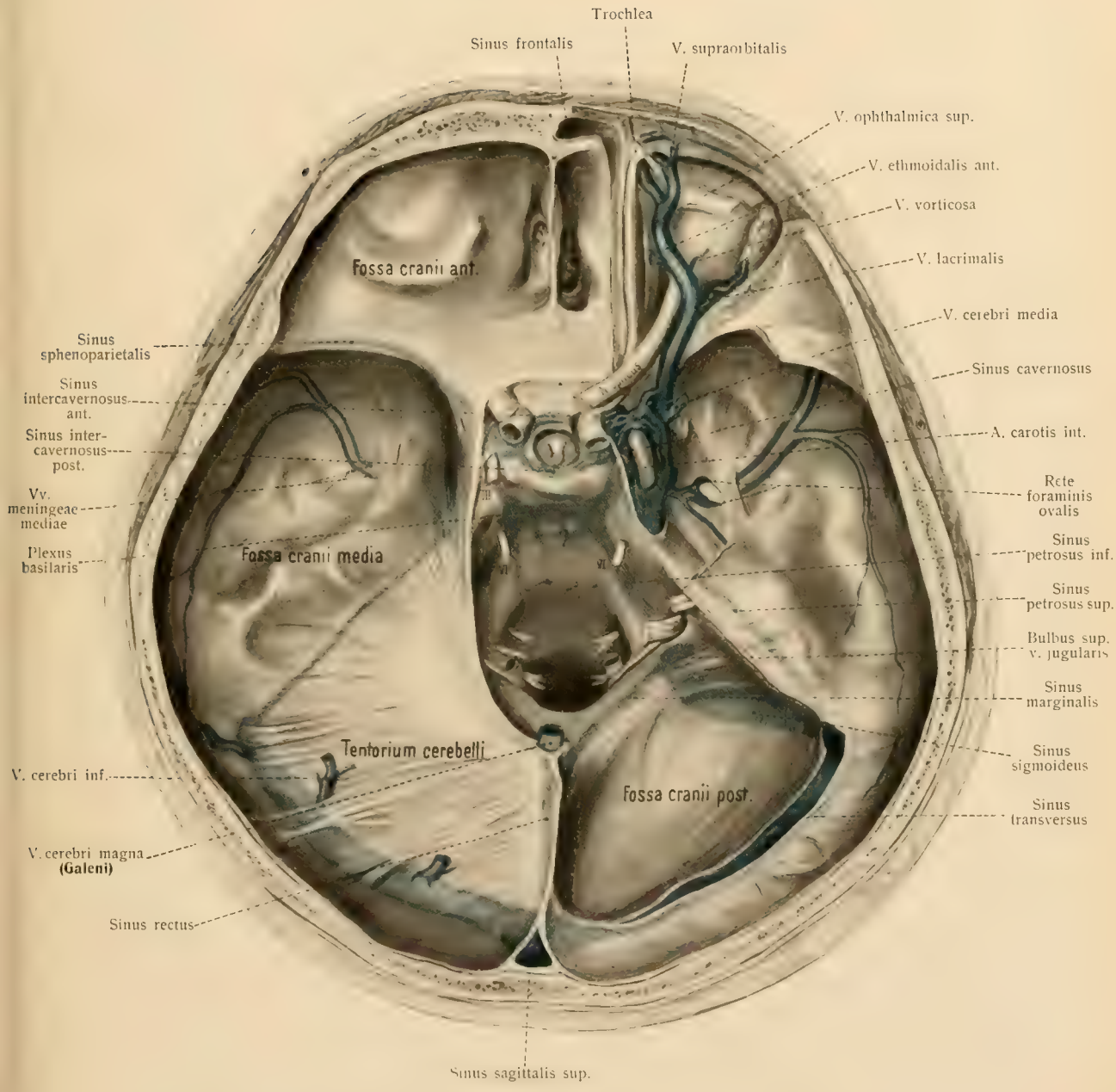

Fig. 331. Die Blutleiter der inneren Schädelbasis und die Venen der Augenhöhle (1/1).

Die rechte Hälfte des Tentorium cerebelli ist weggenommen. Der rechte Sinus cavernosus und seine Verbindungen sind durch Entfernung des Ganglion semilunare und seiner Äste freigelegt. Das Dach der rechten Augenhöhle ist abgetragen.

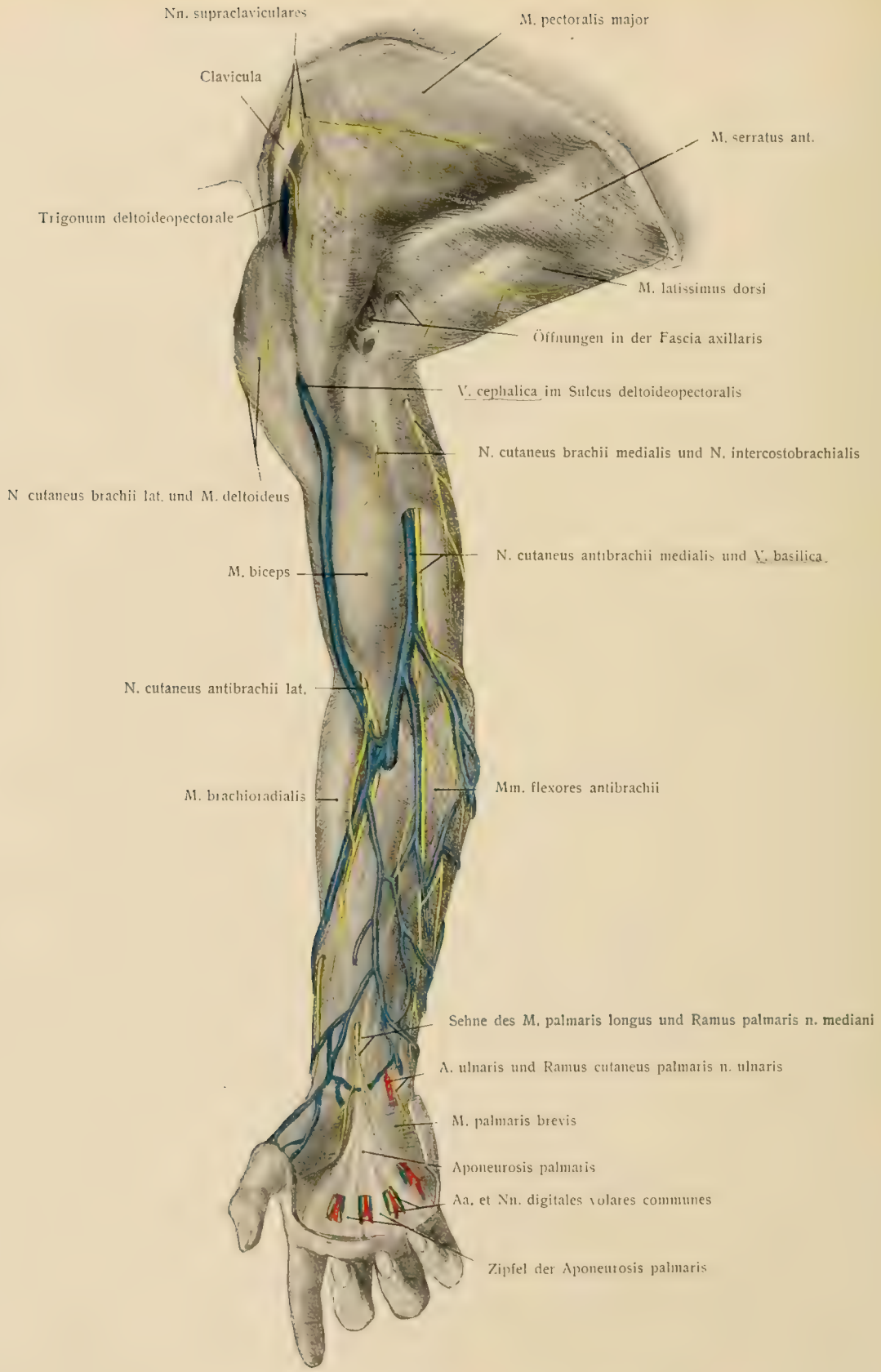

Fig. 332. Hautvenen der rechten oberen Extremität (Beugeseite)
(aus **Corning** topogr. Anatomie).

g) Venae auditivae, Gehörorganblutadern.

Kleinere Venen dringen durch die Fissura petrosquamosa aus der Paukenhöhle in den Sinus petrosus superior. Eine kleine Vene gelangt durch den Aquaeductus vestibuli vom Vorhof des Gehörlabyrinthes, eine andere aus dem Hiatus oder der Fossa subarcuata, d. i. also aus der Gegend der halbkreisförmigen Kanäle, in den gleichen Blutleiter. Die Apertura externa canaliculi cochleae, vor allem aber der Meatus acusticus internus führen Venen aus der Schnecke zum Sinus petrosus inferior; letztere, drei bis vier an der Zahl, werden Vv. auditivae internae genannt.

4. Vena jugularis externa, äußere Drosselader. Fig. 324.

Die äußere Drosselader entsteht hinter der Ohrmuschel durch die Vereinigung der Vena occipitalis und der Vena auricularis post. Darauf zieht sie senkrecht zwischen dem Platysma und dem oberflächlichen Blatt der Fascia colli herab und gelangt in der unteren Halsgegend an den hinteren Rand des M. sternocleidomastoideus. Sie durchdringt nunmehr bald vor, bald hinter dem unteren Bauch des M. omohyoideus das oberflächliche und das tiefe Blatt der Fascia colli und mündet mit einem oder mit mehreren Stämmen in die V. anonyma, manchmal auch in die V. jugularis int. oder in die V. subclavia (Fig. 182, 26). Häufig besitzt sie in der Mitte und in der Regel an ihrer Mündung ein Klappenpaar.

Auf ihrem Wege nimmt sie kleinere Venen der Umgebung auf und tritt oben durch eine starke Anastomose mit der V. facialis posterior oder mit der V. facialis communis in Verbindung. Letztere Gefäße können sogar ganz in sie übergehen. Ihre Zuflüsse sind:

a) V. occipitalis. Ihr Gebiet entspricht der gleichnamigen Arterie. Fig. 324.

b) V. auricularis post. kommt aus dem oberflächlichen Geflecht hinter dem Ohr, nimmt öfters noch die Vene des Emissarium mastoideum auf.

c) V. jugularis ant. Sie entsteht in der Höhe des Zungenbeines durch den Zusammenfluß mehrerer Hautvenen der Unterkinngegend. Sie verläuft bald nahe der Mittellinie und kann für beide Seiten einen gemeinsamen Stamm (Vena mediana colli) bilden, welchem ein Venennetz das Blut der vorderen Halsgegend zuführt; oder sie zieht am vorderen Rande des M. sternocleidomastoideus her und wendet sich gedeckt von diesem Muskel lateralwärts, um sich mit der V. jugularis externa zu verbinden; oder sie anastomosiert mit letzterer und mündet in die V. subclavia. Die unteren Abteilungen der beiden vorderen Drosselvenen sind häufig durch einen queren, teilweise vom Sternocleidomastoideus bedeckten Venenbogen, Arcus venosus juguli (Fig. 321, 4), miteinander in Verbindung gesetzt. Öfter entwickeln sich aus dem vorderen Halsnetze nur kurze Stämmchen, welche in die quere Vene der unteren Halsgegend münden; letztere aber verbindet sich dann mit den Endstücken der beiden Vv. jugulares externae. (Siehe Fig. 182 und Fascien des Halses S. 87.)

d) V. transversa scapulae, gewöhnlich zwei Gefäße, welche auf beiden Seiten der gleichnamigen Arterie verlaufen, und zu einem Stämmchen vereint in das Endstück der V. jugularis ext. oder in die V. subclavia münden. Sie besitzen mehrere Klappen.

5. Vena subclavia, Schlüsselbeinblutader. Fig. 182, 29.

Die Schlüsselbeinvene sammelt das Blut von der oberen Extremität und der Schulter, sowie von einem Teil der Brustwand; sie besitzt also einen ähnlichen Verbreitungsbezirk wie die A. subclavia.

Sie dehnt sich vom äußeren Rand der ersten Rippe bis zum Manubrium sterni aus, indem sie hinter der Articulatio sternoclavicularis mit der V. jugularis interna zur Bildung der V. anonyma zusammenfließt. Auf der ersten Rippe wird sie, wie dies schon früher auseinandergesetzt wurde, durch den M. scalenus anterior von der A. subclavia getrennt. Sehr selten verläuft sie mit der Arterie hinter dem vorderen Scalenus. An der Verbindungsstelle mit der V. jugularis interna besitzt sie gewöhnlich ein Klappenpaar.

Sie nimmt auf:

a) V. thoracoacromialis, welche der gleichnamigen Arterie entspricht.

b) Vv. transversae colli. Sie entsprechen dem Verbreitungsgebiet der A. transversi colli und führen das Blut aus der oberen Schultergegend und den Nackenmuskeln zurück.

6. Vena axillaris, Achselblutader. Fig. 62, 344.

Die Achselvene nimmt das gesamte Blut der oberen Extremität auf, besitzt eine beträchtliche Stärke und ist mit einzelnen Klappen versehen. Sie erstreckt sich vom unteren Rande der Achselhöhle (des M. pectoralis major) bis zur ersten Rippe und setzt sich in die V. subclavia fort.

An der medialen Seite der A. axillaris verlaufend, wird sie durch die vorderen Brustmuskeln und durch die Fascia coracoclavicularis bedeckt. Nahe ihrem oberen Ende nimmt sie die V. cephalica brachii auf. (Fig. 62.) Während ihres übrigen Verlaufes münden in sie ein die Vv. thoracales latt., in welche die V. thoracoepigastrica und die Abflüsse des Plexus venosus mamillae einmünden. (Fig. 344.) Ferner erhält sie die Vv. costoaxillares, welche aus den 6—7 oberen Interkostalräumen kommen und mit den Interkostalvenen zusammenhängen.

7. Blutadern des Armes und der Hand.

Die Venen des Armes sind in einer oberflächlichen und in einer tiefen Schicht angeordnet. Beide Teile sind reichlich mit Klappen versehen, am meisten der tiefe; besonders finden sie sich regelmäßig an den Mündungen kleinerer Gefäße in größere.

Beide Schichten stehen an gewissen Stellen miteinander in Verbindung und gestatten eine Entlastung der Tiefe nach der Oberfläche. Schließlich nehmen aber auch die oberflächlichen Venen ihren Weg in die Tiefe.

A. Die tiefen Blutadern des Armes und der Hand.

Die tiefen Venen begleiten die Arterien der Hand, des Vorderarmes und des Oberarmes je zu beiden Seiten, verbinden sich von Strecke zu Strecke durch Queranastomosen miteinander und umstricken auf diese Weise manchmal die Arterien wie mit engen Ringen. Es sind die Vv. brachiales, radiales, ulnares, Arcus volaris venosus superficialis und profundus, Vv. digitales volares communes, Vv. metacarpeae dorsales und volares, Vv. digitales volares propriae. Diese tiefen Venen folgen dem Lauf der Arterien und bedürfen keiner weiteren Beschreibung; es sind je eine V. comitans medialis und lateralis zu unterscheiden.

Außer diesen Verbindungen der nebeneinander laufenden Venen kommen an vielen Stellen auch noch Verbindungen mit entfernter liegenden Venen vor, sowohl der tiefen unter sich, als auch dieser mit den oberflächlichen, wie schon erwähnt wurde. Regelmäßig sind letztere Verbindungen stark in der Nähe der Gelenke entwickelt. Sie alle ermöglichen einen gesicherten Blutlauf bei den verschiedensten Bewegungen der Extremität.

B. Die Hautvenen von Arm und Hand.

Die Hautvenen des Armes sind stärker ausgebildet als die tiefen Venen. Sie sammeln sich aus den Hautvenen und einigen oberflächlichen Muskelvenen und verbinden sich durch Lücken der Fascie mit den tiefen Venen an einer größeren Anzahl von Stellen. Es sind subkutane Venen der Hand, des Vorderarmes und Oberarmes zu unterscheiden.

a) Hautvenen der Hand. Fig. 332—336.

An der Hand sind die oberflächlichen Venen zahlreich und stark auf der Dorsalseite, spärlich und schwach auf der Volarseite ausgebildet. Auf letzterer hat ein anderer Apparat, der nervöse, eine vorzugsweise Entfaltung erfahren, so daß gewisse Veranlassung vorliegt, eine Nerven- und eine Gefäßseite der Hand zu unterscheiden. Der vielfältige Druck, welchem die Volarfläche der Hand ausgesetzt ist, begünstigt die Entwicklung des einen, widerstrebt aber der Ausbildung des anderen Apparates. So ist also auf dem Rücken der Finger, der Mittelhand und der Handwurzel ein reiches Venennetz ausgebreitet, das Venennetz des Handrückens, Rete venosum dorsale manus.

An dem dorsalen Venennetze der Finger treten für jeden Finger zwei die Hauptstromrichtung bezeichnende Längsstämmchen mehr oder minder deutlich hervor, die dorsalen Kollateralvenen der Finger. Sie nehmen ihren Anfang aus dem dichten Gefäßnetz des Nagelbettes und ziehen den Rändern der Finger entlang proximalwärts. So gibt es also je eine radiale und ulnare dorsale Kollateralvene der Finger. Während ihres Verlaufes senden die Kollateralvenen eines Fingers einander zahlreiche Anastomosen zu, welche insbesondere die Mittelteile der Fingerglieder einnehmen und die Form von zierlichen Netzen besitzen: Rete dorsale digitorum manus. Fig. 333.

Nach Braunes sorgfältigen, durch die Arterien ausgeführten Injektionen der Venen münden die Venennetze des Fingerrückens je in einen dorsalen Venenbogen ein, welcher etwa in der Mitte der Grundphalanx seine Lage hat und seine Konkavität proximalwärts wendet, Arcus venosus digitalis (Fig. 333, 3, 334, 1). Die von diesen dorsalen Fingerbögen ausgehenden ableitenden Venen, Vv. metacarpeae, entstehen in den Vertiefungen zwischen den Köpfen der Metacarpalia durch den Zusammenfluß der benachbarten Schenkel in zwei Venenbögen, sowie durch das Hinzutreten der Zwischenknöchelvenen.

Letztere, Vv. intercapitulares, sind die Hauptfortsetzung der volaren Sammelvenen der Finger. Zwischen den Knocheln finden sich also bedeutende Sammelstellen von Fingervenen, welche für den Blutlauf deshalb von besonderem Wert sind, weil sich an diesen Stellen Saugapparate befinden, welche beim Spreizen der Finger in Wirksamkeit treten. Die vorhandenen Klappen sind zugleich so gestellt, daß das Blut in die Schenkel der venösen Fingerbögen nicht wieder zurücktreten kann.

Außer den vier Vv. metacarpeae sind natürlich an der Radial- und Ulnarseite noch zwei metakarpale Randvenen, eine radiale und eine ulnare, vorhanden.

An der Volarseite der Finger sind die Venen bedeutend schwächer als auf der Dorsalseite. Ihren Anfang nehmen sie an der Fingerbeere als feine zahlreiche Ästchen, welche vielfach miteinander anastomosieren. Neben den terminalen Arterienbögen können terminale Venenbögen vorhanden sein. Die volaren Fingervenen bilden feine langgestreckte Netze mit uberwiegendem Längsverlauf; doch können Randvenen in diesem Netze deutlich sich ausprägen. Im ubrigen aber erscheinen neben den Arterien, ebenso wie auf der Dorsalseite, keine anderen Begleitvenen der Arterien oder nur spurweise und in Form von Netzen. An den Rändern, namentlich am Nagelgliede, zweigen sich an verschiedenen Stellen zahlreiche Äste ab, welche zu dem Rückennetz des Fingers treten.

Dasjenige Blut, welches auf der Volarfläche bis zur Grundphalanx den Rücken des Fingers noch nicht erreicht hat, sammelt sich überwiegend je in einen Längsstamm, welcher an der Grundphalanx über die Arterie hinweg auf die Rückenfläche umbiegt. Diese Stämmchen sind die erwähnten Zwischenknöchelvenen, Vv. intercapitulares. Am fünften Finger biegt das entsprechende Stämmchen um den Ulnarrand zur ulnaren Randvene, am ersten Finger um den Radialrand zur radialen Randvene, am zweiten Finger ebenfalls um den Radialrand zur V. cephalica pollicis.

Ein kleiner Teil des volaren Fingerblutes gelangt nicht unmittelbar auf den Rücken, sondern sammelt sich in einem schwachen, langgestreckten Venenbogen, Arcus venosus marginalis, welcher in querer Richtung zwischen den vier ulnaren Fingern ausgespannt ist und entlang dem vorderen Rande der Palmaraponeurose seine Lage hat. Der Venenbogen verbindet die Sammelvenen des zweiten bis funften Fingers miteinander und hat in diesen seine Hauptabzugsstellen. Fig. 335, 3.

Kleinere Abzugskanälchen führen zu den spärlichen subkutanen Venen der Vola manus.

Da für den Blutstrom auf dem Rücken der Grundphalanx nicht sowohl die Bögen, als

deren beide Längsschenkel von überwiegender Bedeutung sind, indem sie die etwa vorhandenen Randvenen fortsetzen, so wird man auch folgende Darstellung verständlich finden.

An der Mittelhand angelangt, verbindet sich je eine radiale und eine ulnare Kollateralvene der einander zugewendeten Fingerränder zu einem aufsteigenden Stämmchen, V. metacarpea dorsalis, während die radiale Kollaterale der ersten und die ulnare Kollaterale des fünften Fingers ihre Längsbahnen als Marginalvenen der Mittelhand fortsetzen. Letztere und die übrigen Vv. metacarpeae dorsales hängen durch feinere Venennetze untereinander zusammen.

Fig. 334.

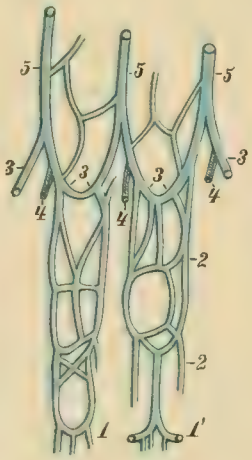

Fig. 333.

Dorsales Venennetz zweier Finger.

1 bogenförmige, oder 1' gabelförmige Terminalvene des Fingerrückens an der proximalen Grenze des Nagelbettes; 2 Randvene und dorsales Venennetz des Fingers; 3 die am ersten Fingerglied vorhandenen Sammelbögen, Arcus venosi digitales; 4 Vv. intercapitulares, welche Blut von der Beugefläche dorsalwärts führen; 5 Vv. metacarpeae.

Fig. 335.

Fig. 334. **Venen des Handrückens** (Frauenhand).

1 Arcus venosus digitalis; 2 Vv. intercapitulares; 3 V. marginalis ulnaris; 4 V. carpea communis dorsalis; 5 V. communicans ulnaris; 6 V. communicans cephalica pollicis; 7 V. salvatella; 8 V. cephalica pollicis.
(Nach Braune und Trübiger.)

Fig. 335. **Venen der Hohlhand** (Frauenhand).

1 Hauptstamm der Vv. volares digitales; 2 Gegend, in welcher die V. marginalis ulnaris des Handrückens Zufluß von der Vola erhält; 3 Arcus venosus marginalis; 4 Anfänge der tiefen Ulnarvenen vom Arcus venosus volaris profundus; 5 Anastomosen der Vv. radiales profundae mit den subkutanen Venen des Vorderarmes; 6 Anastomosen der Vv. ulnares profundae mit den subkutanen Venen des Vorderarmes; *** Anastomosen der tiefen Radial- und Ulnarvenen.
(Nach Braune und Trübiger.)

Schon im Gebiet der Mittelhand beginnt eine weitere Zusammendrängung der Längsbahnen Platz zu greifen. Die zehn oberflächlichen Hauptlängsbahnen der Finger sind an der Mittelhand auf sechs bis sieben Längsbahnen verringert. Letztere treten darauf zu zwei bis drei größeren Längsvenen zusammen, welche auf den Vorderarm übergehen. Die Form dieser Verringerung, jedoch in sehr variabler Weise ausgeprägt, vollzieht sich oft so, daß die V. metacarpea II die kürzeste ist und sich alsbald in einen radialen und einen ulnaren Ast teilt. Nach der radialen und ulnaren Seite auseinanderweichend, ziehen beide Äste proximalwärts und nehmen allmählich die übrigen Längsstämme der Mittelhand auf; so kommt ein großer, mit der Konvexität proximalwärts gerichteter venöser Bogen zustande, Arcus venosus dorsalis manus.

Die V. metacarpea dorsalis I führt auch den besonderen Namen V. cephalica pollicis, die V. metacarpea IV dagegen V. salvatella. Die V. salvatella nimmt den ulnaren Schenkel des

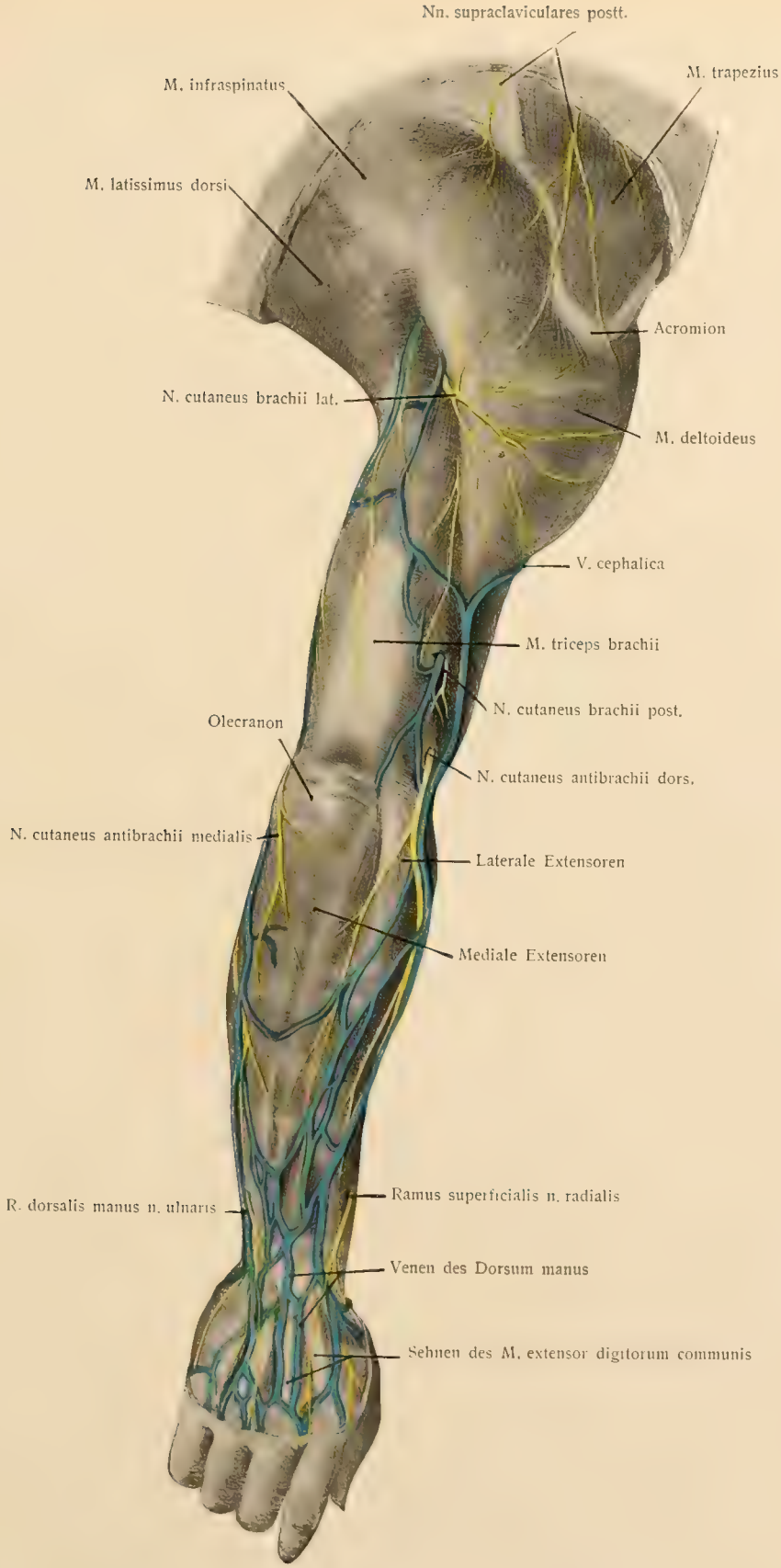

Fig. 336. Hautvenen der rechten oberen Extremität (Streckseite)
(aus **Corning** topogr. Anatomie).

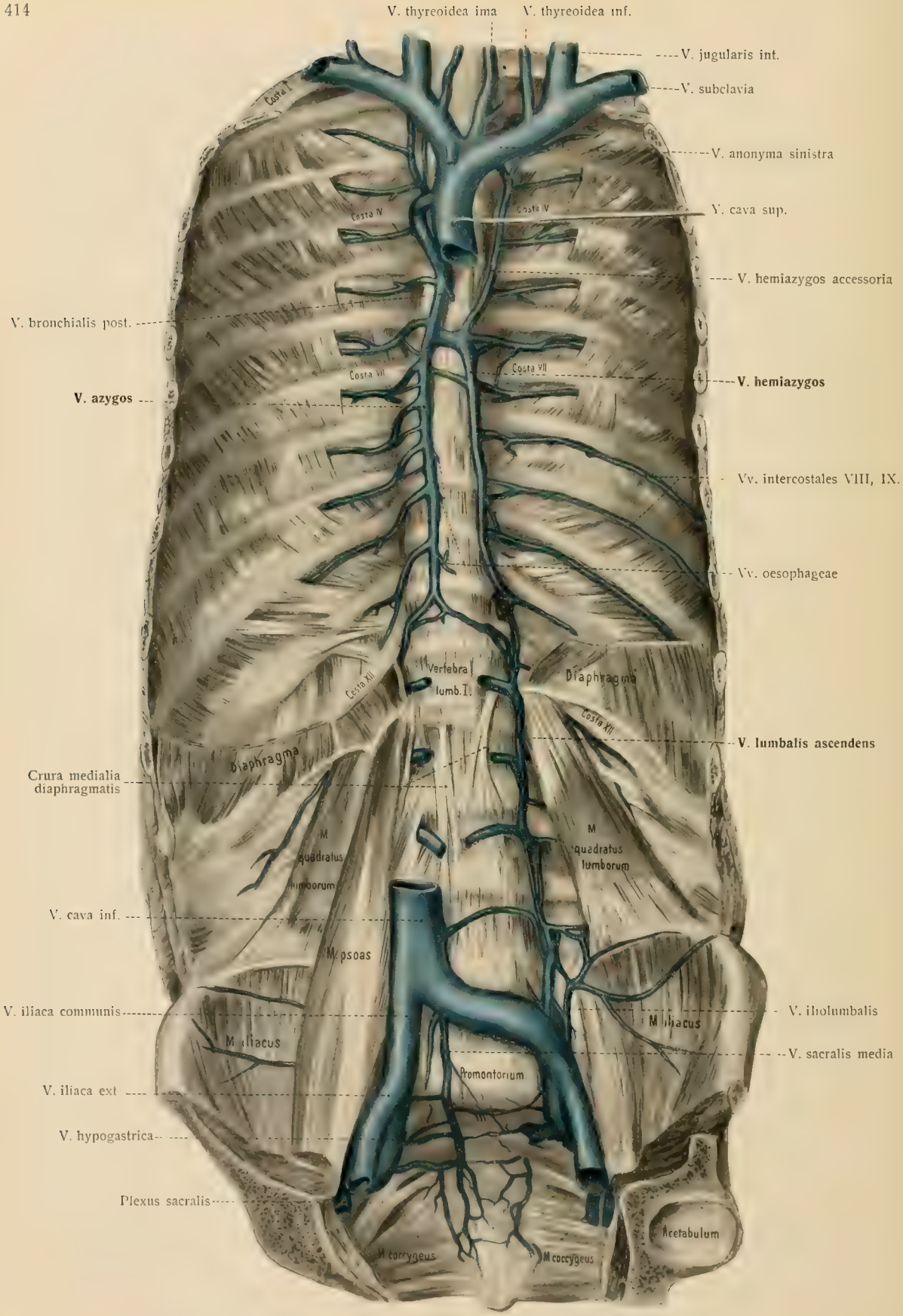

Fig. 337. Vena azygos und Vena hemiazygos mit ihren Verbindungen.

Arcus venosus dorsalis auf, die V. cephalica den radialen. Mit dem Übergang auf den Vorderarm nimmt die so verstärkte V. salvatella den Namen V. basilica, die verstärkte V. cephalica pollicis aber den Namen V. cephalica an.

Auf der Volarfläche der Finger sammelt sich, wie gesagt, das Blut in oberflächlichen Netzen, welche am ersten Gliede in Stämmchen übergehen. Diese wenden sich an den Rändern des zweiten und fünften Fingers den Randvenen zu, die übrigen dringen an der Mittelhand auf den Rücken und verbinden sich mit dessen Venennetz. Auf der Aponeurosis palmaris, zwischen ihr und der Haut, verlaufen in der Hohlhand nur spärliche Gefäße; von der Handwurzel an wendet sich auf der Vorderfläche des Vorderarmes der größere Teil der oberflächlichen Venen den großen Handvenen zu; ein Teil aber sammelt sich zu einem mittleren Stamme, der V. mediana.

b) Hautvenen des Vorderarms und Oberarms. Fig. 332, 336, 338.

Von den drei bereits genannten subkutanen Längsvenen des Vorderarmes, der V. cephalica, V. basilica, und V. mediana cubiti, folgt die erste dem radialen, die zweite dem ulnaren Rande des Vorderarmes, während die dritte längs der Mitte der Beugeseite proximalwärts zieht. Nicht selten gesellt sich zu ihnen eine vierte Längsvene, diejenige der Streckseite des Vorderarmes, V. subcutanea antibrachii posterior, welche aus dem Handrückennetz hervorgeht, auf dem Rücken des Vorderarmes bis in die Ellenbogengegend gelangt, ihre Richtung ändert und in die V. mediana basilica mündet.

α. Die V. cephalica. (Fig. 332, 336.) Das in der geschilderten Weise aus der V. cephalica pollicis und dem radialen Schenkel des Arcus venosus dorsalis manus hervorgehende starke Gefäß wendet sich um das Handgelenk herum gegen die Beugeseite des Vorderarmes und zieht an deren radialem Rande proximalwärts, wobei es sich mit zahlreichen Venen der Volar- und der Dorsalfläche verbindet. In der Gegend der Ellenbeuge tritt am lateralen Rande des M. biceps brachii die V. mediana antibrachii in verschiedener Weise mit ihm in Verbindung. Darauf zieht es am lateralen Rande des Biceps weiter, gelangt durch die Fascie in den Sulcus deltoideopectoralis, nimmt kleinere Venen der Nachbarschaft, darunter eine V. thoracoacromialis auf, durchbricht die Fascia coracoclavicularis und mündet zwischen dem Proc. coracoideus und der Clavicula in die V. axillaris. Fig. 62.

Die V. cephalica accessoria entsteht aus Venen des Handrückens, verläuft auf der Dorsalfläche des Vorderarms und senkt sich in die Vena cephalica.

β. V. basilica. (Fig. 332, 336.) Sie zieht häufig in zwei Stämmchen an der Ulnarseite des Vorderarmes gegen die Ellenbeuge hin. Der hintere Stamm hält sich anfangs mehr an der Streckseite, wendet sich an der Ellenbeuge der Vorderseite zu und verbindet sich hier mit dem vorderen Stamme. In der Gegend dieser Vereinigung dringt die V. mediana cubiti in sie ein. Die so entstandene starke Vene, meist die stärkste der subkutanen Venen des Armes, verläuft als V. basilica dem Sulcus bicipitalis medialis entlang proximalwärts, folgt also hier dem Laufe der A. brachialis, dringt in der Nähe der Mitte des Oberarmes durch den Hiatus basilicus der Fascia brachii in die Tiefe und mündet früher oder später in die mediale der beiden Vv. brachiales ein.

Nachdem die V. basilica durch die Fascie getreten ist, wird sie V. basilica profunda genannt. Sie kann subfascial die tiefen Gefäße begleitend bis zur Achselhöhle gelangen und dort die Grundlage der V. axillaris bilden, mit welcher sich dann die Vv. brachiales verbinden. In anderen Fällen dringt sie in der Gegend des Hiatus basilicus der Fascie in eine der Vv. brachiales, meist die mediale; oder sie geht zunächst nur eine Anastomose mit einer V. brachialis ein; oder sie bildet mit den Vv. brachiales ein durch zahlreiche Querverbindungen vervollständigtes Netz um die Arterie, aus welchem erst hoch oben die V. axillaris hervorgeht. Wie aber auch die Ent-

stehung der V. axillaris sich gestalten mag, so verlaufen doch stets mit der A. axillaris kleine Vv. comitantes bis über die erste Rippe hinweg, welche sich erst später in die V. subclavia einsenken (Kadyi).

γ. V. mediana cubiti. (Fig. 332, 336, 338.) Sie geht aus einem Netz am distalen Ende des Vorderarmes hervor und zieht als Vena mediana antibrachii zwischen den Vv. cephalica und basilica antibrachii gegen die Ellenbeuge. Hier teilt sie sich entweder in zwei Arme, V. mediana basilica und V. mediana cephalica, welche auseinanderweichend in schräger Richtung die eine zur V. cephalica, die andere zur V. basilica ziehen; oder sie mündet in eine schräge, in der Ellenbeuge gelegene oberflächliche Verbindungsvene, V. mediana cubiti, welche von der V. cephalica ausgeht und medianaufwärts zur V. basilica hinzieht.

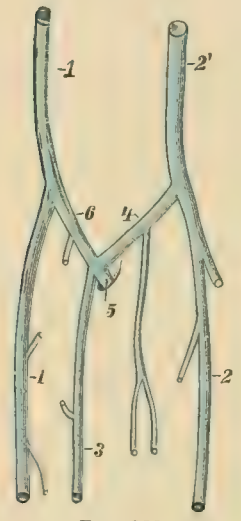

Fig. 338.

Venen der Ellenbeuge.

1, 1' V. cephalica; 2, 2' V. basilica; 3 V. mediana antibrachii; 4 u. 6 V. mediana cubiti; im vorliegenden Fall ist 4 die V. mediana basilica, 6 V. mediana cephalica; (5 V. mediana profunda).

Die V. mediana basilica oder die V. mediana cubiti, jene beiden Gefäße, welche meist zum Aderlaß benutzt werden, ziehen in der Ellenbeuge vor der A. brachialis her und sind von ihr durch die Fascie und den Lacertus fibrosus getrennt.

Varietät: In seltenen Fällen teilt sich die V. cephalica in einen oberflächlichen und einen tiefen Zweig; jener zieht alsdann über das Schlüsselbein hinweg zur V. subclavia, während der tiefe Zweig unterhalb der Clavicula in die Axillaris mündet.

8. Vena azygos et Vena hemiazygos, unpaare und halbunpaare Blutader. Fig. 337.

Die V. azygos ist der auf der rechten und vorderen Seite der Wirbelsäule gelegene Verbindungsstamm zwischen der unteren und der oberen Hohlvene, welcher mit einem ähnlich angelegten, nur in der Regel weniger vollständig ausgebildeten Stamm der linken Seite, V. hemiazygos, gleichsam die Lücke ausfüllt, welche zwischen den Mündungsstellen der beiden Vv. cavae in den rechten Vorhof übrig bleibt. Beide Stämme nehmen in weiter Ausdehnung segmentale Venen des Rumpfes auf und verbinden sie auf verschiedene Weise mit den Hauptstämmen.

Die Venen beider Seiten nehmen ihren Ursprung meist schon in der unteren Lendengegend durch je ein Gefäß, V. lumbalis ascendens (Fig. 337), welches vor den Querfortsätzen der Lendenwirbel, von dem M. psoas bedeckt, meist mit leichten Biegungen aufwärts zieht. Dieses Gefäß steht gewöhnlich mit der V. iliaca communis oder einem Beckenast derselben in Verbindung und vereinigt sich im Aufsteigen mit den Vv. lumbales, öfters auch mit den Vv. renales, hinter welchen es meist seinen Weg nimmt; endlich gehen beide Gefäße auch öfters in dem obersten Teil eine unmittelbare Verbindung mit der V. cava inferior ein. Am Zwerchfelle treten sie etwas näher zur Mittellinie, gelangen so von den Querfortsätzen zu den Wirbelkörpern und dringen durch einen Schlitz des medialen Lendenschenkels des Zwerchfelles, gemeinsam mit dem N. splanchnicus major (seltener durch den Hiatus aorticus oder mit dem Grenzstrange des N. sympathicus zwischen Crus mediale und laterale des Zwerchfelles), in die Brusthöhle. Von hier an erhalten sie ihre selbständigen Namen.

Die V. azygos zieht auf der rechten Hälfte der Vorderseite der Wirbel-

körper in die Höhe, wendet sich am vierten oder fünften Brustwirbel etwas nach rechts und hinten, gelangt auf diese Weise dicht an der Lungenwurzel hinter den Bronchus dexter und krümmt sich über ihn nach vorn, um oberhalb des Herzbeutels in die V. cava superior einzumünden.

Beim Eintritt in die Brusthöhle liegt sie dicht an der rechten Seite des Ductus thoracicus und ist durch ihn von der Aorta thoracalis und der Speiseröhre getrennt (Fig. 246); sie zieht hier vor den segmentalen Arterien einher und ist von der Pleura costalis bedeckt.

Die V. hemiazygos hat auf der linken Seite in dem unteren Teil der Brusthöhle einen ähnlichen Verlauf wie die Azygos auf der rechten Seite; allein sie steigt nur bis zur Höhe des zehnten oder des neunten bis siebenten Brustwirbels vor den Segmentalarterien und neben der absteigenden Brustaorta aufwärts. Hier biegt sie dicht auf der Wirbelsäule hinter der Aorta, der Speiseröhre und dem Ductus thoracicus nach rechts hinüber zur V. azygos, in welche sie eindringt. Fig. 337.

Während ihres aufsteigenden Zuges durch die Brusthöhle nehmen die V. azygos und hemiazygos viele Gefäße auf und treten mit anderen in Verbindung. Die Zuflüsse bilden segmentale Gefäße, und zwar die Venae intercostales und ihre Rami posteriores; ferner viscerale Äste, und zwar Vv. oesophageae, bronchiales postt. sowie andere Äste aus dem hinteren Mediastinalraum.

a) Venae intercostales, *Zwischenrippenblutadern. Fig. 337.*

Sie sammeln das Blut der inneren Abteilung der Brustwand und des Brustteiles des Rückenmarkes, laufen an der Seite der gleichnamigen Arterien einher und nehmen im hinteren Zwischenrippenraum einen Ramus dorsalis auf. Der letztere sammelt das Blut aus der Haut und der Muskulatur des Rückens, sowie durch einen Ramus spinalis aus dem Wirbelkanal. An der Seite der Wirbelkörper liegen die Vv. intercostales oberhalb und vor den begleitenden Arterien; sie führen Klappen.

Die Vv. intercostales dextrae münden in der Regel mit Ausnahme der ersten oder der beiden ersten in die V. azygos ein. Diese Einmündung erfolgt für die unteren Vv. intercostales einzeln, während die oberen sich häufig zu einem gemeinsamen Stämmchen vereinigen, welches mitunter auch noch die V. intercostalis suprema[1]) aufnimmt, oder sich doch wenigstens mit ihr durch die Längsanastomose verbindet.

Die Vv. intercostales sinistrae zeigen ein wechselndes Verhalten. Die vier bis sechs unteren dringen in die V. hemiazygos ein; die mittleren, gewöhnlich zwei bis drei Gefäße, ziehen vor den Wirbelkörpern, meist unmittelbar, oder zu einem gemeinsamen Stamm verbunden, in die V. azygos; die oberen, dem zweiten bis fünften Brustsegmente entsprechenden Venen sammeln sich gewöhnlich zu einem Stämmchen, welches entweder mit der V. anonyma sinistra oder mit der V. azygos eine Verbindung eingeht. Dieses Stämmchen bezeichnet man als V. hemiazygos accessoria. Letzteres Gefäß kann sich auch mit beiden genannten Stämmen zugleich verbinden. Es kann endlich noch die V. hemiazygos aufnehmen, so daß auf diese Weise alle Vv. intercostales der linken Seite unter-

[1]) Die segmentalen Nerven der Brust heißen thoracales; so sollten auch die Gefäße heißen.

einander und außerdem sowohl mit der V. azygos wie mit der V. anonyma sinistra verbunden werden.

Die Blutadern der Wirbelsäule und ihres Inhaltes.

Die Venen der Wirbelsäule stellen dichte Geflechte von Gefäßen dar, welche in der ganzen Länge der Wirbelsäule sowohl an der Außenfläche, wie im Innern des Kanals entwickelt sind.

Sie stehen durch die Rami posteriores aller Segmentalvenen, sei es im Hals-, Brust-, Lenden- oder Kreuzteil des Stammes, mit der V. cava superior und inferior in Verbindung und vereinigen sich am Foramen occipitale magnum mit den Venenräumen des Gehirnes und mit äußeren Schädelvenen.

Die an der Außenfläche der Wirbelsäule und im Wirbelkanal gelegenen Geflechte sind vordere und hintere. Hierzu kommen noch als Zuflüsse derselben die Venen der Wirbelkörper, des Rückenmarkes und seiner Häute.

1. Plexus venosi vertebrales externi, *äußere Blutadergeflechte der Wirbelsäule.*

a) Plexus venosi vertebrales externi anteriores, vordere äußere Wirbelblutadergeflechte. Die an der vorderen Fläche der Wirbelsäule vorhandenen kleinen Venen und Geflechte sammeln sich aus Teilen der Wirbelkörper und der vorderen Bänder; sie münden teils in die Segmentalvenen oder ihre Stellvertreter, teils in die übrigen Nachbarvenen (Azygos, Hemiazygos usw.), teils stehen sie mit den inneren Venen der Wirbelkörper (Vv. basivertebrales) in Verbindung.

b) Plexus venosi vertebrales externi posteriores, hintere, äußere Wirbelblutadergeflechte. Sie bilden Geflechte zu beiden Seiten (rechts und links) auf den hinteren Flächen der Wirbelbögen, der Quer- und Dornfortsätze, und nehmen das Blut aus den Knochen, den tieferen Muskeln des Rückens und der Haut auf.

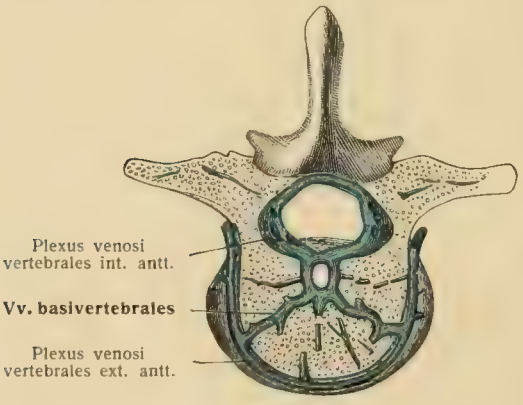

Fig. 339.

Querschnitt durch einen Brustwirbel und die zugehörigen Venen.
(Nach Breschet.)

Durch die Ligg. flava hindurch stehen die Venen mit den Venen des Wirbelkanals in Verbindung. Sie entleeren ihr Blut in die zugehörigen Segmentalvenen, nachdem sie vorher Rami spinales aus den Zwischenwirbellöchern aufgenommen haben.

2. Plexus venosi vertebrales interni, *innere Wirbelkanalblutadergeflechte. Fig. 339, 340.*

a) Plexus venosi vertebrales interni anteriores, vordere Wirbelkanalblutadergeflechte. Die Grundlage dieser mächtigen Geflechte macht sich in Form von zwei weiten Venen, Sinus vertebrales longitudinales, und Venengeflechten geltend, welche an der hinteren Fläche der Wirbelkörper zu beiden Seiten des hinteren Längsbandes der Wirbelsäule gelegen sind und an der ganzen Länge der Wirbelsäule herabziehen. Fig. 340.

Die beiden Längszüge sind durch quere, zwischen dem Wirbelkörper und dem Längsband gelegene Geflechte miteinander in Verbindung gesetzt. In der Nähe der Foramina intervertebralia

sind sie durch Verbindungsgefäße mit den äußeren Venen gleichsam etwas nach außen gezogen und erscheinen dadurch eingeschnürt. Ihr Blut fließt am Hals in die Vv. vertebrales, an der Brust und am Bauch in die Vv. segmentales, am Becken in die Vv. sacrales laterales.

b) Vv. basivertebrales, Wirbelkörpervenen sind weite, im Inneren der Wirbelkörper vorhandene Gefäße, welche gleich den Vv. diploicae in Kanälen der spongiösen Substanz verlaufen. Fig. 339.

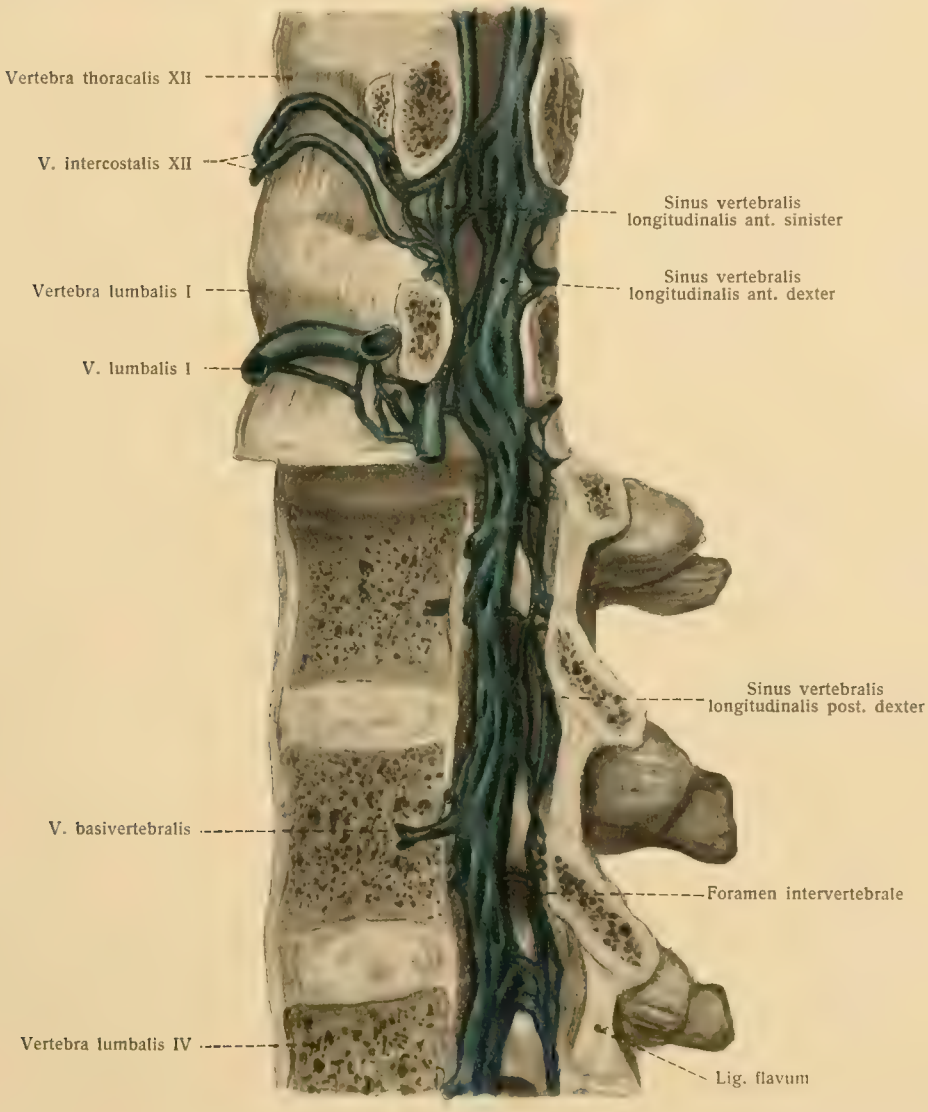

Fig. 340.

Plexus venosi vertebrales interni.

Der Wirbelkanal ist im Bereich des 12. Brust- und des 1. Lendenwirbels durch einen Frontalschnitt, im Bereich des 2.—4. Lendenwirbels durch einen Sagittalschnitt eröffnet.

Sie konvergieren strahlenförmig und in horizontaler Richtung gegen eine bogenförmige, der hinteren Fläche der Wirbelkörper nahe Knochenvene, welche durch ein oder zwei Löcher der hinteren Fläche in den Wirbelkanal gelangt, um sich in die hier befindlichen Gefäße zu ergießen. Da sie zugleich mit den vorderen Venen der Wirbelkörper in Verbindung stehen und Klappen nicht im Wege sind, ist ein Abfluß nach zwei Seiten frei. Seitlich stehen sie mit Gefäßen in Zusammenhang, welche vom Wirbelbogen kommen.

c) Plexus venosi vertebrales interni posteriores, hintere Wirbelkanalblutadergeflechte. Auch an der hinteren Wand des Wirbelkanales sind zwei Längszüge von Venen, Sinus vertebrales longitudinales, zu unterscheiden, welche von beiden Seiten der Vorderfläche der Wirbelbögen von oben nach unten verlaufen.

Beide Längszüge werden durch quere oder schräge, in der Regel einfache Anastomosen miteinander verbunden. Hier und da sind mediane dorsale Längsverbindungen dieser Queranastomosen ausgeprägt.

Die beiden vorderen und die beiden hinteren Längszüge lassen sich hiernach auch als zwei Paare von seitlichen Längszügen betrachten. Jedes Seitenpaar wird mit demjenigen der gegenüberliegenden Körperhälfte dem Angegebenen entsprechend durch ein segmentales vorderes Geflecht und je eine hintere in der Regel einfache Anastomose verbunden. Jedes Seitenpaar ist aber ferner durch stark entwickelte paarige seitliche Verbindungen ausgezeichnet, welche das Foramen intervertebrale umfassen und jederseits also den Zusammenhang des vorderen mit dem hinteren Plexus vermitteln. So kommen zweierlei Gefäßkränze zustande, horizontale, welche im Innern je eines Wirbelringes verlaufen, Retia venosa vertebrarum, und vertikale, welche je um einen austretenden Nervenstamm gelegt sind.

Die Wirbelkanalgeflechte haben sämtlich ihre Lage nach außen von der Dura mater spinalis. Da aber das innere Periost der Wirbelsäule sich als Außenschicht der Dura mater spinalis geltend macht, während die Innenschicht von der Dura mater spinalis im engeren Sinne dargestellt wird, so liegen jene inneren Gefäßplexus sämtlich zwischen zwei Blättern der Dura. So verhält es sich auch mit der Dura mater cerebri, welche in eine Dura cerebri et cranii zerfällt. Hieraus ergibt sich zugleich die wesentliche Gleichheit der Sinus durae matris und der inneren vertebralen Plexus.

Das Typische in der Anordnung der letzteren liegt scheinbar in den vier Längszügen, in Wirklichkeit jedoch in den queren Verbindungen, den venösen Wirbelringen; die Längszüge sind nichts anderes als stark ausgebildete Anastomosenketten zwischen den segmentalen venösen Wirbelringen.

3. Venae spinales, Rückenmarkblutadern.

Diese Gefäße verbreiten sich innerhalb des Sackes der Dura mater an der Pia mater und in der Substanz des Rückenmarkes. Erstere sind eng und lang, verlaufen auf beiden Flächen des Rückenmarkes und bilden ein ausgebreitetes Netzwerk, welches nach außen ausmündet durch die Vv. intervertebrales.

Man unterscheidet:

1. Vv. spinales externae anteriores,
2. „ „ „ posteriores und
3. „ „ internae.

Sie stehen mit den übrigen Gefäßen der Wirbelsäule durch segmentale Äste in Verbindung, welche, wie es auch bei den bezüglichen Arterien der Fall war, wiederum das Wesentliche der Anordnung bezeichnen und die austretenden Nerven durch die Zwischenwirbellöcher hindurch begleiten. In der Nähe des Schädels bilden sie mehrere kleine Stämme, welche mit den Vv. vertebrales, den Kleinhirnvenen und den unteren Blutleitern der Schädelhöhle in Verbindung treten. (Siehe ferner Nervensystem.)

Die kleinen Venen der Dura mater medullae spinalis verbinden sich mit den benachbarten Venen des Rückenmarkes und des Wirbelkanales.

Die Blutströmung in den äußeren Venen der Wirbelsäule und in den Wirbelkanalgeflechten ist in jeder Abteilung vorzugsweise horizontal. Das Blut gelangt so in die außerhalb der Wirbelsäule gelegenen großen Blutadern, in die Vv. vertebrales, azygos und hemiazygos, lumbales und hypogastricae.

Gebiet der unteren Hohlvene.

1. Vena cava inferior, untere Hohlvene.

Sie sammelt das Blut der unteren Extremitäten, der Eingeweide der Becken- und Bauchhöhle, der Wandungen dieser Höhlen, des unteren Teiles des Rückenmarkes und seiner Häute.

Sie beginnt mit dem Zusammenfluß der beiden Vv. iliacae communes an der rechten Seite des vierten bis fünften Lendenwirbels, rechts und hinter der A. iliaca communis dextra, und steigt an der rechten Seite der Bauchaorta bis zum hinteren Leberrand aufwärts. Hier trennt sie sich von der Aorta; diese betritt den Hiatus aorticus, jene aber dringt zunächst in den hinteren Teil der rechten Längsfurche der Leber und wendet sich dann zum Foramen venae cavae des Zwerchfelles, durch welches sie in den Herzbeutel und unmittelbar darauf in den rechten Vorhof des Herzens mündet. Fig. 341.

Der Stamm des mächtigen Gefäßes zieht auf diese Weise schräg an der hinteren Wand der Wirbelsäule nach rechts und oben. Unten liegt sie vor dem medialen Rand des Psoas major, oben vor dem Lendenteil des Zwerchfelles. Quer hinter ihr hinweg laufen die Aa. lumbales dextrae

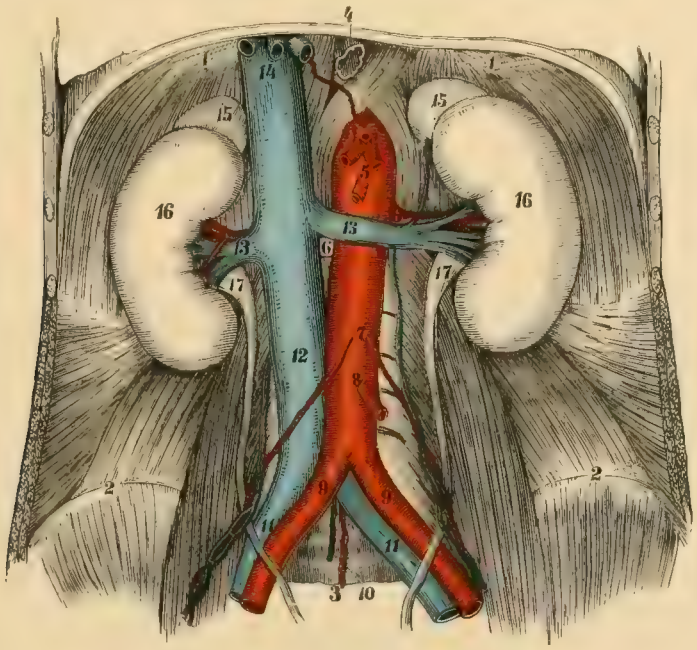

Fig. 341.

Stamm und Äste der Vena cava inferior. 1 : 4.

Die Stämme der großen Gefäße an der hinteren Bauchwand sind nach Entfernung der meisten Baucheingeweide freigelegt. 1 Diaphragma; 2 Crista iliaca; 3 Promontorium; 4 Oesophagus im Hiatus oesophageus; 5 Aorta, Aa. phrenicae inferiores, coeliaca et mesenterica superior; 6, 6 Aa. renales; 7 Aa. spermaticae internae; von den im unteren Abschnitt mit ihnen verlaufenden Vv. spermaticae internae dringt die rechte bei 12 in die V. cava inferior, die linke bei 6 in die V. renalis sinistra; 8 A. mesenterica inferior; 9, 9 Aa. iliacae communes; 10 Vasa sacralia media; 11, 11 Vv. iliacae communes; 12 V. cava inferior; 13, 13 Vv. renales; in die V. renalis sinistra mündet eine V. suprarenalis: 15 Vv. hepaticae; 15, 15 Glandulae suprarenales; 16, 16 Renes; 17, 17 Ureteres.

und die A. renalis dextra. Von ihr nimmt die A. spermatica interna dextra ihre schrägabsteigende Bahn; vor ihr liegen unten das Mesenterium und die Pars descendens duodeni, oben die Leber.

Ihre Wurzeln sind folgende:

Parietale Äste.

a) V. sacralis media. Die mittlere Kreuzbeinblutader begleitet auf beiden Seiten die gleichnamige Arterie und mündet in die V. iliaca communis sinistra, oder direkt in die V. cava inf.

Sie beteiligt sich an der Bildung des Plexus sacralis anterior.

b) V. iliaca communis, gemeinsame Hüftblutader besitzt teils parietale, teils viscerale Äste. Sie wird alsbald in einem besonderen Abschnitte behandelt werden.

c) Vv. lumbales. Die Lendenblutadern entsprechen in ihrer Anordnung den gleichnamigen Arterien und nehmen hinten den typischen Ramus posterior auf. Letzterer kommt von den Muskeln des Rückens her und nimmt, während er zwischen den Querfortsätzen der Lendenwirbel vorüberzieht, einen Ramus spinalis durch das zugehörige Foramen intervertebrale auf. Der Stamm sammelt das Blut der seitlichen Bauchdecken und steht mit den Gefäßen der vorderen Bauchwand in Verbindung. Die aus der Vereinigung der Rr. posteriores und anteriores hervorgegangenen Gefäße ziehen hinter dem M. psoas auf der vorderen Fläche der Wirbelsäule zur Hohlvene, wobei die linksseitigen hinter der Aorta verlaufen. Mehrere Stämmchen können sich vor der Wirbelsäule verbinden und gemeinsam in die Hohlvene münden. Vor den Querfortsätzen der Lendenwirbel findet sich die längsverlaufende Anastomosenkette der bereits S. 416 beschriebenen V. lumbalis ascendens, welche die Vv. lumbales unter sich und meist auch mit der V. iliaca communis verbindet. Fig. 337.

d) V. phrenica inf. Die untere Zwerchfellblutader begleitet die gleichnamige Arterie und mündet unmittelbar oder mit einem benachbarten Gefäß verbunden in die V. cava inferior.

Viscerale Äste.

a) V. spermatica (int.). Die (innere) Samenblutader kommt beim Mann vom Hoden, bildet einen Bestandteil des Samenstranges und dringt mit diesem durch den Leistenkanal in die Bauchhöhle. Aus dem Hoden dringen zahlreiche kleine Gefäße, Vv. testiculares, am oberen Teil des hinteren Randes der Albuginea hervor und vereinigen sich mit kleinen Gefäßen aus dem Nebenhoden zu mehreren kleinen Stämmchen, welche ein dichtes Geflecht, Plexus pampiniformis, bilden. Oben treten die Gefäße allmählich zu einem oder zwei Stämmchen zusammen, welche nach ihrem Eintritt in die Bauchhöhle hinter dem Bauchfell auf dem Psoas major in die Höhe ziehen. Rechts erfolgt die Einmündung in der Regel in die V. cava inferior, links in die V. renalis; wenn oben noch je zwei Stämmchen vorhanden sind, eröffnet sich auch auf der rechten Seite das eine gewöhnlich in die V. renalis, während links beide in dieses Gefäß einzudringen pflegen. Fig. 341.

Beim Weibe kommt die V. spermatica interna als V. ovarica, vom Eierstock; sie bildet sich aus einem dichten Geflecht von Venen, Plexus ovarii, welches im Hilus ovarii gelegen ist; sie geht dann in ein gröberes, im Lig. latum uteri gelegenes Venennetz, Plexus pampiniformis, über, welches in den an der Seite der A. ovarica verlaufenden Samengefäßen endigt. Diese zeigen eine ähnliche Mündungsart wie beim Manne.

Die V. spermatica interna ist sowohl beim Manne wie beim Weibe mit Klappen versehen, besonders auch an den Mündungen.

b) V. renalis. Die Nierenvene bildet sich aus zahlreichen Wurzeln im Hilus renalis und stellt ein kurzes starkes Stämmchen dar, welches vor den Arterien quer zur unteren Hohlvene verläuft und rechtwinklig in sie mündet. Fig. 341, 13.

Die linke V. renalis ist länger und zieht vor der Aorta vorüber. Beide Gefäße nehmen auf ihrer Bahn Vv. suprarenales auf, links mündet gewöhnlich auch die V. spermatica interna sinistra ein.

Einen Fall von Anastomose zwischen V. renalis sin. und V. lienalis beschreibt Pensa, Boll. Soc. med.-chir. Pavia 1908.

c) Vv. suprarenales. Die Venen der Nebennieren gehen mit mehreren kleinen Wurzeln aus dem Hilus der Nebennieren hervor.

Sie bilden jederseits meist nur ein kurzes, ansehnliches Stämmchen, welches sich links mit der V. renalis, seltener mit einer Zwerchfellvene, rechts gewöhnlich mit der Cava inferior, jedoch öfter auch mit der Nierenvene verbindet.

d) Vv. hepaticae. Die Lebervenen dringen schräg in die V. cava inferior ein, während diese in der rechten Längsfurche der Leber eingebettet ist. Es sind gewöhnlich drei, vollständig in die Lebersubstanz eingeschlossene große, bis fingerdicke Stämme, welche an der hinteren Leberfläche zusammentreffen. Fig. 341.

Außer diesen großen Gefäßen treten weiter unten noch kleinere Lebervenen in die untere Hohlvene ein. Die Lebervenen nehmen sowohl das Blut auf, welches durch die Pfortader, wie dasjenige, welches durch die Leberarterien in die Leber eingeführt wird.

Unmittelbar vor der Einmündung der linken großen Lebervene in die Hohlvene verbindet sich mit derselben das Lig. venosum (Arantii).

Varietäten: In dem unteren Teil ihres Verlaufes liegt die untere Hohlvene manchmal auf der linken Seite der Aorta und wendet sich erst nach Aufnahme der linken Nierenvene über die Aorta hinweg zu ihrem gewöhnlichen Platze. Nur bei Umlagerung der Brust- und Baucheingeweide behält sie ihre Lage auf der linken Seite bis zum Herzen bei.

Häufiger kommt es vor, daß die Vv. iliacae communes sich nicht an der gewöhnlichen Stelle miteinander verbinden, sondern daß jede getrennt auf ihrer Seite an der Aorta in die Höhe läuft und sich mit der V. renalis ihrer Seite verbindet. Der so entstandene linke Stamm tritt dann vor der Aorta weg, vereinigt sich mit dem rechten Stamm und bildet erst im oberen Teil der Bauchhöhle die V. cava inferior.

Ferner gibt es Fälle, in welchen die V. cava inferior, anstatt in den rechten Vorhof einzumünden, sich mit der V. azygos verbindet, welche dann eine bedeutende Größe erlangt. In dieser Weise gelangt das gesamte Blut des Körpers, der unteren wie der oberen Hälfte, mit Ausnahme desjenigen der Baucheingeweide, durch die V. cava superior in den rechten Vorhof. In diesem Falle dringen die Vv. hepaticae nicht in die V. cava inferior ein, sondern bilden einen Stamm, welcher unmittelbar zum rechten Vorhof zieht, entsprechend der gewöhnlichen Einmündungsstelle der unteren Hohlvene.

In seltenen Fällen dringt die V. renalis sinistra hinter der Aorta zur V. cava. In einem bemerkenswerten Fall endigte eine der Vv. hepaticae nicht in der V. cava inferior und nicht im rechten Vorhof, sondern in der rechten Kammer und war an der Mündungsstelle mit Klappen versehen.

Vena portae, Pfortader.

Pfortader nennt man ein großes Gefäß der Bauchhöhle, welches durch den Zusammenfluß einer Anzahl von Eingeweidevenen entsteht, nach kurzem Verlauf in die Leberpforte eindringt (Fig. 343, 20), sich innerhalb der Leber verästelt und ein die ganze Leber einnehmendes Kapillarsystem entwickelt, aus welchem die eben erwähnten Lebervenen hervorgehen.

Die Pfortader unterscheidet sich hierdurch von den übrigen Venen, welche sich aus kleinen Wurzeln zu immer größeren Gefäßen vereinigen, die sich nicht mehr teilen. Die Wurzeln der Pfortader kommen von den Organen des chylopoetischen Systemes, nämlich vom Magen, von dem gesamten Darm, von der Bauchspeicheldrüse und von der Milz. Man nennt diese Venen auch äußere Wurzeln der Pfortader und unterscheidet davon die inneren, zahlreiche kleine Venen, welche das Blut der in der Leber ausgebreiteten Zweige der A. hepatica sammeln und in Pfortaderäste ergießen (siehe Abt. IV, Eingeweidelehre).

Der Stamm der Pfortader ist 6—8 cm lang, beginnt mit der Vereinigung der V. mesenterica superior und lienalis dicht hinter dem Kopf der Bauchspeicheldrüse und läuft schräg nach rechts und oben zur Leberpforte. Fig. 296.

Auf diesem Wege legen sich die A. hepatica links und der Gallengang rechts vor den Stamm, welchen sie von vornher ziemlich vollständig verdecken. Dabei ist dieser durch lockeres Bindegewebe verbundene Strang, Leberstrang, von den Nerven des Lebergeflechtes und von zahlreichen Lymphgefäßen umgeben und in den rechten Rand des kleinen Netzes, nämlich in das Lig. hepatoduodenale eingeschlossen. Bei seinem Eintritt in die Leberpforte erweitert sich

der Stamm zum Sinus venae portae, aus welchem seine beiden Hauptäste unter einem sehr stumpfen Winkel hervorgehen. (Siehe Abt. IV, Eingeweidelehre.)

Die beiden Hauptäste kommen vom Stamme in der Nähe des rechten Endes der Leberpforte. Der Ramus dexter dringt dann unmittelbar in das Parenchym des rechten Leberlappens ein und verteilt sich dort in eine große Zahl von Zweigen, deren jeder von einem Ästchen der Leberarterie und von einem Zweige des Gallenganges begleitet wird. Der Ramus sinister ist schwächer und länger als der rechte, verläuft durch den größeren Teil der Querfurche der Leber hindurch, gibt Zweige an die kleinen Leberlappen ab und dringt dann in den linken Leberlappen ein, um sich in diesem zu verbreiten.

Fig. 342.

Schema der Pfortader und ihrer Wurzeln. 1 : 3.

Die Leber ist in die Höhe geschlagen, so daß ihre untere Fläche sichtbar ist.

A Lobus dexter hepatis; *B* Lobus quadratus; *C* Lobus sinister; *D* Vesica fellea; *E* Lien. 1 V. portae; 2 Ramus sinister; 3 Ramus dexter; 4 V. mesenterica superior; 5 V. mesenterica inferior; 6 V. lienalis; 7, 7, 7 Vv. intestinales; 8 V. ileocolica; 9 V. colica dextra; 10 V. colica media; 10', 10'' Ramus anastomoticus; 11 V. coronaria ventriculi; 12 Rami lienales; 13 V. colica sinistra; 14 Ramus anastomoticus; 15 Vv. sigmoideae; 16 V. haemorrhoidalis superior; 17 Lig. falciforme hepatis mit der V. umbilicalis; 18 Lig. venosum (Arantii); 19 V. cava inferior.

Außer dem Pfortaderstamm gelangt in die Leber noch eine Anzahl kleiner Venen, welche das Blut aus benachbarten Gebilden aufnehmen und daher Vv. portae accessoriae genannt werden.

Die Hauptwurzeln der Pfortader sind die Vv. coronaria ventriculi, lienalis, mesenterica superior und inferior. Die V. cystica dringt entweder in den Stamm der Pfortader ein oder verbindet sich mit dem Ramus dexter derselben.

a) Vena coronaria ventriculi. Die Kranzvene des Magens verläuft längs der kleinen Kurvatur des Magens parallel der A. gastrica sinistra zur Cardia, geht quer vor der Wirbelsäule nach rechts und senkt sich in den Stamm der Pfortader, manchmal auch in die V. lienalis ein. Fig. 342, 343.

b) V. mesenterica superior, obere Gekröseblutader (Fig. 342, 343). Ihr Stamm liegt rechts von der A. mesenterica superior. Ihre Wurzeln stimmen in bezug auf Verbreitungsgebiet und Verlauf mit den Ästen der Arterie überein. Sie werden also gebildet durch die Vv. intestinales (ileae und jejunales), die V. ileocolica, V. colica dextra und V. colica media, welche vom Dünndarm, sowie vom aufsteigenden und vom queren Teil des Dickdarmes kommen. Der so zusammengesetzte Stamm wendet sich nach rechts und oben, dringt vor dem Zwölffingerdarm hinter die Bauchspeicheldrüse, erhält die Vv. pancreaticoduodenales, einige Vv. pan-

creaticae und duodenales, sowie manchmal die V. mesenterica inf. und vereinigt sich mit der V. lienalis. Sehr häufig tritt vorher noch die V. gastroepiploica dextra in sie ein. In anderen Fällen gelangt letzteres Gefäß in die V. lienalis oder verbindet sich mit einer V. colica dextra zur V. gastrocolica.

c) V. mesenterica inferior, untere Gekröseblutader. (Fig. 342, 343.) Das Gefäß entspricht ganz der gleichnamigen Arterie. Unten steht sie durch die ihr zugehörige V. haemorrhoidalis superior mit dem ausgedehnten Plexus haemorrhoidalis in Zusammenhang. Vom Becken steigt sie in leichtem, links konvexem Bogen aufwärts, nimmt die Vv. sigmoideae sowie mehrere Vv. colicae sinistrae auf und dringt an wechselnder Stelle hinter die Bauchspeicheldrüse. Gewöhnlich verbindet sie sich mit der V. lienalis; manchmal tritt sie an der Bildungsstelle der Pfortader in diese ein; oder sie mündet in die V. mesenterica superior.

d) V. lienalis (Fig. 343), die Milzblutader ist meist sehr stark und führt das Blut der Milz, eines großen Teiles des Magens, der Bauchspeicheldrüse, eines Teiles des Zwölffingerdarmes und durch die V. mesenterica inferior auch dasjenige des Colon descendens und des Rectum der Pfortader zu.

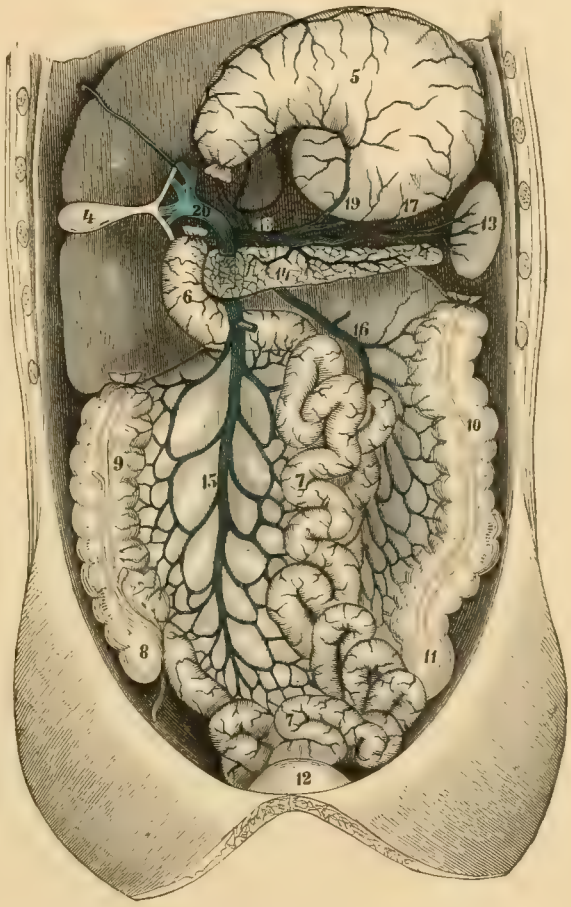

Fig. 343.

Die Pfortader und ihre Wurzeln. 1:5.

Leber und Magen aufwärts geklappt, das Anfangsstück des Duodenum und das Colon transversum abgetrennt.

1 Lobus sinister hepatis; 2 Lobus quadratus; 3 Lobus dexter; 4 Vesica fellea; 5 Ventriculus; 6 Duodenum; 7, 7 Jejunum et Ileum; 8 Caecum; 9 Colon ascendens; 10 Colon descendens; 11 Colon sigmoideum; 12 Vesica urinaria; 13 Lien mit Rami lienales; 14 Pancreas und V. pancreatica; 15 V. mesenterica sup.; 16 V. mesenterica inf.; 17 Vv. gastricae breves; 18 V. lienalis mit den Einmündungsstellen der V. gastroepiploica sinistra von oben und der V. mesenterica inf. von unten; 19 V. coronaria ventriculi; 20 **Vena portae.**

Sie beginnt mit einigen getrennt aus dem Hilus der Milz hervordringenden Wurzeln, welche sich bald zu einem Stamme vereinigen. Dieser nimmt dann einige Vv. gastricae breves, die V. gastroepiploica sinistra, einige Vv. pancreaticae und duodenales auf, zieht von links nach rechts hinter der Bauchspeicheldrüse und unter der Milzarterie einher, empfängt früher oder später die V. mesenterica inferior und verbindet sich hinter dem Kopf der Bauchspeicheldrüse unter nahezu rechtem Winkel mit der V. mesenterica superior.

Wichtige Beziehungen der Nabelvene, V. umbilicalis, zur Pfortader und unteren Hohlvene während des Fetallebens werden später zur Betrachtung ge-

langen. Hier aber ist von wichtigen offenbleibenden Resten der Nabelvene das Folgende zu erwähnen:

Die Nabelvene, V. umbilicalis, welche beim Fetus das mit Sauerstoff und mit neuem Ernährungsmaterial versehene Blut aus der Placenta zurückführt, unterliegt nach der Geburt, wie alle übrigen nur für den fetalen Kreislauf erforderlichen, für den postfetalen Kreislauf aber überflüssig gewordenen Gefäße einer Umwandlung, welche denjenigen Veränderungen entspricht, wie

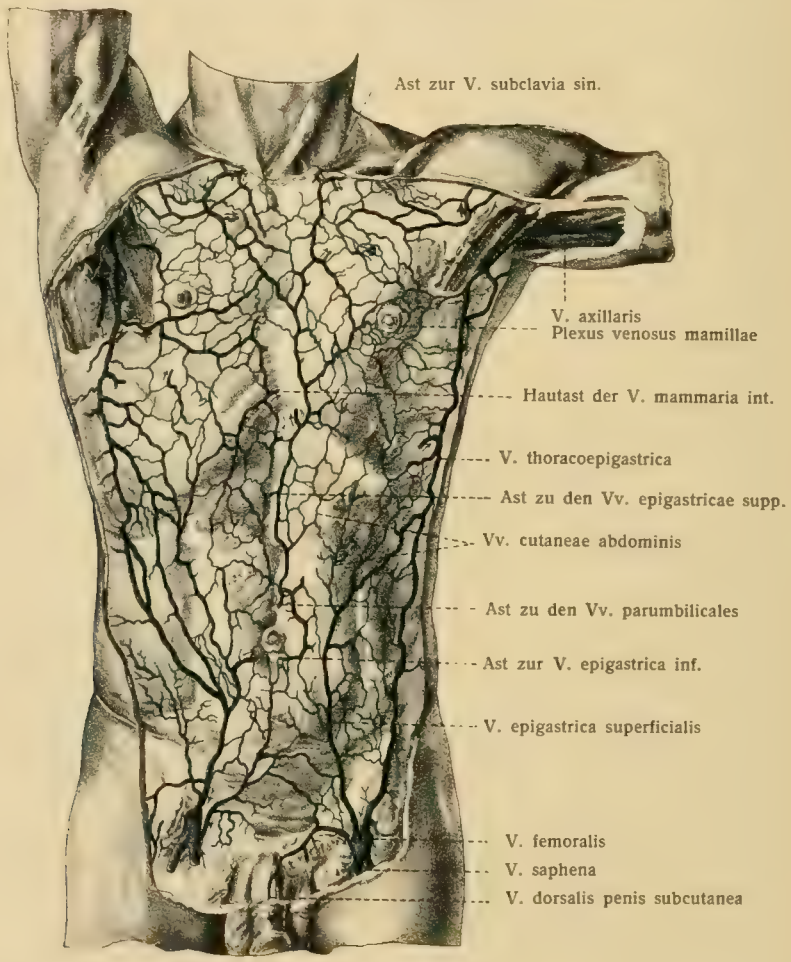

Fig. 344.

Oberflächliche Rumpfvenen, von vorn. (W. Braune.)

Sie gehören teils der oberen, teils der unteren Hohlvene an. (Die Pfeile deuten die durch die Klappen bedingte Stromrichtung an.)

sie bei den in der Kontinuität unterbundenen Gefäßen sich vollziehen. Demgemäß wird der Verschluß (Obliteration) nur in dem peripheren Endstück, dem Venenstumpf am Nabel, stets ein vollständiger sein; in den weiter zentral gelegenen Teilen dagegen erhält sich in der Regel ein mehr oder weniger feiner Restkanal, welcher während des ganzen Lebens, und zwar unter normalen Verhältnissen in centripetaler Richtung, von Blut durchströmt wird (P. Baumgarten). Der Blutlauf in dem Restkanal wird vermittelt durch kleine Venenäste, welche am Nabel aus Verzweigungen der Vv. epigastricae profundae entspringen und sich in verschiedener Höhe, meist in das mittlere Drittel der Vene einsenken. Zum Verständnis dieser Anastomosen ist zu wissen notwendig, daß die Nabelvene im ganzen ursprünglich aus Bauchwandvenen hervorgeht

(s. Schlußabschnitt). Der größte und regelmäßigste dieser parumbilikalen Venenäste ist unter dem Namen der Burowschen Vene des Fetus bekannt. In einem Teil ($^1/_4$—$^1/_3$) der Fälle mündet letztere nicht unmittelbar in die Nabelvene, sondern in das Pfortadersystem der Leber; sie führt den Namen der Sappeyschen Parumbilikalvene. Aber auch in diesen Fällen des Vorhandenseins einer Sappeyschen Parumbilikalvene ist die Nabelvene meist nicht astlos, indem eine oder die andere der kleineren Parumbilikalvenen, Schaltvenen von Baumgarten, in die Nabelvene münden. Von der Stärke, Zahl und Einmündungsstelle der eintretenden Äste hängt in der Folge die Weite und Länge des bleibenden Restkanales der unvollständig obliterierenden Nabelvene ab, so daß bald ein für eine gröbere oder feinere Sonde durchgängiger, 6—10 cm langer, bald nur ein für eine Borste durchgängiger Kanal gefunden wird. Münden ausnahmsweise gar keine Äste in die Nabelvene ein, so wächst sie vollständig zu.

Bei Störungen im Leberkreislauf, wie sie z. B. bei bindegewebiger Verdichtung der Leber (Lebercirrhose) Platz greifen, erfährt der genannte Restkanal eine Erweiterung, deren Grad von dem Grade der Leberentartung, besonders aber auch von der ursprünglichen Weite des Restkanales abhängt. So wird trotz gleichen Grades der Erkrankung bald ein feiner, bald ein gänsefederkiel- bis fingerdicker zentraler Blutkanal im Lig. teres hepatis gefunden. Mit der Erweiterung des Restkanales geht eine Erweiterung der Seitenäste des Kanales, der Burowschen Vene, der Schaltvenen, sowie des mit diesen Seitenästen zusammenhängenden ganzen Venennetzes des Lig. teres und falciforme hepatis, ferner der Venen der vorderen Bauchwand einher, zuweilen unter Bildung eines „Caput Medusae" genannten Venenknäuels. Bei enggebliebenem Restkanal vermittelt die V. parumbilicalis von Sappey hauptsächlich die Vermittelung der Kollateralbahnen, welche das sich stauende Pfortaderblut durch Bauchwandvenen abzuleiten bestrebt sind. Siehe auch die Bemerkungen von His, Arch. f. Anatomie, 1895, Suppl.-Bd. S. 150.

2. Vena iliaca communis, gemeinschaftliche Hüftblutader.

Sie sammelt im allgemeinen das Blut aus den gleichen Bezirken, in welche es durch die gleichnamige Arterie geführt wird.

Sie erstreckt sich von der Articulatio sacroiliaca bis zur Bandscheibe des vierten und fünften Lendenwirbels, an deren rechter Seite beide zur Bildung der V. cava inferior zusammentreten (Fig. 341). Das Gefäß der rechten Seite ist etwas kürzer, verläuft gestreckter und steiler, so daß es beinahe senkrecht in die Höhe steigt; dabei liegt es hinter und rechts von der Arterie. Die V. iliaca communis sinistra ist länger, stärker geneigt, liegt der medialen Seite ihrer Arterie an, nimmt die V. sacralis media auf und dringt oben hinter den Anfangsteil der A. iliaca communis dextra, wo die Vereinigung der beiden Gefäße erfolgt. Fig. 337, 341.

3. Vena hypogastrica, innere Hüftblutader.

Sie entsteht aus Wurzeln, welche in ihrer Verbreitung im allgemeinen mit den Ästen der Beckenarterie übereinstimmen. Doch trennt sich die während des Fetallebens wichtige V. umbilicalis beim Eintritt in den Körper am Nabel von den Aa. umbilicales und begibt sich im Lig. falciforme hepatis aufwärts zur Leber.

Die V. hypogastrica liegt vor der Articulatio sacroiliaca, hinter der zugehörigen Arterie und vereinigt sich nach kurzem Verlauf mit der V. iliaca externa zur V. iliaca communis. Der Stamm der V. hypogastrica enthält keine Klappen.

Es gibt parietale und viscerale Wurzeln der V. hypogastrica.

Parietale Äste.

a) Vv. iliolumbales, von der Lendengegend und der Fossa iliaca;

b) Vv. glutaeae superiores, aus der oberen Gesäßgegend;

c) Vv. glutaeae inferiores, welche zahlreiche Verbindungen mit den Venen des Oberschenkels eingehen, aus den unteren Teilen des Gesäßes;

d) Vv. obturatoriae. Sie verbinden sich regelmäßig durch einen starken Ast mit der V. iliaca externa, welcher oft den einzigen Abflußweg für die Wurzeln der Vv. obturatoriae bildet.

e) Vv. sacrales laterales. Sie bilden mit den seitlichen Ästen der V. sacralis media an der vorderen Fläche des Kreuzbeines den Plexus sacralis anterior, welcher mit den benachbarten Venen in Verbindung steht.

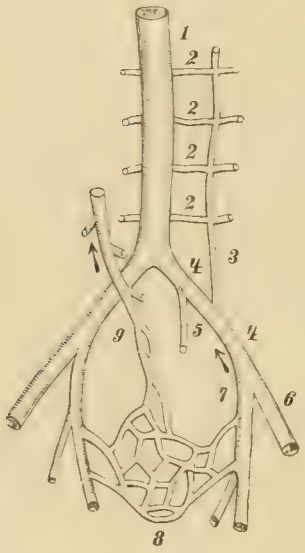

Fig. 345.

Zusammenhang des Systems der unteren Hohlvene mit der Pfortader. (Schema.)

1 V. cava inferior; 2 Vv. lumbales; 3 V. lumbalis ascendens (V. cardinalis sinistra); 4 V. iliaca communis; 5 V. sacralis media; 6 V. iliaca externa; 7 V. iliaca interna s. hypogastrica; 8 Plexus pudendohaemorrhoidalis; 9 V. haemorrhoidalis superior, als unterste Wurzel der Pfortader.

Viscerale Äste.

Die visceralen Äste zeichnen sich dadurch aus, daß sie fast sämtlich in ihrer peripherischen Ausbreitung ansehnliche Geflechte bilden, welche zwischen den Eingeweiden hindurch am Grunde des Beckens miteinander verbunden sind. Nur die vom Rücken des Penis oder der Klitoris herkommende Vene folgt dieser Anordnung nicht.

f) V. pudenda interna (Fig. 346, 9). Sie nimmt vorzugsweise das Blut der Dammgegend, dagegen von den Schamteilen nur die V. profunda penis (clitoridis) auf, begleitet die gleichnamige Arterie und mündet in die V. glutaea inf.

Die V. dorsalis penis (clitoridis) aber verbindet sich mit dem Plexus pudendalis und ergießt durch dessen Vermittlung ihr Blut in die V. hypogastrica.

g) Der Plexus vesicalis bildet ein weites Geflecht am unteren Abschnitt der Harnblase, hängt mit den Plexus haemorrhoidalis und pudendalis zusammen und steht durch einige Stämmchen mit den Vv. hypogastricae in Verbindung. Beim Weibe umgibt der Plexus auch die Harnröhre. Fig. 346.

h) Plexus pudendalis. Dieses Geflecht umgibt dicht hinter dem Schambogen beim Mann die Vorsteherdrüse und hängt mit dem Plexus vesicalis zusammen. Er nimmt die Vv. dorsales und profundae penis bezw. clitoridis, die Vv. scrotales postt. (beim Weibe Vv. labiales postt.) auf.

α. V. dorsalis penis (subfascialis) entsteht an der Corona glandis aus zwei Gefäßen, welche sich früher oder später zu einem einzigen, im Sulcus dorsalis penis unter der Fascie zwischen der linken und der rechten A. dorsalis penis verlaufenden Stamm verbinden.

Unter dem Lig. arcuatum pubis gelangt die Vene zum Plexus pudendalis. Auf ihrer Bahn nimmt sie zahlreiche Gefäßchen aus den Schwellkörpern, von der Haut des Penis und vom Hodensack auf.

Die V. dorsalis clitoridis zeigt im allgemeinen eine ähnliche Anordnung, ist jedoch bedeutend schwächer als das entsprechende Gefäß des Mannes.

β. Vv. profundae penis. Sie treten an der medialen und oberen Seite der Crura penis aus und ziehen um den Ramus inf. ossis pubis zum Plexus pudendalis.

i) Plexus haemorrhoidalis (Fig. 346, 10). Er besteht aus weiten, ein dichtes Geflecht bildenden Venen, welche das Rektum, insbesondere seinen unteren bauch-

fellfreien Teil umgeben. Von ihm gehen Vv. haemorrhoidales superiores, mediae und inferiores zu den benachbarten Venenstämmen.

Da die Vv. haemorrhoidales superiores Teile der Pfortaderverzweigung sind, so ergibt sich hieraus die wichtige Tatsache, daß das Pfortadersystem durch den Plexus haemorrhoidalis mit der V. hypogastrica und dem System der unteren Hohlvene in unmittelbarer Verbindung steht. Aus dem Geflecht nämlich, welches sich vom Plexus haemorrhoidalis seitlich an der Beckenwand in die Höhe zieht, Plexus hypogastricus, geht die V. hypogastrica hervor. Fig. 345, 346.

Beim Weibe schiebt sich zwischen die Plexus vesicalis und haemorrhoidalis ein der

k) Plexus uterovaginalis (Fig. 346, 4,5). Er umgibt besonders die Seitenteile der Gebärmutter und der Vagina und steht mit der V. ovarica und mit

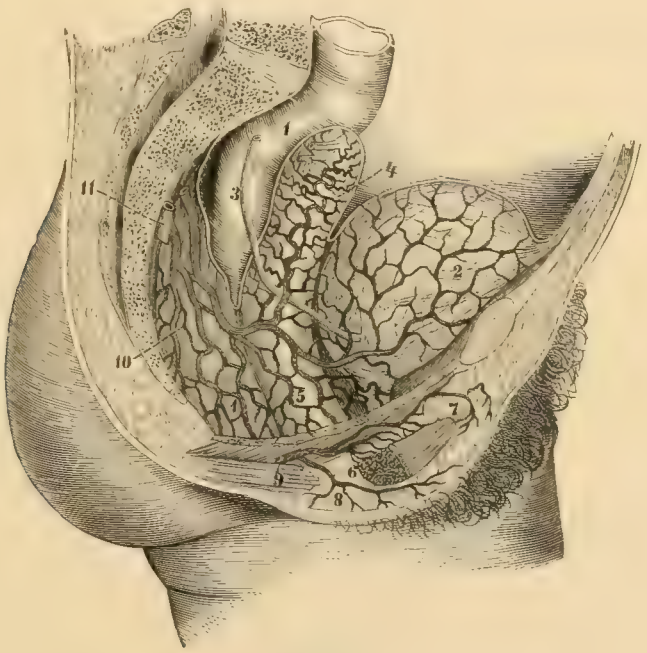

Fig. 346.

Venen des weiblichen Beckens. 1 : 3.

1 Rectum; 2 Vesica urinaria mit Plexus vesicalis; 3 Ureter; 4, 5 Plexus uterovaginalis; 6 Bulbus vestibuli; 7 Vv. clitoridis; 8 Vv. pudendae externae; 9 V. pudenda interna; 10 Plexus haemorrhoidalis; 11 V. hypogastrica.

den anderen Plexus der Beckenhöhle in Zusammenhang; seinen Hauptabfluß aber bilden die kurzen, weiten Vv. uterinae, welche in die Vv. hypogastricae münden.

Sämtliche Geflechte der Beckenhöhle stehen untereinander in vielfacher Verbindung und bilden so zusammen ein großes Gefäßnetz, dessen Blut nach den verschiedensten Seiten hin Abflüsse hat, sich vorzugsweise aber in die V. hypogastrica und in die V. portae ergießt.

4. Vena iliaca externa, äußere Hüftblutader.

Die V. iliaca externa ist das Endstück des von der unteren Extremität herkommenden Venenstammes, welches sich von dem Lig. inguinale bis zur Articulatio sacroiliaca erstreckt. Sie liegt beiderseits medial von der zugehörigen Arterie und tritt rechts allmählich hinter dieselbe.

Außer an ihrem Beginn hat sie keine Klappen; sie geht aus den tiefen und den oberflächlichen Venen der unteren Extremität hervor und nimmt an der Durchtrittsstelle unter dem Leistenbande noch kleinere Gefäße auf. In den Stamm der V. iliaca externa senken sich zwei Gefäß-

paare ein, welche dem medialen Teil der vorderen und der seitlichen Bauchwand angehören. Außerdem ist regelmäßig eine starke Verbindung mit der V. obturatoria vorhanden.

a) Vv. epigastricae inferiores, untere Bauchdeckenblutadern. Sie begleiten paarig die gleichnamige Arterie und dringen, meist zu einem Stämmchen vereint, in den Anfang der V. iliaca externa.

b) Vv. circumflexae ilium profundae. Sie begleiten die gleichnamige Arterie und ziehen zur lateralen Wand der V. iliaca externa.

Die tiefen Blutadern der unteren Extremität.

Die tiefen Blutadern des Beines verlaufen zur Seite der Arterien und ihrer Zweige und zeigen dieselbe Verteilungsweise. Die unterhalb des Knies gelegenen Venen finden sich paarweise bei den Arterien und führen den diesen entsprechenden Namen. Die Vv. tibiales anteriores et posteriores, von welchen letztere die Vv. peronaeae aufgenommen haben, vereinigen sich am unteren Rande des M. popliteus zur V. poplitea.

Die V. poplitea nimmt außer kleineren, von den Gelenken und den Muskeln kommenden Gefäßen ein größeres subkutanes Gefäß, die V. saphena parva, auf. (Fig. 347—349.) Die V. poplitea liegt lateral und hinter der A. poplitea, zwischen letzterer und dem N. tibialis. Sie dringt durch den Hiatus adductorius und heißt von hier an V. femoralis.

Manchmal erfolgt die Vereinigung der Unterschenkelvenen erst weiter oben, so daß die A. poplitea streckenweise oder in ganzer Länge von zwei Venen begleitet wird. In der Regel aber läuft, auch wenn ein stärkerer Stamm vorhanden ist, noch eine schwächere Vene an der Arterie einher.

Die V. femoralis ist in der Regel einfach, erstreckt sich wie die entsprechende Arterie über die zwei oberen Drittel des Oberschenkels und geht am Lig. inguinale in die V. iliaca externa über.

Anfangs liegt sie an der lateralen Wand der A. femoralis, allein allmählich wendet sie sich an deren mediale Seite, an welcher sie, in gleicher Frontalebene mit der Arterie und mit ihr in eine gemeinsame Scheide eingeschlossen, am unteren Rande des Lig. inguinale zu finden ist. Durch das Lageverhältnis des Gefäßes zu den Fascienblättern (s. Fig. 49) entsteht ein Mechanismus, durch welchen bei Bewegungen des Schenkels die Entleerung der Vene begünstigt wird.

Auf ihrer Bahn nimmt die V. femoralis die der Verzweigung der A. femoralis entsprechenden Wurzeln, namentlich auch die mächtigen Vv. perforantes und femorales profundae, die Vv. circumflexae femoris mediales und laterales auf; in letztere dringen vorzugsweise die Venen der Muskeln des Oberschenkels ein. An ihrem oberen Ende vereinigt sich mit der V. femoralis die starke V. saphena magna. Fig. 350.

Varietäten: Manchmal verfolgt die V. femoralis längs des Oberschenkels einen etwas anderen Weg als die A. femoralis. Sie dringt nämlich zuweilen vom Kniekehlenraume etwas weiter nach oben, durchbohrt den M. adductor magnus später als gewöhnlich und vereinigt sich mit der V. femoralis profunda, so daß sie erst wieder auf der obersten Strecke in die Nähe der A. femoralis gelangt. In seltenen Fällen ist die V. femoralis ganz oder zum Teil doppelt vorhanden.

An ihrem oberen Ende nimmt die V. femoralis noch auf die Vv. scrotales antt. (beim Weibe Vv. labiales antt.) sowie die Vv. dorsales penis subcutaneae und pudendae ext., ferner die V. epigastrica superficialis und V. circumflexa ilium superficialis. Diese Blutadern können zum Teil in die V. saphena münden. Fig. 344, 350.

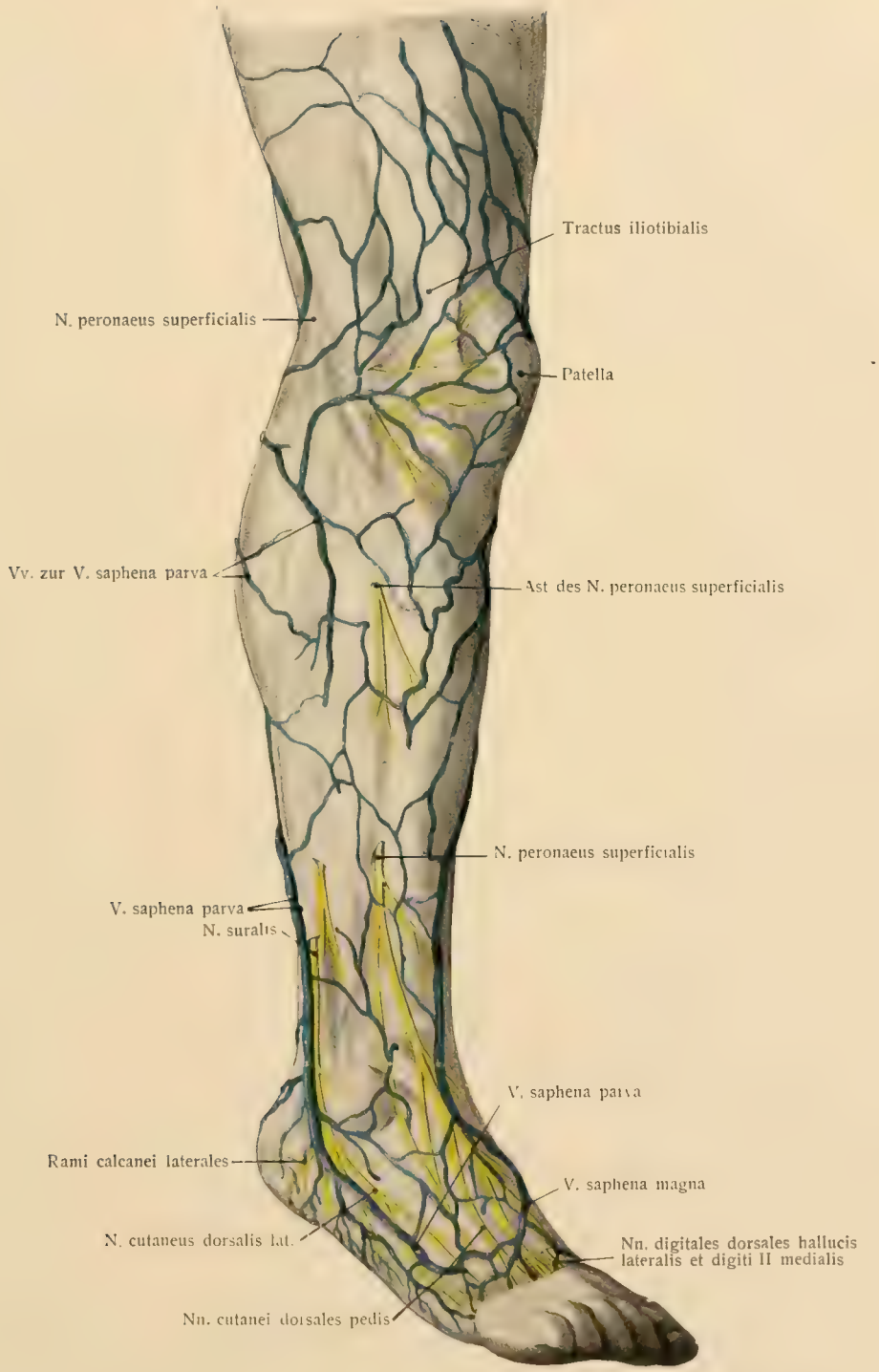

Fig. 347. Hautvenen der rechten unteren Extremität (Streckseite)
(aus **Corning** topogr. Anatomie).

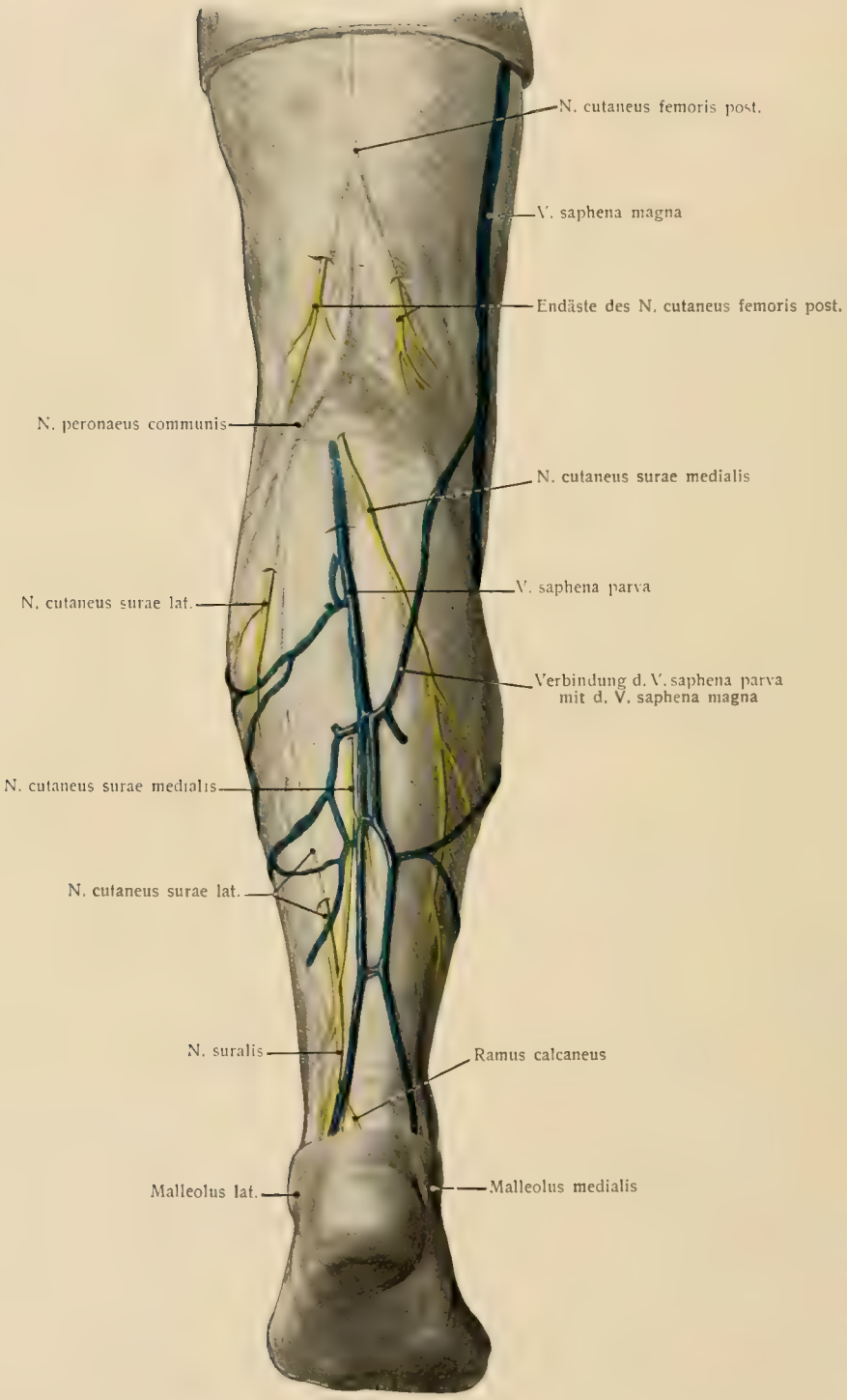

Fig. 348. Hautvenen der linken unteren Extremität (Beugeseite)
(aus **Corning** topogr. Anatomie).

Hautblutadern der unteren Extremität.

Die oberflächlichen Venen des Beines entstehen an dem Rücken des Fußes aus dem subkutan gelegenen Rete venosum dorsale pedis (Fig. 347, 350), welches sich in ähnlicher Weise bildet, wie das venöse Rückennetz der Hand.

Aus diesem Netze gehen zwei Hauptstämme hervor, die laterale oder kleine und die mediale oder große Rosenader.

V. saphena parva, kleine Rosenader (Fig. 347—349). Sie entwickelt sich aus dem lateralen Teil des Fußrückennetzes, zieht hinter dem lateralen Knöchel einher und wendet sich allmählich hinter die Achillessehne.

Weiter oben tritt sie subkutan, neben dem Nervus cutaneus surae medialis in die zwischen den beiden Bäuchen des M. gastrocnemius gelegene Furche, dringt durch die Fascie und mündet in die V. poplitea. Längs ihres Verlaufes nimmt sie seitlich Vv. superficiales auf und steht an verschiedenen Stellen durch die Fascie hindurch mit den Vv. profundae in Verbindung. Einzelne kleinere

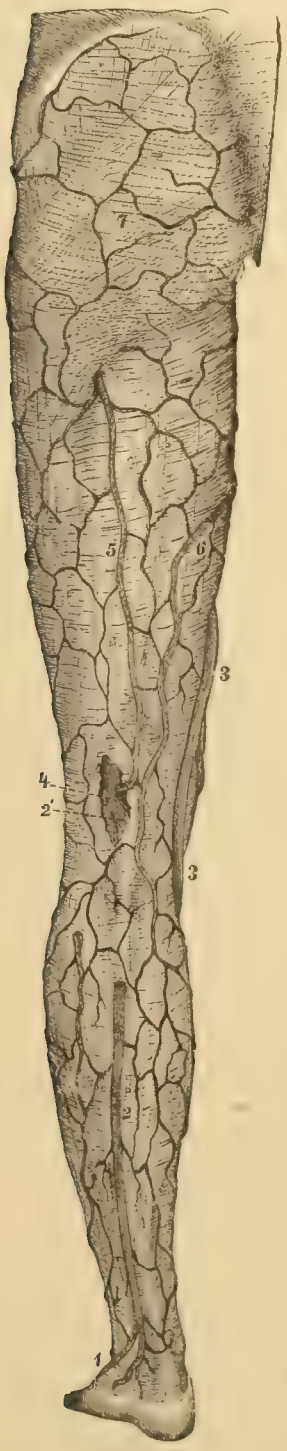

Fig. 349.

Fig. 349. **Hautvenen an der hinteren Fläche des linken Beines.** 1 : 6.

Die Fascia lata ist in der Gegend der Kniekehle in kleiner Ausdehnung durchtrennt. 1 Rete venosum dorsale pedis; 2 V. saphena parva; 2' ihre Einmündung in die V. poplitea; 3 V. saphena magna; 4 Vena poplitea; 5 V. femoropoplitea (cutanea femoris post.) mit gesondertem Durchbruch durch die Fascie und Verbindung mit der Vena glutaea; zugleich Anastomose zwischen diesem Gefäß und der V. saphena parva und poplitea; 6 Vena cutanea femoris posterior zur Vena saphena magna; 7 Vv. cutaneae glutaeae.

Fig. 350. **Hautvenen an der Vorderfläche des linken Beines.** 1 : 6.

1 Rete venosum dorsale pedis; 2, 2, 2 Vena saphena magna; 3 Rete cutaneum cruris; 4 Vena cutanea femoris lateralis; 5 Vena epigastrica superficialis; 6 Vena femoralis und ihre Verbindung mit der Vena saphena magna durch die Fossa ovalis fasciae latae.

Fig. 350.

oberflächliche Venen durchbohren selbständig die Fascie. Eine an der hinteren Fläche des Oberschenkels herabsteigende teils über, teils unter der Fascie liegende Vene heißt V. femoropoplitea. Fig. 349, 5.

V. saphena magna, große Rosenader. Sie nimmt von dem medialen Teile des Fußrückennetzes ihren Anfang und zieht vor dem medialen Knöchel vorüber nach oben. Fig. 350.

An der medialen Seite des Unterschenkels liegt sie zur Seite des Nervus saphenus, wendet sich in der Kniegegend etwas hinter den Condylus medialis femoris und zieht dann an der medialen vorderen Fläche des Oberschenkels zur Fossa ovalis fasciae latae (Fig. 350), durch welche hindurch sie zum oberen Ende der V. femoralis vordringt.

Am Unterschenkel und Oberschenkel geht sie mehrfache Verbindungen durch die Fascie hindurch mit den tiefen Venen ein und nimmt, namentlich am Oberschenkel, viele oberflächliche Venen auf. Die V. saphena accessoria ist ein größeres Gefäß, welches die Hautvenen von der medialen und vorderen Fläche des Oberschenkels sammelt und innerhalb der Fossa ovalis in die V. saphena magna einmündet.

Sie nimmt auch einige oberflächliche Venen der Bauchdecken und der vorderen Schamgegend auf. Es sind dies die Vv. epigastrica superficialis, circumflexa ilium superficialis und Venae pudendae externae, deren Verbreitungsgebiet demjenigen der gleichnamigen Arterien entspricht.

Sowohl die oberflächlichen wie die tiefen Venen der unteren Extremität sind mit zahlreichen Klappen versehen, doch sind sie bei den tiefen zahlreicher.

Die Venen am Fuß verhalten sich in ähnlicher Weise wie an der Hand. Auf der Dorsalfläche der Zehen verlaufen die Vv. digitales pedis dorsales, welche zu je zwei die Vv. metatarseae dorsales pedis bilden. Letztere münden in den Arcus venosus dorsalis pedis, welcher mit dem Rete venosum dorsale pedis in Verbindung steht. Aus letzterem entwickeln sich die Vv. saphenae.

An der Plantarseite der Zehen verlaufen die Vv. digitales plantares, welche zu je zwei zu den Vv. digitales communes pedis zusammenfließen. Diese münden in den Arcus venosus plantaris und hängen durch die Vv. intercapitulares mit den Blutadern am Fußrücken zusammen. Ein dichtes Rete venosum plantare liegt in der Tela subcutanea der Fußsohle.

IV. Systema lymphaticum, Lymphgefäßsystem.

Allgemeine Lymphgefäßlehre.

Das Lymphgefäßsystem bildet einen höchst wichtigen Bestandteil des Gefäßsystemes im ganzen, ist in seinen Urformen früher vorhanden als die Blutgefäße, stellt aber in seiner sekundären Gestalt ein Erzeugnis weit fortgeschrittener Differenzierung des Gefäßsystems dar.

Es besteht aus:

1. Vasa lymphatica, Lymphgefäße und Lymphräume, welche in den verschiedensten Formen, Größen und Strukturen auftreten und als Lymph- und Chylusgefäße unterschieden werden können.

Bei manchen Tieren gesellen sich zu den Lymphgefäßen an wechselnder Stelle vorhandene motorische Organe, welche durch rhythmische Zusammenziehungen den centripetalen Strom der Lymphe befördern, sogenannte Lymphherzen.

2. Organa cytogenea, (Blut-)Gefäßdrüsen. Sie bilden mehrere Gruppen, stimmen aber alle darin überein, daß sie wesentlich aus lymphoidem (cytogenem, retikulärem, adenoidem) Bindegewebe aufgebaut sind.

Hierher gehören 1. die massenhaft im Körper verbreiteten Lymphknötchen, Noduli lymphatici, mögen sie vereinzelt oder in Gruppen vereinigt (solitär oder aggregiert) auftreten. Die ersteren sind die Noduli lymphatici solitarii; zu den aggregierten Formen gehören die Balgdrüsen der Zunge (Zungenmandel, Waldeyer), die Gaumen-, Tuben- und Schlundmandeln, die Peyerschen Drüsenhaufen; hierher gehört ferner 2. die Thymusdrüse[1]) sowie 3. die Milz mit ihren zahlreichen Malpighischen Körperchen; ihnen schließen sich 4. die in reicher Menge vorhandenen Lymphdrüsen, Lymphoglandulae und 5. die sogenannten Blutlymphdrüsen, Haemolymphoglandulae an; 6. gehört auch das Knochenmark, Medulla ossium hierher.

Ein Teil der genannten Organe wird aus praktischen Gründen bei der Eingeweidelehre behandelt, so die Balgdrüsen der Zunge, die Tonsillen, die Peyerschen Drüsenhaufen, der Thymus, die Milz; hier aber finden sie ihre systematische Stellung.

Was die Trennung der Lymphgefäße in Chylusgefäße und in Lymphgefäße im engeren Sinne betrifft, so bezieht sich dieselbe auf den Inhalt; letztere enthalten Lymphe, jene Chylus. Außerhalb der Verdauungszeiten führen auch die Chylusgefäße Lymphe. In den übrigen Verhältnissen stimmen beiderlei Gefäße überein. Die Chylusgefäße sind die Lymphgefäße des Darmes. Doch schon in ihm sind sowohl Chylus- als Lymphgefäße nebeneinander vorhanden.

Von allen genannten Drüsen haben die Lymphdrüsen, Lymphoglandulae, die engsten Beziehungen zu den Lymphgefäßen. Die meisten (vielleicht alle) Lymphgefäße haben auf ihrer Bahn eine oder mehrere Lymphdrüsen zu durchschreiten.

Entstehung der Lymphräume.

In früher Embryonalzeit ist der Körper in symmetrischer Weise von ausgedehnten Hohlräumen durchzogen, welche sämtlich darin übereinstimmen, daß sie bei den embryonalen Gestaltungsvorgängen eine große Rolle spielen, sowie darin, daß sie eine serumartige Flüssigkeit führen, welche von den umgebenden Zellenmassen ausgeschieden worden ist. In und auf dieser Flüssigkeit schweben die vorhandenen Anlagen und sind von dem Einfluß ihres Eigengewichtes fast befreit; um so ungestörter sind sie den Wachstumsvorgängen überlassen, als deren Ergebnis die Endform uns entgegentritt. Es liegt nahe, die Bedeutung der vorhandenen Flüssigkeitsmassen noch in einer anderen wichtigen Richtung zu suchen, in derjenigen des Stoffwechsels, sei es in Hinsicht auf Ausscheidung und Abfuhr, oder auch auf Zufuhr. Die in Frage stehenden Räume sind schon vor dem Auftreten eines Blutgefäßsystemes vorhanden; hat sich ein solches einmal ausgebildet und seine ersten Ausläufer gegen die Organanlagen vorgetrieben, so geschehen die Ernährungsvorgänge zuerst immer unter Vermittelung von Teilen jener Räume.

Im ganzen sind zu einer gewissen Zeit drei solcher Räume vorhanden, zwei paarige und ein unpaarer. Fig. 352.

Der erste Raum liegt zwischen dem Medullarrohr und dem Hornblatt einerseits, andererseits dem inneren Keimblatt, der Chorda dorsalis, den Ursegmenten, den Urnierengängen und den Außenflächen des somatischen und splanchnischen Mesoblasts. Die verschiedenen Teile dieses Raumes hängen untereinander zusammen, zeitweise auch diejenigen der einen Seite mit jenen der anderen. Sie gehen aus der Furchungshöhle hervor und sind als Teile derselben zu betrachten.

Der zweite Raum ist nichts anderes als die Leibeshöhle in ihren verschiedenen Abschnitten. Hierher gehören die Ursegment- oder Urwirbelhöhle, die nach Abschnürung der Ursegmente übrigbleibenden ausgedehnten peripherischen Reste der Leibeshöhle, welche, wie das schon früher auseinandergesetzt wurde, in erster Linie die großen serosen Säcke des Körpers liefern, den Perikardialsack, die beiden Pleurasäcke, den Peritonäalsack. Ein Abkömmling der Leibessäcke ist auch der Urnierengang (Allg. Teil, S. 152 und folgende).

[1]) Der Thymus gehört nach neueren Untersuchungen nicht zu den rein lymphatischen Organen (siehe Abt. IV, Eingeweidelehre).

Der dritte Raum ist in den Hohlräumen des Medullarrohres gegeben. Wie die Leibessäcke bezüglich ihres Ursprunges auf den Urdarm hinweisen (Allg. Teil, S. 153), so steht zu einer gewissen Zeit auch das Medullarrohr in offenem Zusammenhang mit demselben; es geschieht dies durch den Canalis neurentericus (Allg. Teil, S. 154).

Fig. 351.

Schematische Übersicht der hauptsächlichen Lymphgefäßzüge. 1 : 4.

a Vena anonyma dextra; *b* Vena anonyma sinistra. 1, 1 Ductus thoracicus; 1' Cisterna chyli; 2, 2 Plexus und Truncus jugularis; 3, 3' Plexus axillaris; 4, 4', 4'' Vasa lymph. des vorderen Mediastinalraumes und Plexus mammarius; 5, 5' Vasa lymphatica thymi; 6, 6' Vasa mediastinalia posteriora; 7 Vasa lymphatica aus der Lunge; 8 Vasa lymphatica des Oesophagus; 9 Vasa lymphatica diaphragmatica posteriora; 10, 10 Vasa lymphatica intercostalia; 10' Kollateralstamm des Ductus thoracicus mit Einmündung einiger Vasa intercostalia; 11, 11' Vasa diaphragmatica anteriora et lateralia; 12, 12' Plexus lumbales; 13, 13' Vasa lymphatica renalia; 14, 14' Vasa lymphatica spermatica; 15 Plexus coeliacus; 16, 16' Plexus hypogastrici.

Schreitet man jetzt in jene spätere Zeit der embryonalen Entwicklung vor, in welcher die Bindesubstanz und die Gefäße im Körper bereits sich ausgebreitet haben, so nimmt man wahr, daß Bindesubstanz und Gefäße in dem ersten der genannten Räume ihr Lager aufschlugen und von ihm aus Sprossen in die Organe selbst vortrieben. Mit dem zweiten und dritten Raum aber hat die Ausbreitung der Bindesubstanz und der Gefäße in keiner Weise zu tun. In Fig. 352 ist von Gefäßen das Paar der primitiven Aorten im Querschnitt sichtbar; sie gehören dem ersten Raum an.

Es kommen nun innerhalb derBindesubstanz nicht nur Blutgefäße zur Anlage, sondern alsbald auch Lymphgefäße, wie dies vor Jahren insbesondere von Alfred Budge in sorgfältiger Weise festgestellt worden ist.

Alle diese Blutgefäße und Lymphgefäße sind im Hinblick auf den ersten Raum, in welchen sie vordrangen, und im Hinblick auf den zweiten und dritten Raum sekundäre Gefäßräume, d. i. von Bindegewebe umschlossene Teile des ersten Raumes selbst. Hat man überhaupt ein Recht, den ersten, zweiten und dritten Raum Lymphräume zu nennen, so stehen diese als primäre oder Urlymphräume den sekundären Gefäßräumen gegenüber. Die Aufgabe der sekundären Gefäße ist alsdann in einer hochgesteigerten weiteren Ausbildung der Leistungen der Urlymphräume zu erblicken.

Betrachtet man die weitere Entwicklung, so sind die Verbindungen von besonderer Wichtigkeit, welche die sekundären Lymphgefäße auch zu dem zweiten und dritten primären Raume allmählich erlangen. Es stellen sich nämlich

1. an den Abkömmlingen der Leibessäcke ungezählte mikroskopisch feine offene Verbindungen mit den sekundären Lymphgefäßen her;
2. tritt merkwürdigerweise sogar das Ventrikelsystem des Gehirnes und der Zentralkanal des Rückenmarkes durch die Aperturae mediana und laterales ventriculi IV in offene Verbindung mit den subarachnoidalen Lymphräumen, d. i. echten sekundären, in der Bindesubstanz gelegenen Lymphräumen.

Da der erste Raum die sekundären Lymphgefäße ohnedies in sich zur Entwicklung bringt, so stehen schließlich die primären Räume sämtlich in den innigsten Beziehungen zu dem sekundären Lymphgefäßsystem (siehe Eingeweidelehre: seröse Säcke; und Nervenlehre: Ventrikelsystem).

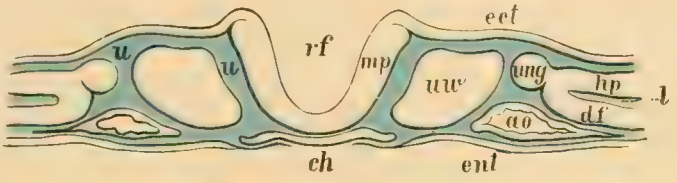

Fig. 352.

Urlymphräume (blau) beim Wirbeltierembryo. (Querschnitt durch die Embryonalanlage eines Kaninchens von 8 Tagen.) *rf* Rückenfurche; *mp* Medullarplatte gebogen, die Rückenfurche einschließend und zum Medullarrohr sich umgestaltend; *ect* Hornblatt des Ektoderm; *ch* Chorda dorsalis; *ent* Entoderm; *uw* Urwirbel; *ung* Urnierengang; *hp* Hautplatte, *df* Darmfaserplatte des Mesoderm, die Leibeshöhle *(l)* zwischen sich fassend; *ao* absteigende primitive Aorta mit Wand und Lichtung; *u, u* Teile des Ur-Lymphsystems, zwischen den Ausbreitungen und Gebilden des mittleren, äußeren und inneren Keimblattes sich hinziehend.

Hat man auf diesem Wege eine Vorstellung von primären und sekundären Lymphräumen gewonnen und die Erfahrung gemacht, daß die primären Räume teilweise verschwinden, indem sekundäre sich an deren Stelle setzen, teilweise aber zeitlebens erhalten bleiben, wie der zweite und dritte Raum, so kennt man damit noch nicht die Formen, in welchen das sekundäre Lymphgefäßsystem auftritt. Diese wollen wir genauer im nächsten Abschnitt betrachten.

Lymphräume und Lymphgefäße.

Das Lymphgefäßsystem besteht aus einer außerordentlich großen Anzahl von kleineren und größeren zylindrischen Lymphgefäßen, welche nach einem bestimmten segmentalen Typus angeordnet sind, reiche Geflechte bilden und an bestimmten Stellen mit Lymphdrüsen in Zusammenhang stehen.

Dazu kommt ein kapillares Lymphgefäßgebiet, welches in den Organen des Körpers, darunter in den Lymphdrüsen selbst, sich ausbreitet. Wie die Blutgefäßkapillaren in verschiedener Form und Zusammensetzung auftreten, so gilt dies auch von den feinsten Lymphwegen. Hier wie dort wechselt diese Form in Anpassung an das zu versorgende Organ. Sowie ferner der feinere Bau der größeren Blutgefäße erst verständlich wird mit der Kenntnis des Baues der Blutgefäßkapillaren, so wird auch der Bau der großen Lymphstämme erst erhellt durch die Kenntnis der Zusammensetzung der feinsten Lymphwege. Es ist also klar, daß eine Untersuchung der Formen der Lymphräume im ganzen vor allem auch die feinste Peripherie zu berücksichtigen hat.

Es sind folgende Formen von Lymphräumen und Lymphgefäßen vorhanden:

I. Lymphräume erster Ordnung,

welche dem Urlymphsystem angehören und von Epithel ausgekleidet sind: Perikardial-, Pleura- und Peritonäalsack (mit Skrotalhöhle), Ventrikelsystem des Gehirnes, Zentralkanal des Rückenmarkes, endolymphatische Räume des Gehörlabyrinthes. Ein Beispiel dieser Lymphräume zeigt Fig. 353, I.

II. Lymphräume zweiter Ordnung,

welche in Form von Spalten in der Bindesubstanz gelegen und deren Oberfläche entweder endothelbedeckt oder endothellos ist. Es gibt solche von den verschiedensten Größen und Formen. Sie führen im allgemeinen den Namen Lymphspalten. Sind sie sackförmig, so stellen sie Lymphsäcke zweiter

Ordnung dar, gegenüber den Lymphsäcken erster Ordnung, welche von der vorhergehenden Gruppe gebildet wird. Zu den mit Endothel versehenen Lymphspalten zweiter Ordnung gehören der epidurale, interdurale, subdurale, subarachnoidale Lymphraum (Schema Fig. 353, II), zu den endothelfreien die Gelenkhöhlen, Schleimbeutel, Sehnenscheiden.

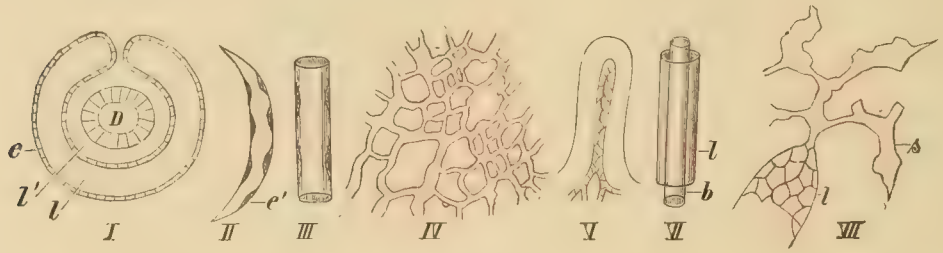

Fig. 353.

Formen der Lymphgefäße (Schemata).

I. Lymphsäcke erster Ordnung: *D* Darmepithel; *e* Epithel des Peritonaeum parietale und viscerale; *l* Lymphraum; *l'* zur Zeit noch vorhandener Lymphraum, in welchen Bindegewebe und glatte Muskulatur vordringen wird.
II. Lymphsäcke zweiter Ordnung, z. B. der den subarachnoidalen Lymphraum umfassende Lymphsack; *e'* Endothel des Lymphraumes.
III. Zylindrisches Lymphgefäß, sei es als Lymphkapillare oder als Hauptlymphstamm gedacht.
IV. Lymphgefäßnetz.
V. Lymphsinus oder Lymphkolben, z. B. in den Darmzotten.
VI. Perivasculäres oder adventitielles Lymphgefäß. *l* Lymphgefäß; *b* Blutgefäß (siehe auch Fig. 358).
VII. Lymphlakune oder Saftlücke *(s)*, mit einem endothelbekleideten Lymphgefäß *(l)* in Zusammenhang.

III. Lymphkapillaren, kleinere und größere Lymphgefäßstämme.

Die Lymphkapillaren, auch Lymphröhren genannt, entsprechen den Blutkapillaren, sind meist weiter als letztere und bestehen wie diese aus einem einfachen feinen Endothelrohr. Die Endothelzellen selbst haben regelmäßige oder unregelmäßige polygonale Formen, die Ränder sind geschwungen, sogar gezähnelt, der längere Durchmesser ist der Längsaxe des Gefäßes parallel gestellt (Fig. 354). Wie bei den Blutgefäßendothelien, so kommen auch hier Stomata vor, welche dieselbe Bedeutung haben (s. S. 240).

Fig. 354.

Endothel eines Lymphgefäßes aus der Magenschleimhaut eines Hundes (Disse).

Durch Auflagerung von Schichten auf das Endothelrohr, aus welchem anfänglich alle sekundären Lymphgefäße bestehen, kommt es an größeren Gefäßen zur Ausbildung festerer Wände. Die Wandung größerer Gefäße (von 2 mm Durchmesser an) besteht wie die der Blutgefäße aus drei Schichten. Die Intima ist aus Endothelzellen und feinen elastischen Längsfasernetzen zusammengesetzt. Die Media zeigt quergeordnete glatte Muskelzellen und geringe Mengen von elastischen Fasern. Die Adventitia wird von längsverlaufenden Bindegewebsbündeln, elastischen Fasern und längsgerichteten glatten Muskelbündeln gebildet. Fig. 369.

Wie die Venen sind die meisten Lymphgefäßstämmchen mit Klappen versehen, welche Falten der Intima darstellen. Sie haben dieselbe Form wie die Venenklappen, doch sind sie ungleich zarter und dünner als letztere.

Gewöhnlich stehen sie einander in Form von zwei Segeln gegenüber, deren Anheftung entsprechend der Wand des Gefäßes Ausbuchtungen besitzt. Ihre Aufgabe besteht, wie bei den Venen, darin, centrifugalen Strömungen entgegenzuwirken, centripetale aber zu befördern. Fig. 355.

Fig. 355.

Lymphgefäß mit seinen Klappen, aufgeschnitten und auseinandergelegt. (Nach Sappey.)

Meist stehen die Klappen ziemlich dicht hintereinander, dichter als bei den Venen, so daß die stark gefüllten Gefäße infolge der den Klappen entsprechenden Ausbuchtungen ein rosenkranzförmiges Aussehen erlangen. An kleinen Gefäßstämmchen folgen die Klappen in Abständen von etwa 2 –3 mm aufeinander; in

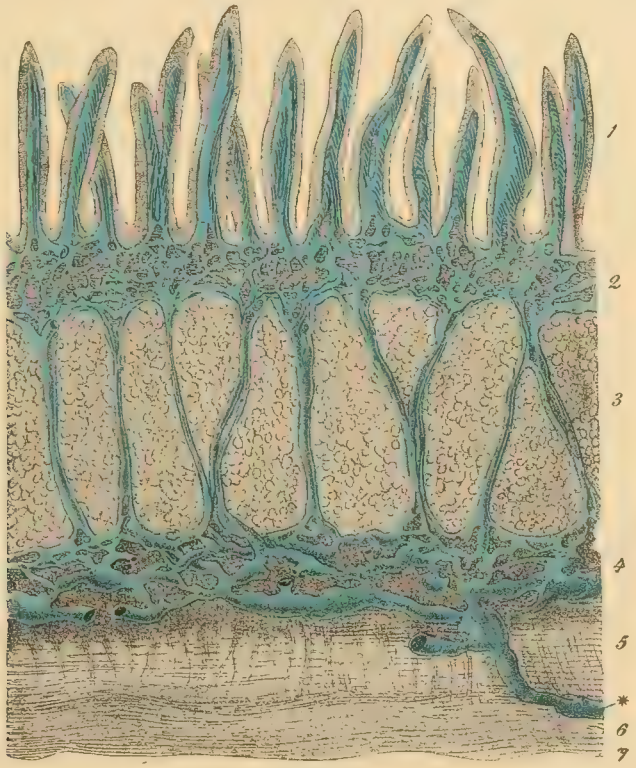

Fig. 356.

Fig. 356. **Lymphgefäße der Darmwand (blau). Längsschnitt des Dünndarms vom Kalb.** (Nach Teichmann.) 30:1. 1 Zotten mit zentralem Chylusgefäß; 2 innere Lage des Lymphgefäßnetzes der Schleimhaut, durch die Muscularis mucosae unvollkommen geteilt; 3 Peyerscher Haufen; 4 äußere Lage des Lymphgefäßnetzes der Schleimhaut; 5 Ringmuskelschicht; 6 Längsmuskelschicht; 7 Peritonaeum.

größeren Stämmen vergrößern sich die Abstände von 6—12 mm, bis sie endlich im Ductus thoracicus auf mehrere Zentimeter ansteigen. Insbesondere sind außer den Mündungen von Lymphgefäßen in Lymphgefäße auch die Übergangsstellen der Lymphstämme in die Venen regelmäßig durch Klappen geschützt. Manchmal sind die im Verlauf der Gefäße angebrachten Klappen sehr niedrig und werden leicht durch einen in entgegengesetzter Richtung ziehenden Flüssigkeitsstrom überwunden. Die Lymphkapillaren und kleinsten Stämmchen führen keine Klappen;

letztere besitzen jedoch zahlreiche kleine Vorsprünge der Wand, welche sogar kreisförmige Gestalt annehmen können.

IV. Lymphgefäßnetze.

Netze und Geflechte kommen sowohl im kapillaren Gebiet als auch zwischen den kleineren und größeren Lymphgefäßstämmchen in solcher Verbreitung vor, daß das Netz und der Plexus, insbesondere im kapillaren Gebiet, als die hauptsächliche Erscheinungsform der Lymphgefäße zu gelten hat. Die Lymphkapillarnetze verhalten sich zu den Blutgefäßkapillaren in der Regel so, daß erstere von

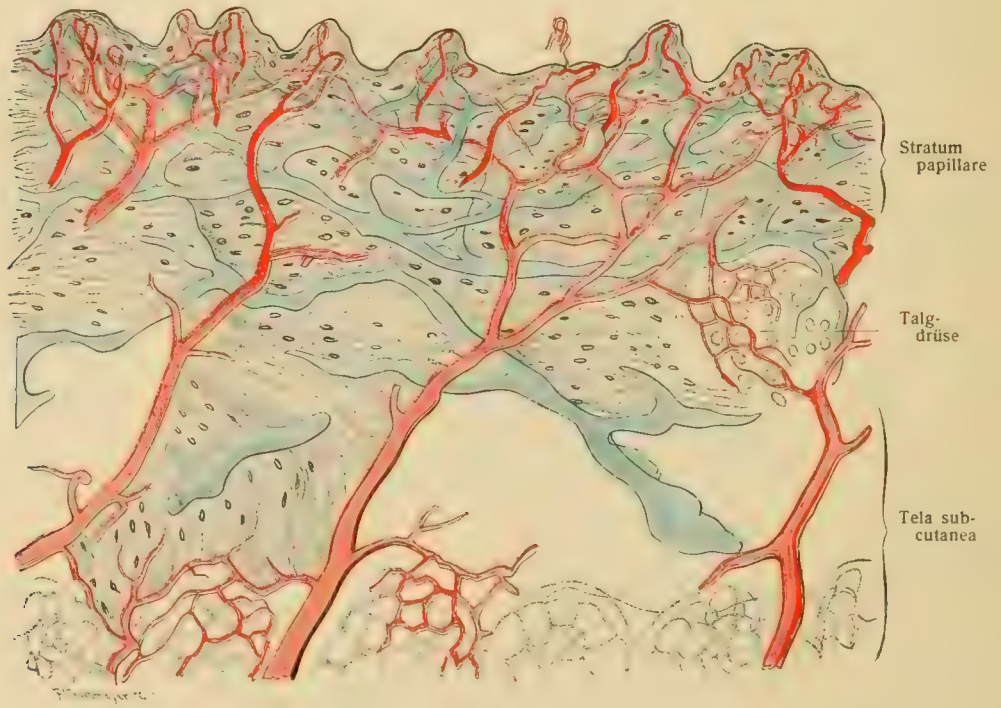

Fig. 357.

Lymphgefäßnetz (blau) der äußeren Haut. (Nach J. Neumann aus v. Brunn.)
Fingerhaut vom Neugebornen. Blutgefäße rot injiziert.

der Oberfläche der Schleimhäute, der serösen Häute, sowie der äußeren Haut entfernter stehen als die Blutkapillaren, welche sich der Oberfläche mehr nähern. Die Knotenpunkte der lymphkapillaren Maschen liegen dabei entweder im Mittelpunkt der von den Blutkapillaren umsponnenen Gewebeteile, oder doch in der Nähe desselben. Doch bilden im allgemeinen die Lymphkapillaren weitere Maschen als die Blutkapillaren. Die Formen der verschiedenen Netze zeigen ferner unter sich größere Übereinstimmung, als die entsprechenden Blutkapillaren. Als allgemeines Kennzeichen der Lymphkapillarnetze ist ihre buchtige Beschaffenheit hervorzuheben; die Ausbuchtungen des Gefäßrohres treten am stärksten an den Knotenpunkten der Netze hervor. Ferner unterscheiden sie sich von Blutkapillaren durch unregelmäßigere Form der Maschen, durch die oft sehr verschiedene Weite benachbarter Maschen, und durch den großen Wechsel im Kaliber der ineinander mündenden kleinen Gefäße. Diese Eigentümlichkeiten machen es bei einiger

Übung leicht, schon an der Form Lymph- von Blutkapillaren zu unterscheiden. Hiervon geben die Figuren 353, IV, 356, 357 eine treffliche Vorstellung.

Was aber Netze größerer Lymphgefäßstämme betrifft, so genügt es, bei Fig. 356 auch dieses Verhältnis in das Auge zu fassen, um hieran den Unterschied von den kapillaren Netzen zu erkennen.

V. Lymphsinus.

Dies sind kürzere oder längere kolbenförmige, blinde Ausläufer von Lymphgefäßen, welche vor allem in Fortsätzen der Unterlage, wie in Papillen, Zotten, vorkommen. Sie sind sämtlich von Endothel ausgekleidet. Außer in den Papillen der äußeren Haut und in den Zotten des Darmes sind sie in der Schleimhaut des Magens, des Dickdarmes, des Uterus usw. bekannt. Schema Fig. 353, V und Fig. 356.

VI. Adventitielle oder perivasculäre Lymphgefäße.

Ein Lymphgefäß kann ein Blutgefäß kleinerer oder größerer Art zur Axe haben. Kapillare Blutgefäße, aber auch Aorten können von einem entsprechenden Lymphgange umfaßt werden. Fig. 353, VI und Fig. 358.

Denkt man sich ein Blutgefäß von einem Netz von Lymphgefäßen umsponnen, und dieses Netz allmählich so verdichtet, daß ein ununterbrochener Lymphraum daraus hervorgeht, so ist die Form der adventitiellen oder perivasculären Lymphgefäße zustande gebracht. Der wirkliche Entwicklungsvorgang aber ist dieser Vorstellung eher entgegengesetzt, da es sich aller Wahrscheinlichkeit nach nicht um den Schwund von Septen, sondern um eine von Anfang an möglichst geringe Anlage von Septen handelt. Von Strecke zu Strecke können übrigens bindegewebige endothelbedeckte Spangen zwischen der äußeren Wand des Blutgefäßes und der inneren Wand des umgebenden Lymphgefäßes mehr oder minder reichlich vorhanden sein. Man kennt diese zierlichen Gebilde schon seit langer Zeit; sie spielen auch im menschlichen Körper eine sehr bedeutende Rolle. Beispiele: zentrales Nervensystem, Leber, Milz, Magenschleimhaut, Knochen. Ein schönes Beispiel vom Vorkommen dieser Form im Tierreich gibt Fig. 358.

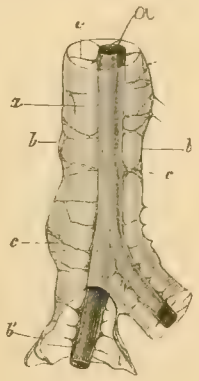

Fig. 358.

Periarterieller Lymphraum. Stück der Aorta einer Schildkröte. (Chelydra.) (Nach Gegenbaur.)

a Aorta; *b* äußere Wand des Lymphraumes, die bei *b'* entfernt ist, so daß das Blutgefäß frei liegt; *c* Trabekel.

VII. Saftkanälchen.

Saftkanälchen nennt man alle jene innerhalb der Bindesubstanz vorhandenen Lymphbahnen, welche zwar Lymphe führen, aber nicht oder nur sehr unvollkommen von Endothelzellen ausgekleidet sind. Sie stellen also endothelfreie kleine Lücken im Bindegewebe dar, welche untereinander zusammenhängen und ausgedehnte Systeme bilden, mit den endothel- und epithelbekleideten Lymphräumen der vorhergehenden Gruppen aber offen zusammenhängen und von ihnen aus künstlich injiziert werden können. Am meisten untersucht sind diejenigen des Zwerchfelles des Kaninchens. Sie erscheinen hier als platte Spalten von unregelmäßiger Form, welche Ausläufer besitzen und durch diese mit Spalten ähnlicher Art zusammenhängen. Auf der anderen Seite stehen sie mit Lymphkapillaren oder kleinen Lymphgefäßstämmchen in Verbindung. Als ganz wandungslos (d. h. ohne be-

sondere Wand) sind übrigens auch diese Saftkanälchen nicht zu betrachten, da sie von primären Bindegewebsbündeln und infolgedessen immer von einer Art endothelialer Scheide umschlossen werden. Fig. 353, VII und Fig. 359.

Nerven der Lymphgefäße.

Die Nerven der Lymphgefäße sind nach den Untersuchungen von K. A. Kytmanoff zahlreich und zumeist marklos. Es sind 4 Geflechte zu unterscheiden: das adventitielle, das supramuskuläre, das intermuskuläre und das subendotheliale. In der Adventitia und Media kommen sensible Nervenendigungen vor, bald in Form freier Endfäden, bald als Endbüschel, -sträucher, -bäumchen. Die Media besitzt dann noch die motorischen Endigungen. Die Innervation ist hiernach derjenigen der Blutgefäße, besonders der Arterien, ähnlich. (Anat. Anz. XIX, 1901.)

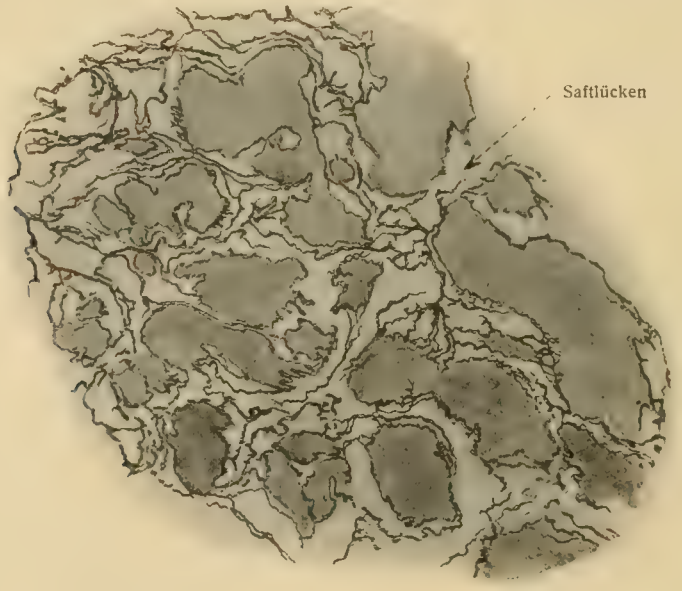

Fig. 359.
Saftlücken vom Rande der Cornea des Menschen.

Gefäßdrüsen (Blutgefäßdrüsen). Organa cytogenea.

Die (Blut-)Gefäßdrüsen bestehen wesentlich aus cytogenem (lymphoidem) Gewebe (siehe Allgem. Teil, S. 100). Sie sind in das Lymphgefäßsystem oder in das Blutgefäßsystem eingeschaltet und liefern die farblosen Blutkörperchen.

Sie treten an verschiedenen Stellen und in verschiedener Form auf, so daß sie in eine Anzahl Untergruppen geteilt werden müssen, welche trotz erheblicher Unterschiede im einzelnen, doch im allgemeinen nach Bau und Funktion übereinstimmen. Man unterscheidet:

1. Noduli lymphatici, Lymphknötchen, Lymphfollikel.
   a) Noduli lymphatici solitarii, Solitärfollikel (in Darm, Bronchien),
   b) Noduli lymphatici aggregati, Tonsillen (Zungen-, Gaumen-, Rachen, Tuben-Tonsille, Peyersche Haufen im Darm).
2. Lymphoglandulae, Lymphdrüsen, Lymphknoten.
3. Thymus, innere Brustdrüse. (Siehe hierüber jedoch Abt. IV Eingeweidelehre.)

4. Lien, Milz, mit ihren zahlreichen Noduli lymphatici (Malpighii) und dem lymphoiden Gewebe der roten Milzpulpa.

5. Haemolymphoglandulae, Blutlymphdrüsen.

6. Medulla ossium, Knochenmark.

1. Noduli lymphatici, Lymphknötchen.

Sie bestehen aus rundlichen Anhäufungen adenoider (cytogener, lymphoider) Bindesubstanz von 0,5—1 mm Durchmesser und liegen dicht unterhalb des Epithels entweder vereinzelt als Noduli lymphatici solitarii, Solitärfollikel, im Respirations- und Verdauungstraktus oder zu verschieden großen Gruppen als Noduli lymphatici aggregati flächenhaft angehäuft, insbesondere in der ganzen Ausdehnung des Nahrungsrohres. Wie es dem Begriff der adenoiden Substanz entspricht (Allgemeiner Teil, S. 100), liegen innerhalb eines bindegewebigen

Fig. 360.



Fig. 361.

Fig. 360. **Flachschnitt durch einen Teil eines Peyerschen Drüsenhaufens mit Injektion der Blutgefäße.** 50:1.

Fig. 361. **Durchschnitt eines Lymphknötchens vom Blinddarm des Kaninchens.** (Nach Flemming.)
Die hellgelassenen Bahnen entsprechen hauptsächlich dem Blutgefäßnetz, teilweise zugleich Teilen des Reticulum.

feinen Netzwerkes dicht gedrängte Massen von Lymphzellen. Das rundliche kleine Organ wird durchzogen von einem Blutkapillarnetz (Fig. 360); auch Lymphgefäße sind vorhanden, welche mit der adenoiden Substanz vielleicht in offener Verbindung stehen. Die Lymphknötchen sind, wie überhaupt die adenoide Bindesubstanz, an allen Orten ihrer Verbreitung betraut mit der Erzeugung junger Lymphzellen, welche auf mitotischem Wege vor sich geht. Die neu gelieferten Lymphzellen gelangen, teils nach Durchwanderung des Epithels auf die freie Oberfläche, andererseits aber auch in die Lymphbahn.

An jedem Lymphknötchen können unterschieden werden eine peripherische und eine zentrale Zone. Der peripherische Abschnitt besteht aus dicht aneinander gedrängten lymphoiden Zellen, d. h. kleinen rundlichen Elementen mit spärlichem Zelleib und kugelrundem intensiv sich färbenden Kern.

In der zentralen Zone liegen die Zellen nicht so dicht aneinander gedrängt, der Zelleib ist reicher an Protoplasma, bei vielen ist der Kern blasser gefärbt und größer. Infolgedessen hebt sich der zentrale Teil des Lymphknötchens durch hellere Farbe von der peripherischen Zone ab. In ihm findet die Mehrzahl der Zell-

teilungen statt. Deswegen wird dieser Teil als Keimzentrum bezeichnet; dieser ist aber vielleicht kein beständiger Formteil lymphatischer Knötchen, sondern ein wechselndes Gebilde.

Diese Auffassung ist durch die Untersuchung von Baum und Hille für Tiere (Rind, Schwein, Pferd, Hund) bestätigt worden. Es zeigt sich, daß bei jungen Tieren und Feten Keimzentren nicht nachgewiesen werden können. „Erst mit Zunahme des Alters treten die Keimzentren auf und werden immer deutlicher, zahlreicher und größer. Von einer gewissen Altersgrenze . . . ab werden sie dann jedoch wieder undeutlicher, weniger zahlreich und kleiner, um im höheren und höchsten Alter, wenn auch nicht vollständig, so doch zum größten Teile, wieder zu verschwinden." (Anat. Anz. Bd. 32. 1908.)

Die aggregierten Formen von Lymphknötchen, z. B. Tonsillen, Peyersche Drüsenhaufen werden an entsprechender Stelle in der Eingeweidelehre besprochen werden.

Fig. 362.

Fig. 363.

Fig. 362. **Lymphdrüse mit ihren zu- und abführenden Gefäßen.** (Nach Sappey.)
Die vielfach geteilten, kleineren Gefäße sind die Vasa afferentia; die dickeren aus wenig Wurzeln entstehenden Stämmchen die Vasa efferentia.

Fig. 363. **Durchschnitt einer kleineren Lymphdrüse in halbschematischer Zeichnung mit dem Lymphstrome.**
a Kapsel; *b* Scheidewände zwischen den Lymphknötchen der Rinde *(d)*; *c* Septensystem der Markmasse bis zum Hilus des Organs; *e* Lymphbahnen des Markes; *f* eintretende lymphatische Ströme, welche die Knötchen umziehen und durch das Lückenwerk des Markes strömen; *g* Zusammentritt der letzteren zum ausführenden Gefäß *(h)* am Hilus des Organs.

2. Lymphoglandulae, Lymphdrüsen (Lymphknoten).

Obwohl die Lymphdrüsen aus demselben Gewebe bestehen, wie die Lymphknötchen, sind sie keineswegs nur aggregierte Lymphknötchen, sondern unterscheiden sich von ihnen teils durch ihre Lage, teils durch ihren innigen und stark ausgebildeten Zusammenhang mit ein- und ausführenden Lymphgefäßen. Der letztere Umstand wirkt zugleich sehr beträchtlich auf ihren Bau ein, so daß sie sich drittens insbesondere auch in ihrem Baue weit von allen anderen Gebilden unterscheiden, welche aus adenoidem Gewebe bestehen.

Die Lymphdrüsen, Lymphoglandulae, sind feste, rundliche oder längliche, häufig abgeplattete Organe, welche in den Verlauf der Lymph- und Chylusgefäße eingeschaltet sind, so daß der Inhalt dieser Gefäße auf dem Wege zu den großen Lymphstämmen und dem Herzen durch sie hindurchgehen muß. Diese Drüsen sind insbesondere längs des Verlaufes der großen Gefäße des Halses, der Brust und des Bauches (hier vor allem im Mesenterium), längs der Aorta und der V. cava, sowie der Vasa iliaca reihenweise angeordnet. Außerdem finden sie sich in geringerer Zahl und von geringerer Größe an den äußeren Teilen des Kopfes

und in den Interkostalräumen; ansehnliche Pakete von Lymphdrüsen liegen in der Achselhöhle, in der ihr entsprechenden Leistengegend; einzeln liegen sie am Ellenbogen, im Sulcus bicipitalis medialis (Schiefferdecker) und an der Kniekehle. So kann man also im ganzen parietale und viscerale Lymphdrüsen unterscheiden, wobei statt parietale richtiger parietomedullare zu setzen ist.

In der Größe sind die Lymphdrüsen sehr verschieden. Eine große Menge hat nur Hanfkorngröße oder weniger, während andere den Durchmesser einer Mandel und mehr erreichen, im ganzen also schwankt der längste Durchmesser etwa zwischen 2 und 30 mm. Unter verschiedenen pathologischen Einflüssen vergrößern sie sich leicht und rasch.

Diejenigen Lymphgefäße, welche in die Drüsen eindringen, werden Vasa afferentia, die aus ihnen hervorkommenden Gefäße Vasa efferentia genannt. Die zuführenden Gefäße teilen sich in der Nähe der Drüsen gewöhnlich in mehrere Äste, welche in die Drüse eindringen. Dabei ist die Zahl der zuleitenden Gefäße in der Regel größer als die der ableitenden. Letztere bilden sich aus kleineren Ästen noch innerhalb der Drüse und jenseits derselben und stellen stärkere Stämmchen dar als die zuleitenden Gefäße. Fig. 362, 363.

Die Lymphdrüsen sind außen von einer festen Bindegewebshaut, Capsula, umgeben, welche glatte Muskelzellen enthält. Die Kapsel sendet von Strecke zu Strecke bindegewebige Bälkchen und Blätter, Trabeculae, in das Innere und ist nur an denjenigen Strecken unterbrochen, an welchen die Lymphgefäße und Blutgefäße in die Drüse ein- und austreten. An einer Stelle der Oberfläche befindet sich eine nabelartige Einziehung oder eine Spalte, Hilus (Fig. 363); an ihr verlassen die Vasa efferentia und die Blutgefäße die Drüse, während die Vasa afferentia an dem gewölbten Teile der Oberfläche eintreten.

Die Drüsensubstanz besteht aus zwei Abteilungen, einer grauen oder gelbrötlichen Rindensubstanz, Substantia corticalis, und einer rötlichen, weicheren Marksubstanz, Substantia medullaris (Fig. 364). Erstere zeigt schon mit freiem Auge erkennbare rundliche Rindenknötchen, letztere ist schwammig, reicher an größeren Blutgefäßen. Dieselbe erstreckt sich an einer Stelle gegen die Oberfläche, nämlich am Hilus und wird hier von einer bindegewebigen Masse aufgenommen, Hilusstroma, welches mit den größeren Blutgefäßen in die Drüse eindringt und auch Fettzellen führt (Fig. 370). Die Marksubstanz ist in verschiedenen Drüsen ungleich mächtig entwickelt, am besten in den im Innern des Körpers gelegenen Drüsen, wie in den Mesenterial- und den Lumbaldrüsen (Fig. 363), während sie bei den oberflächlicher gelegenen Drüsen, wie denjenigen der Achsel- und Leistengegend mehr zurücktritt. Bei letzteren also ist die Marksubstanz eine dünne, die Rindensubstanz innen auskleidende Schicht; um so tiefer dringt in diese Drüsen das Hilusstroma ein und verdrängt die Marksubstanz (Fig. 370). Bei der anderen Gruppe dagegen erstreckt sich die mächtige Substantia medullaris vom Hilus bis in die Nähe der Oberfläche, während das dem Hilusstroma entsprechende Bindegewebe mitunter fast ganz außerhalb der Drüse gelegen ist.

Die schon erwähnten, von der Kapsel ausgehenden Trabekel (Fig. 364, 2) bestehen gleich der Kapsel aus fibrillärem Bindegewebe und glatten Muskelzellen, durchsetzen sowohl die Rindensubstanz wie die Marksubstanz und bilden durch gegenseitige Verbindungen ein Gerüst, welches die Drüsensubstanz aufnimmt, zugleich aber auch zwischen sich und der Drüsensubstanz allseitig schmale Räume

frei läßt, in welchen der Lymphstrom sich bewegt. Siehe Fig. 363 und das Schema Fig. 365.

In der Rindensubstanz sind die Trabekel von mehr blätteriger Form und trennen den schalenförmigen Raum in kleinere Abschnitte, Alveoli, von 0,28 bis 0,75 mm Weite, welche innen offen sind und auch seitliche Öffnungen besitzen. Gegen die Marksubstanz nehmen die Trabekel die Form schmaler Bänder oder Leistchen an und bilden durch ihre Verbindungen ein Gerüst, das Markgerüst, welches allseitig frei miteinander in Verbindung stehende Räume umschließt.

In diese Alveolen und Maschen ist nun das Drüsengewebe, die lymphoide Substanz, in bestimmter Weise eingelagert. In den Alveolen liegen die Rinden-

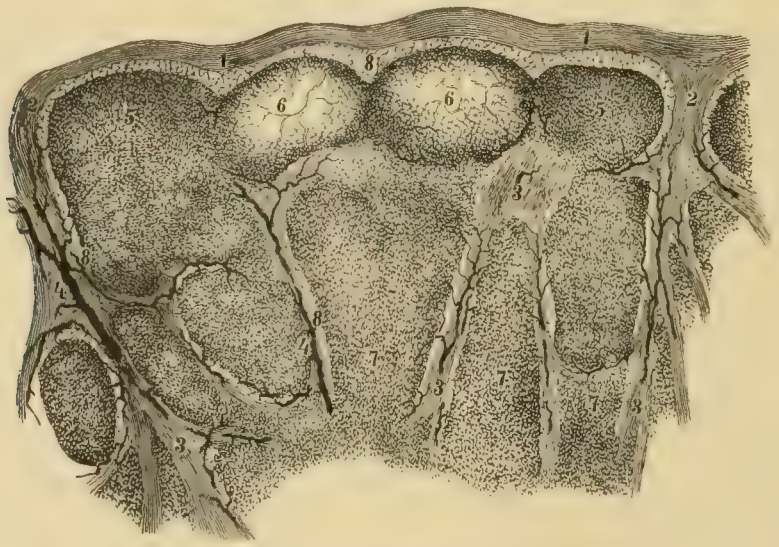

Fig. 364.

Schnitt durch die Rinde einer Mesenterialdrüse des Menschen. 50 : 1.

1 Kapsel; 2 gröbere Trabekel; 3, 3 kleinere Scheidewände; 4, 4 Gefäßstämmchen; 5, 5 intakte Knötchen der Rinde; 6, 6 teilweise ausgepinselte Knötchen, in welchen das Reticulum zu sehen ist; 7, 7 Stränge der Marksubstanz; 8, 8 Lymphsinus.

knötchen (Fig. 364, 5, 6), welche etwas kleiner sind als die Alveolen und zwischen sich und den Alveolenwänden einen schmalen schalenartigen Raum freilassen (Fig. 364, 8). Die Rindenknötchen schicken von ihrer Innenfläche Fortsätze adenoider Substanz, Markstränge, Fasciculi medullares, aus, welche miteinander ein Netzwerk bilden (Fig. 363). Dieses liegt innerhalb des Markgerüstes und ist der wesentliche Teil der Marksubstanz, wie die Rindenknötchen den wesentlichen Teil der Rindensubstanz darstellen; mit anderen Worten, die adenoide Substanz ist in der Rinde in Form von Rindenknötchen, in der Marksubstanz in Form von Marksträngen enthalten, welche von den Rindenknötchen ausgehen und ein Netzwerk miteinander bilden. Wie aber zwischen den Rindenknötchen und der Kapsel nebst den Trabekeln ringsum kleine Räume freibleiben, welche von dem Lymphstrom durchflossen werden, so bleiben auch zwischen dem Netz der Markstränge und dem Trabekelsystem des Markes allseitig kleine Räume für den Lymphstrom ausgespart, welche mit denjenigen der Rinde überall zusammenhängen und ein Ganzes bilden, die Lymphbahn der Lymphdrüsen (Fig. 363). In diese Lymphbahn münden einerseits die Vasa afferentia, andererseits die Vasa efferentia, während

die Blutgefäße in den Marksträngen und in den Rindenknötchen sich verzweigen. Die um den äußeren und um den seitlichen Umfang der Rindenknötchen gelegenen schalenförmigen Räume heißen im besonderen Lymphspalten und Lymphsinus. Die gesamte Lymphbahn ist aber kein vollständig freies Gangwerk, sondern ist überall durchsetzt von einem feinen Reticulum, welches einerseits an der dichten adenoiden Substanz der Rindenknötchen und Markstränge angreift und sich in deren Gerüst fortsetzt, andererseits an die Kapsel und das gesamte Trabekelsystem befestigt ist. Dieses Reticulum der Lymphbahn (Fig. 364, s, unterhalb der Kapsel) hindert jedoch den Lymphstrom nicht, verlangsamt ihn nur und heftet zugleich die gesamte adenoide Substanz der Drüse an die Kapsel und das Trabekelsystem. Die Lymphbahn ist an allen der Kapsel und dem Trabekelsystem zugewendeten Flächen von Endothel bekleidet. Letzteres überzieht sogar Teile der Rindenknötchen und Markstränge. (Siehe auch Allgem. Teil, Fig. 136.)

Aus den Lymphgängen der Marksubstanz entwickeln sich mit feinen Wurzeln die Vasa efferentia und bilden im Hilus ein dichtes Netz von gewundenen, ausgebuchteten Gefäßen. Auf der anderen Seite durchbrechen die zuführenden Gefäße, nachdem sie sich auch um die Hülle verzweigt haben, mit diesen Zweigen die Hülle und münden in die Lymphspalten der Rindenalveolen. Die Lymphspalten bilden daher mit den Lymphbahnen des Markes Kanäle für den Durchtritt der Lymphe, welche zwischen die zu- und die ausführenden Lymphgefäße eingeschaltet sind und den Zusammenhang des Lymphstromes erhalten. Zu- und ausführende Gefäße verlieren, indem sie mit der Lymphbahn der Drüse in Verbindung treten, ihre sämtlichen Häute mit Ausnahme des Endothels, welches sich in die Lymphbahn der Drüse fortsetzt.

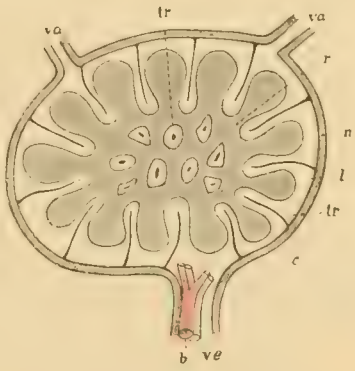

Fig. 365.

Schema des Baues einer Lymphoglandula mit einer einzigen Reihe von Noduli lymphatici.

b Vasa sanguinea; *va* Vasa afferentia; *ve* Vas efferens; *c* Capsula lymphoglandulae; *tr*, *tr* Trabeculae; *l* Lymphbahn; *r* Markstränge. Die hellen Räume zwischen den Marksträngen gehören der Lymphbahn an; die Punkte in den hellen Räumen sind Durchschnitte von Trabekeln.

Der Bau der Lymphdrüsen kann dadurch verwickelter werden, daß die Rindenknötchen nicht nur in einer einfachen Schicht vorhanden, sondern in mehreren Reihen hintereinander angeordnet sind, in das Innere vordringen und seitliche Zusammenhänge besitzen; immer aber ist der Grundplan auch hier gewahrt und das Verständnis der Drüse leicht zu gewinnen. Fig. 363.

Arterien treten an verschiedenen Stellen der Oberfläche, insbesondere aber am Hilus in die Drüsen ein, und Venen verlassen sie durch denselben (Fig. 370). Die von der Oberfläche eintretenden Gefäße verzweigen sich auf der Kapsel, ebenso in den gröberen Trabekeln, deren Achse sie einnehmen. Die am Hilus eintretende größere Arterie gibt teils an die Trabekel Äste ab; zum größten Teil jedoch ziehen die Arterienzweige dahin, wo man ihrer am meisten bedarf, in die Markstränge und in die Rindenknötchen. Hier lösen sie sich in ein wohlentwickeltes Kapillarnetz auf, aus welchem die Venen hervorgehen.

In die Lymphdrüsen treten auch spärliche, markhaltige sowie marklose Nervenfasern ein.

Die Lymphdrüsen sind Brutstätten von Lymphzellen, welche in der adenoiden Substanz der Rindenknötchen und der Markstränge auf mitotischem Wege erzeugt werden. Besonders reichlich werden Mitosen in den mittleren Teilen der Rindenknötchen gefunden; hier kommt es auch zur Ausbildung der von den Lymphknötchen her schon bekannten helleren Keimzentren. Aber auch mitten in der Lymphbahn kommen in Teilung begriffene Lymphkörperchen vor (Flemming).

Die neugebildeten Lymphzellen wandern in die Lymphbahn aus und sind dann Bestandteile des Inhaltes der Vasa efferentia. In der Tat ist es schon lange bekannt, daß die Vasa efferentia weit reicher an Lymphzellen sind als die Vasa afferentia.

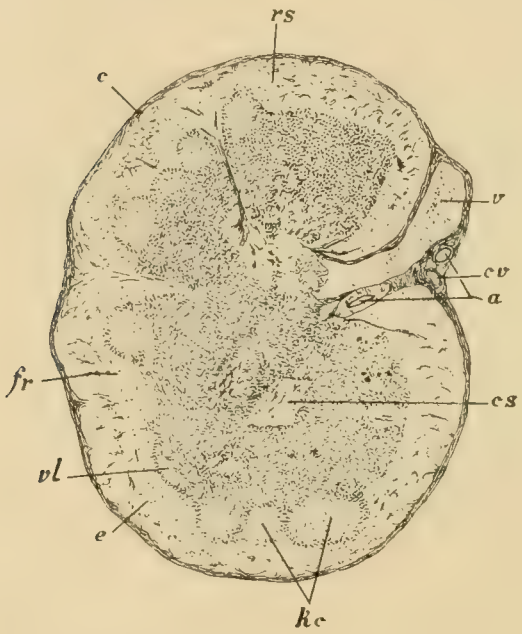

Fig. 366.

Blutlymphdrüse vom Schaf. (Weidenreich.)

Querschnitt in der Ebene des Hilus.

c Kapsel; *rs* Randsinus enthaltend retikuläres Gewebe *fr* und Erythrocyten *e*; — *cs* Sinusräume im Innern des lymphoiden Gewebes; *kc* Keimzentren; *a* Arterie; *v* Vene; *cv* kleineres Gefäß; *vl* Venenast, welcher den Randsinus und die Vene verbindet.

Calvert, W. J., The blood-vessels of the lymphatic gland. Anat. Anz. XIII, 1897. — On the human lymphatic gland. John Hopkins Hosp. Bulletin, XII, 1901. — Morandi E. et Sisto P., Contribution à l'étude des glandes hémolymphatiques chez l'homme et chez quelques mammifères. Arch. ital. de Biologie, XXXV, 1901. — Saxer, Fr., Über die Entwicklung und den Bau der norm. Lymphdrüsen und die Entstehung der roten und weißen Blutkörperchen, Anat. Hefte XIX/XX, 1896.

3. **Thymus,** innere Brustdrüse (siehe Abt. IV, Eingeweidelehre).
4. **Lien,** Milz (siehe Abt. IV, Eingeweidelehre).
5. **Haemolymphoglandulae,** Blutlymphdrüsen.

Es gibt, wie zuerst Fr. Leydig gezeigt hat, bei manchen Säugetieren auch Blutlymphdrüsen; sie folgen dem Verlauf der Aorta thoracalis, haben dieselbe dunkelrote Farbe wie die Milz und gleichen ihr auch auf dem Durchschnitt: in einer dunkelroten Pulpa liegen weißliche Zellenhaufen, welche den Malpighischen Körperchen der Milz entsprechen.

In der neueren Zeit sind diese Blutlymphdrüsen, Haemolymphoglandulae, vielfach untersucht worden.

Sie unterscheiden sich von den Lymphdrüsen vor allem dadurch, daß sie weder zuführende noch abführende Lymphgefäße besitzen. (Weidenreich, Baum, v. Schumacher.) Der unterhalb der Kapsel befindliche außerordentlich weite Randsinus (Fig. 366, *rs*) enthält neben Lymphzellen und Leukocyten zahlreiche rote Blutkörperchen, welche dicht gedrängt den Sinus erfüllen. Das lymphoide Gewebe der Blutlymphdrüsen liegt im Innern und nach dem Hilus zu zusammengehäuft, wird aber auch von weiten bluthaltigen Räumen durchsetzt, welche mit dem Randsinus zusammenhängen und denselben Inhalt besitzen. Gegen den Randsinus springen die mit Keimzentren versehenen Lymphknötchen des lymphoiden Drüsenteils buckelartig vor.

Die Bedeutung der Blutlymphdrüsen besteht in der Zerstörung der Blutkörperchen, welche von Phagocyten aufgenommen und verarbeitet werden (Lewis). Nach Weidenreich zerfallen innerhalb des Blutsinus zahlreiche Erythrocyten in kleine Fragmente. Diese werden von Phagocyten aufgenommen, welche dadurch zu eosinophilen Leukocyten werden.

Nach v. Schumacher (Arch. mikr. Anat. 81. Bd. 1912) sind die Blutlymphdrüsen nicht streng abzugrenzen gegen die anderen Lymphdrüsen, sie sind als rudimentäre Formen gewöhnlicher Lymphdrüsen anzusehen.

Es gibt nämlich Lymphdrüsen, welche weder Vasa afferentia noch efferentia besitzen, mithin nach der oben gegebenen Bestimmung als Blutlymphdrüsen anzusprechen wären und doch keine Blutkörperchen in den Sinus zeigen. Andrerseits können echte (also mit Vasa afferentia und efferentia versehene) Lymphdrüsen in ihren Sinus Blutkörperchen enthalten.

6. Medulla ossium, Knochenmark (siehe Abt. I, S. 115; Abt. II, S. 19).

Lymphe, Chylus und die Aufgaben des Lymphgefäßsystems.

Die Lymphe ist eine dünne, klare, farblose, weißliche oder schwach gelbliche, klebrige Flüssigkeit von etwa 1017 spezifischem Gewicht, welche in großer Menge durch den Ductus thoracicus und Ductus lymphaticus dexter in das Blut gelangt. Beim Hunde beträgt die Menge der täglich durch den Ductus thoracicus ausfließenden Lymphmenge 20 Proz. bis 25 Proz. des Körpergewichtes, während die Gesamtblutmenge nur 6—7 Proz. ausmacht (Ludwig und W. Krause).

Von geformten Elementen enthält die Lymphe: Lymphkörperchen (Leukocyten), in spärlicher Zahl Erythroblasten, außerdem noch feinste Fettkörnchen, welche sich vorzugsweise in den Lymph-(Chylus)gefäßen des Darms finden und von hier in den Ductus thoracicus gelangen. Bei Fettnahrung erscheinen sie in außerordentlicher Menge und sind dann die Ursache der weißen Farbe des Chylus, der Chylusgefäße und des Ductus thoracicus. Dieser Umstand führte zur ersten Entdeckung des Ductus thoracicus, indem das Einströmen der chylushaltigen Lymphe in die V. subclavia am lebenden Tiere gesehen wurde (J. Pecquet, 1647, am Hunde); der Gang hat daher auch den Namen Ductus Pecquetianus. In den übrigen Lymphgefäßen sind die Körnchen sehr sparsam. In den peripher von den Lymphdrüsen gelegenen Bahnstrecken der Lymphgefäße sind in deren reiner Lymphe auch die Lymphkörperchen sehr sparsam oder fehlen ganz. Wo sie hier vorkommen, sind sie farblose aus den Blutkapillaren in die Lymphbahn ausgewanderte Blutkörperchen oder sonstige Wanderzellen. Die Lymphkörperchen in der Lymphe sind zuerst von Leeuwenhoek und Mascagni gesehen worden.

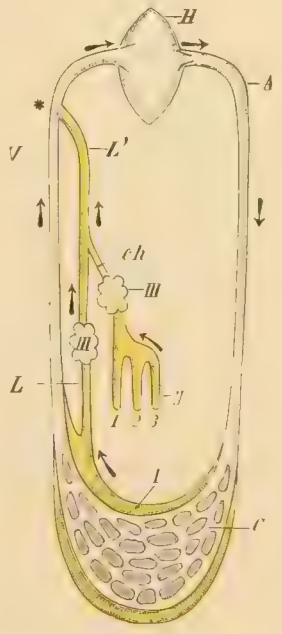

Fig. 367.

Gesamtbild des Lymphgefäßsystems.

H Herz; *A* Aorta; *C* Kapillargebiet; *V* Cava; *L* Lymphgefäßstamm; *Ch* Chylusgefäßstamm; *L'* vereinigter Stamm beider Abteilungen; * Mündung des Lymphstammes in das Venensystem. *I* Kapillargebiet der Lymphgefäße; *II* Kapillargebiet der Chylusgefäße; *III*, *III* Lymphdrüsen. 1, 2, 3 drei Zottensinus des Dünndarms.

Das Lymphplasma zeigt Gerinnungserscheinungen, ähnlich dem Blutplasma, doch geht der Vorgang langsamer vonstatten.

Von Fibrin befreites Lymphplasma stellt das Lymphserum dar. Das Lymph-

plasma besitzt überhaupt die chemischen Bestandteile des Blutplasma. Dies ist nicht zu verwundern, denn das Lymphplasma ist aus den Blutkapillaren in die Gewebe oder unmittelbar in die Lymphbahn ausgetretenes, überschüssiges Blutplasma, welchem die Gewebe gewisse Teile entzogen, gewisse Zersetzungsprodukte übergeben haben; man findet in ihm also Wasser, Salze, Albuminstoffe, Lecithin, Fette, Zucker, Harnstoff, Extraktivstoffe, von Gasen aber fast nur Kohlensäure.

Der Chylus (Milchsaft) oder die Darmlymphe ist schwer rein zu gewinnen. Er unterscheidet sich von der Lymphe wesentlich nur durch seinen hohen Fettgehalt während der Fettverdauung: es wurde schon erwähnt, daß das Fett sich in ungemein feiner Verteilung befindet. Der Chylus befindet sich nicht nur in den Chylusgefäßen des Dünndarmes und des Mesenterium, sowie im Truncus lymphaticus intestinalis und Ductus thoracicus, sondern auch in den mesenterialen Lymphdrüsen. Außer der Zeit der Verdauung führen alle die genannten Teile des Lymphgefäßsystemes Lymphe.

Faßt man nach allem über das Lymphgefäßsystem Angegebenen dessen große Aufgaben zusammen, so ergeben sie sich als folgende:

1. Die Lymphgefäße führen die Gewebsflüssigkeit ab, welche aus den Blutkapillaren zur Ernährung der Körpergewebe ausgetreten ist; die centripetale Richtung des Lymphstromes wird durch dieselben Kräfte unterhalten und gefördert, wie diejenige des venösen Blutstromes; in den Lymphdrüsen, welche den Lymphstrom verlangsamen, ist die glatte Muskulatur der Kapsel und der Trabekel in gewissem Grade ein besonderes Förderungsmittel.
2. Die Lymphkapillaren teilen sich mit den Blutkapillaren in die Aufgaben der Gewebeernährung, sowohl hinsichtlich der Zufuhr als der Abfuhr[1]).
3. Die Lymphdrüsen führen der Lymphe und damit auch dem Blute beständig junge Lymphzellen zu.
4. Die Lymphdrüsen wirken als reinigende Filter des Lymphstromes und damit auch des Blutstromes.
5. Der Chylus führt der Lymphe und durch sie dem Blute die im Darm von den zentralen Chylusräumen der Zotten aufgenommenen Stoffe, darunter auch fein verteiltes Fett zu.
6. In welcher Weise sich die Lymph- und Blutkapillaren der Magen- und Darmschleimhaut in die Aufsaugung des Chylus teilen, ist nur teilweise ermittelt. Man pflegt den Blutgefäßen die Resorption diffusionsfähiger Stoffe, wie Wasser, Salze, Zucker, Glyzerin, Seifen, Peptone zuzuschreiben: auch gewisse Gifte werden von den Blutgefäßen aufgenommen. Die Chylusgefäße dagegen können auch stark kolloide Stoffe (Eiweiß) und ungelöste, aber fein verteilte Stoffe, wie Fettemulsionen aufnehmen.
7. Möglicherweise kommen bei der Resorption auch im ganzen Nahrungsrohr die in dessen Lichtung auswandernden Leukocyten in Betracht, welche mit Nahrungsstoffen beladen wieder in die Lymphräume zurückwandern könnten (Wiedersheim).

[1]) Die Bedeutung der Lymphkapillaren für die Abfuhr des Sekretes geschlossener Drüsen hat jüngst Hasse auf Grund der Untersuchungen von Kumita eingehender besprochen. Hasse, C., Fragen und Probleme auf dem Gebiet der Anat. u. Phys. d. Lymphwege. Arch. Anat. Phys. 1909. – Kumita, Über die parenchymatöse Lymphbahn der Nebenniere. Ebenda 1909.

8. Ob die Lymphdrüsen neben der Bildung von Leukocyten auch bei der Bildung von roten Blutkörpern beteiligt sind, ist zweifelhaft. Ebenso wenig ist es sicher, ob in ihnen die Thrombocyten entstehen.

Spezielle Lymphgefäßlehre.

In bezug auf Lage und Verlauf werden oberflächliche und tiefe Lymphgefäße, Vasa lymphatica superficialia et profunda, unterschieden.

Erstere sind zahlreicher und befinden sich dicht unterhalb der Oberfläche des ganzen Körpers oder einzelner Organe; die tiefen Lymphgefäße liegen im Innern der Organe.

Die oberflächlichen Lymphgefäße des Körpers entstehen in der Haut; sie verlaufen innerhalb des Unterhautfettgewebes, diejenigen einzelner Organe liegen in den äußeren Schichten.

Die tiefen Lymphgefäße befinden sich zwischen der Körpermuskulatur oder im Innern der Organe, sie stehen mit den oberflächlichen in Verbindung und ziehen zu denselben oder zu anderen Lymphdrüsen, indem sie meist der Blutgefäßbahn folgen.

Die meisten — vielleicht alle (Bartels)[1]) — Lymphgefäße haben auf ihrer Bahn eine oder mehrere Lymphdrüsen zu durchschreiten (s. S. 435). Letztere liegen, wie schon oben (S. 444, 445) erwähnt wurde, an bestimmten Stellen einzeln oder in Gruppen vereinigt. Zahl und Größe der Drüsen schwanken innerhalb weiter Grenzen. Es ist aber auch beobachtet worden (Baum), daß kleinere Lymphgefäße direkt in größere Lymphstämme und daß Vasa efferentia von Lymphknoten direkt in Venen münden.

Lymphgefäße, welche die Medianebene überschreiten und in Lymphknoten der anderen Körperhälfte eintreten, kommen beim Rind (Baum) vielfach vor.

Die Lymphgefäße eines bestimmten Organs oder Körperteils ziehen, wie die Erfahrung zeigt, zu bestimmten Drüsen, den regionären Lymphdrüsen. Diesen Drüsen ist das betreffende Organ tributär. Hierbei ist jedoch zu bemerken, daß niemals eine einzelne Lymphdrüse oder eine Gruppe lediglich für ein einzelnes Organ regionär ist und daß selten ein Organ einer einzigen Lymphdrüsengruppe tributär ist.

Eine Einteilung der Lymphdrüsengruppen nach den ihnen tributären Organen ist deshalb nicht gut durchführbar, vielmehr erfolgt die Beschreibung wesentlich nach topographischen Gesichtspunkten.

A. Stämme des Lymphgefäßsystems.

Sämtliche Lymphgefäße sammeln sich in der Regel schließlich zu zwei Stämmen, von welchen der eine, der Milchbrustgang, Ductus thoracicus, auf der linken Seite des Halses, der andere, der rechte Lymphstamm, Ductus lymphaticus dexter, auf der rechten Seite in das Venensystem mündet. Der Milchbrustgang nimmt sämtliche Lymphgefäße der unteren Körperhälfte, alle Chylusgefäße und die Lymphgefäße der linken Seite der oberen Körperhälfte in

[1]) Bartels, P., Das Lymphgefäßsystem, Jena 1909, die neueste systematische Darstellung, sei allen, die ausführliche Angaben suchen, angelegentlich empfohlen. — Über allgemeine Verhältnisse vergleiche Baum, H., Das Lymphgefäßsystem des Rindes. Berlin 1912.

sich auf, während in den rechten Lymphstamm nur die Lymphgefäße der rechten Seite des Kopfes und Halses, der rechten Hälfte der Brust und der rechten oberen Extremität gelangen.

1. Ductus thoracicus, Milchbrustgang. Fig. 368, 369.

Der Brustgang ist der gemeinsame Stamm, welcher die Lymphgefäße der beiden unteren Extremitäten, der Baucheingeweide (mit Ausnahme eines Teiles der oberen Fläche der Leber), der Bauchwandungen, der linken Seite der Brustwand, der linken Lunge, der linken Abteilung des Herzens, des linken Armes, der linken Seite des Kopfes und des Halses aufnimmt. Er hat beim Erwachsenen eine Länge von 38—45 cm und erstreckt sich in der Regel vom zweiten Lendenwirbel bis zum unteren Ende des Halses, das heißt bis zum sechsten Halswirbel. In manchen Fällen rückt sein Anfang bis zum dritten Lendenwirbel herab, in anderen beginnt er erst am ersten Lenden- oder zwölften Brustwirbel.

Er entsteht vorzugsweise aus der Vereinigung dreier Wurzeln, nämlich der beiden Lendenstämme, Truncus lymphaticus lumbalis dexter und sinister, und des unpaaren Eingeweidestammes, Truncus lymphaticus intestinalis. Bald treffen die drei an einer Stelle zusammen, bald verbinden sie sich nach und nach miteinander.

Unterhalb des Zwerchfelles besitzt entweder der gemeinsame Stamm oder eine seiner Wurzeln eine Erweiterung von wechselnder Größe, Cisterna chyli (Pecquetsches Receptaculum) (Fig. 371); er besitzt in seinem ganzen Verlaufe Klappen, deren Sitz den Anschwellungen des Gefäßes entspricht und welche im oberen und unteren Teil zahlreich, in der Mitte spärlicher sind. Die Mündung ist meist durch eine Klappe, seltener (in 20 Proz.) durch ein Klappenpaar geschützt, welches das Eindringen von Blut in den Lymphstamm hindern, dem Einströmen der Lymphe und des Chylus in die Venenbahn kein Hindernis entgegenstellen soll, oft aber nur unvollkommen schließt.

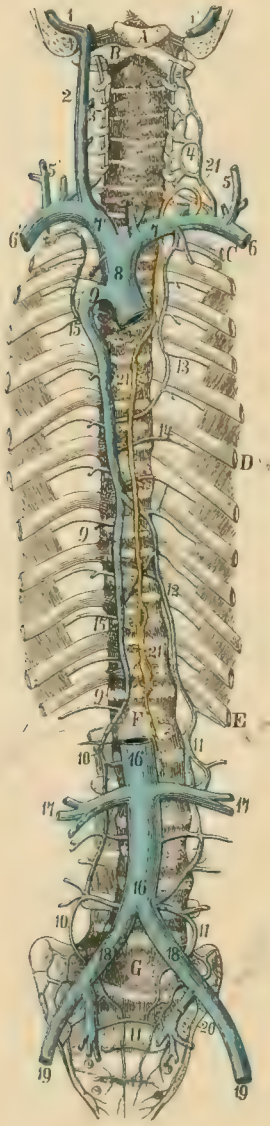

Fig. 368.

Fig. 368. **Ductus thoracicus.** 1 : 6.

A Os occipitale; *B* Atlas; *C* Costa I; *D* Costa VI; *E* Costa XII; *F* Vertebra lumbalis I; *G* Vertebra lumbalis V; *H* Os sacrum. 1, 1' Sinus sigmoidei; 2 Vena jugularis int.; 3 Vena vertebralis; 4 Plexus vertebralis; 5, 5' Vv. jugulares externae; 6, 6' Vv. subclaviae; 7, 7' Vv. anonymae; 8 V. cava superior; 9, 9' V. azygos; 10, 10 V. lumbalis ascendens dextra in Verbindung mit Beckenvenen; 11, 11 V. lumbalis ascendens sinistra in direkter Verbindung mit der V. iliaca communis; 12 V. hemiazygos; 13 V. hemiazygos accessoria mit Aufnahme der fünf oberen Vv. intercostales sinistrae; sie ist sowohl mit der V. anonyma sinistra, wie mit der V. azygos verbunden; 14 V. intercostalis sinistra sexta in direkter Verbindung mit der V. azygos; 15, 15 Vv. intercostales dextrae; 16 V. cava inferior; 17, 17 Vv. renales, darunter Vv. lumbales transversae; 18, 18 Vv. iliacae communes; 19, 19 Vv. iliacae externae; 20 V. hypogastrica sinistra; 21 Ductus thoracicus, mit Einmündung in das Ende der V. subclavia sinistra.

Topographisches: Die Cisterna chyli befindet sich nach Pensa (Ricerche Lab. anat. Roma etc. Vol. 14, 1908) in der Höhe des ersten Lendenwirbels und erstreckt sich noch über den zwölften Brustwirbelkörper hinweg. Sie liegt dabei etwas rechts von der Aorta und medial neben dem rechten Zwerchfellschenkel.

Fig. 369. Ductus thoracicus vom Menschen. Glatte Muskulatur gelb, kollagenes Gewebe rot.

Fig. 370. Lymphdrüse (aus der Parotis) eines 37 jährigen Mannes. Übersicht.

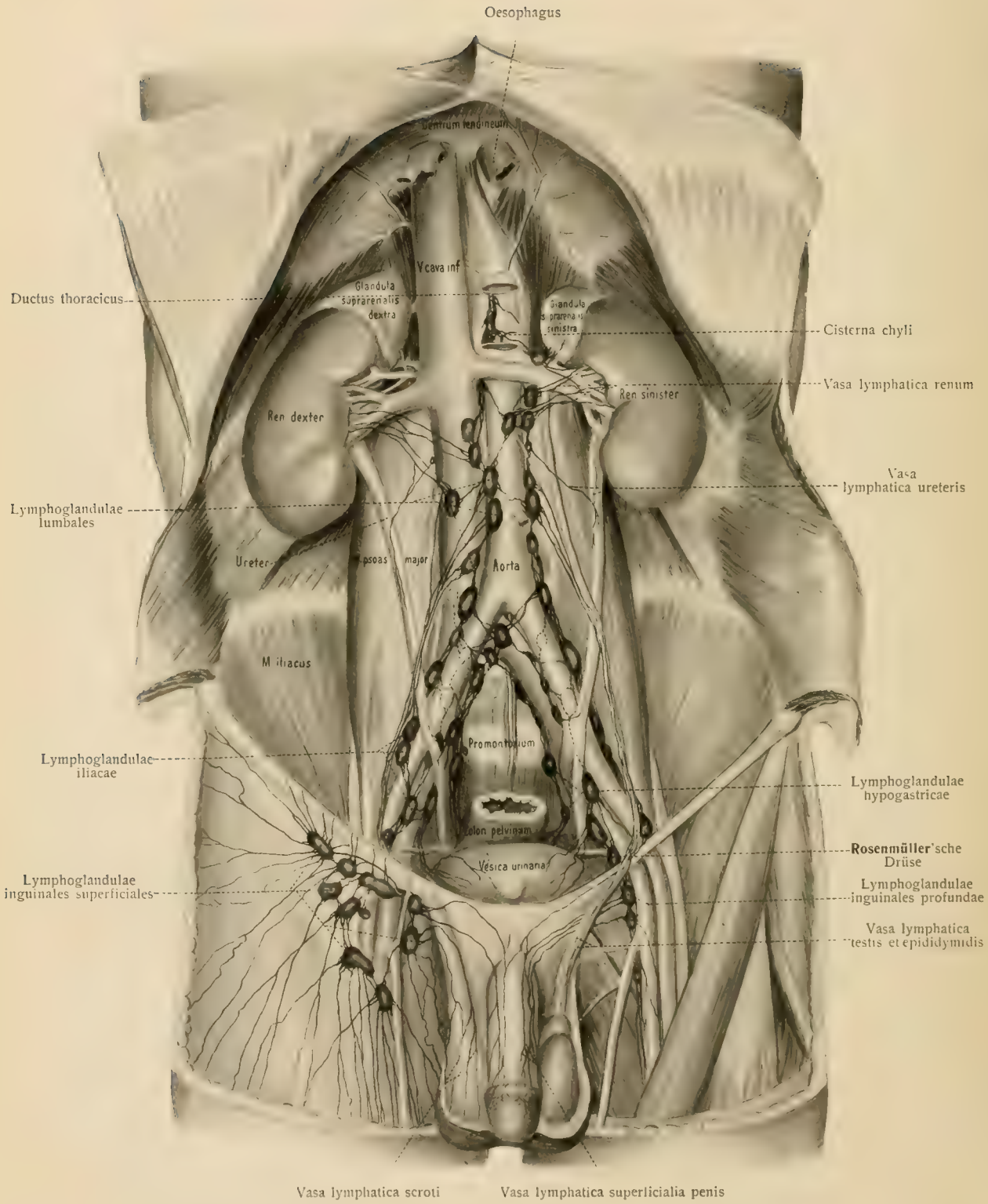

Fig. 371. Lymphdrüsen und Lymphgefäße der hinteren Bauchwand, des Beckens, der Leistengegend (2/5).

Der Milchbrustgang liegt anfangs an der rechten hinteren Seite der Aorta; er dringt dann mit dieser durch den Hiatus aorticus des Zwerchfelles in die Brusthöhle ein und befindet sich hier vor der rechten Seite der Brustwirbelkörper, zwischen Aorta und V. azygos vor den Interkostalgefäßen. Im weiteren Aufsteigen gelangt der Gang allmählich nach links, verläßt in der Höhe des dritten Brustwirbels den Aortenbogen und tritt zur linken Seite der Speiseröhre, zwischen diese und die Pleura. So steigt er vor der Fascia praevertebralis bis zum oberen Rande des siebenten Halswirbels auf, gelangt im Bogen über die Spitze der linken Pleurakuppel hinweg, zieht zwischen der A. carotis communis sinistra und Subclavia sinistra zur lateralen Seite der V. jugularis communis und mündet in den Winkel ein, welcher durch die Vereinigung dieses Gefäßes mit der V. subclavia gebildet wird (Fig. 368, 382). Vor der Einmündung vereinigen sich mit dem Ende des Ductus thoracicus gewöhnlich der linke Truncus jugularis, subclavius und mammarius. Der Gang ist in der Regel geschlängelt und erhält durch mehrfache Einschnürungen ein variköses Aussehen. Fig. 351, 368.

Varietäten: Der Ductus thoracicus stellt nicht immer seiner ganzen Länge nach einen einfachen Stamm dar; er teilt sich vielmehr häufig in der Höhe des siebenten oder achten Brustwirbels in zwei Stämme, welche sich später wieder vereinigen oder gesondert in die Venenstämme des Halses eintreten. Manchmal kommt eine Teilung in drei oder mehr Arme vor, welche sich bald wieder miteinander vereinigen, wodurch eine geflechtartige Anordnung entsteht. In einzelnen Fällen ist der Ductus thoracicus seiner ganzen Länge nach doppelt, wobei alsdann die rechte Hälfte mit dem rechten Hauptlymphstamme sich vereinigt. Am Halse kommt öfter eine Teilung des Stammes in zwei oder mehrere Arme vor, welche sich vor ihrer Einmündung entweder vereinigen oder gesondert in die großen Venenstämme eintreten.

2. Ductus lymphaticus dexter, Rechter Lymphstamm. Fig. 351, 383.

Der rechte Saugaderstamm ist ein kurzes, kaum 1 cm langes, mehrere Millimeter weites Gefäß, welches die Lymphgefäße des rechten Armes, der rechten Seite des Kopfes, des Halses, der Brustwand, des Herzens, der rechten Lunge und eines Teiles der Leberoberfläche aufnimmt.

Er dringt in ähnlicher Weise, wie der Milchbrustgang links, so rechts in die Verbindungsstelle der V. jugularis mit der V. subclavia ein; seine Mündung ist durch Klappen geschützt.

Er entsteht aus dem Zusammenfluß von drei Stämmen: dem Truncus subclavius dexter, welcher die ausführenden Gefäße der Achseldrüsen enthält, dem rechten Truncus jugularis, welcher die Abflüsse der Gl. cervicales profundae sammelt, dem Truncus bronchomediastinalis dexter. Fig. 351.

Schematische Übersicht der Lymphgefäßstämme.

Die im vorausgehenden geschilderten Eigentümlichkeiten der großen Lymphbahnen bedürfen zum Verständnis einer vereinfachten Betrachtung.

In teilweise asymmetrischer Anordnung zeigen die Lymphgefäße des Körpers zwei Hauptstämme, welche der linken, sowie der rechten Körperhälfte angehören und in symmetrischer Weise an der Vereinigungsstelle der V. jugularis communis und der V. subclavia zur V. anonyma in das Venensystem münden.

An dieser paarigen wichtigen Stelle, der Lymphmündung des Venensystems, treten jederseits vier Stämme von Lymphgefäßen zur Bildung eines Ductus lymphaticus dexter und sinister zusammen, nämlich:

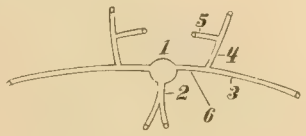

Fig. 372.

Das Lymphgefäßsegment, mit radiärem Typus der Verästelung. Schema.

1 Ductus thoracicus; 2 Ramus intestinalis; 3 Ramus anterior; 4 Ramus posterior; 5 Ramus medullaris; 6 Ramus parietalis s. parietomedullaris.

1. der die Lymphe aus dem Kopf und Halse sammelnde, der V. jugularis communis entsprechende Truncus jugularis;
2. der aus dem Arme kommende, der V. subclavia entsprechende Truncus subclavius;
3. der in dem hinteren Mediastinalraum aufsteigende, je aus der Hälfte der hinteren Brustwand und der Brusteingeweide die Lymphe sammelnde, der V. intercostalis suprema und der V. azygos entsprechende Truncus bronchomediastinalis; und
4. der an der inneren Fläche der vorderen Brustwand aufsteigende Truncus mammarius.

Mit dem mediastinalen Ast des Truncus bronchomediastinalis sinister vereinigt sich der große gemeinsame Stamm der Lymphgefäße der unteren Körperhälfte, Ductus lymphaticus communis inferior, welcher sich aus Lymphgefäßen der hinteren Rumpfwand, der unteren Extremitäten, sowie der Bauch- und Beckeneingeweide zusammensetzt. Durch diesen großen Zufluß wird der Truncus bronchomediastinalis sinister viel bedeutender als der rechte. Der aus der Vereinigung einer unteren und einer oberen Hälfte hervorgegangene große linksseitige Hauptstamm des Lymphgefäßsystems stellt nunmehr den Ductus thoracicus dar.

Aus symmetrischer Anlage hat sich hiernach eine asymmetrische Endform ausgebildet. Nicht immer kommt es zu dieser sekundären Asymmetrie; es kann, wie oben erwähnt, die ursprüngliche symmetrische Anordnung erhalten bleiben, wie es bei manchen Tieren die Regel bildet. Aber auch in der asymmetrischen Endform ist die symmetrische Anfangsform noch leicht zu erkennen.

Untersucht man hierbei noch das Lymphgefäßsegment, so ist dasselbe in Fig. 372 zu erkennen. Ein Hauptstamm entsendet parietale und viscerale Äste. Mit den parietalen verbinden sich auch medullare Äste.

B. Lymphgefäße und Lymphdrüsen der einzelnen Körpergebiete.

I. Lymphgefässe und Lymphdrüsen der unteren Extremität.

Die Lymphgefäße der unteren Extremität sind in einer oberflächlichen und in einer tiefen Lage geordnet. Die oberflächlichen Gefäße derselben treffen mit den oberflächlichen Lymphgefäßen der Bauchwand in der Leistengegend zusammen und dringen in die oberflächlichen Leistendrüsen ein; einige oberflächliche Lymphgefäße des Unterschenkels senken sich in die Kniekehlendrüsen. Die tiefen Lymphgefäße gelangen zu den tiefen Leistendrüsen.

a) Vasa lymphatica superficialia extremitatis inferioris. Fig. 371, 373.

Sie gehen aus dorsalen und plantaren überaus reichen Netzen hervor, welche sich von den Spitzen der Zehen an zu bilden beginnen und allmählich stärkeren Gefäßen den Ursprung geben. So spricht man von einem Rete lymphaticum dorsale und plantare pedis, von einem Rete lymphaticum malleolare mediale und laterale.

Die Gefäße der medialen Seite folgen im allgemeinen der Bahn der Vena saphena magna, steigen zum Teil vor, zum Teil hinter dem medialen Knöchel in die Höhe, dringen an der medialen Seite des Knies und der vorderen Fläche des Oberschenkels aufwärts und senken sich in die oberflächlichen Leistendrüsen ein.

Die Gefäße der lateralen Seite steigen zum größeren Teil vom lateralen Fußrande aus schräg über die Kniekehle weg und schließen sich den medialen an; ein anderer Teil folgt der V. saphena parva und dringt zwischen den Köpfen des M. gastrocnemius zu den in der Tiefe befindlichen Lymphoglandulae popliteae. Von der hinteren Seite des Oberschenkels ziehen die oberflächlichen Lymphgefäße über die mediale und die laterale Seite hinweg zur Leistengegend; die oberen Gefäße verlaufen dabei fast horizontal, die unteren schräg ansteigend.

b) Vasa lymphatica profunda extremitatis inferioris. Fig. 371.

Die tiefen Lymphgefäße des Beines verlaufen in ihrer ganzen Ausdehnung mit den Blutgefäßen, d. i. in drei Abteilungen mit den Vasa tibialia anteriora, posteriora und den Vasa peronaea.

Der größere Teil der tiefen Lymphgefäße des Unterschenkels tritt mit den Lymphoglandulae popliteae, ein kleiner Teil mit der Lymphoglandula tibialis anterior in Verbindung. Die ausführenden Gefäße dieser Drüsen vereinigen sich mit Lymphgefäßen in der Umgebung der Vasa femoralia und dringen in die tiefen Leistendrüsen, Lymphoglandulae subinguinales profundae, ein.

Andere tiefe Lymphgefäße von den Muskeln der Gesäßgegend und von den Adduktoren des Schenkels dringen mit den Vasa glutaea und obturatoria in das Becken ein und gelangen zu Drüsen, welche in der Umgebung der Vasa iliaca interna und communia liegen.

c) Lymphoglandulae inguinales superficiales. Fig. 371, 373—375.

Die oberflächlichen Lymphdrüsen der Leistengegend sind gewöhnlich zu acht bis zehn vorhanden und lassen sich in eine obere schräge, Lymphoglandulae inguinales, und eine untere senkrechte Schicht, Lymphoglandulae subinguinales superficiales, trennen.

Fig. 373.

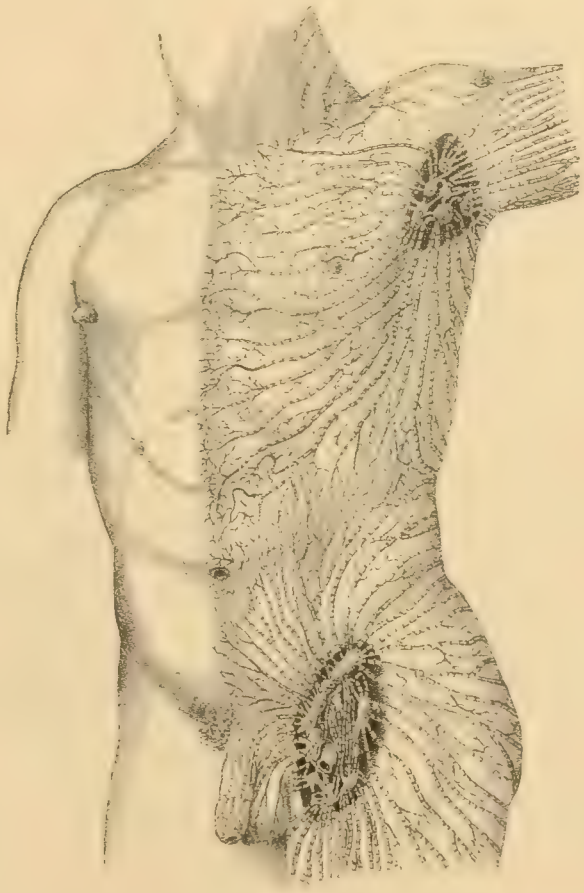

Fig. 374.

Fig. 374. **Die oberflächlichen Lymphgefäße der linken Rumpfhälfte.** Lymphoglandulae axillares et inguinales. (Nach Sappey.) 1:4.

Fig. 373. **Die oberflächlichen Lymphgefäße und Lymphdrüsen des rechten Beines, von der medialen und vorderen Seite gesehen.** (Zum Teil nach Mascagni.) 1:6.

1, 1 Lymphoglandulae inguinales; 2, 2 Lymphoglandulae subinguinales superficiales; 2' Vasa lymphatica superficialia medialia superiora femoris; 3, 3 Vasa lymphatica superficialia medialia inferiora; 3' Vasa lymphatica superficialia anteriora femoris; 4 Vasa lymphatica superficialia posteriora; 6 Rete lymphaticum dorsale pedis; 7 Rete lymphaticum malleoli medialis.

Jene sind längs des Leistenbandes gelagert und nehmen die oberflächlichen Lymphgefäße der Bauchdecken, der äußeren Genitalien und eines Teiles der lateralen Fläche des Oberschenkels auf (Fig. 375). Die unteren senkrechten Lymphdrüsen der Leistengegend liegen auf und in der Umgebung der Fossa ovalis; sie umgeben den oberen Teil der V. saphena magna und nehmen den größten Teil der oberflächlichen Lymphgefäße des Beines auf. Fig. 371, 373.

Die Leistendrüsen lassen sich nach Sappey und Bruhns in 5 Gruppen scheiden, nämlich: eine obere in der Leistenfurche, eine untere an der V. saphena, eine innere, medial von der Mündung der V. saphena, eine äußere, lateral an der A. femoralis, und endlich eine einzelne im Zentrum der vier anderen Gruppen. Es sind 5—15 Drüsen vorhanden (genaueres und kritisches darüber Bartels, S. 190). — Bruhns, C., Die Lymphgefäße der weiblichen Genitalien usw. Arch. Anat. u. Phys. 1898.

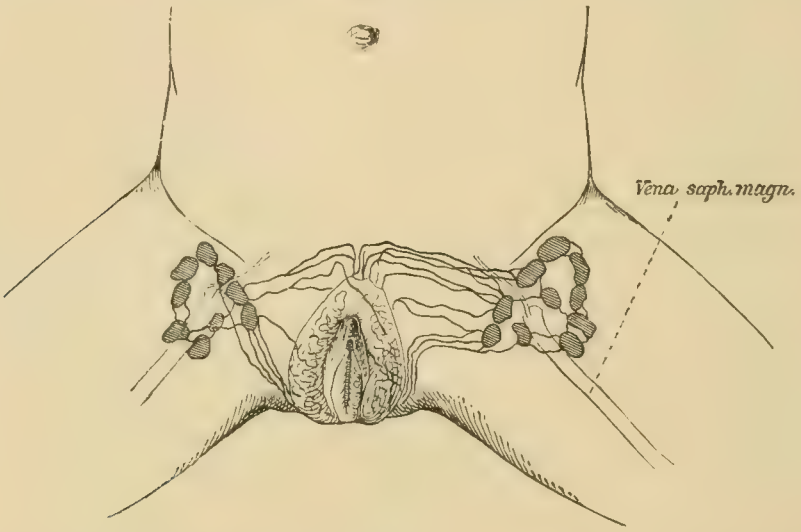

Fig. 375.

Lymphgefäße der kleinen und großen Labien und der Clitoris, welche in die Lymphoglandulae inguinales superficiales sich ergießen. (C. Bruhns, 1898.)

d) Lymphoglandulae profundae extremitatis inferioris.

Sie sind in drei Abteilungen angeordnet. Am weitesten distal liegt die schon Mascagni und Meckel bekannt gewesene:

1. Lymphoglandula tibialis anterior, Schienbeindrüse, welche doppelt sein, aber auch fehlen kann; sie liegt auf der vorderen Fläche der Membrana interossea cruris, und zwar im oberen Drittel derselben.
2. Lymphoglandulae popliteae. Sind meist klein, umgeben zu vier oder fünf die Vasa poplitea und sind in ein starkes Fettpolster eingehüllt. Sie nehmen die mit der V. saphena parva anlangenden oberflächlichen und die meisten tiefen Lymphgefäße des Unterschenkels auf; ihre Vasa efferentia begleiten die Vasa femoralia zur Leistengegend.
3. Lymphoglandulae inguinales profundae. Meist vier an Zahl, liegen sie in der Nähe des Anulus femoralis internus in der unmittelbaren Umgebung der großen Schenkelgefäße. Eine der Drüsen liegt in der Regel an der medialen Seite der V. femoralis (Drüse von Cloquet oder Rosenmüller) und hilft den Schenkelkanal verschließen (Fig. 173, 371). Die tiefen Lymphgefäße der vorderen Seite des Oberschenkels und die Vasa efferentia der Lymphoglandulae inguinales superficiales senken sich in sie ein.

e) Plexus (lymphaticus) inguinalis. Fig. 371, 373—375.

Das Leistengeflecht wird gebildet von den Lymphoglandulae subinguinales superficiales und profundae sowie den sie verbindenden Lymphgefäßstämmen.

II. Lymphgefässe der Bauchdecken und der Schamgegend.

a) Vasa lymphatica superficialia abdominis. Fig. 374.

Die oberflächlichen Lymphgefäße des Bauches laufen strahlenförmig gegen die oberflächlichen Leistendrüsen, indem sie im allgemeinen den Bahnen der Vasa circumflexa ilium, epigastrica superficialia und pudenda externa folgen.

Zu ihnen gesellen sich von der lateralen Seite her noch Lymphgefäße aus der Gesäßgegend und vom unteren Teil des Rückens.

b) Vasa lymphatica penis. Fig. 371, 374.

Sie scheiden sich in eine oberflächliche und eine tiefe Gruppe.

1. Vasa superficialia penis. Sie bilden meist drei Stämmchen, von welchen zwei an den Seiten, eines auf dem Rücken des Gliedes verläuft. Sie beginnen an der Vorhaut mit einem Geflecht, welches die Lymphgefäße der Eichel aufnimmt, ziehen rückwärts, vereinigen sich am Rücken des Gliedes, teilen sich wieder und dringen nach beiden Seiten zu den am Lig. inguinale gelegenen Leistendrüsen.
2. Vasa profunda penis. Sie dringen mit der V. dorsalis penis unter dem Schambogen hindurch und gelangen in die Lymphdrüsen zur Seite der Beckengefäße.

c) Vasa lymphatica scroti. Fig. 374.

Die Lymphgefäße des Hodensackes verlaufen an der Seite der Aa. pudendae externae zu den oberflächlichen Leistendrüsen.

d) Vasa lymphatica pudendi muliebris. Fig. 375.

Die Lymphgefäße der äußeren weiblichen Geschlechtsteile bilden an den Schamlippen reiche Netze, aus welchen Stämmchen zu den oberflächlichen Leistendrüsen ziehen.

III. Lymphgefässe und Lymphdrüsen der Bauch- und Beckenhöhle. Fig. 371.

Diese Abteilung zeigt verwickelte Verhältnisse. Sie enthält vor allem einen großen Lymphsack, nämlich den Peritonäalsack und den davon umschlossenen Lymphraum (siehe hierüber Eingeweidelehre: Die serösen Säcke). In ihr Gebiet fällt ferner die Vereinigung der Lymphgefäße der unteren Extremitäten. Dann sammeln sich hier die Lymphgefäße der Beckenorgane in zwei Hauptzügen, während die Chylus- und Lymphgefäße des Darmes einen mittleren Zug bilden. Mit den seitlichen Zügen vereinigen sich die tiefen Gefäße der Becken- und Bauchwand. Die Lymphgefäße des Magens und der Milz steuern dem mittleren Zuge zu; die Lymphgefäße der Leber bilden ein Mittelglied zwischen den Lymphgefäßen der Bauchhöhle und denjenigen der Brusthöhle.

a) Plexus (lymphaticus) iliacus externus. Fig. 371.

Das äußere Hüftgeflecht wird durch die Vasa efferentia der Leistendrüsen, welche mit den Vasa iliaca externa in die Bauchhöhle eindringen und sich hier mit einigen tiefen Lymphgefäßen der Bauch- und der Beckenwand vereinigen, samt den in ihren Verlauf eingeschalteten 4—10 Lymphoglandulae iliacae ge-

bildet. Sie liegen zu beiden Seiten der Vasa iliaca externa. Die Vasa efferentia dieser Drüsen münden in die unteren Lymphoglandulae lumbales.

b) Vasa lymphatica recti. Fig. 376.

Die Lymphgefäße des Rektum nehmen mehrere Schichten ein, unter welchen die subseröse und submuköse Schicht besonders reich entwickelt sind. Sie treten zum Teil sogleich, nachdem sie die Darmwand verlassen haben, in kleine, der letzteren anliegende Lymphoglandulae rectales ein, verbinden sich dann mit den am Kreuzbein gelegenen Lymphdrüsen, Lymphoglandulae sacrales, welche in größerer Zahl teilweise zwischen den Platten des Mesorektum gelegen sind. Am Anus sind Verbindungen mit oberflächlichen Lymphgefäßen vorhanden.

Nach Gerota begeben sich die Lymphgefäße des Hautteiles des Anus zu den Lymphdrüsen der Leistenbeuge (Sappey). Der Schleimhautteil des Anus dagegen hat zwei Arten von Lymphbahnen, beständige und unbeständige. Erstere ergießen sich in besondere Lymphdrüsen (anorektale Lymphdrüsen), welche der Muscularis recti aufliegen. Die unbeständigen ergießen sich in eine Drüse, welche in der Nähe des Foramen ischiadicum majus liegt. Die Lymphbahnen der Mucosa recti ziehen ebenfalls zu den anorektalen Lymphdrüsen.

c) Plexus (lymphaticus) sacralis medius.

Das Kreuzbeingeflecht wird gebildet durch die Lymphoglandulae sacrales und die sie verbindenden Stämme. Es liegt neben den Vasa sacralia media, links und zu beiden Seiten des Rektum an der Facies pelvina des Kreuzbeines.

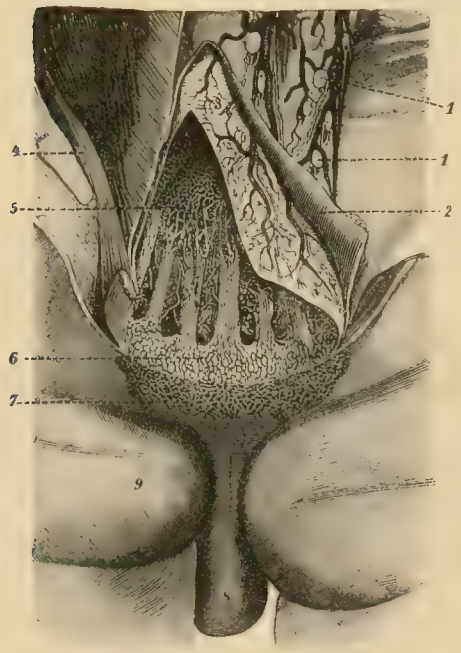

Fig. 376.

Lymphbahnen des Rektum und des Anus.
Ansicht von hinten. (Nach Gerota.)

Die feste fibröse Hülle des Rektum (Fascia propria recti, Waldeyer) ist gespalten, ebenso der Anus und ein Teil des Rektum, und auseinandergezogen. 1, 1 Anorektale Lymphdrüsen; 2 Muscularis; 3 Mucosa; 4 Levator ani; 5 Lymphbahnen der Columnae rectales und der Mucosa recti; 6 Lymphgefäße der Mucosa ani; 7 Lymphgefäße des kutanen Teiles des Anus.

d) Vasa lymphatica vesicae urinariae et prostatae.

Sie sind über die ganze Harnblase in mehreren Schichten ausgebreitet und treten in die Lymphoglandulae vesicales antt. et latt., iliacae und hypogastricae; mit ihnen verbinden sich die Lymphgefäße der Prostata und der Vesiculae seminales. Nach Bruhns (Arch. Anat. u. Phys. 1904) sind reichliche Verbindungen zwischen den Lymphbahnen der Prostata und denen des Rektum vorhanden.

Die dem oberen Teil des Uterus angehörigen Lymphgefäße verlaufen teilweise in den breiten Mutterbändern lateralwärts, verbinden sich mit den Lymphgefäßen der Tuben und Eierstöcke, steigen mit den Vasa spermatica interna aus dem Becken und dringen in die Lymphoglandulae lumbales ein.

Nach Gerota (Über die Lymphgefäße und die Lymphdrüsen der Nabelgegend und der Harnblase. Anatom. Anz. Bd. XII, 1896) hat man zwischen Lymphgefäßen der Schleimhaut und solchen der Muskelhaut zu unterscheiden. Erstere sammeln sich zu kleinen Stämmchen, welche die Muskelhaut durchsetzen und, zum Teil isoliert, zum Teil verbunden mit jenen der Muskelhaut, zu den Lymphdrüsen der seitlichen Beckenwand ziehen.

Die Lymphgefäße der Muskelhaut sind vordere und hintere. Mit feinen Netzen beginnend, fließen sie zu Stämmen zusammen, welche sich durch gewundenen Verlauf auszeichnen und sämt-

lich zur Seitenwand der Harnblase ziehen, wo sie mit den Arteriae umbilicales weitergehen. In ihrem Verlauf treffen sie auf Lymphdrüsen, welche längs der Arteriae umbilicales zu finden sind (Lymphoglandulae vesicales laterales, Gerota). Andere Lymphdrüsen liegen hinter der Schamfuge in dem prävesikalen Fettgewebe (Lymphoglandulae vesicales anteriores). Allen diesen Lymphdrüsenlagern ist sicher eine Rolle bei der Entstehung von Tumoren, Entzündungen und Abscessen dieser Gegend beizumessen.

Hierbei sind auch die Lymphgefäße der Nabelgegend untersucht und oberflächliche und tiefe Lymphgefäße aufgefunden worden. Die oberflächlichen verlaufen subkutan, folgen den Bahnen der A. epigastrica superficialis und ergießen sich in die oberflächlichen Leistendrüsen. Die tiefen verlaufen mit den Vasa epigastrica inferiora (profunda), durchsetzen dabei mehrere kleine Lymphdrüsen (Lymphoglandulae epigastricae inferiores, Gerota) und enden in den tiefen Leistendrüsen oder auch in den Lymphoglandulae iliacae. Einige Male gelang es auch, eine kleine Lymphdrüse neben dem Nabelringe, gedeckt vom hinteren Blatt der Rektusscheide, zu injizieren (Lymphoglandula umbilicalis). Die Lymphgefäße dieser Gegend hängen zusammen mit solchen, welche mit der Vena umbilicalis im Ligamentum falciforme hepatis verlaufen.

Die Muscularis vesicae urinariae des Menschen besitzt zwar eigene Lymphgefäße, nicht aber die Mucosa, welche derselben ganz und gar entbehrt. In der Mucosa urethralis sind reichlich Lymphbahnen enthalten, doch nehmen sie gegen die Blase hin mehr und mehr ab.

e) Vasa lymphatica vaginae. Fig. 377.

Von dem untern Teil der Scheide ziehen sie zu den Lymphoglandulae inguinales superficiales, zu den Lymphoglandulae hypogastricae, von den beiden oberen Dritteln zu den Lymphoglandulae hypogastricae und iliacae.

f) Vasa lymphatica uteri. Fig. 377.

Sie sind bei gewöhnlichem Zustand der Gebärmutter klein, nehmen aber während der Schwangerschaft an Größe und Ausdehnung mächtig zu. Sie verlaufen vorzugsweise abwärts, folgen dem Verlauf der stärkeren Blutgefäße des Uterus und der Vagina und treten in die Lymphoglandulae iliacae und lumbales ein. Einige feinere Lymphgefäße verlaufen im Lig. teres uteri und gelangen zu den Lymphoglandulae inguinales.

g) Vasa lymphatica tubae uterinae et ovarii. Fig. 377.

Die Lymphgefäße der Tube anastomosieren mit denen des Corpus uteri, sie ziehen zum Ovarium und verlaufen zusammen mit den aus diesem Organ kommenden Lymphgefäßen längs der Vasa ovarica zu den Lymphoglandulae lumbales.

h) Vasa lymphatica testis, epididymidis, tunicarum vaginalium. Fig. 371.

Die Lymphgefäße des Hodens beginnen im Parenchym und unter dem Epithel der Drüse. Sie sammeln sich zu stärkeren Stämmchen, steigen mit den zahlreichen Lymphgefäßen des Nebenhodens und mit den übrigen Bestandteilen des Samenstranges aufwärts, dringen durch den Leistenkanal und gehen an der Seite der Vasa spermatica interna zu den Lymphoglandulae lumbales.

i) Plexus (lymphaticus) hypogastricus. Fig. 371, 377.

Das mächtige Beckengeflecht entsteht jederseits aus den tiefen Lymphgefäßen, welche aus der Gesäßgegend in das Becken dringen, sowie aus den von den Beckeneingeweiden herkommenden Lymphgefäßen, welche sich in der Umgebung der Vasa hypogastrica mit 10—12 Lymphoglandulae hypogastricae, Beckendrüsen, verbinden.

k) Vasa lymphatica profunda abdominis.

Die tiefen Lymphgefäße der Bauchwand gelangen teilweise an den Aa. circumflexa ilium und epigastrica inferior zu den Lymphoglandulae inguinales; der größere Teil aber verläuft mit den Vasa lumbalia und iliolumbalia rückwärts, schließt hier

zuweilen einige Lymphoglandulae iliacae superiores ein und dringt mit den Lymphgefäßen des Rückens hinter dem M. psoas her zur Wirbelsäule in die Lendendrüsen.

l) Vasa lymphatica renum. Fig. 371.

Die Lymphgefäße der Nieren scheiden sich in oberflächliche und tiefe, welche in ihrem Wurzelgebiet miteinander in Verbindung stehen. Die oberflächlichen wenden sich gegen den Hilus renis, verbinden sich hier mit den aus dem Parenchym hervorkommenden Gefäßen und verlaufen dann medianwärts zu den Lendendrüsen.

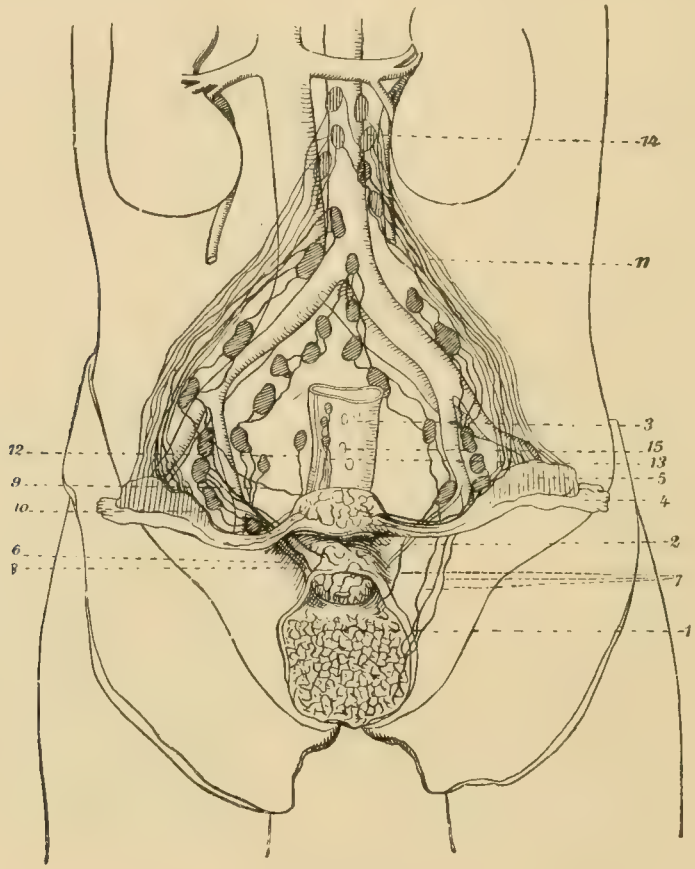

Fig. 377.

Lymphoglandulae lumbales et iliacae.

1 Vagina (hintere und seitliche Wand); 2 Uterus, der Fundus nach vorn geneigt; 3 Rektum; 4 Tube; 5 Ovarium; 6 A. uterina; 7 Lymphgefäße, die von der Vagina aus teils zu Drüsen medianwärts, teils zu solchen lateralwärts von der A. hypogastrica ziehen; 8 Lymphgefäße von der Cervix uteri; 9 Lymphgefäß vom Corpus uteri zu den oberen Drüsen zwischen A. iliaca interna und externa verlaufend; 10 Lymphgefäße vom Fundus uteri, die zu den Lumbaldrüsen gehen; 11 Lymphgefäße des Ovarium, die zu den Lumbaldrüsen ziehen; 12 Lymphgefäß von der hinteren Scheidenwand, das in eine rektale Drüse mündet; 13 Lymphgefäß von der Scheidenwand ausgehend, auf das Rektum übergehend und in eine rektale Drüse sich ergießend; 14, 15 Rektaldrüse, nicht injiziert. (C. Bruhns, 1898.)

Die Vasa lymphatica ureterum sind zahlreich, umgeben dieses Organ und verbinden sich teils mit den Gefäßen der Nieren, teils mit denjenigen der Blase.

Die tiefen Lymphgefäße verhalten sich nach den Untersuchungen von Stahr, Vogel, Kumita folgendermaßen: Im Nierenlabyrinth umgibt ein Lymphkapillarnetz die Harnkanälchen und die Malpighischen Körperchen. Einzelne Schlingen treten auch in den Glomerulus ein. Die aus dem Lymphkapillarnetz sich sammelnden starken Lymphstämme treten zusammen mit den Blutgefäßen am

Hilus der Niere aus. Die Marksubstanz besitzt ein Lymphkapillarnetz mit weiteren Maschen; die aus diesem Netz entstehenden Lymphstämme münden in zwischen Mark und Rinde verlaufende Bahnen ein, welche entlang den Vasa arciformia verlaufen, und dann wohl zusammen mit den Stämmchen aus der Rinde vereinigt austreten. Stahr, H., Der Lymphapparat der Nieren. Arch. Anat. Phys. 1900. — Vogel, L., Über die Bedeutung der retrograden Metastase usw. Virchows Archiv Bd. 125, 1891. — Kumita, Über die Lymphbahnen des Nierenparenchyms. Arch. Anat. Phys. 1909.

m) Vasa lymphatica suprarenalia. Fig. 371.

Sie bilden in der Kapsel und im Parenchym reiche Netze, treten mit der Vena suprarenalis aus der Nebenniere heraus und ziehen (manchmal verbunden mit den Lymphgefäßen der Niere) zu den Lymphoglandulae lumbales.

Nach Kumita sind in Rinde und Mark Lymphkapillarnetze vorhanden, welche die einzelnen Zellen umspinnen und sogar in den Zelleib intrazellulare Zweige entsenden. Die aus dem Kapillarnetz sich sammelnden Gefäße gehen teils in die Lymphstämme der Kapsel über, teils münden sie in ein die Vena centralis umgebendes Lymphgefäßnetz.

n) Plexus (lymphatici) lumbales und Plexus (lymphaticus) aorticus. Fig. 371.

Die beiden mächtigen Lendengeflechte liegen zu beiden Seiten der Vorderfläche der Lendenwirbelsäule, dicht an der Aorta und der V. cava inferior. Sie schließen zwanzig bis dreißig meist große Lymphoglandulae lumbales ein. Diese stehen unten mit den aus der Verbindung der Plexus iliaci externi und hypogastrici hervorgehenden Plexus iliaci communes, sowie mit dem Plexus sacralis in Verbindung und nehmen außerdem noch Gefäße von der seitlichen Bauchwand und vom Rücken her auf.

Der Plexus aorticus ist derjenige Teil der Plexus lumbales, welcher hinter der Aorta und der Vena cava inf. liegt. Er enthält einige Lymphoglandulae lumbales.

Die ausführenden Gefäße der Lendendrüsen nehmen aufwärts an Stärke zu und an Zahl ab, vereinigen sich schließlich auf jeder Seite in einen oder in zwei Stämme und erzeugen so den Lendenstamm, Truncus lymphaticus lumbalis, welcher jederseits eine der Wurzeln des Milchbrustganges bildet.

o) Plexus (lymphaticus) coeliacus.

Das Eingeweidegeflecht besteht aus einer größeren Zahl von Lymphstämmen, welche von dem Darmkanal, dem Magen, der Milz, der Bauchspeicheldrüse und einem Teil der Leber herkommen und sich in der Umgebung des Stammes der A. coeliaca mit 10—15 Lymphoglandulae coeliacae verbinden. Aus diesem Geflecht geht ein kurzer Stamm (in manchen Fällen mehrere) hervor, der Eingeweidestamm, Truncus (lymphaticus) intestinalis, welcher neben der A. coeliaca aufsteigt und die mittlere Wurzel des Milchbrustganges darstellt.

p) Vasa lymphatica et chylifera intestinorum.

Die Chylusgefäße des Darmes, auch Vasa lactea genannt, wegen ihrer nach Fettnahrung milchweißen Farbe, beginnen in der Schleimhaut und setzen sich in das submuköse Gewebe in Form von Netzen fort. Fig. 356.

Diese stehen mit zwei Reihen von Lymphgefäßen in Verbindung, welche verschiedene Richtungen und Lagen einnehmen. Die in dem submukösen Gewebe verlaufenden ziehen vorzugsweise rings um die Darmwand, während die oberflächlich gelegenen subserösen vorzugsweise in der Längsrichtung des Darmes verlaufen; hierzu kommen noch intermuskuläre Geflechte (s. auch Eingeweidelehre, Darm). Die submukösen Lymphgefäße sind vorzugsweise die eigentlichen Chylusgefäße, sie führen zeitweise den größten Teil des durch die Verdauung gebildeten Nahrungssaftes, während die übrigen, äußeren Geflechte vorzugsweise die Lymphgefäße der

Darmwand darstellen. Die verschiedenen Lagen stehen jedoch miteinander in Verbindung (Teichmann). Sobald die Gefäße der verschiedenen Abteilungen an die Anheftungsstelle des Mesenterium gelangen, dringen ihre Stämmchen zwischen die Blätter desselben ein und verlaufen gestreckt gegen seine Wurzel hin.

In dem Gekröse treten die Lymphgefäße mit sehr zahlreichen Lymphdrüsen, Gekrösdrüsen, Lymphoglandulae mesentericae, in Verbindung, welche in mehreren Rotunden aufeinander folgen und im ganzen etwa 150—180 an Zahl sind. Im gesunden Zustande wechselt ihre Größe zwischen derjenigen einer Erbse

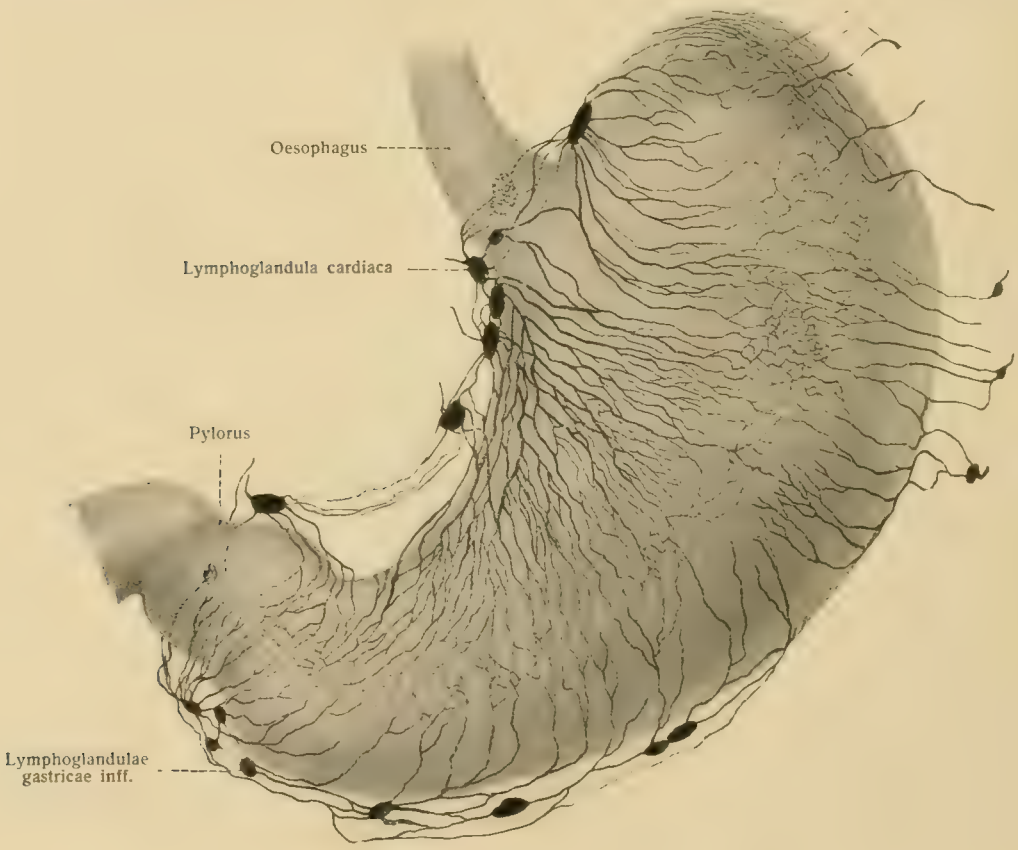

Fig. 378.

Lymphgefäße und Lymphdrüsen des Magens. (Nach Stahr.)

und einer Mandel; bei Erkrankungen des Darmkanales aber schwellen sie mitunter sehr bedeutend an. Am dichtesten sind sie in der Wurzel des Mesenterium gestellt, wo sie ganze Pakete bilden (Pankreas Aselli), während sie in der Peripherie weiter voneinander abstehen. Auch in den mit dem Dickdarm verbundenen Bauchfellfalten findet sich eine Anzahl Lymphoglandulae mesocolicae.

Die Lymph- und Chylusgefäße durchsetzen meist mehrere Drüsen nacheinander und vereinigen sich darauf zu immer größeren Stämmen, welche an der Wurzel des Mesenterium mit dem Plexus coeliacus in Verbindung treten. Die Lymphgefäße des Colon descendens vereinigen sich häufig mit dem Plexus lumbalis sinister.

q) Vasa lymphatica ventriculi. Fig. 378, 379.

Die Lymphgefäße des Magens sind solche der Schleimhaut, des submukösen Gewebes, der Muskelschichten und der Serosa. Sie folgen im allgemeinen dem Verlauf der Blutgefäße. Nach Bartels sind vier Hauptabflußbahnen vorhanden: 1. Die linke obere längs der kleinen Kurvatur nach links zu den Lymphoglandulae gastricae supp. und cardiacae und dann zu den Lymphoglandulae pancreaticolienales, 2. die rechte obere zu den Lymphoglandulae pancreaticolienales, 3. die linke untere durch die Lymphoglandulae gastricae inff. zu den

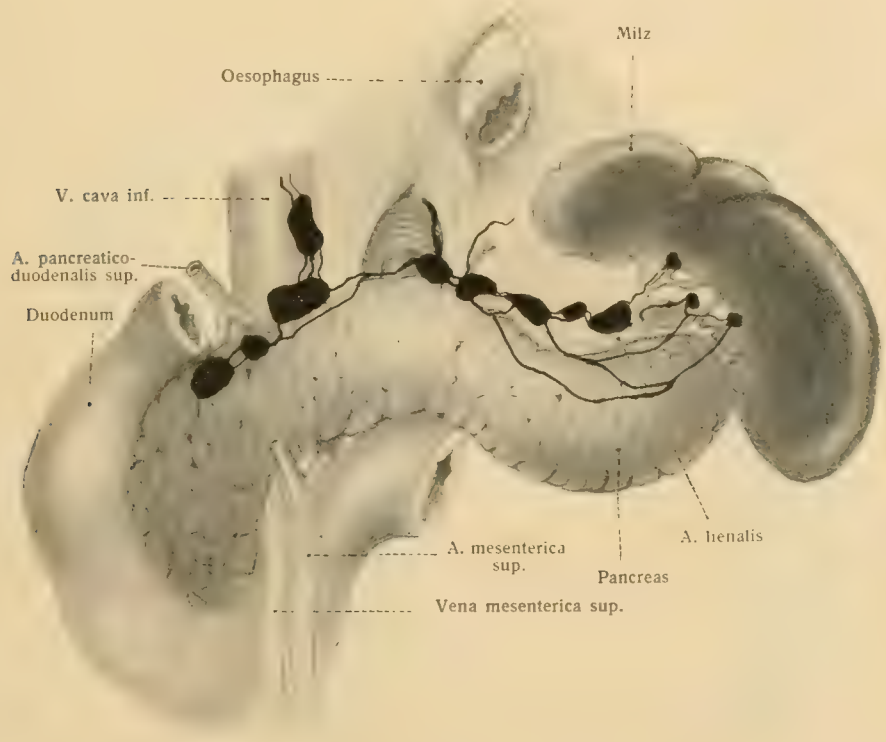

Fig. 379.

Lymphoglandulae pancreaticolienales. Lymphdrüsen am oberen Rande des Pancreas und am Hilus der Milz. (Nach Stahr.)

Lymphoglandulae pancreaticolienales, 4. die rechte untere durch die Lymphoglandulae gastricae inff. zu den Lymphoglandulae pancreaticolienales.

r) Vasa lymphatica lienis. Fig. 379—381.

Die Lymphgefäße der Milz sind teils oberflächliche, teils tiefe; sie ziehen sämtlich gegen den Hilus lienis, dringen hier mit den Blutgefäßen hervor und gelangen neben ihnen her zu den Lymphoglandulae pancreaticolienales und zum Plexus coeliacus.

s) Vasa lymphatica pancreatis. Fig. 379.

Die Lymphgefäße der Bauchspeicheldrüse dringen an verschiedenen Stellen aus der Oberfläche hervor, vereinigen sich teils unmittelbar mit dem Plexus coeliacus, teils mit den Lymphgefäßen der Milz.

Nach Bartels (Arch. Anat. u. Phys. 1907) ziehen die Lymphgefäße des Pancreas zu allen benachbarten Lymphdrüsen, nämlich zu den Lymphoglandulae pancreaticolienales, pancreaticae supp.,

gastricae supp., hepaticae, pancreaticoduodenales, mesentericae, mesocolicae, pancreaticae inff., coeliacae.

t) Vasa lymphatica hepatis.

Die Lymphgefäße der Leber sind teils oberflächliche, teils tiefe. Letztere verlaufen mit den Blutgefäßen durch das Parenchym der Leber und verlassen das Organ durch die Leberpforte. Mit den oberflächlichen Gefäßen der unteren Leberfläche gelangen sie dann, in das Lig. hepatoduodenale eingeschlossen, zum Plexus lymphaticus coeliacus.

Die Lymphgefäße der oberen Fläche der Leber ziehen nach verschiedenen Seiten hin und bilden auf diese Weise mehrere Gruppen. Von dem mittleren

Fig. 380.



Fig. 381.

Fig. 380. **Oberflächliche Lymphgefäße der Milz des Pferdes; mediale Fläche.** (Sappey.) 1:4.
Fig. 381. **Oberflächliche Lymphgefäße der Milz des Schweines.** (Sappey.) 1:4.

Teil verlaufen fünf bis sechs Stämmchen gegen das Lig. falciforme und vereinigen sich vorn und oben zu einem Gefäß, welches zwischen den sternokostalen Ursprungsbündeln des Zwerchfelles in die Brusthöhle vordringt. Im vorderen Mediastinalraum tritt es in die dort gelegenen Lymphoglandulae mediastinales antt. ein (Fig. 382). Eine zweite Gruppe von Lymphgefäßen zieht rechts zum Lig. triangulare dextrum und vereinigt sich zu einem oder zwei Stämmchen; diese dringen durch das Zwerchfell und ziehen auf demselben medianwärts zum Milchbrustgang. Die von der oberen Fläche des linken Leberlappens kommende dritte Gruppe vereinigt sich am Lig. triangulare sinistrum zu wenigen Stämmchen, welche nach Durchbohrung des Zwerchfelles in den vorderen Mediastinalraum gelangen. Die dem vorderen Leberrande zunächst gelegenen Gefäße machen eine vierte

Gruppe aus, welche sich meist um diesen Rand herum zu den Lymphgefäßen der unteren Leberfläche abwärts wenden.

Die Lymphgefäße der unteren Leberfläche bilden ein dichtes Netz, dessen Stämmchen vorzugsweise gegen die Leberpforte verlaufen und dort neben den Blutgefäßen zu dem Plexus coeliacus gelangen. Andere Gefäße ziehen, nachdem sie einige kleine Lymphdrüsen durchsetzt haben, unmittelbar zum Milchbrustgang; von der linken Hälfte aus gelangen einige durch das kleine Netz zur kleinen Kurvatur des Magens, um sich mit den dort befindlichen Lymphgefäßen zu vereinigen.

Die oberflächlichen und die tiefen Lymphgefäße der Leber stehen ferner am ganzen Organ miteinander in Verbindung.

Die Lymphgefäße der Gallenblase ziehen zu den Lymphoglandulae pancreaticolienales.

IV. Lymphgefässe und Lymphdrüsen der Brusthöhle.

Die Lymphgefäße der Brusthöhle bilden, abgesehen vom Milchbrustgang, zwei große Gruppen; die eine gehört der inneren Seite der Brustwand, die andere den Brusteingeweiden an.

Die Brusthöhle enthält ferner drei große Lymphsäcke und entsprechende Lymphräume, die beiden Pleurasäcke und den Perikardialsack (siehe hierüber Eingeweidelehre und seröse Säcke).

A. Lymphgefäße der inneren Seite der Brustwand.

Die Lymphgefäße an der inneren Fläche der Brustwand können in zwei Abteilungen getrennt werden, nämlich in diejenigen des vorderen Mittelfellraumes und in diejenigen der Interkostalräume, welche mit den dem hinteren Mittelfellraum angehörigen verbunden sind.

a) Vasa lymphatica mediastinalia anteriora.

Die Lymphgefäße des vorderen Mittelfellraumes beginnen bereits in der Bauchhöhle und an den vorderen Bauchmuskeln, dringen zwischen den sternokostalen Ursprüngen des Zwerchfelles hindurch, verlaufen hinter dem Sternum aufwärts, stehen mit den in der Nähe der Vasa mammaria interna gelegenen Lymphoglandulae sternales sowie den Lymphoglandulae mediastinales anteriores (Fig. 382) in Verbindung und münden links in den Milchbrustgang, rechts in den rechten Lymphstamm.

Sie nehmen Gefäße von der oberen Fläche der Leber und der vordersten Abteilung der Zwischenrippenräume auf.

b) Vasa lymphatica intercostalia.

Die Lymphgefäße der Zwischenrippenräume ziehen in diesen rückwärts, nehmen in der Nähe der Wirbelsäule die vom Rücken kommenden Lymphgefäße auf, durchsetzen die in dem hinteren Teil der Zwischenrippenräume gelegenen Lymphoglandulae intercostales und bilden besonders in den hintersten Abschnitten Geflechte, durch welche sie untereinander vielfach in Verbindung stehen. Ein Teil der aus den Geflechten hervorgehenden Gefäße durchsetzt dann noch die im hinteren Mediastinalraum gelegenen Lymphoglandulae mediastinales posteriores und alle gelangen schließlich von beiden Seiten in den Ductus thoracicus.

B. Lymphgefäße der Brusteingeweide.

c) Vasa lymphatica pulmonum.

Die Lymphgefäße der Lungen scheiden sich in oberflächliche und tiefe.

Die oberflächlichen Gefäße bilden dicht unter dem Brustfell ein reiches Netzwerk, dessen Maschen zwischen diejenigen der Blutgefäße eingelagert sind. Die tiefen Gefäße verlaufen an den Gefäßverzweigungen zu den Lungenpforten, wo sie nach Durchsetzung einiger Lymphoglandulae pulmonales mit den Stämmchen der oberflächlichen zusammentreffen. Sie dringen nunmehr durch die von den Lungenpforten bis zur Luftröhrenteilung gelegenen zahlreichen Lymphoglandulae bronchiales hindurch und bilden jederseits mehrere Stämmchen, unter welchen sich gewöhnlich ein stärkerer Truncus bronchomediastinalis befindet. Diese verlaufen längs der Luftröhre zur unteren Abteilung des Halses und münden links in den Ductus thoracicus, rechts in den Ductus lymphaticus dexter. Am unteren Ende der Luftröhre befinden sich einige Lymphoglandulae tracheales.

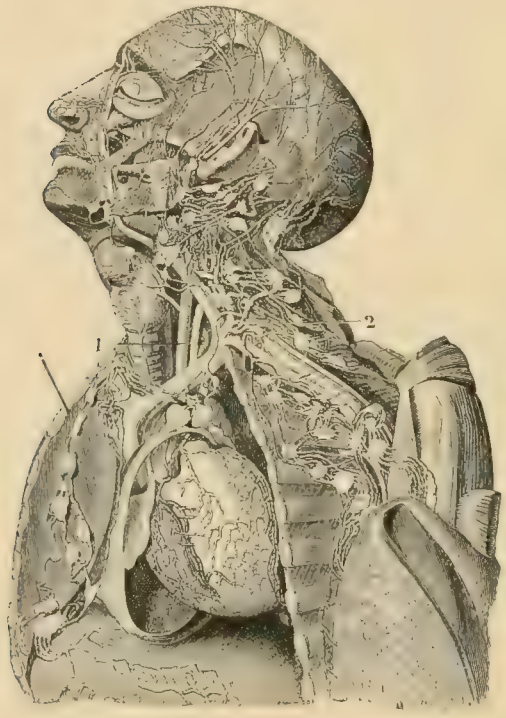

Fig. 382.

Lymphgefäße von Kopf, Hals und Brust.
(Nach Mascagni und Sappey.) 1:6.

Die Brusthöhle und der Herzbeutel sind eröffnet; an der linken Brusthälfte sind die tieferen Teile freigelegt. Die hauptsächlichen Lymphdrüsen und Lymphgefäße dieser Teile sind dargestellt. 1 oberes Ende des Ductus thoracicus, das hinter der V. jugularis int. weggeht und sich sodann bogenförmig umbiegt; 2 Endstück dieses Bogens, welches sich in den Winkel zwischen der linken V. jugularis comm. und der V. subclavia öffnet.

Die Bronchialdrüsen gehören zu den stärksten Lymphdrüsen des Körpers. Sie sind wie die übrigen Lymphdrüsen in der Jugend von rötlicher Farbe, allein später nehmen sie allmählich eine dunkelgraue bis schwärzliche Farbe durch Aufnahme von Pigment an; sie machen auf diese Weise eine ähnliche Umwandlung ihrer Farbe durch wie die Lungen (s. Eingeweidelehre). Auch anderen Veränderungen, wie der Verkalkung, Verkäsung usw., sind sie häufiger und in höherem Grade ausgesetzt als die meisten Lymphdrüsen des übrigen Körpers.

d) Vasa lymphatica cordis. Fig. 382.

Die Lymphgefäße des Herzens folgen in ihrem Verlauf der Verbreitung der Kranzgefäße. An jeder Seite sammelt sich aus zusammentretenden kleineren Gefäßen ein Stämmchen. S. auch Fig. 233, 234.

Das rechte Lymphgefäßstämmchen dringt an der Aorta durch einige Lymphoglandulae cordis propriae (Bartels), verläuft über den Aortenbogen weg zur Luftröhre und geht an dieser zum Ductus lymphaticus dexter. Das Gefäß der linken Seite zieht an der Lungenarterie aufwärts zwischen der Teilungsstelle derselben und dem Aortenbogen hindurch zu den hier gelegenen Lymphoglandulae mediastinales antt., deren Vasa efferentia in den Milchbrustgang münden.

e) Vasa lymphatica oesophagea.

Die Lymphgefäße des unteren Drittels des Oesophagus gehen zu den Lymphoglandulae cardiacae, die des mittleren Drittels zu den Lympho-

glandulae bronchiales und mediastinales postt., die des oberen Drittels zu den Lymphoglandulae cervicales profundae (Sakata).

f) Vasa lymphatica thymi.

Die Lymphgefäße der Thymusdrüsen sind zahlreich und vereinigen sich zu zwei Hauptstämmchen, welche mit den Blutgefäßen ziehen und in die Lymphstämme beider Seiten eintreten.

V. Lymphgefässe und Lymphdrüsen des Kopfes und Halses.

Die Lymphgefäße des Kopfes scheiden sich zunächst in solche, welche innerhalb des Schädels liegen und in solche der äußeren Teile des Kopfes. Die Lymphgefäße des Halses sind teils oberflächliche, teils tiefe.

Sie stehen mit den vom Kopfe kommenden Lymphgefäßen in Verbindung und bilden mit zahlreichen Lymphdrüsen ein oberflächliches und ein tiefes Geflecht, aus welchem jederseits ein oder mehrere Hauptstämme hervorgehen.

A. Lymphgefäße des Kopfes.

1. Vasa lymphatica cavi cranii.

Das Innere des Schädels ist sehr reich mit Lymphbahnen ausgestattet und zeigt folgende Gruppen:

1. Adventitielle (perivasculäre) Lymphgefäße. Sie umscheiden die Blutgefäße bis zu den Kapillaren herab und öffnen sich an der Außenfläche des Gehirnes in den interpialen Lymphraum.
2. Epicerebrale Lymphbahnen. Sie liegen zwischen der Intima pia und der Oberfläche des Gehirnes.
3. Interpialer Lymphraum; er liegt zwischen den beiden Blättern der Pia mater.
4. Subarachnoidaler Lymphraum; er dehnt sich zwischen der Pia mater und Arachnoidea cerebri aus.
5. Subduraler Lymphraum; eine ausgedehnte, aber kapillare Lymphspalte zwischen Dura mater und Arachnoidea cerebri.
6. Epiduraler Lymphraum; ein an der Außenfläche der Dura gelegenes System von Lymphspalten.

Die Plexus chorioidei besitzen reiche Lymphnetze, welche dem System der interpialen Lymphspalten angehören.

Am Rückenmark kommen dieselben Lymphbahnen vor. Eine Eigentümlichkeit besteht insofern, als die beiden Blätter der Dura mater spinalis weit auseinander weichen zur Bildung einerseits des inneren Periostes der Wirbelsäule (Dura mater vertebralis) und der äußeren Hülle des Rückenmarkes (Dura mater medullae spinalis). So kommt ein großer epiduraler Lymphraum zustande, in welchem die venösen Plexus des Wirbelkanales, Fettgewebe usw. ihre Lage haben (siehe Rückenmark).

Der Canalis centralis und die Gehirnventrikel sind als Urlymphräume aufzufassen, welche von einer gewissen fetalen Zeit an mit dem subarachnoidalen Lymphraum in unmittelbare Verbindung treten (siehe Nervensystem).

Die Abflußwege der Lymphe des Gehirnes, des Rückenmarkes und seiner Häute ziehen durch alle Öffnungen, welche am Schädel und an der Wirbelsäule vorhanden sind; sogar mikroskopische Blutgefäßkanäle nehmen hieran teil. Was große Öffnungen am Schädel betrifft, so sind hier vor allem der Canalis caroticus, das Foramen jugulare, die Bahn der A. vertebralis hervorzuheben (siehe Nervensystem).

Anatomisch sind außerdem nachgewiesen Verbindungen mit den Lymphwegen der Riechschleimhaut, mit den perilymphatischen Räumen des Gehörorgans, dem Perichorioidalraum, den peripherischen Nerven.

2. Vasa lymphatica externa cranii.

a) Vasa occipitalia.

Die Lymphgefäße der Hinterhauptgegend verlaufen in dem subkutanen Bindegewebe vom Scheitel gegen den Warzenfortsatz hin, folgen im allgemeinen dem Zuge der A. occipitalis und durchsetzen in der Gegend der Linea nuchae superior einige kleine Lymphoglandulae occipitales, an der Pars mastoidea hinter dem Ohr einige auf der Insertion des Sternocleidomastoideus gelegene Lymphoglandulae auriculares postt. Sie gehen mit den oberflächlichen Lymphgefäßen des Nackens Verbindungen ein und treten zum Plexus jugularis externus. Siehe Fig. 383.

Fig. 383.

Die hauptsächlichen Lymphgefäße und Lymphdrüsen an dem unteren Teil des Kopfes und am Halse.

(Teilweise nach Bourgery.) 1:3.

Die mediale Hälfte des rechten Schlüsselbeines samt einem Teil des Brustbeines sind entfernt, wodurch die großen Gefäße in der oberen Abteilung der Brusthöhle bloßgelegt sind; ebenso sind die Muskeln der rechten Seite des Halses und die Vena jugularis externa zur Erlangung einer besseren Übersicht teilweise weggenommen.

a V. anonyma dextra mit dem Ductus lymphaticus dexter; *a'* V. anonyma sinistra; *b* Arcus aortae; *c* A. carotis communis; *d* Glandula thyreoidea, über welche die V. mediana colli wegläuft; *e* Sägefläche des Sternum; *f* Clavicula. 1 Lymphoglandulae submaxillares; 1' Vasa lymphatica sublingualia; 2, 2 Vasa lymphatica facialia superficialia; 3 Lymphoglandulae occipitales; 4 Lymphoglandulae cervicales profundae superiores; 5 Lymphoglandulae cervicales profundae inferiores; 6 abführende Äste des Plexus axillaris; 7 Vasa lymphatica mediastinalia; 8 Vasa lymphatica cardiaca.

b) Vasa lymphatica temporalia.

Die Lymphgefäße der Schläfengegend ziehen mit der V. facialis posterior vor der Ohrmuschel herab, senken sich teilweise in die auf der Parotis vor der Ohrmuschel befindlichen Lymphoglandulae auriculares anteriores ein und dringen dann gegen die Unterkiefer- und vordere Nackengegend vor (Fig. 382). Hierher gehören auch die Lymphoglandulae parotideae, welche teils in der Substanz der Parotis, teils auf ihr liegen.

c) Vasa lymphatica facialia superficialia.

Die oberflächlichen Lymphgefäße des Gesichtes sind äußerst zahlreich, kommen von der Stirn, der Nase, den Augenlidern, den Wangen, Lippen, dem Kinn und folgen im allgemeinen dem schrägen Verlauf der V. facialis anterior. Fig. 382, 389.

Sie dringen am Unterkieferrande in der Nähe der Unterkieferspeicheldrüse in 6—10 Lymphoglandulae submaxillares ein, einige von von ihnen durchsetzen zuweilen eine oder mehrere Lymphoglandulae buccinatoriae, welche an der Außenfläche des M. buccinator liegen.

Auf der unteren Fläche der Mm. mylohyoidei liegen oberhalb des Zungenbeins mehrere Lymphoglandulae submentales, welche auch Zuflüsse von der Unterlippe erhalten.

d) Vasa lymphatica facialia profunda.

Die tiefen Lymphgefäße des Gesichtes stammen aus der Augen- und Nasenhöhle, aus der Flügelgaumengrube, aus der Unterschläfengrube, vom Schlunde und dem Gaumen.

Sie treten medial vom Unterkiefer in die Lymphoglandulae faciales profundae ein, deren ableitende Gefäße mit der V. maxillaris interna zum Unterkieferwinkel gelangen.

Aus denselben Organen ziehen auch einzelne Lymphgefäße zu den innerhalb des Drüsenkörpers der Parotis befindlichen Lymphoglandulae parotideae.

Nach den Hauptorganen geordnet, ergibt sich folgende Darstellung (nach Bartels: Lymphgefäßsystem) der Lymphwege und der regionären Drusen von den Organen des Gesichtsschädels:

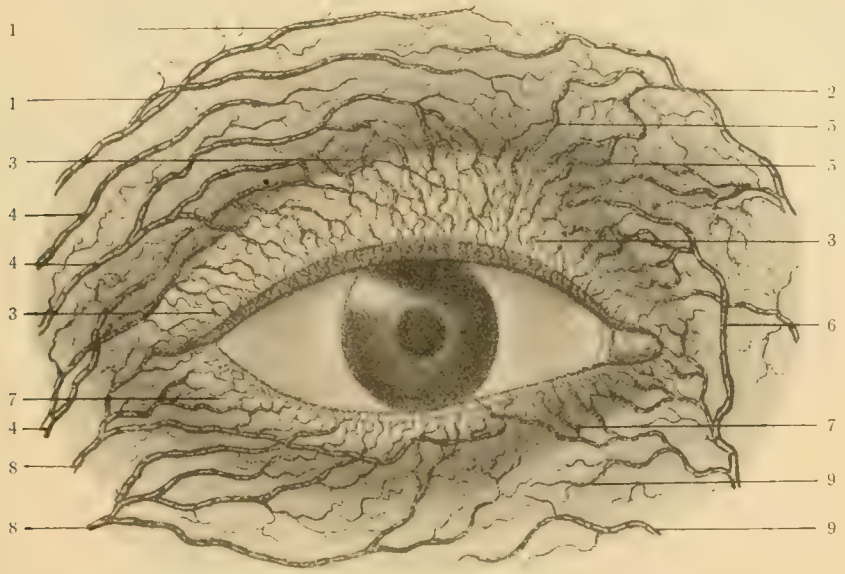

Fig. 384.

Lymphgefäße der Brauen und der Lider. Außenfläche.

1, 4, 8 Stämmchen der temporalen Seite; 2, 5, 6, 9 Stämmchen der nasalen Seite; 3 Netz des oberen, 7 Netz des unteren Augenlides. (Ph. C. Sappey.) 2:1.

Die Lymphgefäße der Augenlider und der Conjunctiva haben eine nasale und eine temporale Abflußbahn. Die erstere mündet in die Lymphoglandulae submaxillares, letztere in die Lymphoglandulae parotideae.

Über die Lymphbahnen des Augapfels und des Sehnerven siehe Abt. VI, Sinnesorgane.

Die Lymphgefäße der Ohrmuschel und des äußeren Gehörganges ziehen vorn zu den Lymphoglandulae auriculares antt., hinten zu den Lymphoglandulae auriculares postt., unten zu einigen benachbarten Lymphoglandulae parotideae, welche Bartels als Lgl. auriculares inff. bezeichnet hat.

Die Lymphgefäße des Trommelfelles gelangen mit denen des äußeren Gehörganges zu den Lymphoglandulae auriculares inff. (Most).

Die Lymphgefäße der Tuba auditiva hängen mit denen des Mittelohres zusammen. Die regionären Drüsen für beide Apparate sind die Lymphoglandula retropharyngea lat. (Most) (Fig. 390) und die Lgl. cervicales profundae.

Über die Lymphräume des inneren Ohres siehe Abt. VI, Sinnesorgane.

Die Lymphgefäße der Nase haben eine obere und eine untere Abflußbahn. Die obere verläuft zusammen mit den Lymphgefäßen der Augenlider zu den Lymphoglandulae parotideae, die untere, von allen Abschnitten der äußeren Nase kommend, verläuft durch Lymphoglandulae buccinatoriae zu den Lymphoglandulae submaxillares. Fig. 389.

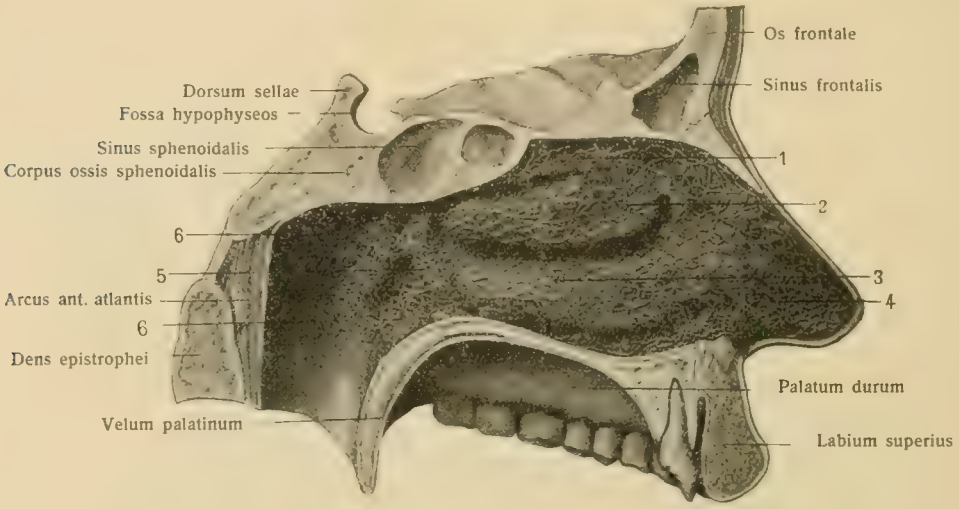

Fig. 385.

Lymphbahnen der lateralen Wand der linken Nasenhöhle. (C. Sappey.)
1 Lymphbahnen der oberen Muschel; 2 und 3 Lymphbahnen der mittleren und unteren Muschel; 4 Lymphbahnen des Vestibulum; 5 Lymphbahnen des Ostium pharyngeum tubae auditivae; das gemeinsame Stämmchen zieht zu einer Lymphoglandula am Ursprung der Carotis interna; 6 Lymphnetz der seitlichen und hinteren Scheidewand. 2:3.

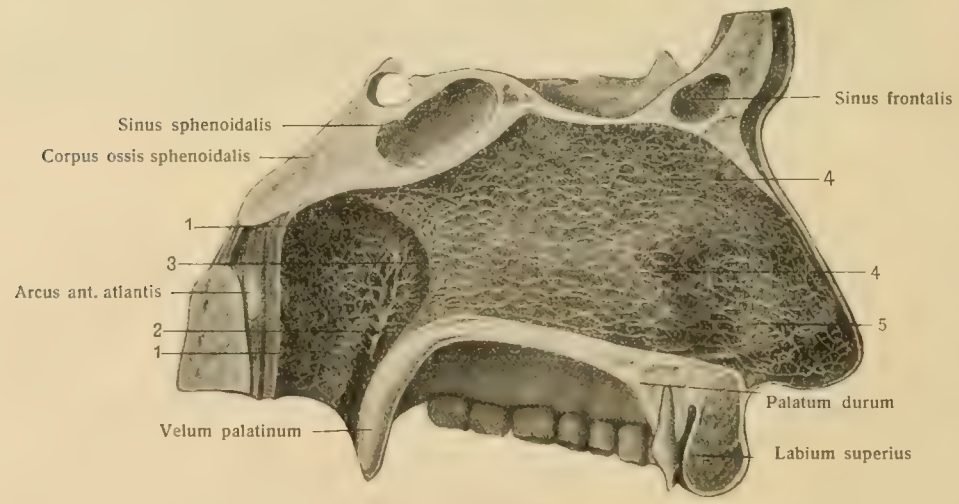

Fig. 386.

Lymphbahnen der medialen Wand der rechten Nasenhöhle und der Fornix pharyngis. (C. Sappey.)
1 Lymphnetz der Fornix pharyngis; 2 gemeinsames Stämmchen, das zu einer Lymphoglandula in der Höhe des Zungenbeines zieht; 3 Lymphnetz des hinteren Randes des Septum nasi, an welchem die Gefäße der rechten und linken Seite zusammenhängen; 4 weitmaschiges Lymphnetz an der medialen Wand der Nasenhöhle; 5 Lymphnetz der Innenwand der Nasenflügel. 2:3.

Die Lymphgefäße der Nasenschleimhaut (Fig. 385, 386) ziehen teils nach vorn, teils nach hinten. Die vorderen treten mit den Lymphgefäßen der äußeren Nase in Verbindung und haben die Lymphoglandulae submaxillares, buccinatoriae, parotideae als regionäre Drüsen. Die hinteren Abflußbahnen sammeln sich in der Nähe des Ostium pharyngeum tubae auditivae und

ziehen zum Teil zu den Lymphoglandulae cervicales profundae, zum Teil zur Lymphoglandula retropharyngea lat.

Die Lymphgefäße der Oberlippe haben die Lymphoglandulae submaxillares als regionäre Drüsen. Eben dahin begeben sich die submukösen Lymphgefäße der Unterlippe, während ihre subkutanen Lymphgefäße den Lymphoglandulae submentales tributär sind.

Die Lymphgefäße des Zahnfleisches und der Zähne ziehen zu den Lymphoglandulae submentales, submaxillares, cervicales profundae.

Der harte und weiche Gaumen, die Gaumenmandeln und die Gaumenbögen sind den Lymphoglandulae cervicales profundae tributär.

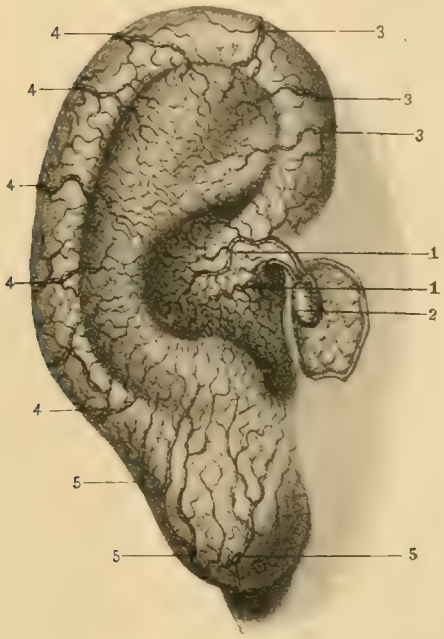

Fig. 387.

Fig. 388.

Fig. 387. **Lymphgefäße der vorderen Fläche der Ohrmuschel.** (C. Sappey.)

1 zwei Stämmchen, die aus dem Netze der Muschelgrube und des äußeren Gehörganges hervorgehen; 2 Lymphoglandula auricularis ant.; 3, 4 Lymphgefäße von der Gegend der Helix und Anthelix; 5 Lymphgefäße des Lobulus auriculae.

Fig. 388. **Lymphgefäße der hinteren Fläche der Ohrmuschel.** (C. Sappey.)

1, 2 Lymphgefäße vom oberen und mittleren Teile der Ohrmuschel; 3 Lymphoglandulae auriculares postt.; 4 Lymphgefäße des Lobulus auriculae; 5 Lymphoglandulae parotideae. (Lgl. auriculares inff. Bartels.)

Die Lymphgefäße der Zunge sind sehr zahlreich, sie bilden dichte Netze und stehen mit den Lymphgefäßen des Bodens der Mundhöhle in innigem Zusammenhang. Eine Ausnahme macht der Zungengrund, der nur spärliche Verbindungen mit dem Zungenkörper besitzt. Man kann seitliche und hintere Abflußbahnen unterscheiden.

Die vorderen Abflüsse verlaufen längs des Frenulum linguae und durch den M. mylohyoideus zu den Lymphoglandulae submentales, die seitlichen ziehen vor und hinter der Glandula sublingualis vorbei, durchbohren ebenfalls den M. mylohyoideus, durchsetzen einige unbeständige, seitlich von den Mm. genioglossus et hyoglossus befindliche Lymphoglandulae linguales und gehen zu den Lymphoglandulae submaxillares, die hinteren stammen aus der Gegend der Papillae vallatae, durchbrechen in der Nähe der Gaumentonsille die Pharynxwand und ziehen zu den Lymphoglandulae cervicales profundae.

Die regionären Drüsen der Parotis und Submaxillaris sind nach Bartels wahrscheinlich die an und in ihnen befindlichen Lymphdrüsen.

B. Die Lymphgefäße des Halses.

a) Vasa lymphatica superficialia colli.

Die oberflächlichen Lymphgefäße des Halses nehmen teilweise die oberflächlichen Lymphgefäße des Kopfes auf, sammeln sich vorzugsweise in der Umgebung der V. jugularis externa und vereinigen sich hier, besonders hinter dem unteren Teil des M. sternocleidomastoideus, mit den Lymphoglandulae cervicales

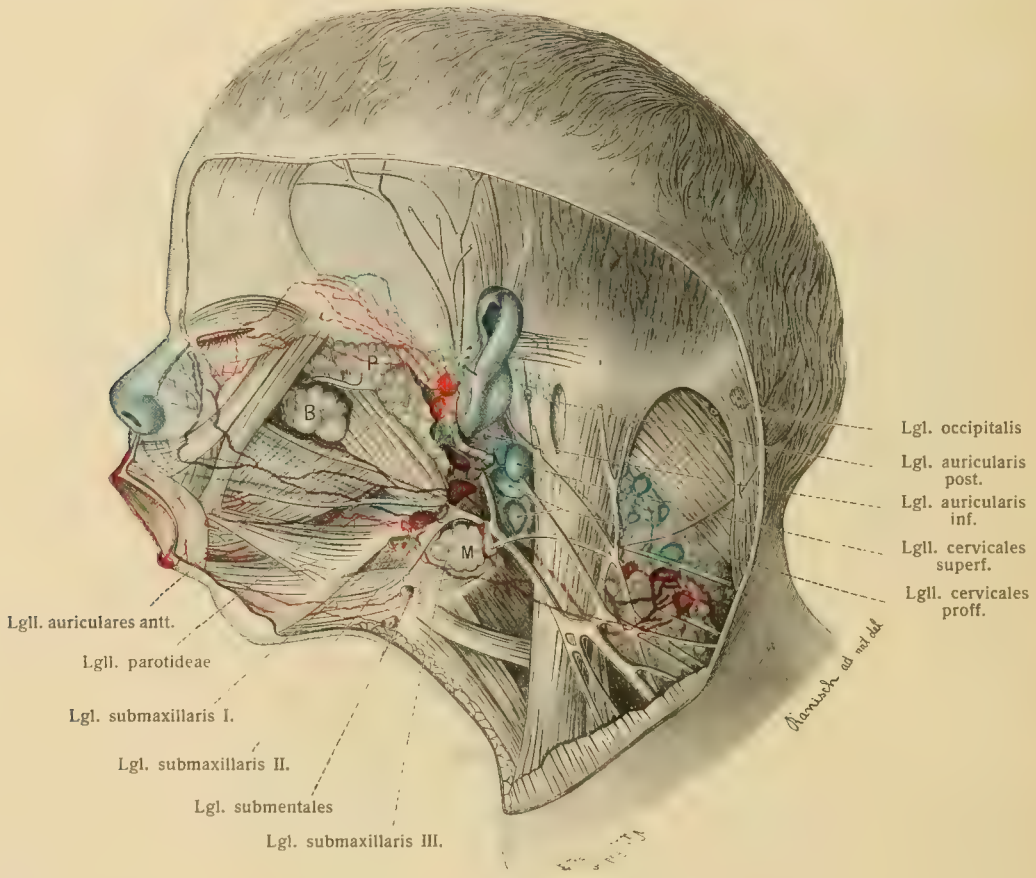

Fig. 389.

Lymphgefäße und regionäre Lymphdrüsen von Augenlidern, Nase, Lippen, Ohr (aus Bartels).
Präparat vom Neugebornen. P Parotis; M Submaxillaris; B Corpus adiposum buccae.

superficiales zu dem Drosseladergeflecht, Plexus (lymphaticus) jugularis. Die ausführenden Gefäße dieses Geflechtes gehen zu den unteren tiefen Halsdrüsen.

b) Vasa lymphatica profunda colli.

Die Lymphgefäße der Schädelhöhle, der Schläfengegend, der oberflächlichen und der tiefen Teile des Gesichtes (Fig. 389), des Schlundes (Fig. 390), der Zunge, des Kehlkopfes (Fig. 391), sowie der tiefen Hals- und Nackenmuskeln wenden sich gegen die großen Gefäßstämme des Halses und verbinden sich hier mit 20—30 Lymphoglandulae cervicales profundae, welche zu beiden Seiten dieser Gefäße gelagert sind, zu dem Drosseladergeflecht, Plexus jugularis.

Die Drüsen trennt man in zwei Abteilungen, eine obere, Lymphoglandulae cervicales profundae superiores (10—16 [Fig. 383]), welche von der Schädelbasis bis zur Teilungsstelle der A. carotis communis aufgereiht sind, und eine untere, Lymphoglandulae cervicales profundae inferiores (s. supraclaviculares), welche sich bis zum Schlüsselbein erstrecken. Fig. 383.

Fig. 390.

Lymphgefäße der Mucosa von Pharynx und Oesophagus.

Letztere sind in der hinteren Medianlinie gespalten. Der dreifache Abfluß der Lymphe aus dem Pharynx ist im Bilde links oben und links unten, sowie im Recessus piriformis durch stärkere Stämme angedeutet. Vom Pharynx aus sind die Lymphoglandulae cervicales profundae gefüllt, sowie die seitliche Pharynxdrüse. (A. Most, 1901.)

Die ausführenden Gefäße der letzteren Drüsen, welche in sich fast sämtliche Lymphgefäße des Kopfes und Halses vereinigen, bilden jederseits den einfachen oder geteilten Drosselstamm, Truncus lymphaticus jugularis, welcher sich rechts in den Ductus lymphaticus dexter, links in den Ductus thoracicus einsenkt. In manchen Fällen mündet der Drosselstamm unmittelbar in eine der drei großen Venen am unteren Ende des Halses (V. subclavia, V. jugularis interna, V. jugularis externa).

Die Lymphgefäße des Rachens verlassen an drei Stellen die Wand: 1. im Recessus piriformis als vordere untere, 2. an der hinteren Rachenwand als hintere, 3. in der Gegend der Gaumenmandeln als seitliche.

Die vordere untere Abflußbahn führt die Lymphe der Pars laryngea pharyngis; ihre Stämme ziehen mit den Lymphgefäßen des oberen Kehlkopfgebietes durch die Membrana hyothyreoidea zu den Lymphoglandulae cervicales profundae.

Die hintere Abflußbahn kommt aus der Wand der Pars nasalis et oralis pharyngis, ihre Stämme treten an zwei Stellen hervor: a) in der hinteren Mittellinie, b) an der Übergangsstelle der hinteren in die seitliche Wand. Beide verlaufen zu den Lymphoglandulae retropharyngeae und cervicales profundae.

Die Stämme der seitlichen Abflußbahn treten in der Gegend der Tonsillen nach außen und ziehen hinter dem Venter post. des M. digastricus und hinter dem N. hypoglossus vor der Vena jugularis int. lateralwärts zu den Lymphoglandulae cervicales profundae.

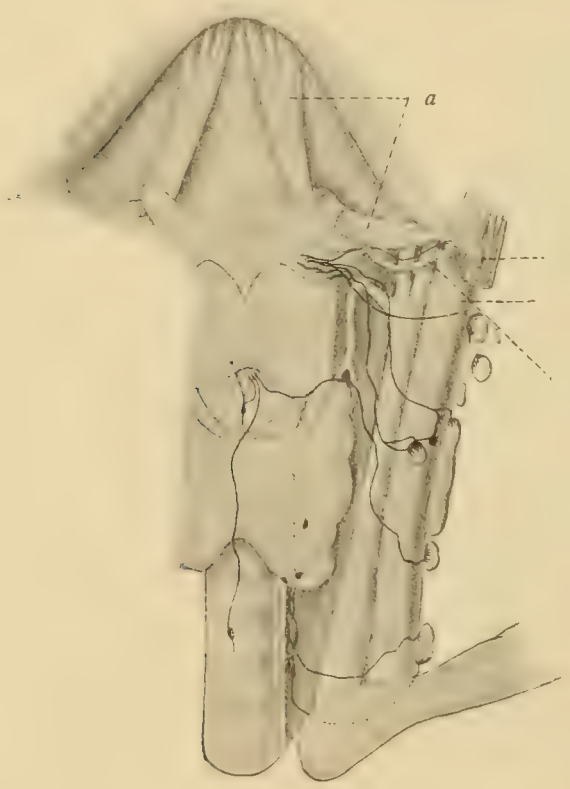

Fig. 391.

Lymphgefäße des Kehlkopfes.

a M. digastricus; *b* M. sternocleidomastoideus; *c* V. jugularis int.; *d* N. hypoglossus. (A. Most, 1899.)

Die 3—5 Lymphgefäße der Gaumenmandel verlassen sie an der lateralen Fläche, ziehen zunächst durch die Wand des Pharynx, dann zwischen dem M. stylohyoideus und der V. jugularis int. konstant zu einer am hinteren Bauch des M. digastricus auf der V. jugularis int. gelegenen Lymphoglandula cervicalis prof. sup.

Die Lymphgefäße des Kehlkopfes sind am spärlichsten auf den Ligg. vocalia. Die Stimmbänder bilden die Grenze zwischen einem oberen und einem unteren Lymphgebiet. Beide stehen im Zusammenhang durch die Lymphgefäße der hinteren Kehlkopfwand.

Aus dem oberen Gebiet ziehen 3—6 Lymphgefäße dicht vor der A. laryngea sup. durch die Membrana hyothyreoidea und gelangen zu den Lymphoglandulae cervicales profundae supp.

Die Lymphgefäße des unteren Gebietes sind einige vordere Stämmchen, welche durch das Lig. cricothyreoideum medium hindurchtreten und zu den Lymphoglandulae praelaryngeae ziehen, die vor dem unteren Teil des Kehlkopfes auf dem Lig. cricothyreoideum, dem M. cricothyreoideus oder auf dem Ringknorpel selbst liegen. Von diesen Drüsen aus geht der Strom zu den Lymphoglandulae cervicales profundae. Einige hintere Stämmchen des unteren Kehlkopfgebietes ziehen durch das Lig. cricotracheale zu den Lymphoglandulae tracheales.

Die Lymphgefäße der Schilddrüse entstehen aus feinen Netzen, welche die einzelnen Endkammern umgeben. Der Verlauf der abführenden Stämme entspricht der Gefäßbahn; man unterscheidet demnach obere und untere Bahnen. Die obere Abflußbahn zieht zu den Lymphoglandulae praelaryngeae und cervicales profundae supp., die unteren Abflusse ziehen zu den Lymphoglandulae tracheales und cervicales profundae inff.

VI. Lymphgefässe und Lymphdrüsen der äusseren Brust und des Armes.

Die Lymphgefäße des Armes sind in einer oberflächlichen und einer tiefen Schicht angeordnet.

Beide Züge, sowie die Lymphgefäße des oberen Teiles der äußeren Brust-

wand begeben sich zu den Achseldrüsen hin, in welche auch die oberflächlichen Gefäße des Rückens noch teilweise eindringen.

a) Lymphoglandulae axillares. Fig. 374, 392.

Die Achseldrüsen (8—43 an Zahl) liegen subfascial im Fettgewebe der Achselhöhle, meist in der Umgebung der großen axillaren Blutgefäße.

Ein Teil von ihnen, vordere Achseldrüsen, schiebt sich längs der A. thoracalis lateralis unter die Brustmuskeln; ein anderer Teil, hintere Achseldrüsen, nimmt die hintere Gegend der Achselhöhle ein, während eine kleinere Anzahl, untere Achseldrüsen, im untersten Abschnitt der Achselhöhle liegt. Die vorderen Drüsen nehmen die Lymphgefäße der Brust, die hinteren diejenigen des Rückens und der Schultergegend, die mittleren diejenigen des Armes auf. Alle Drüsen der Achselgegend stehen durch Lymphgefäße untereinander in Verbindung und bilden den Plexus axillaris. Mit diesem stehen auch in Zusammenhang die (nicht konstanten) Lymphoglandulae subscapulares, welche der A. subscapularis folgen.

Die ausführenden Gefäße der Achseldrüsen, welche sich durch beträchtliche Stärke auszeichnen, folgen der Bahn der Vasa subclavia, nehmen die ausführenden Gefäße der Lymphoglandulae infraclaviculares auf, welche dicht unterhalb des Schlüsselbeines, zwischen dem M. pectoralis major und dem M. deltoideus gelegen sind, und steigen, zu einem einfachen oder mehrfachen Stamme vereint, längs der Vena subclavia zum Halse hin. Dort dringt der Stamm der rechten Seite in den Ductus lymphaticus dexter, derjenige der linken Seite in den Ductus thoracicus. Öfter münden diese Stämme auch unmittelbar in die Venae subclaviae, in der Nähe ihrer Vereinigung mit den Vv. jugulares communes zur Bildung der Vv. anonymae.

b) Vasa lymphatica externa thoracis. Fig. 374, 392.

Die Lymphgefäße der äußeren Brust verlaufen teils subkutan, teils unter den Brustmuskeln.

Die oberflächlichen Gefäße steigen teilweise von der Nabelgegend herauf. In beide Gefäßgebiete sind einige Brustdrüsen, Lymphoglandulae pectorales, eingeschaltet.

Die Lymphgefäße der Mamma ziehen in vier Bahnen. 1. Aus dem oberen und lateralen Teil der Drüse ziehen zwei große Lymphgefäße auf dem M. pectoralis major oder an dessen lateraler Kante zu den Achseldrüsen, 2. lateralwärts zieht eine Bahn über die laterale Kante des M. pectoralis major hinweg zu den Lymphoglandulae intercostales extt. (Bartels), welche in der Höhe des vierten Interkostalraumes unter der Fascie des M. serratus ant. liegen, 3. die interkostale Bahn zieht zu den Lymphoglandulae sternales, 4. die intermuskuläre Bahn zieht durch den M. pectoralis major hindurch, geht zu mehreren Lymphoglandulae interpectorales oder infraclaviculares.

c) Vasa lymphatica superficialia dorsi.

Die oberflächlichen Lymphgefäße des Rückens laufen von verschiedenen Seiten zur Achselhöhle hin.

Sie ziehen vom Nacken her über den M. trapezius weg, in der oberen Rückengegend über den M. deltoideus, in der unteren Rückengegend an dem M. latissimus dorsi einher und gelangen sämtlich in die hintere Abteilung der Achseldrüsen.

d) Vasa lymphatica superficialia brachii.

Die oberflächlichen Lymphgefäße des Armes kommen aus einem die Hohlhand und den Handrücken einnehmenden, dichten Lymphgefäßnetz und sammeln

sich bereits hier zu kleinen Stämmchen, den dorsalen und volaren Randstämmchen der Finger.

In der Hohlhand kommt durch die Vereinigung gemeinsamer Fingerstämmchen ein Lymphgefäßbogen zustande, Arcus lymphaticus manus (Fig. 393, 8, 8), dessen Schenkel sich mit je einem marginalen Zuge auf den Vorderarm erstrecken.

Die an dem Vorderarm verlaufenden Gefäße ordnen sich gegen den Oberarm hin in einen medialen und einen lateralen Zug, welche vorzugsweise auf der Beugeseite verlaufen, so daß die Gefäße der Rückenfläche des Vorderarmes in größerer Menge über den Ulnarrand, in geringerer Menge über den Radialrand zur Beugeseite treten. Am oberen Teil des Oberarmes treten die Lymphgefäße der Schulter vorzugsweise über den lateralen Rand hinweg zu diesen Zügen. Gewöhnlich finden sich in dem Verlauf dieser oberflächlichen Gefäße bis zur Achselhöhle nur eine bis zwei Drüsen, Lymphoglandulae cubitales superficiales, vor dem Epicondylus medialis humeri eingeschoben. Fig. 393, 5.

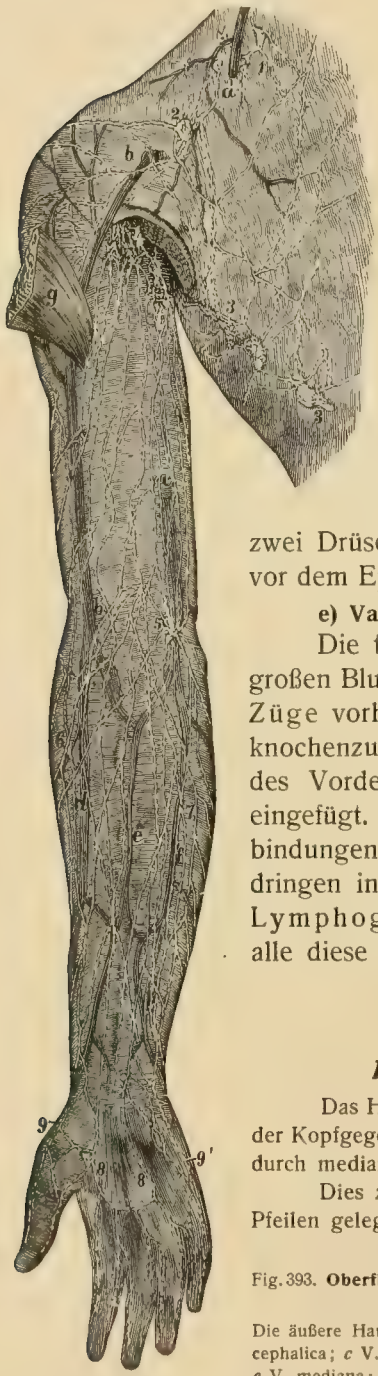

Fig. 392.

e) Vasa lymphatica profunda brachii.

Die tiefen Lymphgefäße des Armes folgen der Bahn der großen Blutgefäße. Am Vorderarm sind demgemäß drei große Züge vorhanden, ein radialer, ein ulnarer und ein Zwischenknochenzug. In einem dieser Züge ist öfter eine in der Mitte des Vorderarmes gelegene Lymphoglandula antibrachii eingefügt. Im weiteren Verlauf gehen einige von ihnen Verbindungen mit den oberflächlichen Lymphgefäßen ein; andere dringen in die an dem unteren Teil des Oberarmes gelegenen Lymphoglandulae cubitales profundae; schließlich treten alle diese Lymphgefäße in die Achseldrüsen.

V. Frühstufen des Gefäßsystems.

1. Das Herz des Embryo und des Fetus.

Das Herz ist zu einer gewissen Zeit des Embryonallebens ein gerades, der Kopfgegend angehöriges Rohr. Es entsteht bei den höheren Wirbeltieren durch mediane Verwachsung zweier Seitenhälften.

Dies zeigt der Querschnitt der Fig. 393, welcher in dem zwischen den Pfeilen gelegenen Gebiet die paarige Herzanlage enthält. Die lateral kon-

Fig. 393. **Oberflächliche Lymphgefäße von Brust, Schulter und vorderer Fläche des Armes.** (Nach Mascagni.) 1:5.

Die äußere Haut ist entfernt und die Armfascie bloßgelegt. *a* V. jugularis externa; *b* Vena cephalica; *c* V. basilica, an der Stelle, wo sie unter die Armfascie eindringt; *d* V. cephalica; *e* V. mediana; *f* V. basilica; *g* M. pectoralis major, zurückgeschlagen, um die Achselhöhle übersehen zu können. 1 Vasa lymphatica supraclavicularia; 2 Eintrittsstelle derselben zur Achselhöhle; 3 Vasa lymphatica externa thoracis; 4 Lymphoglandulae axillares; 5 Lymphoglandulae cubitales superficiales; 6 Vasa lymphatica radialia; 7 Vasa lymphatica ulnaria; 8, 8 Arcus lymphaticus manus; 9, 9' Vasa lymphatica marginalia manus.

vexe Zellenplatte, Herzplatte (3 auf jeder Seite) ist ein Teil des splanchnischen Mesoderms (der Splanchnopleura), welches sich jenseits der Herzanlage (bei 4) dem inneren Keimblatt oder Darmdrüsenblatt (*d*) anlegt. In entgegengesetzter Richtung stoßen wir auf einen anderen Teil des splanchnischen Mesoderms, die Schlundplatte (2), welche dorsal in das somatische Mesoderm (1) umbiegt. Im Inneren des zwischen den beiden epithelialen Herzplatten gelegenen Hohlraumes finden sich zwei Endothelröhren, welche später zu einer einzigen verschmelzen und die Frühstufe des Endokardium darstellen, während die Herzplatte die Herzmuskulatur zu liefern hat, aber schon im epithelialen Zustand kräftige, rhythmische Kontraktionen vollführt, zu einer Zeit, in welcher von Herznerven noch nicht die Rede ist. Die paarige Höhle 5, nach der Verschmelzung und Lösung des Mittelteiles der Endothelröhren zu einem einzigen Hohlraum geworden, ist die Herzhöhle, welche anfangs nur Serum enthält, später aber die unter der Einwirkung der Pulsationen aus ihren

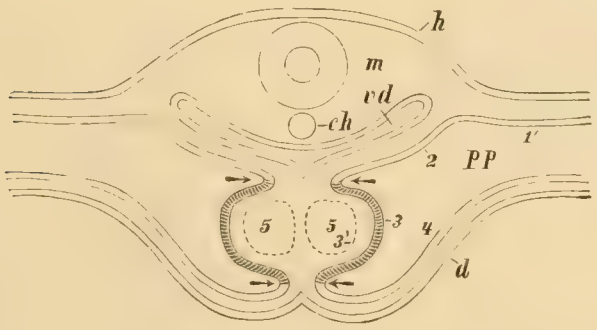

Fig. 393.

Fig. 393. **Embryonale Anlage des Herzens** (Querschnitt durch den embryonalen Hinterkopf).

h Hornblatt; *m* Medullarrohr; *ch* Chorda dorsalis; *vd* Vorderdarm (Kopfdarm) mit seiner dorsalen und ventralen Epithellamelle; *pp* Pleuro-Pericardialhöhle; *d* inneres Keimblatt. 1 Somatischer Mesoblast; 2 Schlundplatte; 3 Herzplatte; 3' Herzendothel; 4 jenseits des Herzens liegender Teil des splanchnischen Mesoblast; 5 Herzhöhle, anfänglich in zwei Teile getrennt, später einen einheitlichen Raum bildend; zwischen den dorsalen Pfeilen Mesocardium posterius s. dorsale; zwischen den ventralen Pfeilen Mesocardium anterius s. ventrale.

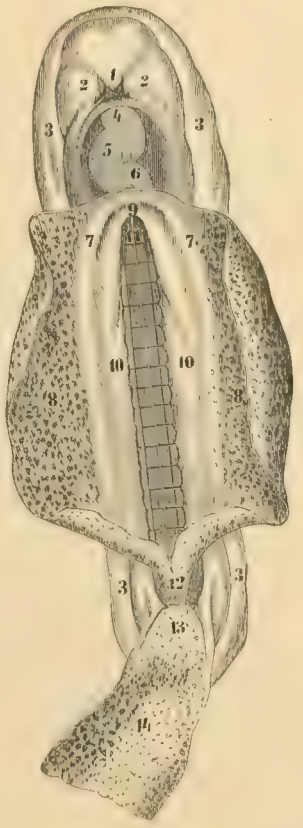

Fig. 394.

Fig. 394. **Menschlicher Embryo von 15 bis 18 Tagen, von vorn gesehen, mit geöffnetem Dottersack.** (Nach Coste.) 20:1.

1 Nasenfortsatz; 2, 2 erster Kiemenbogen; 3, 3, 3, 3 Amnionfalte; 4 Bulbus aortae; 5 Herz im Herzbeutel; 6 hinteres Herzende; 7, 7 Vereinigungsstelle der Venae omphalomesentericae et umbilicales; 8 Wand des Dottersackes; 9 Eintrittsstelle dieser Stämme in das Herz; 10, 10 Aortae descendentes hinter den Urwirbeln; 11 Einmündung des Dottersackes in die Kopfdarmbucht; 12 Einmündung in die Beckendarmbucht; 13 Urachus; 14 Allantois.

Bildungsstätten ausgeschwemmten Blutkörperchen enthalten wird. Die einander gegenüberstehenden dorsalen und ventralen Enden der Herzplatten streben gegeneinander und schnüren sich ab. Man nennt diejenigen Teile des splanchnischen Mesoderms, welche die Herzplatten auf der dorsalen und ventralen Seite festhalten, Mesocardia; es gibt also ein Mesocardium dorsale und ein Mesocardium ventrale. Die große Höhle, in welcher das Herz liegt (*PP*), ist ein Teil der Leibeshöhle, und zwar die Pleuropericardialhöhle.

In Fig. 394 ist das Herz noch fast ein gerades Rohr; doch hat es bereits begonnen, sich zu einer Doppelschleife zu gestalten.

Cranialwärts setzt sich das Herz fort in einen Arterienstamm, Truncus arteriosus s. Bulbus aortae, am kaudalen Ende nimmt es zwei Venen auf, die Vv. omphalomesentericae. Fig. 395.

Das Herz wächst rascher in die Länge als seine Umgebung und bildet sich zu einer S-förmigen Doppelschleife aus, wie sie Fig. 395 vor Augen stellt. Der die Dottersackvenen aufnehmende

Teil des Herzens, der venöse Teil (3) wird dabei nach links und hinten, der arterielle Teil nach vorn und rechts verlagert. Zugleich bewegt sich der venöse Teil cranialwärts, der arterielle caudalwärts, bis beide etwa in derselben Querebene sich befinden. Dadurch hat sich die erste Abgrenzung eines Vorhofes (3) gegen eine Kammer (2) bereits vollzogen. Beide setzen sich noch schärfer voneinander ab durch eine Verengerung, die auch im Inneren kenntlich ist und zwei ansehnliche Räume erzeugt, welche durch einen kurzen Verbindungsgang, den Ohrkanal von Albrecht Haller, das einheitliche Ostium atrioventriculare, miteinander zusammenhängen.

Nun treibt der Vorhof zwei große seitliche Ausbuchtungen, die Herzohren, welche sich von hinten her um den Truncus arteriosus legen. Fig. 396, 3, 3.

Bis jetzt ist das Herz immer noch ein einfaches, wenn auch gekrümmtes, durch eine Verengung und zwei Ausbuchtungen umgestaltetes Rohr. Dieser Zustand ist aber nur vorübergehend

Fig. 395.

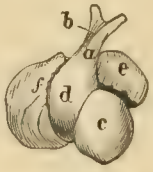

Fig. 397.

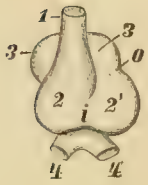

Fig. 396.

Fig. 398.

Fig. 399.

Fig. 395. **Embryonales Herz auf der Stufe der S-förmigen Doppelschleife, vordere Ansicht.**
1 Truncus arteriosus; 2 Kammer; 3 Vorhof mit der Mündung der beiden Vv. omphalomesentericae.

Fig. 396. **Embryonales Herz von derselben Form, auf etwas späterer Stufe.**
1 Truncus arteriosus; 2 rechte Kammer; 2' linke Kammer; 3 Herzohren; 4 die beiden Venenschenkel des Herzens. *i* Sulcus interventricularis; *o* dem Ohrkanal entsprechende Außenfurche. Vordere Ansicht.

Fig. 397. **Herz eines Embryo von sechs Wochen, von vorn.** (Nach Ecker.)

Fig. 398. **Dasselbe Herz, von hinten.**
a Bulbus aortae; *b* Divisio bulbi; *c* Ventriculus sinister; *d* Ventriculus dexter; *e* Atrium sinistrum; *f* Atrium dextrum; *g* Vena cava superior (dextra); *h* Vena brachiocephalica (Vena cava superior sinistra) in Verbindung mit dem Sinus coronarius cordis; *i* Vena cava inferior.

Fig. 399. **Ansicht der Form und Lage des menschlichen Herzens in der vierten Embryonalwoche.** (Nach Coste.)
1, 1 Vorderhirnbläschen; 2 Mittelhirnbläschen; 3 Stirnfortsatz; 4 äußerer Nasenfortsatz; 5 Oberkieferfortsatz; 6 Unterkieferfortsatz; 7, 8 Schlundbogen; 9 primitive Mundhöhle; 10 Augenblase; 11 Bulbus aortae; 12 Atrium dextrum; 13 Atrium sinistrum; 14 Ventriculi dexter et sinister; 15 Hepar; 16 Intestinum; 17 Extremitas superior.

vorhanden. Denn es tritt jetzt eine merkwürdige Septenbildung ein, deren Ebene senkrecht auf derjenigen des Ohrkanals steht und sogar auf den Truncus arteriosus sich erstreckt. Sie beginnt an verschiedenen Stellen:

1. Im Vorhof; von oben nach unten fortschreitend teilt die Scheidewand des Vorhofes letzteren in zwei Abteilungen, in den rechten und den linken Vorhof. Das Septum wird aber unvollständig, indem es eine bis nach der Geburt offen bleibende Durchbrechung erfährt. Durch diese stehen beide Vorhöfe miteinander in Verbindung. Die Lucke der Vorhofscheidewand, Foramen ovale, spielt im fetalen Kreislauf eine große Rolle, welche uns noch weiter beschäftigen wird. Aber auch der Ohrkanal wird durch den unteren Teil des Septum in zwei Abteilungen zerlegt; aus dem einheitlichen Ostium atrioventriculare wird so ein doppeltes, ein linkes und ein rechtes.

2. In der Kammer. Die Stelle der sich anlegenden Kammerscheidewand ist äußerlich durch eine Furche, innen durch einen Vorsprung gekennzeichnet. Die Furche, Sulcus interventricularis (Fig. 396, i) entspricht der späteren Längsfurche der beiden Kammern. Der innere Vorsprung be-

ginnt an der Herzspitze, schreitet aufwärts weiter fort und führt so zur Ausbildung der Kammerscheidewand, welche mit ihrem oberen Ende das untere Ende der Vorhofsscheidewand erreicht. Eine Stelle im fertigen Herzen deutet noch auf das Ende der Septenbildung hin; es ist dies die Pars membranacea septi.

3. Im Truncus arteriosus. Sie beginnt oben, schreitet nach unten vor und verwächst mit der Kammerscheidewand. Dadurch teilt sich der Truncus arteriosus in die A. pulmonalis und die Aorta.

Die Entwicklung der Septen im menschlichen Herzen beginnt schon in der vierten Embryonalwoche: in der siebenten Woche ist die Trennung der Kammern vollständig geworden.

Die Figuren 400 und 401 zeigen das Foramen ovale eines menschlichen Fetus aus dem vierten Monat vom rechten und vom linken Vorhofe aus.

Der obere Teil des Septum, meist Valvula septi atriorum oder einfach Septum atriorum genannt, auch unter der Bezeichnung vordere Vorhofsichel oder Limbus Vieussenii bekannt, ist eine von der Vorhofswand einwärts vorspringende, fast kreisförmig gekrümmte muskelhaltige Leiste, welche ihre Konkavität abwärts wendet. Ihr kommt von unten und hinten eine Falte des Endokard entgegen, welche ihre Konkavität aufwärts wendet, Valvula foraminis ovalis. Die Ränder beider Platten schieben sich aneinander vorbei, in der Weise, daß die Ränder der oberen Platte an der rechten Seite der Ränder der unteren Platte gelegen sind. So kommt eine schräge Spalte zustande, deren Richtung schon den Übergang des aus der V. cava inferior aufsteigenden Blutes gegen den linken Vorhof begünstigt. Nach der Geburt legen sich die beiden Platten mit ihren Rändern aneinander und verschmelzen. Die hintere Platte liefert den häutigen Verschluß des Foramen ovale; die vordere dagegen erzeugt mit ihrem verdickten muskulösen Rande den Limbus fossae ovalis.

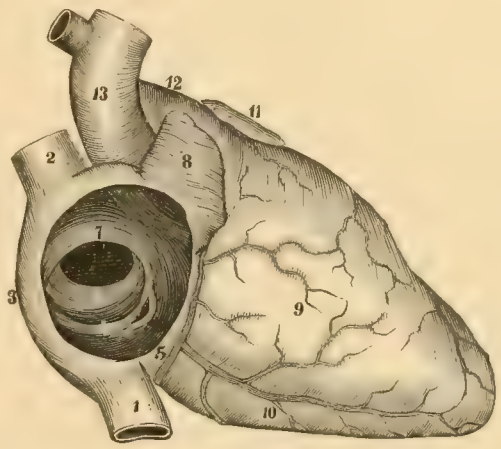

Fig. 400.

Menschliches Herz aus dem vierten Fetalmonat, von rechts (nach Entfernung der vorderen Wand des rechten Vorhofs). 2 : 1.

1 V. cava inferior; 2 V. cava superior; 3 Atrium dextrum; 4 Valvulae v. cavae et sinus coronarii; neben 4 Öffnung des Sinus coronarius; 5 V. cordis magna; 6 Valvula foraminis ovalis; zwischen 4 und 6 Einmündung der V. cava inferior; 7 Valvula septi atriorum; 8 Auricula dextra; 9 Ventriculus dexter; 10 Ventriculus sinister; 11 Auricula sinistra; 12 Arteria pulmonalis; 13 Arcus aortae.

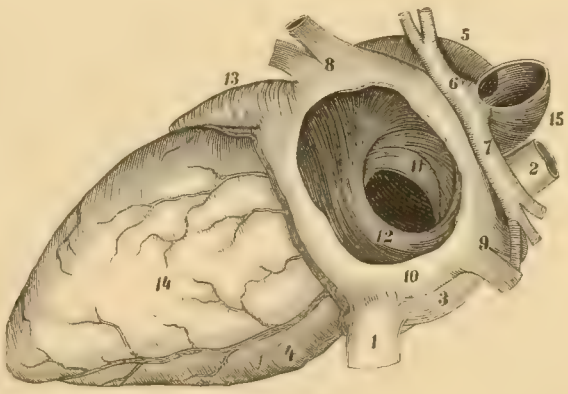

Fig. 401.

Menschliches Herz aus dem vierten Fetalmonat, von hinten und links (nach Entfernung der hinteren Wand des linken Vorhofs). 2 : 1.

1 V. cava inferior; 2 V. cava superior; 3 Atrium dextrum; 4 Ventriculus dexter; 5 A. pulmonalis; 6 Ramus sinister; 7 Ramus dexter; 8 Vv. pulmonales sinistrae; 9 Vv. pulmonales dextrae; 10 Atrium sinistrum; 11 Valvula septi atriorum; 12 Valvula foraminis ovalis; 13 Auricula sinistra; 14 Ventriculus sinister; 15 Aorta.

Varietäten: Nicht selten — bei geringen Graden ohne Störung der Funktion des Herzens — bleibt die Verwachsung der beiden Platten unvollständig. Es erhält sich am oberen Rande des Limbus fossae ovalis ein Verbindungsgang in Form einer engen Spalte, seltener eines ovalen oder runden Loches. Zuweilen ist ein Gitterwerk feiner Fäden über die unvollständig geschlossene Pforte ausgespannt.

Die Entstehung der Vorhofsscheidewand und die Teilung des Ostium atrioventriculare commune (d. i. Ohrkanals) in die beiden Atrioventrikularöffnungen der Endform sind, wie erwähnt, zwei zu-

sammengehörige Dinge. Dies zeigen sehr deutlich auch gewisse Hemmungsbildungen des Herzens. In allen Fällen, in welchen die Bildung der Vorhofsscheidewand unterblieb und besonders der untere Teil derselben ganz fehlte, war auch stets nur ein Ostium atrioventriculare, der ungeteilte Ohrkanal, vorhanden (Arnold).

Vergleichend-anatomisches: Sieht man zu, wie sich die Ausbildung von Scheidewänden im Herzen der ganzen Wirbeltierreihe verhält, so unterbleibt im Herzen der Fische die Septenbildung vollständig; alle aufeinander folgenden Abschnitte des Herzens sind ungeteilte Hohlräume. Bei den Amphibien ist der Vorhof durch ein Septum in zwei Hälften geschieden, welche nunmehr einen rechten und einen linken Vorhof darstellen. Ebenso ist der in den Vorhof führende Sinus venosus geteilt. Eine Abteilung desselben empfängt das Blut von den Lungen und sendet es in den linken Vorhof; die andere Abteilung erhält das Blut aus dem übrigen Körper und befördert es in den rechten Vorhof. Die Herzkammer dagegen und der wohlausgebildete Truncus arteriosus sind ungeteilt. Bei den Reptilien ist der in den Vorhof teilweise aufgegangene Sinus venosus und der Vorhof vollständig, die Kammer dagegen ist in der Regel unvollständig, bei den Krokodilen vollständig geteilt. Die bei unvollständiger Teilung der Kammern übrigbleibende interventrikulare Öffnung, als Foramen Panizzae bekannt, entspricht der oben erwähnten, zuletzt zum Verschluß kommenden Stelle des Septum, der Pars membranacea septi. Vögel und Säugetiere schließen sich eng an die bei den Krokodilen bestehenden Verhältnisse an.

2. *Die Arterien des Embryo und des Fetus.*

Die Gefäße nehmen ihren Ausgang von einer Zellenplatte, welche dorsal vom inneren Keimblatt gelegen ist, dem Gefäßblatt der älteren Embryologie, einem dem inneren Keimblatt benachbarten Abkömmlinge des mittleren Keimblattes, der auch sonstige Bindesubstanz liefert.

In dem Bereich der Ursegmente des embryonalen Körpers ordnen sich die jungen Gefäßanlagen in intersegmentaler Weise an. Selbst die Anlage der primitiven Aorten ist in dieser Art gegliedert, so daß man sie von diesem Standpunkte aus für typische Gefäße erklären muß, während auf die Bezeichnung typische Gefäße viele Längsgefäße keinen Anspruch haben.

Von der noch einfachen Herzkammer geht auf einer gewissen Stufe der Entwicklung bei allen Wirbeltieren ein unpaarer, vorwärts ziehender Arterienstamm aus, der mehrfach schon erwähnte Truncus arteriosus. Nach beiden Seiten gibt er eine Anzahl von Gefäßen ab, Kiemenbogenarterien oder Arterienbögen. In der Regel sind es deren sechs Paare (bei gewissen Fischen mehr), welche an der Seite des Kopfes längs der Kiemenbögen dorsalwärts verlaufen und also die Kopfdarmhöhle seitlich umfassen. Hinten vereinigen sie sich alle zu einem paarigen Gefäß, der primitiven Aorta, welche zwischen den Ursegmenten und dem inneren Keimblatt abwärts zieht und allmählich an die verschiedenen Gliederungen des embryonalen Körpers Äste abgibt. Die beiden primitiven Aorten (Fig. 352, ao; Fig. 394, 10) verschmelzen unterhalb des Kopfes frühzeitig zu der unpaaren, ventral von der Wirbelsäule gelegenen sekundären Aorta.

Von diesen Arterienbögen, welche sich ungleichzeitig ausbilden, bildet sich der vorderste beständig, in der Regel auch der folgende während der Entwicklung zurück. Die übrigen aber verhalten sich in folgender Weise.

Bei den Fischen und während des Larvenlebens bei den Amphibien haben die bleibenden Kiemenbogenarterien respiratorische Aufgaben zu erfüllen. Sie lösen sich als Kiemenarterien in den Kiemen in das respiratorische Kapillarnetz auf, aus welchem die Kiemenvenen hervorgehen und ihr Blut der Aorta zuführen. Bei den übrigen Wirbeltieren fehlt für die Kiemenbögen und Kiemenbogenarterien eine solche respiratorische Aufgabe; der vorletzte (fünfte) geht während der Entwicklung sogar verloren, so daß von den sechs nur drei Paare übrig bleiben. Von diesen drei Paaren hat nur das letzte, sechste, respiratorische Aufgaben zu erfüllen, aber nicht mehr in den Kiemenbögen, sondern in den Lungen. Von bleibenden Gefäßen liefern die drei Kiemenbogenarterien bei den Säugetieren (Fig. 402 u. 403) folgende:

Das dritte Paar liefert das Anfangsstück der Carotis interna.

Das vierte Paar wird auf der linken Seite zum Aortenbogen, auf der rechten Seite zur A. anonyma und dem Anfangsstück der A. subclavia.

Das sechste Paar verhält sich in der Weise, daß der ursprünglich ungeteilte Truncus arteriosus sich der Länge nach teilt und daß die eine Teilhälfte sich in das sechste Paar fortsetzt, welches sich zur A. pulmonalis entwickelt.

Auf der linken Seite aber bleibt bis zur Geburt der sechste Arterienbogen zugleich in offener Verbindung mit dem Aortenbogen; diese Verbindung ist der Ductus arteriosus (Botalli). Auf der rechten Seite verkümmert das entsprechende Stück. Nach der Geburt verkümmert auch der Ductus arteriosus Botalli, er gestaltet sich zum Lig. arteriosum, der bleibenden Verbindung zwischen Arcus aortae und A. pulmonalis.

Bei den Amphibien und Reptilien geht aus dem vierten Paar der Arterienbögen auf beiden Seiten ein Arcus aortae hervor; bei den Vögeln dagegen liefert der vierte Arterienbogen auf der rechten Seite den Arcus aorta, während der vierte linke Arterienbogen verschwindet. Bei den Säugetieren verhält sich demnach der Arcus aortae gerade umgekehrt wie bei den Vögeln.

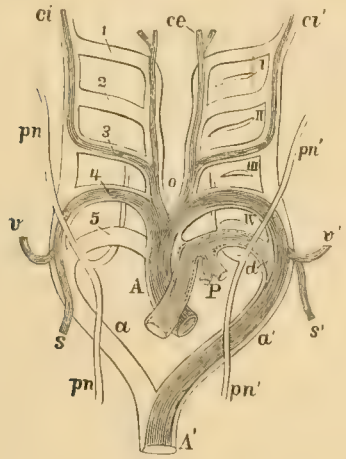

Fig. 402.



Fig. 403.

Fig. 402. **Schema der Aortengefäßbögen bei dem Menschen, mit ihren Umbildungen zu den bleibenden Gefäßstämmen.** (Nach Rathke.)

AP primitiver Aortenbulbus, nun in zwei Stämme, *A* die aufsteigende Aorta und *P* die Lungenarterie, getrennt — *a* rechte, *a'* linke Aortenwand; *A'* absteigende Aorta; 1, 2, 3, 4, 5 die fünf primitiven Schlundgefäßbögen; *I, II, III, IV* die vier Schlundbögen, welche der größeren Deutlichkeit wegen auf der rechten Seite weggelassen sind. Es ist zu bemerken, daß, während die vierten und fünften Bogenpaare Äste der ursprünglich ungeteilten Aortenanlage sind, die ersten, zweiten und dritten Bogenpaare von sekundären Stämmen an jeder Seite entspringen. Die permanenten Gefäße sind dunkel, die nur vorübergehend vorhandenen in Konturen angegeben; die Lungenarterie ist schraffiert; *ce* Aa. carotides externae; *ci, ci'* Aa. carotides internae; *s* A. subclavia dextra mit der A. carotis dextra gemeinschaftlich (Truncus anonymus) aus dem Aortenbogen hervorkommend; *v* Arteria vertebralis dextra; *s' v'* Aa. subclavia und vertebralis sinistra; *P* die beiden Lungenarterien, welche zusammen aus dem fünften linken Bogen entstehen und mit dem Pulmonalteile der Aortenanlage in Verbindung stehen; *d* der äußere Teil des fünften linken Bogens, welcher mit dem absteigenden Teile des Aortenbogens verbunden ist, Ductus arteriosus (Botalli); *pn, pn'* N. vagus nebst N. recurrens vagi.

Fig. 403. **Schema der Arterienbögen beim Menschen.** (Nach Boas.)

0, 00, 1, 2, 3, 4 die sechs Arterienbögen. *c* und *c'* Carotiden; *p* Lungenarterie; jenseits *p* dasjenige Stück des letzten Arterienbogens, welches oberhalb oder außerhalb des Ursprunges der Lungenarterie liegt; *b'* strangförmiger Überrest (Ductus arteriosus) desselben bei den Säugetieren; *ao* Aorta; *s* Arterie zu den Vordergliedmaßen (entspringen bei den meisten Wirbeltieren weiter hinten).

Bei der Betrachtung des Arcus aortae und seiner Varietäten wurde bereits darauf aufmerksam gemacht, daß die wichtigsten Varietäten desselben sich aus entwicklungsgeschichtlicher Grundlage erklären, und daß diese Varietäten bestimmten Tiertypen als Norm zukommen. S. 277—279.

Von anderen Arterien des Embryo, Ästen der Aorta, sind hier noch zwei größere zu berücksichtigen, nämlich die Aa. omphalomesentericae und die Aa. umbilicales. Erstere gehen zum Dottersack und spielen bei der ersten Form des Kreislaufes, dem Dottersackkreislauf, eine große Rolle; sie verkummern mit der Ruckbildung des Dottersackes. Ihnen entsprechen an Bedeutung die Aa. umbilicales (Fig. 405), welche bei der zweiten Form des Kreislaufes, dem placentalen Kreislauf, eine ähnliche Rolle spielen. Sie ziehen zur Allantois (dem Harnsack), sowie zur Placenta und bilden sich allmählich zu sehr stattlichen Gefäßen aus. Vom Lendenteil der Aorta als vorzugsweise viscerale Äste derselben entsprungen, nehmen sie ihren Weg an der seitlichen Beckenwand ventralwärts, gelangen an der Seitenwand der Harnblase auf der Innenfläche der vorderen Bauchwand, gedeckt vom Peritonäum, zum Nabel und Nabelstrange. Äste der Nabelarterien sind

die Iliaca interna zur Beckenhöhle, die Iliaca externa zur unteren Extremität. Nach der Geburt verkümmern die Nabelarterien bis auf ihr Anfangsstück, das als Iliaca communis mit ihren Ästen bestehen bleibt. Der übrige Teil der A. umbilicalis aber gestaltet sich zum Lig. umbilicale laterale um.

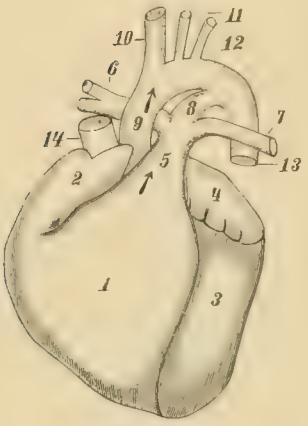

Fig. 404.

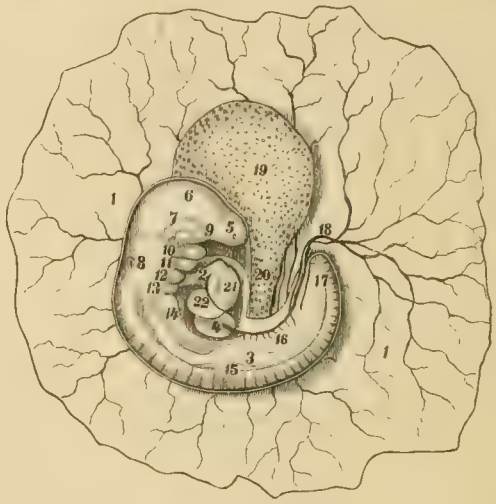

Fig. 405.

Fig. 404. **Herz des Neugeborenen mit den Stämmen der großen Arterien und ihren ersten Zweigen.** (Vordere Ansicht.) 1 rechte Kammer; 2 rechter Vorhof; 3 linke Kammer; 4 linker Vorhof; 5 A. pulmonalis; 6 und 7 A. pulmonalis dextra und sinistra; 8 Ductus arteriosus (Botalli); 9 Aorta ascendens; 10 A. anonyma; 11 A. carotis communis sinistra; 12 A. subclavia sinistra.

Fig. 405. **Menschlicher Embryo von 21 Tagen.** (Nach Coste.) 8:1. 1 Chorion; 2 Bulbus aortae; 3 Darmfurche; 4 Leber; 5 Nasenfortsatz mit primitiver Riechgrube; 6 Mittelhirn; 7 Augenblase; 8 Ohrbläschen; 9 Oberkieferfortsatz; 10 Unterkieferfortsatz; 11 zweiter, 12 dritter, 13 vierter Kiemenbogen; 14 Amnionfalte; das Amnion liegt der Körperoberfläche überall dicht an; 15 Anlage der oberen Extremität; 16 Vena umbilicalis; 17 hinteres Körperende; 18 Vasa umbilicalia; 19 Dottersack; 20 Ductus omphaloentericus; 21 Ventriculus sinister; 22 Ventriculus dexter.

3. *Die Venen des Embryo und des Fetus.* *Fig. 406—409.*

Die Endform des Venensystemes ist, wie diejenige des Arteriensystemes, eine andere, wie die Urform; wiederholt greifen auch hier Veränderungen Platz. Schon die Urform des Systemes der Venen ist anders als diejenige der Arterien. Sind zwar die Revolutionen des Arteriensystemes in ihrer Form notwendigerweise von Rückwirkung auf diejenigen der Venen, so macht sich doch auch die Verschiedenheit der Urform der Venen in bestimmter Weise auf ihre Endform geltend.

Alle großen Venenstämme des Körpers, die untere Hohlvene ausgenommen, werden paarig und symmetrisch angelegt. Das venöse Blut des embryonalen Kopfes sammelt sich in den beiden Jugularvenen, welche dorsal von den Schlundspalten abwärts ziehen und sich in der Gegend des Herzens mit den aus entgegengesetzter Richtung ankommenden Kardinalvenen vereinigen. Letztere steigen in der hinteren Rumpfwand cranialwärts und nehmen vorzugsweise das Blut aus den Urnieren, ferner von der Wirbelsäule und der Bauchwand auf. Aus der Vereinigung der Jugularvenen und Kardinalvenen geht jederseits ein kurzer mächtiger Stamm hervor, der Cuviersche Gang, welcher die Verbindung mit dem Vorhof des Herzens herstellt. Um zu dem letzteren zu gelangen, liegen die Cuvierschen Gänge eine Strecke weit in der Seitenwand der Pleuroperikardialhöhle, dem sogenannten Mesocardium laterale, der Uranlage des Zwerchfelles. Innerhalb desselben treten auch die paarigen Eingeweidevenen, Vv. omphalomesentericae und Vv. umbilicales zu den Cuvierschen Gängen und verbinden sich untereinander zum sogenannten Venensinus, einem unpaaren, an den rechten Vorhof unmittelbar angrenzenden Behälter.

Von letzteren Venenpaaren führen die beiden mächtigen Dottersackvenen, Vv. omphalomesentericae, das Blut aus dem Dottersack zurück, wohin es durch die gleichnamigen Arterien gebracht worden war. Dem Darmrohr entlang nahe beieinander zentralwärts laufend, werden sie seitlich vom Duodenum und Magen schon frühzeitig durch quere Anastomosen miteinander verbunden.

Auch die Nabelvenen, Vv. umbilicales, sind anfänglich paarig. Aus kleinen Anfängen entwickeln sie sich mit der Größenzunahme der Placenta und der Aa. umbilicales zu immer bedeutenderem Umfange, während die Dottersackvenen stetig unansehnlicher werden. Die Vv. umbilicales führen das durch die Aa. umbilicales der Placenta zugeleitete Blut zum rechten Vorhof zurück und benützen zu diesem Zwecke ebenfalls das Mesocardium laterale, wohin sie aus der seitlichen Bauchwand gelangen.

Später als diese paarigen Venen legt sich die unpaare untere Hohlvene an. Sie tritt rechts von der Aorta in dem zwischen beiden Urnieren liegenden Bindegewebe auf und verbindet sich kaudal mit den Vv. cardinales durch seitliche Anastomosen, während sie kranial in den Venensinus mündet.

Auf dieser Grundlage vollziehen sich die auftretenden Umwandlungen. Eine derselben führt zu dem Ergebnis, den eben genannten Venensinus in den Vorhof aufzunehmen und zu einem Bestandteil desselben zu machen. So endigen jetzt in den Vorhof unmittelbar die beiden Ductus Cuvieri und mit besonderer Mündung die von unten kommenden Eingeweidevenen.

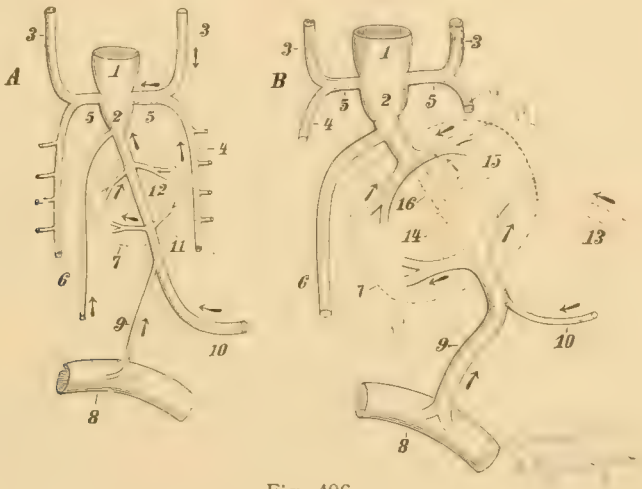

Fig. 406.

Zentrale Teile der großen Venen des Fetus.

A frühere, *B* spätere Stufe; 2 Venensinus, an den Vorhof 1 anstoßend; 5, 5 Ductus Cuvieri; 3 V. jugularis; 4 V. cardinalis; 6 V. cava inferior, noch sehr klein; 7 Leber; 8 Stück embryonalen Darmes; 9 V. mesenterica, als Ast der V. omphalomesenterica = Dottersackvene 10; 11 Vv. hepaticae advehentes; 12 Vv. hepaticae revehentes; oberhalb 12 (Pfeil) Mündungsstück der Dottersackvene in den Sinus venosus; 13 V. umbilicalis sinistra (Nabelvene); 14 ihre Einmündung in das Netz der rechtsseitigen Vv. hepaticae advehentes; 15 Ductus venosus (Arantii); 16 obliteriertes Stück der Dottersackvene, zwischen den Vv. hepaticae advehentes und revehentes.

Die Ductus Cuvieri nehmen nach und nach einen steileren Verlauf und treten dabei aus dem Mesocardium laterale hervor. Von ihren Zuflüssen werden die Jugularvenen teils infolge der mächtigen Entwicklung des Kopfes, teils infolge der Zunahme der unteren Hohlvene und des Zurückbleibens der Kardinalvenen zusehends mächtiger. Auch die mit dem Auftreten der oberen Extremitäten zur Ausbildung gelangten Vv. subclaviae tragen durch ihre Einmundung in den unteren Teil der V. jugularis dazu bei, letztere überwiegend zu machen. So gestaltet sich von der Mundung der Subclavia an das untere Stück der Jugularvene nebst dem Ductus Cuvieri als ein Hauptgefäß: es ist der Stamm der bleibenden sogenannten V. cava superior zustande gekommen.

Es verbleiben bei den Reptilien, Vögeln und vielen Säugetieren dauernd zwei obere Hohlvenen. Bei dem Menschen aber ist dieser symmetrische Zustand nur in den ersten Monaten des Fruchtlebens vorhanden.

Späterhin macht sich zwischen den oberen Hohlvenen ein Unterschied geltend, indem die linke Hohlvene sich teilweise zuruckbildet, die rechte an Umfang gewinnt. Die Einleitung zu dieser Veränderung wird bewirkt durch das Auftreten einer queren Anastomose zwischen dem linken und rechten Gefäßstamm. Dieselbe führt in zunehmendem Grade Blut von der linken auf die rechte Seite hinuber; in dem gleichen Verhältnis bildet sich der linksseitige Stamm zuruck und verödet schließlich bis auf den in der Kranzfurche des Herzens eingeschlossenen Endabschnitt, in welchen die Venen der Herzwand sich ergießen; dieser Abschnitt ist der Sinus coronarius cordis.

Von der Wandfalte des Pericardium (Marshall) und der kleinen in ihr eingeschlossenen Restvene war bereits früher die Rede (S. 390). In manchen Fällen bleibt übrigens auch bei dem Menschen das alte Verhältnis bestehen, es ist bei ihnen eine linke und eine rechte obere Hohlvene vorhanden. Fig. 408.

Für die gesicherte Entleerung des Herzvenenblutes ist der andere Fall offenbar der günstigere, in welchem die linke V. cava superior ganz allein in den Dienst des Herzens tritt; auch die Bevorzugung einer großen Strombahn, wie sie in der verstärkten V. cava superior dextra vorliegt statt zweier Parallelbahnen, entspricht einem Vorteil der Blutbewegung. Worin die nächste Bedingung für die Ausbildung und Benützung jener Queranastomose gelegen ist, müßte sich durch Vergleichung mit den Gefäßverhältnissen von Embryonen jener zahlreichen Tiere feststellen lassen, bei welchen eine Cava superior sinistra dauernd verbleibt.

Über die Entwicklung der unteren Hohlvene haben die Untersuchungen von F. Hochstetter Licht verbreitet. Man hat nach ihm an der unteren Hohlvene eine kurze kraniale und lange kaudale Strecke zu unterscheiden. Der kraniale Teil wurde bereits erwähnt; er liegt rechts von der Aorta in dem Gewebe zwischen den beiden Urnieren. Der kaudale Teil dagegen entwickelt sich später aus dem kaudalen Teile der rechten Kardinalvene. Die Verbindung beider Abschnitte vollzieht sich durch quere Anastomosen, welche der selbständig entwickelte kraniale Teil der Cava inferior in der Gegend der V. renalis mit den beiden Kardinalvenen eingeht. Infolge der günstigen Strombedingungen übernimmt die V. cava inferior nunmehr allmählich das untere Stromgebiet der Venae cardinales und wird dadurch zu einem mächtigen Gefäß, während die Vv. cardinales an Bedeutung abnehmen.

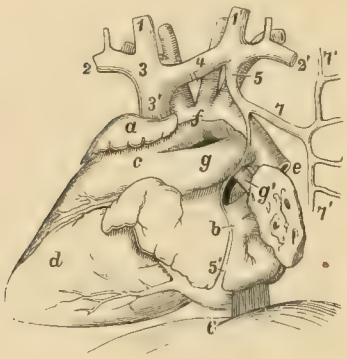

Fig. 407.

Fetales Herz von der linken Seite, zur Übersicht der Anlage der linken oberen Hohlvene.

(Zum Teil nach Marshall.) 2:3.

a Atrium dextrum; *b* Atrium sinistrum et Vv. pulmonales; *c* Conus arteriosus; *d* Ventriculus sinister; *e* Aorta descendens; *f* Arcus aortae; *g* A. pulmonalis und Ductus arteriosus; *g'* R. sinister a. pulmonalis. — 1, 1' Vv. jugulares; 2, 2' Vv. subclaviae; 3 V. anonyma dextra; 3' V. cava superior; 4 V. anonyma sinistra; 5, 5' Ductus Cuvieri sinister (V. cava superior sinistra); 6 Sinus coronarius; 7 Truncus thoracicus superior sinister; 7, 7' Vv. intercostales sinistrae.

An den gleichen Gefäßen vollziehen sich aber auf derselben Grundlage fußende Umänderungen. Bliebe der soeben beschriebene Zustand dauernd, was in seltenen Fällen als Hemmungsbildung in der Tat vorkommt, so würde sich die V. cava inferior in der Gegend der Nierenvenenmündung in zwei parallele Stämme gabeln, welche jederseits von der Aorta zum Becken ziehen. Die beiden Kardinalvenen bleiben sich aber im unteren Abschnitt, nachdem die V. cava inferior mit ihnen in Verbindung getreten ist, nicht gleich. Vielmehr verliert der untere Abschnitt der linken Kardinalvene das Stromgebiet seiner Seite durch eine Anastomose zwischen beiden Kardinalvenen, welche sich in der Beckengegend ausbildet (Fig. 409, *ilcs*) und das Blut der linken Hypogastrica, Iliaca externa und Femoralis auf die unter günstigeren Strömungsbedingungen arbeitende rechte Seite überführt. Aus demselben Grunde fallen auch die linksseitigen Segmentalvenen der Lendengegend der rechten Seite zu. Der anastomotische Ast selbst aber gestaltet sich zur V. iliaca communis sinistra um. Um so mehr gewinnt die V. cava inferior an Umfang, während das untere Stück der linken Kardinalvene eingeht[1]).

Die linke Kardinalvene erfährt aber auch in ihrem Brustteil eine Reduktion, infolge des Eingehens der linken V. cava superior. Dann spielt eine Queranastomose hier eine Rolle, die im Brustteil beide Kardinalvenen miteinander verbindet. Der anastomotische Ast wird zum Hauptleiter der noch vorhandenen Bahn, mit Umkehrung der Stromrichtung in dem oberhalb gelegenen Gefäßstück. Er stellt in der Folge das Endstück des Stammes der V. hemiazygos dar, während aus dem rechtsseitigen Kardinalvenenrest die dadurch noch ansehnlichere V. azygos sich gestaltet.

So hat sich im Gebiet der wesentlich parietomedullaren Venen aus einer symmetrischen Anlage eine asymmetrische, in ihren Hauptstämmen rechts gelegene Bahn entwickelt.

[1]) Siehe auch Froriep, A., Über eine verhältnismäßig häufige Varietät im Bereich der unteren Hohlvene. Anat. Anz., Bd. X, 1895.

Aber nicht nur dieser Teil des Venensystemes unterliegt der Umwandlung, sondern auch die großen visceralen Stämme desselben. Wenn die erste Form des Kreislaufes in die zweite und diese in die Endform übergeht, können gerade diese Venen nicht unbeeinflußt bleiben. So sind es also Veränderungen in den Wachstumverhältnissen des Dottersackes und des Harnsackes, auf welchen in erster Linie die jetzt zu erörternden Umwandlungen beruhen. Hierzu gesellen sich Veränderungen, welche durch das bedeutende Anwachsen der Leber veranlaßt werden.

Die ursprünglich paarigen Dottersackvenen, Vv. omphalomesentericae, sammeln das Blut aus dem Gefäßhof des Dottersackes, sowie des Darmes und führen es in zwei großen, zu beiden Seiten des Darmes verlaufenden Gefäßen kopfwärts. Sie hängen am Duodenum durch quere Anastomosen zusammen, welche das Duodenum umgeben und so einen Ringsinus zustande bringen. Sie senden alsbald in die vom Duodenum aus heranwachsende Leber Seitenzweige, Vv. hepaticae ad-

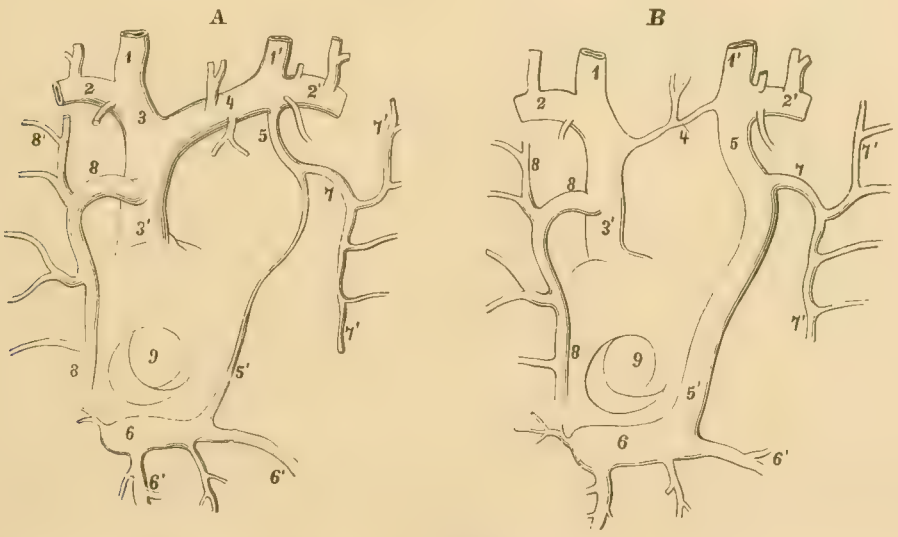

Fig. 408.

Schematische Darstellung des Verhaltens der linken oberen Hohlvene beim Erwachsenen, nebst einem Fall von Persistenz derselben. (Nach Marshall.) 1:3.

A Gewöhnliche Verhältnisse der großen Blutadern.
B Dauernder Bestand der linken oberen Hohlvene und deren Verbindung mit dem Sinus coronarius cordis.
Ansicht von vorn, nach Entfernung der Herzabteilungen.

1 V. jugularis dextra; 1' V. jugularis sinistra; 2, 2' Vv. subclaviae; 3 V. anonyma dextra; 3' V. cava sup.; 4 in *A* V. anonyma sinistra; 4 in *B* Verbindung beider oberer Hohlvenen; 5 in *A* Einmündung der V. intercostalis suprema in die V. anonyma sinistra; 5, 5' in *B* V. cava superior sinistra, in Verbindung mit dem Sinus coronarius cordis; 5' in *A* Rest des Ductus Cuvieri sinister; 6 Sinus coronarius cordis; 6', 6' Vv. cordis; 7 Truncus thoracicus superior sinister; 7', 7' Vv. intercostales sinistrae; 8 V. azygos (Vena cardinalis dextra); 8' Vv. intercostales dextrae; 9 Einmündungsstelle der V. cava inferior mit der Valvula venae cavae (Eustachii).

vehentes und lösen sich zwischen dem Gerüst der Leberstränge in ein Kapillarnetz auf, aus welchem Vv. hepaticae revehentes hervorgehen und das Blut in das zum Vorhof ziehende Endstück der Dottersackvenen zurückführen. Mit der stärkeren Ausbildung dieser primitiven zu- und abführenden Lebervenen wird das in der Leber gelegene Zwischenstück der Dottersackvenen immer dünner und gelangt endlich zur Verödung, wenn alles Dottersackvenenblut in die Speisung der Leber aufgeht.

Die ursprünglich ebenfalls paarigen Nabelvenen, Vv. umbilicales, welche das Blut aus der Placenta durch den Nabel zurückführen, verlaufen anfänglich in der vorderen Bauchwand, aus welcher sie kollaterale Zweige aufnehmen und treten darauf (nach His) über der Leberanlage in den Venensinus ein. Die rechte Nabelvene verkümmert teilweise und gestaltet sich zu einer Bauchdeckenvene um. Die linke Nabelvene dagegen gibt am Mesocardium laterale Anastomosen zu Nachbarvenen ab, darunter auch eine unter der Leber zum Ringsinus der Dottersackvenen ziehende. Letztere anastomotische Bahn wird bald zur Hauptbahn. Dieselbe geht also jetzt unter der Leber zentralwärts, während die ursprüngliche Bahn der Verkümmerung anheimfällt.

Das Blut der Nabelvene, gemischt mit demjenigen der Vv. omphalomesentericae, kreist in

der Leber in den von den Dottersackvenen aus entwickelten Bahnen und gelangt jenseits dieses Leberkreislaufes durch das Endstück der vereinigten Dottersackvenen in den Vorhof. Dieses Endstück nimmt, wie aus dem Früheren bereits bekannt, auch die zurzeit noch ansehnliche untere Hohlvene auf. Hat sich aber später die untere Hohlvene zu dem mächtigen Gefäße umgebildet, als welches es schon beschrieben wurde, so erscheint jenes Endstück der vereinigten Dottersackvenen nunmehr als das Endstück der V. cava inferior.

Alles Dottersack-, Darm- und Nabelvenenblut des Embryo geht, wie aus dem Bisherigen erhellt, während einer gewissen Zeit durch den Leberkreislauf hindurch zum Vorhof. Wenn aber einmal der Embryo größer geworden und die Blutmasse der Nabelvene für den Leberkreislauf zu groß geworden ist, so entwickelt sich aus oberflächlichen Anastomosen eine den Leberkreis umgehende, mehr unmittelbare Zweigbahn, der Ductus venosus (Arantii), welcher sich an der unteren Fläche der Leber von der Nabelvene zum Endstück der vereinigten Dottersackvenen erstreckt.

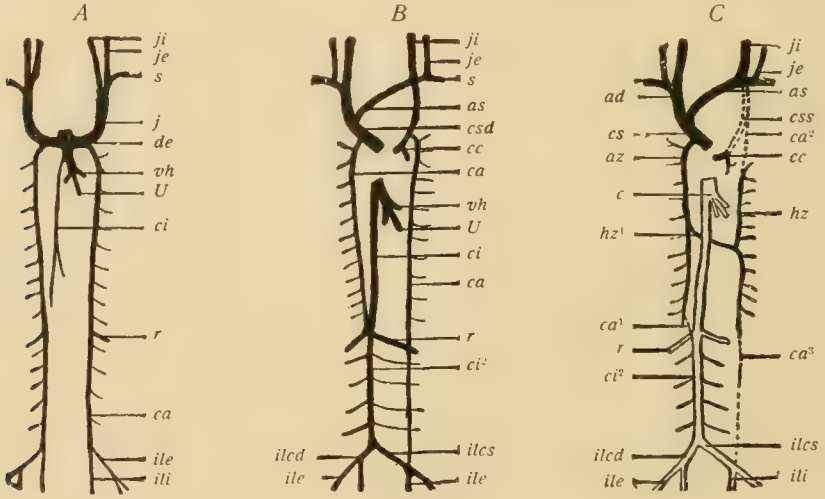

Fig. 409.

Schemata zur Entwicklung des Körpervenensystems.

dc Ductus Cuvieri; *je*, *ji* Vena jugularis externa, interna; *s* V. subclavia; *vh* V. hepatica revehens; *U* V. umbilicalis; *ci* (*ci*²) V. cava inferior; *ca* (*ca*¹, *ca*², *ca*³) V. cardinalis; *ilcd*, *ilcs* V. iliaca communis dextra und sinistra; *ad*, *as* V. anonyma brachio-cephalica dextra und sinistra; *c* Vena cava inf.; *cs* V. cava superior; *csd* V. cava sup. dextra; *css* verkümmertes Stück der V. cava superior sinistra; *cc* V. cordis magna; *az* V. azygos; *hz* (*hz*¹) V. hemiazygos; *ile* V. iliaca externa; *ili* V. iliaca interna; *r* V. renalis.

An der Leberpforte teilt sich also jetzt das Blut der aus der Placenta kommenden Nabelvene in zwei Ströme; der eine macht den Leberkreislauf durch, der andere umgeht ihn; beide aber gelangen schließlich in das Endstück der Dottersackvenen (oder der V. cava inferior).

Der den Leberkreislauf vollziehende Teil des Stromes der Nabelvene verbindet sich vorher noch mit dem aus dem Dottersacke und Darmkanal zurückkehrenden Blute.

Mit diesem letzteren aus dem Darmkanal zurückkehrenden Blutstrom kommt jenes venöse Gefäßgebiet in Sicht, welches oben als Pfortader beschrieben worden ist. Dieses Gefäßgebiet, dem System der Vv. omphalomesentericae angehörig, ist anfangs klein und unansehnlich, wächst aber mit der Vergrößerung des Darmkanales, der Bauchspeicheldrüse und Milz allmählich zu einer sehr beträchtlichen Größe heran. Das Gefäß, welches dieses Blut zu sammeln die Aufgabe hat, V. mesenterica, anfangs ein kleiner Ast der V. omphalomesenterica, erscheint nunmehr als Stamm und tritt in die Rechte des Endstückes der V. omphalomesenterica um so mehr ein, als der Dottersackkreislauf zu veröden beginnt. Nun scheint die V. mesenterica die Vv. hepaticae advehentes abzugeben; sie ist zur Pfortader der Leber geworden. Das Auftreten der Umbilikalvenen und die Verbindung mit den Vv. hepaticae advehentes sinistrae hat bereits Erwähnung gefunden.

Wenn mit der Geburt die zweite oder placentale Form des Kreislaufes aufgehört hat und in die dritte, postplacentale oder Tertiärform des Kreislaufes übertritt, führt die Nabelvene kein Blut mehr der Leber und dem Herzen zu. Der vom Nabel zur Leberpforte sich erstreckende Teil der Nabelvene wandelt sich in das bekannte Lig. teres hepatis um, der Ductus venosus (Arantii)

dagegen in das Lig. venosum. Die Vena advehens dextra und sinistra erhalten ihr Blut merkwürdiger- und doch verständlicherweise wieder aus derselben Quelle, welche am Anfange der Entwicklung, zur Zeit des ersten Kreislaufes der Leber, das Blut lieferte, vom Darmkanal durch die Pfortader, dem Darmaste der V. omphalomesenterica.

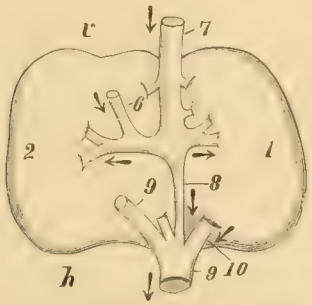

Fig. 410.

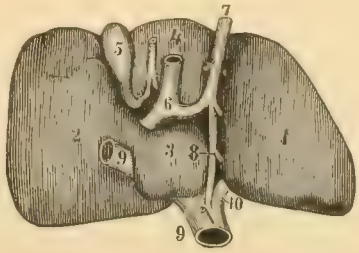

Fig. 411.

Fig. 410. **Leber eines viermonatigen Fetus, untere Fläche.**

v vorderer Rand; *h* hinterer Rand. — 1 Lobus sinister; 2 Lobus dexter; 6 V. portae; 7 V. umbilicalis; 8 Ductus venosus (Arantii); 9, 9 V. cava inferior; 10 V. hepatica sinistra.

Fig. 411. **Fetale Leber, kurz vor der Geburt.** 1 : 2.

Die Leber ist aufwärts geschlagen; die Gefäße sind frei präpariert. — 1 Lobus sinister; 2 Lobus dexter; 3 Lobus caudatus; 4 Lobus quadratus; 5 Vesica fellea mit Ductus cysticus und Ductus choledochus; 6 V. portae; 7 V. umbilicalis; 8 Ductus venosus (Arantii); 9, 9 V. cava inferior; 10 V. hepatica sinistra.

4. Der fetale Blutkreislauf.

So wissenswert es ist, die frühen Formen des Kreislaufes auf allen ihren Stufen im einzelnen zu kennen, so soll doch hier nur auf die vor der Geburt vorhandenen Verhältnisse des voll ausgebildeten placentalen Kreislaufes Bezug genommen werden. Man kann diesen Kreislauf von jeder Seite aus verfolgen, so nicht unzweckmäßig von der oberen Hohlvene aus. Doch empfiehlt es sich, von der Nabelvene auszugehen, wobei Fig. 414 uns zum nächsten Anhalt zu dienen hat. Außerdem sind die Figuren 412 und 413 zu vergleichen.

Das mit Sauerstoff und Ernährungsmaterial des mütterlichen Blutes beladene Blut der V. umbilicalis des Fetus (Fig. 414, 5x) teilt sich an der Leberpforte in zwei Ströme. Einer derselben zieht durch den Ductus venosus Arantii (5′—5′) unmittelbar zur unteren Hohlvene (4) und mischt sich hier mit dem venösen Blute, welches von den unteren Extremitäten, den Nieren usw. zum Herzen zurückfließt. Der andere Strom, welchem sich das vom Magen, Darm, der Bauchspeicheldrüse und der Milz herkommende Blut der Pfortader (6′) zugesellt, geht durch das Kapillarsystem der Leber und gelangt durch die Vv. hepaticae (revehentes) ebenfalls in die untere Hohlvene. Das auf diese Weise gemischte Blut strömt durch die untere Hohlvene in den rechten Vorhof, von diesem aus aber nur zum kleineren Teil zur rechten Kammer, zum größten Teil dagegen durch das Foramen ovale der Vorhofsscheidewand in den linken Vorhof und von ihm in die linke Kammer. Vom rechten Vorhof wird das Blut in den linken übergeleitet durch Vermittelung der Valvula v. cavae. Der kleine, in die rechte Kammer fließende Teil arteriellen Blutes vermischt sich hier mit dem venösen Blut, welches von der oberen Hohlvene aus dem Kopfe, den oberen Extremitäten und durch die V. azygos von der Rumpfwand zurückgeleitet wurde; dieses stark venöse Blut wird in die rechte

Kammer und von ihr in die A. pulmonalis getrieben. Letztere schickt einen kleinen Teil ihres Inhaltes in die noch nicht funktionierenden Lungen, den größeren Teil aber durch den Ductus arteriosus (Botalli) an das Ende des Aortenbogens ab, wo sich ihm der aus der linken Kammer und dem Aortenbogen kommende stärker arterielle Strom anschließt.

Das Blut der rechten Kammer stammt hiernach vorzugsweise aus dem Venenblut der oberen V. cava; es enthält nur den kleineren Teil arteriellen Blutes aus der V. umbilicalis. Das Blut der linken Kammer stammt dagegen teils aus dem Venenblute der V. cava inferior, teils aus der überwiegend größeren Hälfte des arteriellen Blutes der V. umbilicalis, teils aus dem venösen Blute der Vv. pulmo-

Fig. 412.

Fig. 413.

Fig. 412. **Gipsausguß der Herzhöhlen des Neugeborenen. Vordere Ansicht.** 1 : 1.
1 V. cava superior; 2 Aorta ascendens; 3 A. pulmonalis; 4 Ductus arteriosus; 5 Atrium dextrum; 6 Ventriculus dexter; 7 Atrium sinistrum; 8 Ventriculus sinister.

Fig. 413. **Gipsausguß der Herzhöhlen des Neugeborenen. Hintere Ansicht.** 1 : 1.
1 bis 8 wie oben; 9 Cava inferior; 10 V. cordis magna.

nales. Sowohl die rechte wie die linke Kammer enthalten zugleich Teile des Lebervenenblutes, vor allem die linke.

Das Blut der linken Kammer enthält hiernach eine weit größere Menge arteriellen Blutes als das der rechten. Es wird von der linken Kammer in die aufsteigende Aorta und den Aortenbogen getrieben und durch die Carotiden und Subclaviae teils dem Kopfe und den oberen Extremitäten zugeführt, teils durch die Aorta descendens abwärts geleitet, wo sich der stärker venöse Blutstrom aus dem Botalloschen Gange ihm beimischt. Das so gemischte Blut strömt teils zum Darmkanal, teils zu den unteren Extremitäten und zum unteren Abschnitt des Rumpfes, hauptsächlich aber durch die beiden Aa. umbilicales (8,8′) im Nabelstrange zur Placenta, wo es wieder mit Sauerstoff und mit neuem Ernährungsmaterial versehen wird.

Fig. 414.

Zirkulationsorgane des Fetus von vorn.
(Zum Teil nach Luschka.)
2 ; 3.

a Larynx;
b Glandula thyreoidea;
c Trachea;
d Pulmo dexter, zurückgeschoben;
e Diaphragma;
f Lobus hepatis dexter;
f' Lobus hepatis sinister, beide Lappen durch die Präparation voneinander getrennt;
g, *g'* Renes;
g'', *g'''* Glandulae suprarenales;
h, *h'* Ureteres;
i Intestinum mesenteriale;
k Vesica urinaria;
l Urachus;
m Rectum. —
A, *A* Atrium dextrum eröffnet, mit Foramen ovale;
B Auricula sinistra;
C Ventriculus dexter;
D Ventriculus sinister. —
1, 1' Arcus aortae;
1'', 1''' Aorta abdominalis;
2 A. pulmonalis communis;
2' Divisio arteriae pulmonalis;
3 V. cava sup.;
3' V. anonyma dextra;
3'' V. anonyma sinistra;
4 Truncus v. cavae inferioris;
4', 4' V. cava inferior vor Aufnahme der Vv. hepaticae;
5, 5, 5*x*, 5*x* V. umbilicalis;
5', 5' Ductus venosus (Arantii);
5'', 5''' Vv. hepaticae;
6 V. mesenterica sup.;
6' V. portae und Verbindung mit V. umbilicalis;
6'' Rami portales ad hepatem;
7, 7' Aa. iliacae comm.;
8, 8, 8*x*, 8*x* Aa. umbilicales;
9, 9' Aa. iliacae externae;
10 Vasa renalia;
11 A. mesenterica inferior.

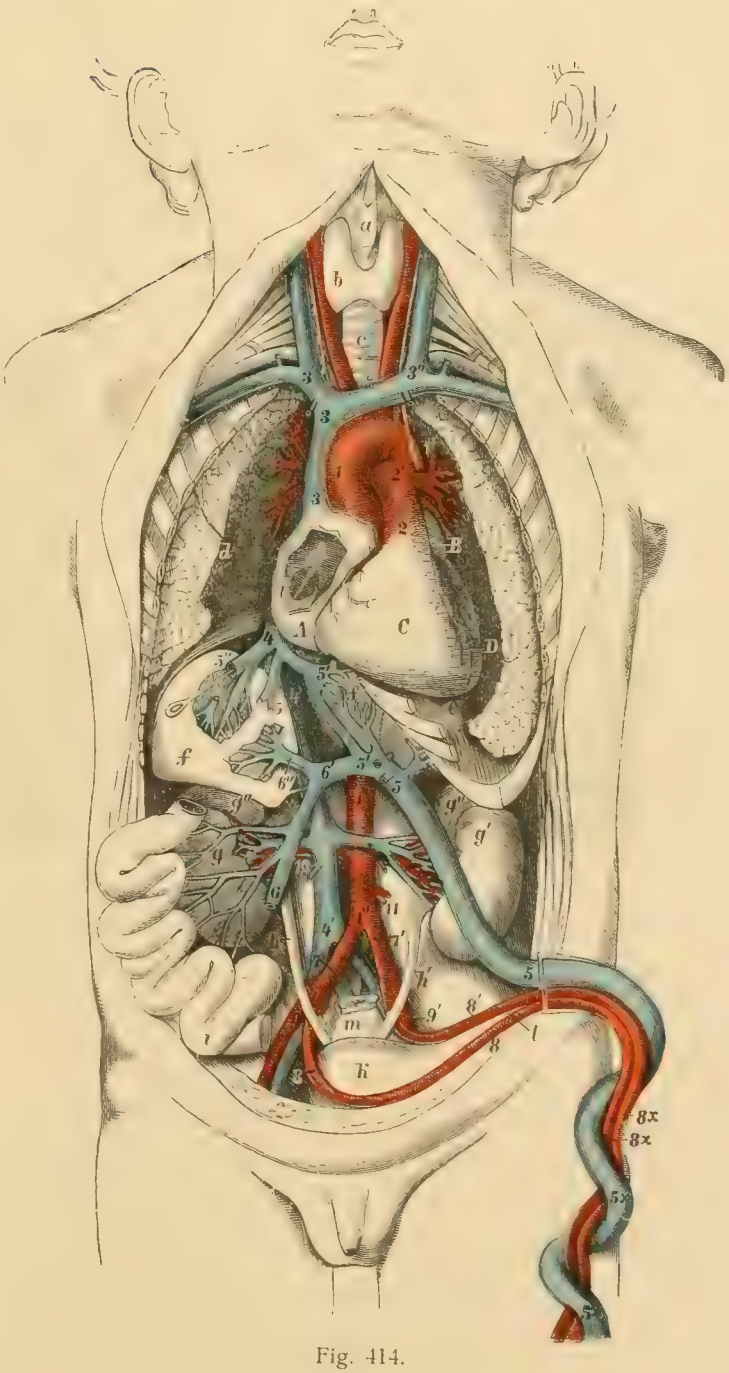

Fig. 414.

Auf die reichere Versorgung der oberen Körperhälfte mit arteriellem Blut hat man das raschere Wachstum derselben zurückzuführen gesucht.

Aus dem Angegebenen erhellt, daß von allen Gefäßen des Fetus rein arterielles Blut nur die Nabelvene und ihre Verzweigung enthält; kein Organ des embryonalen Körpers dagegen empfängt rein arterielles, alle vielmehr in verschiedenem Grade gemischtes Blut. Ferner macht sich bemerklich, daß in diesem Kreislauf eine Scheidung in einen großen und kleinen Kreislauf noch nicht eingetreten ist. Die Lungen verhalten sich vielmehr in bezug auf das Blut zurzeit noch gleich anderen Organen; sie erhalten weder die gesamte Masse des Körpervenenblutes, noch geben sie dieselbe zurück.

Eine bemerkenswerte Erscheinung ist auch die, daß in den letzten Monaten des Fruchtlebens das Foramen ovale und der Ductus arteriosus (Botalli) enger zu werden beginnen. Das hat zur Folge, daß schon vor der Geburt weniger Blut aus der unteren Hohlvene in den linken Vorhof und ebenso weniger Blut aus der Lungenarterie in die absteigende Aorta gelangt, als es in früheren Monaten der Fall war. So leitet sich allmählich eine Scheidung in ein linkes und rechtes Herz mit völlig getrennten Blutbahnen ein (C. Hasse). Durch die Geburt wird diese Scheidung fast in plötzlicher Weise vollständig.

Register.

A.

Abflußwege d. Lymphe des Gehirns 469.
Ablaufvenen der Schädelhöhle 399.
Abstände d. Venenklappen 233.
Abzieher d. großen Zehe 196.
Achillessehne 187.
Achsel-blutader 410.
— -bogen, Langerscher 27, 77.
— — pectoraler 27.
— -drüsen 477.
— -lücke, laterale, mediale 121.
— -schlagader 311.
Adduktorenkanal 162, 173.
Adduktorenschlitz 173.
Aderhäute 225.
Adminiculum lineae albae 51, 53.
Adventitia capillaris 240.
— d. Arterien 227.
Albinus, M. anomalus maxillae sup. 98.
Alcockscher Kanal 362.
Alveoli d. Lymphdrüse 446.
Anastomosis vasorum 224.
Angiologia 213.
Angiologie, allgemeine 215.
— spezielle 242.
Anomalien d. Muskeln 21.
Ansatz d. Muskeln 2.
Ansatzsehnen 5.
Antagonisten 17.
Anulus femoralis 54, 205.
— femoralis ext. 205, 206.
— fibrosus 247, 260.
— inguinalis abdominalis 53, 54, 56.
— inguinalis subcutaneus 45, 56.
— umbilicalis 42, 51.
Aorta 271.
— abdominalis 344.
— Abteilungen 271.
— ascendens 271.
— aufsteigende 271.
Aorta thoracalis 338.
Aortenbogen 275.
— Entstehung 482.
Aorten-herz 243.
— -schlitz 71.
— -segel 257.
Apex cordis 242.
Aponeurose, feinerer Bau 10.
Aponeurosen, Allgemeines 6.
— der Bauchmuskeln 51.
Aponeurosis lumbodorsalis 40.
— palmaris 125, 150.
— plantaris 211.
Apparatus derivatorius 225.
Arachnoidalzotten 402.
Arantii Ductus venosus 488.
— Lig. venosum 423.
— Nodulus valvulae semilunaris 248.
Arcus aortae 275.
— — Varietäten 277.
— axillaris 77.
— brachialis 77.
— lumbocostales (Halleri) 71.
— lymphaticus manus 478.
— plantaris 383, 387.
— tarseus inf., sup. 296, 300.
— tendinei 5.
— tendineus m. solei 187.
— terminalis 335.
— venosus digitalis 411.
— — dorsalis manus 412.
— — — pedis 434.
— — juguli 87, 409.
— — marginalis 411.
— — plantaris 434.
— volares, Formen 336, 337.
— volaris prof. 335.
— — superf. 335.
— — venosus superf., prof. 410.
Areae arteriacae Fig. 298.
Armbeuger 119.
Armmuskel, zweiköpfiger 116.
Armschlagader 314.
Armschlagader, tiefe 317.
— -strecker 119.
Arteriae 221.
Arteria (ae) acetabuli 368.
— alveolares supp. antt. 292.
— alveolaris inf. 292.
— — sup. post. 292.
— angularis 286.
— anonyma 276.
— — Entstehung 482.
— appendicularis 350.
— arcuata 380.
— auditiva int. 304.
— auricularis post. 287.
— — prof. 291.
— axillaris 311.
— — Topographie 311.
— basilaris 303, 304.
— brachialis 314.
— — hohe Teilung 318, 328.
— — Topographie 314.
— bronchiales (postt.) 341.
— — antt., supp. 342.
— bronchialis dext., sin. 341.
— buccinatoria 292.
— bulbi urethrae 365.
— — vestibuli 366.
— canalis pterygoidei (Vidii) 293.
— carotis communis 279.
— — — Topographie 279.
— — externa 280.
— — — Astfolge 281, 282.
— — — Topographie 281.
— — int. 295.
— — — Topographie 295.
— centralis retinae 296.
— cerebelli inf. ant. 304.
— — inf. post. 304.
— — sup. 304.
— cerebri ant. 300.
— — media 300.
— — post. 304.
— cervicalis ascendens 306.

Arteria (ae) cervicalis prof. 307.
— — superf. 306.
— chorioidea 300.
— post. 304.
— ciliares antt. 299
— postt. breves, longae 299.
— circumflexa femoris lat. 377.
— — — medialis 374.
— humeri ant. 314.
— — — post. 314.
— — ilium prof. 370.
— — — superf. 374.
— — scapulae 313.
— clitoridis 366.
— cochleae 304.
— coeliaca 345.
— colica dextra 350.
— — media 350
— — media accessoria 351.
— — sinistra 351.
— collateralis media 317.
— — radialis 317.
— — ulnaris inf., sup. 318.
— comitans n. ischiadici 368.
— communicans post. 300, 304.
— conjunctivales antt., post 299.
— coronaria cordis 258.
— — dextra 272.
— — — sinistra 275.
— costolumbalis 344.
— cystica 346.
— deferentialis 360.
— digitales dorsales (manus) 335.
— — dorsales (pedis) 383.
— — plantares 387.
— — volares comm. 335.
— — propriae 323, 335.
— dorsalis clitoridis 366.
— — digiti V. (pedis) lat. 383.
— — nasi 300.
— — pedis 379.
— — penis 365.
— epigastrica inf. 369.
— — lat. 370.
— superf. 373.
— — sup. 311.
— episclerales 299.
— ethmoidalis ant, post. 299.
— femoralis 370.
— — Topographie 373
— frontalis 300.
— gastrica dextra 345.
— — sinistra 345.
— gastricae breves 349.
— gastroduodenalis 346.
Arteria (ae) gastroepiploica dextra 346.
— — sinistra 349.
— genus inf. medialis, lat. 379.
— — media 379.
— — sup. lat. 379.
— — — medialis 379.
— — suprema 378.
— glutaea inf 367.
— — sup. 367.
— haemorrhoidalis inf. 365.
— — media 362.
— — sup. 352.
— hepatica 345.
— propria 345.
— hyaloidea 296.
— hypogastrica 359
— jejunales 349.
— ileae 349.
— ileocolica 350
— iliaca communis 357, 358.
— — ext. 369.
— iliolumbalis 366.
— incisiva 292.
— infraorbitalis 292.
— intercostales 342.
— intercostalis suprema 307.
— — Ursprungswinkel 344.
— interossea communis 327.
— — cruris 389.
— — dorsalis 327.
— — recurrens 327.
— — volaris 327.
— labiales antt. 374.
— — inf., sup. 286.
— — postt. 366
— lacrimalis 296.
— laryngea inf. 306.
— — sup. 282.
— lienalis 349.
— lig. teretis uteri 370.
— lingualis 282.
— lumbales 354.
— lumbalis ima 357.
— malleolaris ant. lat., ant. medialis 380
— — post. lat., post. medialis 384.
— mammaria int. 308.
— masseterica 292.
— maxillaris ext. 285.
— — int. 291.
— mediana 327.
— mediastinales antt. 311.
— meningea ant. 299.
— — media 291.
Arteria (ae) meningea post. 294.
— mentalis 292
— mesenterica inf. 350.
— — sup. 349
— metacarpeae dors. 332.
— — dors. I. 323.
— — volares 332, 336.
— metatarsea dors. I. 383.
— — plantares 387.
— musculophrenica 311.
— nasalis post. lat. 293.
— septi 293.
— nutriciae femoris inf., sup. 377.
— nutricia fibulae 384.
— — humeri 317.
— — tibiae 384.
— obturatoria 368
— occipitalis 286.
— oesophageae 342.
— omphalomesentericae 483.
— ophthalmica 296.
— ovarica 353.
— palatina ascendens 285.
— — descendens 293.
— — major 293
— — minores 293.
— palpebrales latt. 296.
— — mediales 300.
— pancreaticoduodenalis inf. 349.
— — sup. 346.
— penis 365.
— perforantes 377.
— pericardiacophrenica 308.
— perinei 365.
— peronaea 384.
— pharyngea ascendens 293.
— — suprema 293.
— phrenica inf. 354.
— phrenicae supp. 342.
— plantaris lat. 387.
— — — digiti V. 387.
— — medialis 384.
— — — hallucis 387.
— poplitea 378
— princeps pollicis 323.
— profunda brachii 317.
— — clitoridis 366.
— — femoris 374.
— — linguae 285.
— — penis 366.
— pudenda accessoria 366.
— — extt. 374.
— — int., beim Manne 362.
— — int, beim Weibe 366.

Arteria (ae) pulmonalis 269.
— — Entstehung 482.
— radialis 320.
— — Varietäten 318, 323.
— recurrens radialis 320.
— — tibialis ant, post. 380.
— — ulnaris 323
— renalis 352.
— sacralis lat 367.
— — media 357.
— saphena 389.
— scrotales antt. 374.
— — postt. 365
— sigmoideae 352.
— spermatica ext. 353, 370.
— — int. 353.
— sphenopalatina 293.
— spinalis ant. 304.
— — post. 303.
— sternocleidomastoidea 286.
— stylomastoidea 287.
— subclavia 276, 301.
— — Topographie 301.
— subcostalis 344.
— sublingualis 285.
— submentalis 286.
— subscapularis 313.
— supraorbitalis 299.
— suprarenalis inf. 353.
— — media 352.
— — supp. 354.
— surales 379.
— tarsea lat. 380
— tarseae mediales 380.
— temporalis media 288.
— — prof. ant., post. 292.
— — superficialis 288.
— testicularis 353
— thoracalis lat. 313.
— — suprema 312.
— thoracoacromialis 312.
— thoracodorsalis 313.
— thymicae 311
— thyreoidea inf. 306.
— — sup. 282.
— tibialis ant. 379.
— — post. 383
— transversa colli 307.
— — faciei 288.
— — scapulae 307.
— tympanica ant. 291.
— — inf. 294.
— — post. 287.
— — sup. 291.
— ulnaris 323.
— umbilicalis 359.
Arteria (ae) umbilicalis d. Fetus 483.
— urethralis 365.
— uterina 361.
— vaginalis 361.
— vertebralis 302.
— vesicalis inf. 360.
— — sup. 360.
— vestibuli 304.
— volaris indicis radialis 323.
— zygomaticoorbitalis 288.
Arterien 215.
— Abgangswinkel 223, 224.
— Anastomosen 224.
— Bau feinerer 227.
— -bögen 482.
— Durchmesser 222.
— d. Embryo, des Fetus 482.
— Endäste 225.
— Gefäßbahn 224.
— Kollateralen 225.
— Lymphgefäße 230.
— Nerven 230.
— vom elastischen, vom muskulösen Typus 227.
— Varietäten, Einteilung 226.
— Verästelungstypus 223.
— -verbindungen längs d. Nahrungsrohres 352.
— Wandstärke 222.
Aselli Pancreas 464.
Astfolge der A. carotis ext. 282.
Astklappen d. Venen 232.
Atavismen d. Muskulatur 22.
Atria cordis 243.
Atrioventrikularbündel 261.
Atrioventrikularklappen 247, 253.
Atrium dextrum 251.
— sinistrum 253.
Augenhöhle, Blutadern 406.
Augenringmuskel 93.
Augenschlagader 296
Auricula cordis 244.
— dextra 251.
— sinistra 254.
Auswärtsdreher 136.

B.

Backenmuskel 97.
Balkenmuskeln d. Herzens 244.
Bandrollen 7.
Bardeleben, Abstände der Venenklappen 233.
— Nerveneintritt im Muskel 4.
Basis cordis 242.
Bauch-aorta 344.
— -deckenblutadern, untere 430.
— -deckenschlagader, oberflächliche 373.
— -deckenschlagader, untere 369.
— -fell 53.
— -linie, weiße 42.
— -muskel, gerader 42.
— -muskeln 42.
— -muskeln, Aponeurosen 51.
— -muskeln, hintere 48.
— -muskeln, schräge 45.
— -presse 48
Baumgarten, Schaltvenen 427.
Bauschmuskel 29.
Beckendrüsen 461.
Begleitvenen 231.
Bewegungsapparat, aktiver, passiver 2.
Bichatscher Fettklumpen 108.
Bindegewebe, retropharyngeales 88.
Binden der Bauchwand 52.
— der Brust 74.
— des Halses 87.
— des Kopfes 108.
— der oberen Extremität 144.
— der unteren Extremität 204.
Blendungsarterien 299.
Blut 242.
Blutader(n) 215, 230.
— von Arm und Hand 410.
— der Augenhöhle 406.
— des Gehirns 401.
— des Gehörorgans 409.
— große des Herzens 389.
— halbunpaare 416.
— der harten Hirnhaut 400, 401.
— der Schädelknochen 396.
— des Schädels 396.
— unpaare 416.
— der Wirbelsäule 418.
Blut, arterielles, venöses 218.
— -farbe bei Tieren 214.
— -gefäßdrüsen 435, 442.
— -gefäße des Körperkreislaufes 271.
— — d. Lungenkreislaufes 269.
— — des Muskels 15.
— — der Sehne 15.
Blutkapillaren 237.
— Nervenfasern 240.
Blutkreislauf, fetaler 489.
Blutlauf in den Kapillaren 241, 242.

Blutlymphdrüsen 448.
Blutmenge 242.
Blutsinus, venöser 215.
Bolk, Genealogie der Muskeln 18.
Botallo, Ductus arteriosus 270, 483.
Braune, Lig. natatorium 150.
— M. interfoveolaris 56.
Bronchialdrüsen 468.
Bronchialschlagadern 341.
Bruchpforten 56.
Brust-aorta 338.
— -beinschildknorpelmuskel 80.
— -drüsen 477.
— -fell 77.
Brustmuskel, großer 61.
— kleiner 62.
— querer 70.
Brustmuskeln 61.
Brustschlagader, innere 308.
— oberste 312.
— seitliche 313.
Brustschlüsselbeinmuskel 78.
Brustschulterschlagader 312.
Brustzungenbeinmuskel 79.
Bulbus aortae 251, 272.
— a. pulmonalis 251, 269.
— inf., sup. v. jugularis 393.
Burowsche Vene 427.
Bursa (ae) anserina 173, 175.
— bicipitogastrocnemialis 187.
— bicipitoradialis 116.
— coccygea 212.
— cubitalis interossea 122.
— glutaeofemorales 157.
— iliaca subtendinea 153.
— iliopectinea 153.
— infrapatellaris profunda 169.
— intermetacarpophalangeae 148.
— intermetatarsophalangeae 212.
— intratendinea olecrani 122.
— ischiadica m. glutaei maximi 157.
— mucosae, Allgemeines 7.
— multiloculares 8.
— musculi bicipitis femoris inf. 176.
— — — femoris sup. 175, 176.
— — coracobrachialis 119.
— — extensoris carpi radialis brevis 132.
— — flexoris carpi radialis 125.
— — — — ulnaris 129.
— — gastrocnemii 176.
Bursa (ae) musculi gastrocnemii lat., medialis 187.
— — infraspinati 113.
— — latissimi dorsi 114.
— — lumbricalium pedis 203.
— — obturatoris int. 161.
— — pectinei 169.
— — piriformis 158.
— — poplitei 191.
— — recti femoris 166.
— — sartorii propria 162, 173, 175.
— — sternohyoidei 80.
— — subscapularis 114.
— — teretis majoris 114.
— — thyreohyoidei 80.
— praepatellaris subcutanea 169.
— — subfascialis 169.
— — subtendinea 169.
— simplices 8.
— subacromialis 110.
— subcoracoidea 114.
— subcutanea (ae) acromialis 110.
— — digitorum dorsales 148.
— — epicondyli (humeri) lat., medial. 121.
— — malleoli lat., medial. 212.
— — metacarpophalangeae dorsales 148.
— — olecrani 121.
— — praementalis 212.
— — prominentiae laryngeae 212.
— — sacralis 212.
— — tuberositatis tibiae 169.
— subdeltoidea 110.
— subtendinea m. tibialis ant. 179.
— — m. tibialis post. 192.
— — olecrani 122.
— suprapatellaris 169.
— tendinis calcanei 187.
— trochanterica m. glutaei maximi 157.
— — — — medii ant., post. 157.
— — — — minimi 158.
— — subcutanea 166.

C.

Camper, Chiasma tendinum 126.
Canalis adductorius 173.
— carpeus ulnaris 324.
— carpi 149.
Canalis femoralis 205.
— inguinalis 46, 56.
— musculoperonaeus (Hyrtl) 192, 384.
— tibialis ant. 379.
— umbilicalis 52.
Capsula der Lymphdrüsen 445.
Caput Medusae 427.
Carotidenhöcker v. Chassaignac 280.
Carotisdrüse 280.
Carotis, Entstehung 482.
Cavum abdominis, pectoris 70.
Centrum tendineum 72.
Chassaignacscher Carotidenhöcker 280.
Chiasma tendinum (Camperi) 126.
Chordae tendineae 247, 248.
Chylus 449, 450.
Chylusgefäße 218, 435.
— des Darms 463.
Circellus canalis hypoglossi 400.
Circulus arteriosus oris 286.
— — (Willisi) 300, 304.
— sanguinis major 218.
— — minor 217.
— — totus 217.
Cisterna chyli 452.
Cloqueti, Septum femorale 54, 206.
Cloquetsche Drüse 206, 458.
Colliesi Lig. inguinale reflexum 46.
Confluens sinuum 403.
Conjoined tendon 55.
Conus arteriosus (ventriculi dextri) 252.
— — ventriculi sinistri 257.
Cooperi, Fascia cremasterica 58.
— Lig. pubicum 55, 205.
Cor 242.
Corona mortis 206.
Corpus adiposum buccae 108.
Crista supraventricularis 252.
— terminalis 251.
Cuspides der Atrioventricularklappen 247.
Cuvierscher Gang 484.

D.

Dammschlagader 365.
Darmbeinmuskel 153.
Darmlymphe 450.
Daumenabzieher, kurzer 139.

Daumenabzieher, langer 135.
Daumenanzieher 139.
Daumenbeuger, kurzer 139.
— langer 130.
Daumengegensteller 139.
Daumenstrecker, kurzer 135.
— langer 136.
Deltamuskel 110.
Diapedesis 242.
Diaphragma 70.
Doppelherz 215.
Dornmuskel 33.
Dorsalaponeurose d. Finger 140, 144.
— der Nase 94.
— der Zehen 180, 203.
Dottersackkreislauf 219, 483.
Dottersackvenen 487.
Douglasi, Linea semicircularis 47, 52.
Dreieckmuskel d. Mundes 99.
Drillingsmuskel d. Wade 184.
Drosselader, äußere 409.
Drosseladergeflecht 474.
Drosselstamm 475.
Drosselvene, innere 393.
Ductus arteriosus (Botalli) 270, 483.
— Cuvieri 476.
— lymphaticus comm. inf. 456.
— — dexter 455, 475.
— parotideus 97.
— thoracicus 452.
— venosus (Arantii) 488.

E.

Eckzahnmuskel 99.
Eierstockarkade 353, 361.
Eierstockschlagader 353.
Eingeweidegeflecht 463.
Eingeweideraum d. Halses 88.
Eingeweideschlagader 345.
Eingeweidestamm 463.
Einwärtsdreher, runder 122.
— viereckiger 131.
Eisler, Achselbogen 27.
— Fascia lumb. prof. 40.
— Lamina cribrosa axillaris 77.
— Linea semicircularis 52.
— M. levator glandulae thyreoideae 80.
— M. sternalis 62.
— Zahl d. Muskeln 2.
Ellenbogengelenknetz 332.
Ellenschlagader 323.
Emissarium condyloideum 400.
Emissarium foraminis laceri 400.
— mastoideum 400.
— occipitale 400.
— parietale 400.
Endäste d. Arterien 225.
Endarterien 226.
Endocardium 242, 263.
Endomysium 9.
Endplatten, motorische 13.
Epicardium 242, 259.
Eustachii Valvula venae cavae inf. 252.
Extensor caudae 39.
— coccygis 39.
Extremitätenmuskeln 109.
Extremitäten-Muskulatur, Entwicklung 17.

F.

Facies diaphragmatica cordis 243.
— sternocostalis cordis 243.
Falx inguinalis 55.
Fascia (ae) abdominis 52.
— Allgemeines 5.
— antibrachii 147.
— axillae 74.
— Bedeutung 6.
— brachii 147.
— buccopharyngea 97, 108.
— capitis 108.
— colli 87.
— coracoclavicularis 77.
— cremasterica s. Cooperi 53.
— cribrosa 205.
— cruris 209.
— diaphragmatica 53.
— dorsalis manus 148.
— dorsi 40.
— endoabdominalis 53.
— endothoracica 77.
— extremitatis inf. 204.
— — sup. 144.
— Funktion 6.
— iliaca 204.
— iliopectinea 205.
— infraspinata 147.
— interossea dorsalis 148.
— — volaris 150.
— lata 205.
— lumbalis prof. 40.
— lumbodorsalis 40.
— nuchae 41.
— parotideomasseterica 108.
— pectinea 205.
— pectoris superficialis 74.
— pedis 211.
Fascia (ae) plantaris prof. 211.
— praevertebralis 87.
— profundae 6.
— quadrata 53.
— subscapularis 147.
— superficiales 6.
— superficialis abdominis 53.
— — dorsi 40.
— supraspinata 147.
— temporalis 108.
— transversalis 53, 56.
— umbilicalis 52, 53.
Fasciculus (i) atrioventricularis 261.
— cleido-occipitales 24, 78.
— medullares der Lymphdrüse 446.
— transversi aponeurosis palmaris 150, plantaris 211.
Felsenblutleiter, oberer 405.
— unterer 405.
Fettpolster, laterales, des Halses 88.
Fibrae intercrurales 46, 53.
Fick, Funktion d. Interkostalmuskeln 69.
— M. sternalis 62.
— Treppenmuskeln 83.
Fila coronaria (cordis) 248.
Fingerbeuger, oberflächlicher 125.
— tiefer 130.
Fingerstrecker 132.
— kurzer 144.
Fleischbälkchen d. Herzens 244.
Flexor perforans, perforatus 131.
Flügelmuskel, äußerer, innerer 105.
Flügelzellen 11.
Foramen (ina), ovale 252.
— Panizzae 482.
— supra-, infrapiriforme 158.
— venae cavae 72.
— venarum minimarum (Thebesii) 252.
Formen der Muskeln 2.
Fossa carotica (Malgaignii) 83, 279.
— iliopectinea 169, 373.
— ovalis 205, 252.
— poplitea 373.
— Scarpae major 162.
— supraclavicularis major 83.
— — minor 78.
Fovea femoralis 206.
— inguinalis lat., medialis 61.

Fovea supravesicalis 61.
Frohse, Nerveneintritt im Muskel 4.
Funiculus spermaticus 46, 58.
Fußmuskeln 195.
Fußrücken, Arterienvarietäten 388.
Fußspulmuskeln 200.

G.

Gänsefuß 173.
Galea aponeurotica 90, 108.
Galeni V. cerebri magna 401, 403.
Gebärmutterschlagader 361.
Gefäßbahn 224.
Gefäßdrüsen, Übersicht 435, 442.
Gefäße, abirrende 319.
— Anordnung 219.
— Bau 219.
— Lage 219, 220.
— Eintrittsstelle im Muskel 4.
— geflecht 225.
Gefäßhäute 225.
Gefäßhaut-schlagader 300.
— äußere 221.
— mittlere 221.
Gefäß-knäuel 239.
— -lehre 213.
— — spezielle 242.
— -nerven 230.
— -nerven des Muskels 14.
— -netz 224.
— -segment 219.
Gefäßsystem, Frühstufen 478.
— Übersicht 215.
— Zweck 213.
Gefäßwand, allgemeiner Bau 220.
Gegenbaur, Linea semicircularis 52.
— M. auriculo-frontalis 90.
— M. epitrochleoanconaeus 129.
— Rückenmuskulatur 40.
Gehirn, Abflußwege d. Lymphe 469.
— Blutadern 401.
Gehörorganblutadern 409.
Gekrösdrüsen 464.
Gekröseblutader, obere 424.
— untere 425.
Gekröseschlagader, obere 349.
— untere 350.
Genealogie der Muskeln 18.
Gesamtkreislauf des Blutes 217.
Gesäßmuskel, großer 154.
kleiner, mittlerer 157.
Gesäßschlagader, obere 367.
— untere 367.
Gimbernatsches Band 45.
Glandula coccygea 358.
Glomerulus 239.
Glomus caroticum 280.
— coccygeum 358.
Golgi, Sehnenspindel 15.
Granulationen, Pacchionische 402.
Griffelzungenbeinmuskel 106.
Grimmdarmschlagader, linke 351.
— rechte 350.
— untere 352.
Großzehenanzieher 196.
Großzehenbeuger, langer 192
— kurzer 196.
Großzehenstrecker, kurzer 195.
— langer 179.
Grube, Mohrenheimsche 62.
Grundbeingeflecht 405.
Grundschlagader 304.

H.

Haargefäße 217, 236.
Haarröhrchen 237.
Haemolymphoglandulae 448.
Hakenarmmuskel 116.
Halbdornmuskel 34.
Halbsehnenmuskel 175.
Haller, Funktion d. Intercostalmuskeln 69.
— Ohrkanal d. Herzens 480.
— Arcus lumbocostales 71.
— tripus 345.
Halshautmuskel 77.
Halsmuskeln 77.
Halsmuskel, langer 84.
— vorderer gerader 84.
Halsschlagader, aufsteigende 306.
— oberflächliche 306.
— quere 307.
Hamberger, Funktion d. Interkostalmuskeln 69.
Handbeugemuskel, radialer 125.
— ulnarer 126.
Handmuskeln 136.
Handrückennetz 332.
Handstrecker, kurzer radialer 132.
— langer radialer 131.
— ulnarer 135.
Harnblasenschlagader, obere 360.
— untere 360.
Hasse, Atmungsbewegungen 73.
Hauptsegel im Herzen 247.
Hautmuskeln 2.
Helmonti, Speculum 72.
Herniae femorales 54, 369.
— inguinales latt., mediales 61.
Hernien 56.
— laterale, mediale 61.
Herophili, torcular 403.
Herz, Abteilungen, Übersicht 242, 243.
— arterielles 215.
— Asymmetrien 243.
— -beutelgefäße 342.
— d. Embryo, d. Fetus 478.
— Ganglien 263.
— Gefäße 263.
— Gewicht 264, 266.
— hinteres 244.
— Größe 264.
— -höhle 479.
— Kapazität 265.
— Lymphgefäße 263.
— -muskel, feinere Struktur 262.
— Muskelschicht 259.
— Nerven 263, 264.
— -ohr 244.
— — linkes 254, rechtes 251.
— -platte 479.
— Projektionsfigur 267.
— rechtes, linkes 243.
— Reizleitungssystem 261.
— Schichten 242.
— -spitze, Lage 267.
— Topographie 266.
— -venen 389.
— venöses 215.
— Volumen 265.
— vorderes 244.
— -wand, Schichten 259.
Hesselbachsches Band 55.
Hiatus aorticus 71.
— basilicus 151.
— oesophageus 71.
— tendineus 126.
— tendineus (adductorius) 173.
Hilfsorgane der Muskeln 3.
Hilfssegel 247.
Hilus der Lymphdrüsen 445.
Hilusstroma d. Lymphdrüse 445.
Hinterhauptblutleiter 404.
Hinterhauptmuskel 90.
Hinterhauptschlagader 286.
Hirnhaut harte, Blutadern 400.
Hirnschlagader, vordere, mittlere 300.
Hissches Bündel 261.

Hochstetter, Entwicklung d. Venen 486.
Hodenheber 47.
Hohlhandband 148.
— queres 149.
Hohlhandbogen, oberflächlicher 335.
— tiefer 335.
Hohlhandmuskel, kurzer 139.
— langer 125.
Hohlhandnetz 335.
Hohlvene, obere 390.
— — Entwicklung 486.
— untere 420.
— — Entwicklung 485
Hohlvenensack 251.
Hornerscher Muskel 93.
Hüftbeinlochschlagader 368.
Hüftblutader, äußere 429.
— gemeinschaftliche 421, 427.
— innere 427.
Hüftlendenmuskel 152.
Hüftlendenschlagader 366.
Hüftlochmuskel, äußerer 162.
— innerer 161.
Hüftmuskeln 152.
Hüftschlagader, äußere 369.
— gemeinsame 357, 358.
— innere 359.
Hyrtl, Canalis musculoperonaeus 192, 384.

I.

Jastschinski, A. obturatoria 369.
— Formen der Arcus volares 337.
Impressio cardiaca 266.
Incisura apicis cordis 243.
Indicator 136.
Innenhaut, elastische 227.
Inscriptiones tendineae 5, 42.
Insertio 2.
Jochbeinmuskel 99.
Juncturae tendinum 132

K.

Kammer, linke 257.
— Muskulatur 260.
— rechte 252.
Kammmuskel 169.
Kammmuskeln 244, 251.
Kapillaren 217.
— arterielle 237.
— Blutlauf 241.
— Form 238, 239.
— Historisches 236.
Kapillaren, Nervenfasern 240.
— venöse 237.
Kapillargefäße 237.
— feinerer Bau 239
— Stomata 240
Kappenmuskel 23.
Kapselspanner 3.
Kardinalvenen 484.
Karpalsäcke 151.
Kaumuskeln 104.
Keimzentrum 444, 448.
Kiefermuskel, zweibäuchiger 106.
Kieferschlagader, äußere 285.
— innere 291.
Kieferzungenbeinmuskel 107.
Kiemen 215.
Kiemenbogenarterien 482.
Kiemenvenen 482.
Kinnmuskel 100.
Kinnzungenbeinmuskel 107.
Kittsubstanz der Herzmuskelfasern 262.
Klappenapparate des Herzens 247.
Klappen, halbmondförmige des Herzens 248.
— der Lymphgefäße 438.
— der Venen 231.
Kleinfingerabzieher 140.
Kleinfingerbeuger, kurzer 140.
Kleinfingergegensteller 140.
Kleinfingerstrecker 135.
Kleinzehenabzieher 199.
Kleinzehenbeuger, kurzer 199.
Kleinzehengegensteller 199.
Kniegelenkschlagader, oberste 378.
Kniekehlenmuskel 191.
Kniekehlenschlagader 378.
Knochenrollen 7.
Knochensegmente 19.
Knorrenmuskel 119.
Knoten d. Atrioventrikularklappe 247.
— Tawarascher 261.
Körperblutadern 215.
Körperherz 243.
Körperkreislauf 218.
— Blutgefäße 271
Kollateralen 225, 226.
Kopfmuskel, größerer hinterer gerader 39.
— kleiner hinterer gerader 39.
— langer 84.
— schräger oberer 39.
Kopfmuskel, schräger unterer 39.
— seitlicher gerader 39.
Kopfmuskeln 89.
Kopfnickerschlagader 286.
Kopfschlagader, äußere 280.
— gemeinschaftliche 279.
— innere 295.
Kopfwender 78.
Kostalatmung 72.
Kranzblutader, rechte d. Herzens 390.
Kranzschlagader laterale, mediale des Oberschenkels 374, 377.
— hintere des Armes 314.
— linke des Herzens 275.
— oberflächliche der Hüfte 374.
— rechte des Herzens 272.
— tiefe der Hüfte 370.
— vordere des Armes 314.
Kranzvene des Magens 424.
Krause, W., M. quadrigeminus capitis 78.
— Varietäten der Muskeln 21.
Kreislauf, abgekürzter 225.
— Dauer 242.
— derivatorischer 225.
— embryonaler 218.
— fetaler 219, 489.
— großer 218
— kleiner 217.
— placentaler 219, 483, 488.
— postfetaler 219.
— Stufen 218.
Kreuzbeinblutader, mittlere 421.
Kreuzbeinschlagader, mittlere 357.
— seitliche 367.
Kreuzsteißbeinmuskeln 39.
— vorderer 41.
Kühne, Nervenendigung im Muskel 14.

L.

Lacertus fibrosus 116.
Lachmuskel 99.
Lacuna musculorum 153.
Lacuna musculorum, vasorum 204.
Längsblutleiter, oberer 402.
— unterer 403.
Lakune 239.
Lamina cribrosa axillaris 77.
— elastica ext., int. 227, 228.
— vastoadductoria 173.
Langerscher Achselbogen 27, 77.

Langmuskel des Rückens 30.
Larreysche Spalte 72.
Latissimus-Achselbogen 27.
Leberkreislauf 488.
Leberschlagader 345.
Leberstrang 423.
Lebervenen 423.
Leistenband 45.
Leistenbrüche, direkte 61.
Leistenhernie, angeborene, erworbene 61.
Leistenkanal 46, 56.
— Gestalt 58.
— Länge 57.
— Wände 58.
Leistenring, innerer 53, 54.
— äußerer 45.
Lendenblutadern 422.
Lendendreieck 48.
Lendenmuskel, großer 152.
— kleiner 153.
— viereckiger 48.
Lendenrückenbinde 40.
Lendenschlagadern 354.
Lendenstamm 463.
Levator caudae 39.
Ligamentum (a) anularia 151, 211.
— arteriosum 270.
— carpi dorsale 147.
— — transversum 149.
— — volare 147, 148.
— corruscantia 66.
— cruciata 151, 211.
— cruciatum 209.
— fundiforme (am Fuß) 211.
— — penis 53.
— Henlei 55.
— hepatoduodenale 423.
— iliopectineum 204.
— inguinale (Pouparti) 45.
— — reflexum (Collesi) 46.
— intercostalia antt. 66.
— interfoveolare 55.
— intermuscularia 17.
— laciniatum 191, 210.
— lacunare (Gimbernati) 45.
— natatorium (Braune) 150.
— obliqua 151.
— patellae 169.
— popliteum obliquum 176.
— pubicum Cooperi 55, 205.
— spinoscapulare 41.
— suspensoria diaphragmatis 88.
— suspensorium clitoridis, penis 42, 53.
— teres uteri 46, 58.
Ligamentum (a) transversum cruris 209.
— umbilicale lat. 360.
— — mediale 61.
— umbilicalia latt. 61.
— vaginalia 7, 151, 211.
— venae cavae sinistrae 390.
— venosum (Arantii) 423.
— vertebrophrenicum 89.
Limbus fossae ovalis (Vieussenii) 252.
Linea alba 42, 51.
— semicircularis (Douglasi) 47, 52.
— semilunaris (Spigeli) 47.
Lippenmuskel 94.
Loweri, Tuberculum intervenosum 251.
Luftröhrenarterien 341.
Lungen-blutadern 271.
— -herz 243.
— -kreislauf 217.
— -kreislauf, Blutgefäße 269.
— -schlagader 215, 269.
Lunula valvulae semilunaris 248, 251.
Luschka, Glandula coccygea 358.
— M. curvator coccygis 41.
Lymph-bahn d. Lymphdrüse 446.
— -bahnen, epicerebrale 469.
Lymphdrüsen 444.
— Gefäße, Nerven 447.
— regionäre 451.
Lymphe 449.
— Menge 449.
Lymphgefäße 434, 437.
— adventitielle 441.
— d. Arterienwand 230.
— feinerer Bau 438.
— Klappen 438.
— im Muskel 16.
— Nerven 442.
— perivasculäre 441.
Lymphgefäßlehre, allgemeine 434.
— spezielle 451.
Lymphgefäßnetze 440.
Lymphgefäßstämme 438, 451.
— Übersicht, schematische 455.
Lymphgefäßsystem 434.
— Aufgaben 449, 450.
Lymph-gefäße der Venen 236.
— -herzen 434.
— -kapillaren 438.
— -kapillarnetze 440.
Lymph-knötchen 443.
— -knoten 444.
— -körperchen 449.
Lymphoglandula (ae) 444.
— antibrachii 478.
— auriculares antt., postt. 470.
— axillares 477.
— bronchiales 468.
— buccinatoriae 470.
— cardiacae 465, 468.
— cervicales prof. superiores, inff. 475.
— — superf. 474.
— Cloqueti 206.
— coeliacae 463.
— cordis propriae 468.
— cubitales proff. 478.
— — superff. 478.
— epigastricae inff. 461.
— faciales proff. 471.
— gastricae inff., supp. 465.
— hypogastricae 461.
— iliacae 459.
— infraclaviculares 477.
— inguinales 457.
— — proff. 458.
— — superff. 457.
— intercostales 467.
— — extt. 477.
— linguales 473.
— lumbales 463.
— mediastinales antt. 466, 467.
— — postt. 467.
— mesentericae 464.
— mesocolicae 464.
— occipitales 470.
— pancreaticolienales 465.
— parotideae 470, 471.
— pectorales 477.
— popliteae 456, 458.
— praelaryngeae 476.
— profundae extremitatis inf. 458.
— pulmonales 468.
— rectales 460.
— retropharyngea lat. 471.
— Rosenmuelleri 206.
— sacrales 460.
— sternales 467.
— subscapulares 477.
— subinguinales superf. 457.
— — proff. 456.
— submaxillares 470.
— submentales 470.
— tibialis ant. 456, 458.
— tracheales 468, 476.

Lymphoglandula (ae) umbilicalis 461.
— vesicales latt., ant. 461.
Lymphplasma 449.
Lymphraum, epiduraler 469.
— interpialer 469.
— subarachnoidaler 469.
— subduraler 469.
Lymphräume 434, 437.
— Entstehung 435.
Lymphröhren 438.
Lymphserum 449.
Lymphsinus 441.
— d. Lymphdrüse 447.
Lymphspalten 437.
— der Lymphdrüse 447.
Lymphstamm, rechter 455.
Lymphzellen, Brutstätten 448.

M.

Magenschlagader, linke 345.
Maissiatscher Streifen 206.
Malgaignii Fossa carotica 279.
Margo falciformis fasciae latae 205.
Markgerüst d. Lymphdrüse 446.
Markstränge d. Lymphdrüse 446.
Marksubstanz d. Lymphdrüse 445.
Marshalli, V. obliqua atrii sin. 390.
Mastdarmschlagader, mittlere 362.
— obere 352.
— untere 365.
Merkel, Fettpolster, laterales d. Halses 88.
Mesocardium dors., ventr. 479.
Mesotenon 7.
Milchbrustgang 452.
Milchsaft 450.
Milzblutader 425.
Milzschlagader 349.
Mittelfellschlagadern, hintere 342.
Mohrenheimsche Grube 62.
Mollier, Hebung d. Armes 66.
– Lig. spinoscapulare 41.
Mundmuskeln 94.
Mundringmuskel 94.
Musculus (i) abdominis 42.
— abductor hallucis 196.
— — coccygis 41.
— — digiti quinti (manus) 140.
— — digiti quinti (pedis) 199.
— — pollicis brevis 139.
Musculus (i) abductor pollicis longus 135.
— acromioclavicularis 65.
— — lat. 110.
— adductor brevis 173.
— — hallucis 196.
— — longus, magnus 173.
— — minimus 174.
— — pollicis 139.
— anconaeus 119.
— — longus 27.
– anomalus maxillae (Albini) 98.
— articularis 3.
— — genus 166, 169.
— auricularis ant., inf., post., sup. 103.
— auriculo-frontalis 90.
— basiodeltoideus 110.
— biceps brachii 116.
— — femoris 176.
– bipennatus 3.
— brachialis 119.
— brachioradialis 131.
— buccinator 97.
— buccolabialis 97.
— caninus 99.
— cleidoatlanticus 24.
— cleidohyoideus 83.
— coccygei antt. 41.
— coccygeus 41.
— coracobrachialis 116.
— — brevis, longus 119.
— corrugator supercilii 93.
— costodeltoideus 110.
— cremaster 47.
— curvator coccygis 41.
— cutanei 2.
— deltoideus 110.
— depressor carpitis supercilii 93.
— glabellae 90.
— — glandulae thyreoideae 80.
— — septi mobilis 94.
— digastricus 106.
— epicranius 90.
— — parieto-temporalis 90.
— epitrochleoanconaeus 129.
— extensor carpi radialis longus 131.
— — — — brevis 132.
— — — ulnaris 135.
— — caudae 39.
— — coccygis 39.
— — digiti minimi accessorius 135.
— — — quinti proprius 135.
Musculus (i) extensor digitorum (pedis) brevis 196.
— — — communis 132.
— — digitorum brevis (d. Hand) 144.
— — — (pedis) longus 180.
— — hallucis brevis 195.
— — — longus 179.
— — — — accessorius 180.
— — indicis proprius 136.
— — pollicis brevis 135.
— — — longus 136.
– flexor carpi radialis 125.
— — — ulnaris 126.
— — — — brevis 129.
— — digiti quinti (manus) brevis 140.
— — — — (pedis) brevis 199.
— — digitorum (pedis) brevis 199.
— — — (pedis) longus 191.
— — — prof. 130.
— — — sublimis 125.
— — hallucis brevis 196.
— — — longus 192.
— — pollicis brevis 139.
— — — longus 130.
— frontalis 90.
— fusiformis 3.
— gastrocnemius 187.
— — tertius 187.
– gemellus inf., sup 161.
— geniohyoideus 107.
— glutaeus maximus 154.
— — medius 157.
— — minimus 157.
— — quartus 158.
— gracilis 170.
— iliacus 153.
— — minor 154.
— iliocostalis 29.
— iliopsoas 152.
— incisivi labii sup. et inf. 97.
— infraclavicularis 65.
— infraspinatus 113.
— — minor 113.
— intercartilaginei 66.
— intercostales 66.
— interfoveolaris 56.
— interossei (manus) 143.
— — (pedis) 203.
— interspinales 37.
— — cervicis longi 34.
— intertransversarii 37.
— latissimocondyloideus 27.
— latissimus dorsi 24.

Musculus (i) levatores costarum 38, 70.
— levator caudae 39.
— — glandulae thyreoideae 80.
— — scapulae 28
— longissimus 29, 30.
— longus capitis 84.
— — colli 84.
— lumbricales (manus) 140.
— — (pedis) 200.
— masseter 104
— — trigastricus 104.
— mentalis 100.
— multifidus 34.
— mylohyoideus 107.
— nasalis 94.
— obliquus capitis sup. 39.
— — — inf. 39.
— — ext. abdominis 45.
— — int. abdominis 46.
— obturator ext. 162.
— — int. 161.
— occipitalis 90.
— occipitohyoideus 106.
— occipitoscapularis 28.
— occipitovertebrales 39.
— omoclavicularis 65.
— omohyoideus 80.
— opponens digiti quinti (manus) 140.
— — — — (pedis) 199.
— — hallucis 199.
— — pollicis 139.
— orbicularis 3.
— — oculi 93.
— — oris 94.
— palmaris brevis 139.
— — longus 125.
— palpebralis inf., sup. 93.
— papillares 244, 253, 257.
— pectinati 244, 251.
— pectineus 169.
pectoralis major 61.
— — minimus 65.
— — minor 62.
— — quartus 46.
— peronaeotibialis 191.
— peronaeus accessorius 184.
— — brevis 184.
— — longus 180.
— — quartus 184.
— — tertius 180.
— phrenicogastricus 74.
— phrenicohepaticus 74.
— phrenicooesophageus 74.
— phrenicoperitonaealis 74.
Musculus (i) piriformis 158.
— plantaris 188
— popliteus 191.
— procerus 90
— pronator quadratus 131.
— — teres 122.
— psoas accessorius 154.
— — major 152.
— — minor 153.
— pterygoideus ext., int. 105.
— pyramidalis 45.
— quadratus femoris 162.
— — labii inf. 99.
— — labii sup. 98.
— — lumborum 48.
— — plantae 191, 200.
— quadriceps femoris 165.
— quadrigeminus capitis 78.
— rectus abdominis 42.
— — capitis ant. 84.
— — lat. 39.
— — — post. major 39.
— — — — minor 39.
— — femoris 166.
— — lat. abdominis 45.
— rhomboatlanticus 29.
— rhomboideoscapularis 28.
— rhomboideus major, minor 27.
— risorius 99.
— rotatores 37.
— sacrococcygei postt. 39.
— sacrococcygeus ant. 41.
— — post. 39.
— sacrospinalis 29.
— sartorius 162.
— scalenus ant., med., minimus, post. 83.
— scansorius 158.
— sceleti 2.
— semimembranosus 176.
— semispinalis 34.
— semitendinosus 175.
— serratus anterior 65.
— — post. inf. 28.
— — post. sup. 28.
— soleus 187.
— sphincter 3.
— spinalis 33.
— splenius 29.
— — accessorius 29.
— sternalis 62.
— sternoclavicularis 65.
— sternocleidomastoideus 78.
— sternohyoideus 79.
— sternothyreoideus 80.
— stylohyoideus 106.
Musculus (i) subanconaei 120.
— subclavius 65.
— — post. 65.
— subcostales 66.
— subscapularis 114.
— — minor 115.
— supinator 136.
— supraclavicularis 65.
— supraspinatus 110.
— temporalis 104.
— tensor fasciae dorsalis pedis 179.
— — — latae 162.
— — — plantaris 188.
— — — suralis 176.
— — — transversalis 56.
— — lig. anularis radii dorsalis, volaris 136.
— teres major 113.
— — minimus 113.
— minor 113.
— thoracis 61.
— thyreohyoideus 80.
— tibialis ant. 179.
— — post. 191.
— transversalis cervicis minor 33.
— transversospinalis capitis 34.
— transversus abdominis 47.
— colli 70
— — glabellae 93.
— — menti 99.
— — nuchae 79.
— — orbitae 93.
— — thoracis 70.
— trapezius 23.
— triangularis 99.
— triceps brachii 119.
— — surae 184.
— unipennatus 3
— vastus intermedius 166.
— — lateralis, medialis 166.
— zygomaticus 99.
Muskel (n), Allgemeines 1.
— Anomalien 21.
— Ansatz 2.
— Bauch 2.
— Befestigung 2.
-binden, Allgemeines 5.
— — Funktion 6.
— birnförmiger 158
— Blutgefäße 15
— Caput 2.
— Cauda 2.
Corpus 2.
— doppelt gefiederter 3.
— einfache 3.

Muskel (n) einfach gefiederter 3.
— eingelenkige 3.
— Einteilung nach d. Funktion 16
— Eintrittsstelle d. Gefäße und Nerven 4
— Entwicklung 17.
— Form 2.
— Formen 3.
— Funktion 16.
— d. Fußes 195.
— Gaster 2.
— gebogene 3.
— Gefäße 4.
— Gefäßnerven 14.
— Genealogie 18.
— Gewicht 1.
— gewölbeförmige 3.
— des Halses 77.
— -haut der Gefäße 221.
— Hilfsorgane 3.
— -individuen 2
— individuum, feinerer Bau 9.
— Insertio 2.
— des Kopfes 89.
— Körper 2.
— -lehre, allgemeine 1.
— -loch, dreieckiges, viereckiges 121.
— Lymphgefäße 16.
— mehrgelenkige 3.
— d. Mundes 94.
— d. Nase 97.
— Nervenendigungen 13.
— Nerven, sensible 14.
— des Oberschenkels 162.
— des Ohres 103.
— Organstruktur 9.
— Origo 2.
— -platte 17.
— -rollen 7.
— Schichten d. Herzens 259.
— Schwanz 2
— Segmentbezug 20.
— -segmente 19
— -spindel 14.
— spindelförmiger 3.
— der unteren Extremität 152.
— des Unterschenkels 179.
— -Ursprung 2.
— Varietäten 21.
— — Einteilung 22, 23.
— Venter 2.
— Verbindung mit Sehne 11.
— — mit Skelet 11.
— Zahl 2.
Muskel (n) zusammengesetzte 3.
Muskulatur, Atavismen 22.
— Einteilung 16.
— Entwicklung 17.
— Gewicht 1.
— parietale 20.
— Richtung 20.
— Schichtung 20
— Segmentbezug 20.
— viscerale 20.
Mutterband, rundes 46, 58.
Myocardium 242, 259.
Myocommata 17.
Myologie, allgemeine 1.
— spezielle 23
Myotom 17.

N.

Nabelring 42, 51.
Nabelschlagader 359
Nabelvene 425, 426, 487.
Nackenbinde 41.
Nackenmuskeln, tiefe 39.
Nackenschlagader, tiefe 307.
Nasenmuskel 94.
Nebennierenschlagader, mittlere 352.
Nebenschlagadern, ulnare 318.
Nerveneintrittsstelle im Muskel 4.
Nervenendigungen im Muskel 13.
— in Sehne 15.
Nervenhügel 13.
Nervensegmente 19
Nerven d. Arterien 230.
— d. Kapillaren 240
— d. Lymphgefäße 442.
— d. Venen 236
Netzhautarterie 296
Neugliederung d Wirbelsäule 19.
Nierenschlagader 352.
Noduli lymphatici 443.
— — aggregati 443.
— — solitarii 443.
Nodulus valvulae semilunaris (Arantii) 248.

O.

Oberarmspeichenmuskel 131.
Obergrätenmuskel 110.
Oberkieferarterie, hintere 292.
Oberschenkelanzieher, großer, kurzer, langer 173.
— kleinster 174.
Oberschenkelmuskeln 162.
Oberschenkelschlagader 370.
— tiefe 374.
Ohrkanal d. Herzens 480.
Ohrmuskel, oberer, hinterer, vorderer, unterer 103
Ohrschlagader, hintere 287.
Organa cytogenea 435, 442.
Origo d Muskeln 2
Ostium aorticum 258.
— arteriosum, venosum 247.
— venosum 252.

P.

Pacchionische Granulationen 402.
Palmaraponeurose 125
Pancreas Aselli 464.
Panizzae Foramen 482.
Panniculus carnosus 27, 78.
Papillarmuskeln 248
Paratropismus 22.
Pars membranacea septi 258.
— — septi atriorum 259.
Parumbilicalvene 427.
Pecquet, Chylus 449.
Pecquetsches Receptaculum 452.
Perimysium externum, internum 9.
Peritenonium 11.
Peritonaeum 53.
Pes anserinus 173.
Petitsches Dreieck 48.
Pfortader 423
Pfitzner, A. obturatoria 369.
Plattsehnenmuskel 176.
Platysma 77, 100.
— -Risorius 99.
Pleura 77.
Plexus basilaris 405.
— cardiacus 263.
— haemorrhoidalis 428.
— hypogastricus 429.
— interpterygoideus 396.
— lymphaticus aorticus 463.
— — axillaris 477.
— — coeliacus 463.
— — hypogastricus 461.
— — iliacus comm. 463.
— — iliacus ext. 459.
— — inguinalis 459.
— — jugularis 474
— — lumbales 463.
— — sacralis 463.
— — sacralis medius 460.
— ovarii 422.
— pampiniformis 422.
— pharyngeus 393.
— pterygoideus 396.

Plexus pterygoideus ext., int. 396.
– pudendalis 428.
— sacralis ant. 428.
— thyreoideus impar 392.
— uterovaginalis 429.
— vasculosus 225.
— venosi 231.
— venosus caroticus int. 400, 405.
— — mamillae 410.
— venosi vertebrales extt. antt. 418.
– — — – postt. 418.
– — – intt. antt. 418.
— — – postt. 420.
— vesicalis 428.
— vertebralis cervicalis 392.
Plica (ae) epigastrica 61.
– semilunaris s. falciformis 54.
– umbilicales latt. 61.
– umbilicalis media 61.
Poupartsches Band 45.
Premula abdominalis 48.
Processus falciformis d. Fascia colli 87.
— vaginalis fasciae transv. 53.
— — peritonaei 52.
Projektionsfigur d. Herzens 267.
Pulsadern 222.
Pyramidenmuskel 45.

Q.

Querblutleiter 403.
Querfurche d. Herzens 243.
Quermuskel d. Bauches 47.

R.

Ramström, Nerven d. Zwerchfells 72.
Ramus (i) calcanei lat., mediales 384.
— colicus 350.
— communicans 224.
— — a. peronaeae 384.
— costalis lat. a. mammariae int. 311.
— fibularis 384.
— iliacus 350.
— infracostalis 344.
— inguinales a. femoralis 374.
— intercostales a. mammariae 311.
— mediastinales (postt.) 342.
— meningeus accessorius 292.
— — a. occipitalis 287.
— ovarii 361.
Ramus (i) perforans a. peronaeae 384.
— pericardiaci (postt.) 342.
— plantaris prof. 380.
— pterygoidei 292.
— sacrales 357.
— supracostalis 344.
— tubarius 361.
— volaris superf. a. radialis 323.
— — — a. ulnaris 324
— — profundus a. radialis 323.
— — — a. ulnaris 324.
Ranvier, Sehnenzellen 11.
Raphe pterygomandibularis 97.
Rautenmuskel 27.
Receptaculum v. Pecquet 452.
Recessus colici Fig. 298.
Rectusscheide 52.
Regenwurmmuskeln 140.
Regio submaxillaris 106.
Reizleitungssystem d. Herzens 261.
Renoduodenalfeld Fig. 298.
Rete acromiale 313.
— articulare cubiti 332.
— — genus 379, 387.
— calcaneum 388.
— canalis hypoglossi 400.
– carpi dorsale 332.
— — volare 335.
— dorsale digitorum manus 411.
– linguae 394.
— — pedis 380, 388.
— foraminis ovalis 400.
— lymphaticum dors. et plant. pedis 456.
— malleolare lat. et mediale 456.
— malleolare lat., mediale 380, 387.
— mirabile 225.
— vasculosum 224.
— venosum dorsale manus 411.
— — dorsale pedis 434.
— — plantare 434.
Retia venosa 231.
— — vertebrarum 420.
Retinaculum mm. peronaeorum inf., sup. 183, 184, 210.
Retzius, Lig. fundiforme 211.
Riemenmuskel 29.
Rindenknötchen d. Lymphdrüse 446.
Rindensubstanz d. Lymphdrüse 445.
Rippen, Entstehung 20.
Rippen-Halter, vorderer, mittlerer, hinterer 83.
— -heber 38, 70.
— -schlagader, oberste 307.
Rosenader, große 434.
— kleine 433.
Rosenmüllersche Drüse 206, 458.
Rückblick auf die Rückenmuskulatur 39.
Rückenbinden 40.
Rückenmarkblutadern 420.
Rückenmuskel, breiter 24.
— vielgespaltener 34.
Rückenmuskeln 23.
— kurze 37.
— lange 29.
Rückenmuskulatur, Rückblick 39.
Rückenstrecker 29.
Ruge, Achselbogen 27.
— Arterienvarietäten des Armes 327.
— M. sternalis 62.
— M. transversus glabellae 93.
Rundmuskel, großer 113.
— kleiner 113.
Runzler d. Augenbraue 93.
Rutenschlagader 365.

S.

Sägemuskel, oberer hinterer 28.
— unterer hinterer 28.
— vorderer 65.
Saftkanälchen 441.
Samen-blutader, innere 422.
— -leiterschlagader 360.
– -schlagader, innere 353.
— -strang 46, 58.
Sanguis 242.
Santorini Emissarium parietale 400.
Sappeysche Parumbilicalvene 427.
Saugpolster 108.
Scarpae, Trigonum femorale 373.
Scarpasches Dreieck 373.
Schädelhaubenmuskel 90.
Schädelknochen, Blutadern 396.
Schaltplättchen im Endothel d. Kapillaren 240.
Schaltvenen 427.
Schamschlagadern, äußere 374.
– innere, beim Manne 362.
— innere, beim Weibe 366.
Schenkelkanal 205.

Schenkelmuskel, gerader 166.
— lateraler, medialer 166.
— mittlerer 166.
— vierseitiger 162.
— zweiköpfiger 176.
Schenkelring, äußerer 205.
— innerer 204, 205.
Schenkelstrecker 165.
Schienbeinmuskel, hinterer 191.
— vorderer 179.
Schienbeinschlagader, hintere 383.
— vordere 379.
Schilddrüsenschlagader, obere 282.
— untere 306.
Schildzungenbeinmuskel 80.
Schläfen-Arterie, oberflächliche 288.
— -fascie 108.
— -muskel 104.
Schlagadern 215, 221, 222.
Schlagader, unbenannte 276.
Schlankmuskel 170.
— der Nase 90.
Schleimbeutel, Allgemeines 8.
Schlingenknäuel 239.
Schlundplatte 479.
Schlundschlagader, aufsteigende 293.
Schlüsselbeinblutader 409.
Schlüsselbeinschlagader 301.
Schneidermuskel 162.
Schneidezahnmuskeln 97.
Schollenmuskel 187.
Schrägmuskel, äußerer des Bauches 45.
— innerer des Bauches 46.
Schulterblattheber 28.
Schulterblattschlagader, quere 307.
Schultermuskeln 110.
Schulterzungenbeinmuskel 80.
Schultze, O., Zusammenhang von Muskel- und Sehnenfibrillen 12.
Schwalbe, Nerveneintritt im Muskel 4.
— Ursprungswinkel d. Aa. intercostales 344.
Segmentbezug d. Muskeln 20.
Sehne 2.
— Allgemeines 4.
— Bau, feinerer 10.
— Blutgefäße 15.
— elastische 5.
Sehne, Nervenendigungen 15.
— Organstruktur 10.
Sehnen-bogen 5.
— -fächer, dorsale d. Hand 147.
— -fäden im Herzen 247.
— -haube 90.
— -scheiden 6.
— — dorsale d. Hand 147.
— -spindel 14.
— -zellen 10.
Septa intermuscularia 6.
Septum atriorum 243.
— femorale (Cloqueti) 54, 206.
— intermusculare (brachii) lat., mediale 116, 147.
— — (femoris) lat., mediale, post. 206.
— — ant. (tibiale) 209.
— — post. (fibulare) 209.
— longitudinale d. Halses 88.
— membranaceum ventriculorum 259.
— musculare ventriculorum 259.
— ventriculorum 243.
Sibsoni, M. scalenus minimus 83.
Sinus aortae (Valsalvae) 258.
— caroticus 279.
— cavernosus 404.
— coronarius 251, 389.
— circularis foraminis occipitalis 404.
— — Ridleyi 404.
— durae matris 401.
— intercavernosi ant., post., inf. 404.
— marginales 404.
— maximus (aortae) 272.
— occipitalis 404.
— petrosus inf., sup. 405.
— rectus 403.
— sagittalis inf. 403.
— — sup. 402.
— sigmoideus 403.
— sphenoparietalis 404.
— transversus 403.
— Valsalvae 251, 258.
— valvulae 232.
— venae portae 424.
— venarum (cavarum) 251.
— vertebrales longitudinales 418, 420.
Skelet, fibröses 6.
Skeletmuskeln 2.
Sklerotom 17.
Socii 17.
Sohlen-bogen 387.
— -kerne 14.
— -spanner 188.
— -substanz 14.
— -viereckmuskel 200.
Solitärfollikel 443.
Somiten 17.
Spanner der Oberschenkelbinde 162.
Spatium intraaponeuroticum suprasternale 87.
— suprasternale 87.
Speculum Helmonti 72.
Speichenschlagader 320.
Speiseröhrenschlagadern 342.
Spigeli, Linea semilunaris 47.
Steißbeinmuskel 41.
Steißdrüse 358.
Steißmuskeln, vordere 41.
Stieda, A. epigastrica lat. 370.
Stirnmuskel 90.
Stomata der Blutkapillaren 240.
— der Lymphgefäße 438.
Substantia corticalis, medullaris der Lymphdrüse 445.
Sulcus bicipitalis lat., medial. 116.
— coronarius cordis 243.
— deltoideopectoralis 62.
— interpectoralis 62.
— longitudinalis ant., post. cordis 243.
— terminalis atrii dextri 251.
Synergeten 17.
Systema lymphaticum 434.

T.

Tabatière anatomique 148.
Tartaroff, Cremaster d. Säugetiere 47.
Tawarascher Knoten 261.
Teilung, hohe, der A. brachialis 318, 328.
Tela subperitonaealis 53.
Telolemma 14.
Tendo 2.
— Allgemeines 4.
— calcaneus 187.
Testut, Varietäten d. Muskeln 22.
Teutleben, Ligg. vertebrophrenicum 89.
Thebesii, Foramina venarum minimarum 252.
— Valvula sinus coronarii 252.
Topographie der Achselschlagader 311.
— d. Arcus aortae 275.

Topographie d. A. carotis comm. 279.
— d. A. carotis ext 281.
— d. A. femoralis 373.
— d. A. subclavia 301.
— d. Herzens 266.
Torcular Herophili 403.
Totenkranzarterie 206.
Trabeculae carneae 244, 257.
– der Lymphdrüsen 445.
Tracheen 215.
Tractus iliotibialis (Maissiati) 206.
Tränenarterie 296.
Treppenmuskeln 83.
Triangularis-Risorius 99.
Trigonum arteriae vertebralis 83.
— caroticum 83, 279.
— deltoideopectorale 62, 312.
— femorale (Scarpae) 162, 373.
— fibrosum dextrum, sinistrum 247, 248.
– lumbale (Petiti) 24, 48.
— lumbocostale 72.
– omoclaviculare 83, 302.
– sternocostale 72.
— subclaviae 83.
Tripus Halleri 345.
Trochleae fibrosae, musculares, osseae 7.
Trompetermuskel 97.
Truncus arteriosus d. Fetus 479.
— bronchomediastinalis 468.
— — dexter 455.
— costocervicalis 307.
— jugularis 455, 475.
— lymphaticus intestinalis 452, 463.
— — lumbalis 463.
— lumbalis dexter, sinister 452.
– mammarius 455.
— subclavius 455.
— thoracocervicalis 342. Anm.
— thyreocervicalis 306.
Tuberculum intervenosum (Loweri) 251.
Tunica (ae) ext. s. adventitia 221.
– intima 220.
— media s. muscularis 221.
– vaginalis communis 53.
– vasculosae 225.

U.

Umhüllungshaut d. Gefäße 220.
Untergrätenmuskel 113.
Unterschenkelmuskeln 179.
Unterschlüsselbeinmuskel 65.
Unterschulterblattmuskel 114
Unterschulterblattschlagader 313.
Unterzwerchfellmuskeln 74.
Urlymphräume 436, 469.
Urlymphsystem 437.
Ursegmente, primäre 17.
Ursprungssehnen 5
Urwirbel 17.

V.

Vagina (ae) fibrosae d. Vaginae tendinum digitales 151.
— fibrosa, mucosa tendinis 6.
— mucosa intertubercularis 116.
— m. recti abdominis 52.
— tendinis m. extensoris hallucis longi 179.
— — m. extensoris digitorum pedis longi 180.
— — m. flexoris digitorum longi 191.
— — m. flexoris hallucis longi 192.
— — m. peronaei longi plantaris 183, 184.
— — m. tibialis post 192.
— — m. tibialis ant. 179
— tendinum 6
— — digitales (manus) 151.
— — — (pedis) 199.
— — mm. peronaeorum communis 184.
— vasorum femoralium 204.
Valsalvae Sinus 251, 258.
Valvula (ae) bicuspidalis 257.
— cuspidales 247.
— foraminis ovalis 254.
— mitralis 257.
— semilunares 248.
— semilunares aortae 258.
— semilunares arteriae pulmonalis 253.
— septi atriorum 481.
— sinus coronarii (Thebesii) 252.
— tricuspidalis 253.
— venae cavae inf. (Eustachii) 252.
— venarum 231.
Varietäten d. Arcus aortae 277.
— d. Arterien, Einteilung 226.
— — — d Arms 323.
— — — des Fußrückens 388.
– d. Muskeln, Einteilung 22, 23.
— der Venen 234.
Vas (vasa) aberrantia 319.
Vas (vasa) afferentia, efferentia d. Lymphdrüsen 445.
— anastomoticum 224.
— capillaria 236.
— chylifera intestinorum 463.
— collateralia 226.
– lactea 463.
— lymphatica 434.
— — cavi cranii 469.
– — cordis 468
— — epididymidis 461.
— — ext. cranii 470
— — ext. thoracis 477.
— — facialia proff. 471.
— — facialia superf. 470.
— — hepatis 466.
— — intercostalia 467.
– intestinorum 463.
– lienis 465.
– — mediastinalia antt. 467.
— — occipitalia 470.
— — oesophagea 468.
— — ovarii 461.
— — pancreatis 465.
— — penis 459.
— — profunda abdominis 461.
– — — brachii 478.
— — — colli 474.
— — — extremitatis inf. 456.
— — — penis 459
— — prostatae 460.
— — pudendi muliebris 459.
— — pulmonum 468.
— — recti 460.
— — renum 462.
— — scroti 459.
— — superf. abdominis 459.
— — – brachii 477.
— – colli 474.
— — — dorsi 477.
— — — extremitatis inf. 456.
— — — penis 459.
— — suprarenalia 463.
— — temporalia 470.
— — testis 461.
— — thymi 469.
— — tubae uterinae 461.
— — tunicarum vaginalium 461.
— — uteri 461.
— — vaginae 461.
— — ventriculi 465.
— — vesicae urinariae 460.
— pulmonalia 269.
— vasorum 229, 236.
Vena (ae) angularis 395.
— anonyma dextra, sinistra 391.

Vena (ae) articulares mandibulae 396
– auditivae 409.
– auriculares antt. 396.
— auricularis post. 409.
— axillaris 410.
– azygos 416
— basalis (Rosenthali) 401.
– basilica 415.
· — profunda 415.
— basivertebrales 419.
— brachiales 410.
– bronchiales antt. 271, 392.
— – postt. 417.
— buccinatoria 395.
— buccinatoriae 396.
— canaliculi cochleae 393.
— canalis pterygoidei (Vidii) 393.
— cava inferior 420.
— — superior 390.
— — — sinistra 389.
— centralis retinae 406.
— cephalica 410, 415.
— – accessoria 415.
— – pollicis 412
— cerebelli inff. 401.
— — supp. 401.
— cerebri 401.
— — inff. 401.
— — intt. 401.
— — magna (Galeni) 401, 403.
— — media 401.
— — supp. 401.
— cervicalis prof. 392.
— chorioidea 401.
— ciliares antt., postt. 406.
— circumflexae femoris mediales, laterales 430.
— — ilium superf. 430, 434.
— — — profundae 430.
— colica dextra, media 424.
— — sinistrae 425.
— comitans n hypoglossi 394.
— comitantes 231.
— conjunctivales antt, postt. 406.
— cordis 389.
— — antt. 390.
— — magna 389.
— — media 390.
— — minimae 390.
— — parva 390.
— coronaria ventriculi 424.
— costoaxillares 410.
— cutaneae 231.
Vena (ae) digitales communes pedis 434.
— — pedis dorsales 434.
— — plantares 434.
— — volares comm. 410.
— — — propriae 410.
— diploicae 396.
— diploica frontalis 399.
– – occipitalis 399.
— — temporalis ant, media, post. 399.
— dorsalis linguae 394.
— — clitoridis 428.
— — penis subcutaneae 430.
— — — (subfascialis) 428.
— duodenales 425.
— emissariae 399.
— epigastricae inff. 430.
— epigastrica superf. 430, 434.
— — sup. 392.
— episclerales 406.
— ethmoidales ant., post. 406.
— facialis ant. 395
— — communis 395.
– post. 396.
— — prof. 395
— femorales profundae 430.
— femoralis 430.
— femoropoplitea 434.
— frontalis 395.
— gastricae breves 425.
— gastrocolica 425.
— gastroepiploica dextra 425.
— — sinistra 425.
— glutaeae, inff. supp. 427.
— haemorrhoidalis sup. 425.
— — sup, med, inff. 429.
— hemiazygos 416.
— — accessoria 417.
— hepaticae 423
— hypogastrica 427.
— ileocolica 424
— iliaca communis 421, 427.
— — externa 429.
— iliolumbales 427.
— intercapitulares 411, 434.
— intercostales 417.
— intercostalis suprema 393.
— intestinales 424.
— jugularis anterior 409.
— — externa 409.
— — interna 393.
— labiales antt. 430.
— — postt. 428.
— labialis inf, sup. 395.
— lacrimalis 406.
Vena (ae) laryngea inferior 392.
— — superior 395.
— lienalis 425.
— linguales 394.
— — proff 394.
— lumbales 422.
— lumbalis ascendens 416, 422.
— mammaria int 391, 392.
— mandibulares 396.
— massetericae 395, 396.
— maxillares 396.
— maxillaris int. 396.
— mediana 415.
— — antibrachii 416.
— — basilica 416.
— — cephalica 416.
— — colli 409.
— — cubiti 415, 416.
— mediastinales antt. 391, 392.
— meningeae 400.
— — mediae 396.
— mesenterica inf. 425.
— — sup 424.
— metacarpae 411.
— — dorsales, volares 410, 412.
— metatarseae dors. pedis 434.
— nasales extt. 395.
— nasofrontalis 406.
— obliqua atrii sinistri (Marshalli) 390
— obturatoriae 428.
— occipitalis 409.
– oesophageae 392, 417.
— omphalomesentericae 484, 487.
— ophthalmicae 406.
— ophthalmica, inf. sup. 395, 406.
— ophthalmomeningea 401.
— ovarica 422.
— palatina 396.
– palpebrales 406
— — inff. 395.
— — supp. 395.
— pancreaticae 424, 425.
— pancreaticoduodenales 424.
— parotideae antt. 395.
– postt. 396.
— perforantes 430.
— pericardiacae 391, 392.
— peronaeae 430
— pharyngeae 393
— phrenica inf 422.
— phrenicae supp. 392.
— poplitea 430.
— portae 423.
— — accessoriae 424.

Vena (ae) post. ventriculi sinistri 390.
— profundae 231.
— profunda clitoridis 428.
— — penis 428
— pterygoideae 396
— pudendae extt. 430, 434.
— pudenda int. 428.
— pulmonales dextrae, sinistrae 271.
— radiales 410.
— renalis 422.
— sacrales latt. 428.
— sacralis media 421, 427.
— salvatella 412.
— saphena accessoria 434.
— — magna 430, 434.
— — parva 430, 433.
— scrotales antt. 430.
— — postt. 428.
— septi pellucidi 401.
— sigmoideae 425.
— spermatica (int) 422.
— spinales 420.
— sternocleidomastoidea 394.
— stylomastoidea 396.
— subclavia 409.
— subcutaneae abdominis 392.
— subcutanea antibrachii post. 415
— sublingualis 394.
— submentalis 395.
— supraorbitalis 395, 406.
— suprarenales 422.
— temporalis media 396.
— — superficialis 396.
— — proff. 396.
— terminalis 401.
— testiculares 422
— thoracales latt. 410.
— thoracoacromialis 410, 415.
— thoracoepigastrica 410.
— thymicae 392.
— thyreoideae inff. 392.
— thyreoidea ima 392.
— thyreoideae supp. 395
— tibiales antt., postt. 430.
— tracheales 392
— transversae colli 410.
— transversa faciei 396
— — scapulae 409.
— tympanicae 396
— ulnares 410
Vena (ae) umbilicalis 425,426,484.
— uterinae 429
— vertebralis 392
— — ext. ant. 392.
— vorticosae 406
Venen 215, 230
— Allgemeine Anordnung 230.
— Bau, feinerer 234
— d. Embryo, d. Fetus 484.
— -klappen 231.
— — feinerer Bau 236.
Venen d. großen Kreislaufes 389.
— Lymphgefäße der 236.
— Nerven der 236
— -netze 231.
— -plexus 231.
— unbenannte 391.
— Varietäten 234.
Ventriculi cordis 243
Ventriculus dexter 252
— sinister 257.
Verbindungsschlagader, hintere 300.
Vergleichung der Muskeln der oberen und unteren Extremität 203.
Vidii, A. canalis pterygoidei 293.
— V. canalis pterygoidei 393.
Viereckmuskel d Oberlippe 98.
— d. Unterlippe 99.
Vieusseni, Limbus fossae ovalis 252.
Vincula tendinum 7, 151.
Virchow, H., M. epicranius parieto-temporalis 90.
— — depressor capitis supercilii 93
— — — glabellae 90.
Vorhöfe, Muskulatur 260.
Vorhof, linker 253.
— rechter 251.
Vorhofssichel, vordere 481.

W.

Wadenbeinmuskel, kurzer 184.
— langer 180
Waldeyer, Foramen supra-, infrapiriforme 158
— Recessus colici Fig. 298.
— Tela subperitonaealis 53.
— Trigonum subclaviae 83.
Wandsegel 257.
Warzenmuskeln d. Herzens 244.
Willisscher Gefäßkranz 304.
Winkelklappen d. Venen 232
Wirbeldreher 37.
Wirbel, Entstehung 19.
Wirbelkanalblutadergeflechte 418, 420.
Wirbelkörpervenen 419.
Wirbelsäule, Blutadern 418.
— Neugliederung 19.
Wirbelschlagader 302.
Wolffsche Leiste 203.
Wundernetz 225.

Z.

Zehenbeuger, kurzer 199
— langer 191.
Zehenstrecker, kurzer 196.
— langer 180.
Zeigefingerstrecker 136.
Zellblutleiter 404.
Zeltblutleiter 403
Zentralsehne 5.
Zone, peripherische, zentrale d. Lymphknötchen 443.
Zuckerkandl, E., Volaräste d. A. ulnaris 324.
Zungenbeinmuskeln, obere 106.
Zungenschlagader 282.
Zwerchfell 70.
— -atmung 72.
— -blutader, untere 422.
— -defekte 74.
— Höhenstand 73.
— -phänomen 73.
— -schlagadern, obere 342.
— — untere 354.
Zwillingsmuskel, oberer, unterer 161.
Zwillingswadenmuskel 187.
Zwischendornmuskeln 37.
Zwischenknochenmuskeln des Fußes 203.
— der Hand 143.
Zwischenknochenschlagader, gemeinsame 327.
Zwischenquerfortsatzmuskeln 37.
Zwischenrippenblutadern 417.
Zwischenrippenmuskeln 66.
Zwischenrippenschlagadern 342.
Zwischensegel im Herzen 247.
Zwischensehnen 5.
Zygomaticus-Risorius 99.

Druck von Richard Hahn (H. Otto) in Leipzig.

Grundriss der physikalischen Chemie

von

Dr. **Max Roloff,**
Privatdozent an der Universität in Halle.

Mit 13 Abbildungen.

M. 5.—, geb. M. 6.—.

Das klar geschriebene, gründliche Werk verdient weiteste Verbreitung. **(Med. Klinik.**
Ich wüsste nicht, welches Buch ich für den angegebenen Zweck mehr empfehlen sollte als dieses.
(Zeitschr. f. Elektrochemie.)

Lehrbuch der allgemeinen Physiologie

Eine Einführung in das Studium der Naturwissenschaft und der Medizin

von

Geh. Rat Prof. Dr. **J. Rosenthal**

Mit 137 Abbildungen.

M. 14.50, geb. M. 16.50.

Als Ganzes betrachtet ist das Buch eine bedeutsame und originelle Leistung, die gewiß nicht nur dem angehenden Naturforscher eine sichere Grundlage für seine weitere Ausbildung, sondern auch dem fertigen Forscher mannigfache Anregung bieten wird. Die Ausstattung des Werkes ist eine sehr sorgfältige.
(Zentralblatt für Physiologie.)

Tropenhygiene

von

Prof. Dr. **Claus Schilling,**
Leiter der Abteilung für Tropenkrankheiten und Tropenhygiene
am Kgl. Institut für Tropenkrankheiten in Berlin.

Mit 123 Abbildungen, 2 Karten und 10 teils farbigen Tafeln.

M. 19.—, geb. M. 20.—.

Im ganzen: ein vortreffliches Buch, das dem Können des Verfassers alle Ehre macht und in keiner ärztlichen Bücherei der Tropen fehlen sollte. Die Sachlichkeit bei der Beurteilung der Forschungsergebnisse anderer, auch da, wo Schilling mit ihren Ansichten nicht übereinstimmt, berührt besonders anziehend.
(Amtsblatt für das Schutzgebiet Togo.)

Kompendium der Lichtbehandlung.

von

Dr. **H. E. Schmidt,**
Berlin.

Mit 20 Abbildungen.

Geb. M. 2.—.

In einem handlichen Bändchen von 53 Seiten gibt der langjährige Leiter der Lichtabteilung der Lesserschen Klinik eine vor allem die praktischen Bedürfnisse berücksichtigende Darstellung der Lichtbehandlung . . . Die Darstellung ist klar und präzis. Die guten Abbildungen erläutern den Gebrauch der verschiedenen Apparate und geben auch therapeutische Resultate wieder. Wer lichttherapeutisch arbeiten will, dem ist das Büchlein bestens empfohlen. **(Deutsche Medizinische Wochenschrift.)**

Vorlesungen über Wirkung und Anwendung der Unorganischen Arzneistoffe

für Ärzte und Studierende

von

Prof. Dr. **Hugo Schulz,**
Geheimer Medizinalrat in Greifswald.

M. 8.—, geb. M. 9.—.

Nicht nur Studierende, sondern gerade auch Aerzte können viel aus diesem Buche lernen, das auf das angelegentlichste empfohlen zu werden verdient. **(Fortschr. d. Medizin.)**

Die Bestimmungen über die Zulassung zur ärztlichen Praxis im Auslande

von

Prof. Dr. **J. Schwalbe,**
Geh. San.-Rat in Berlin.

Zweite, vermehrte und verbesserte Auflage.

M. 3.50.

Der Verfasser hat sich ein grosses Verdienst durch seine mühevolle Arbeit erworben, für die ihm die auswanderungslustigen Aerzte nur dankbar sein können. Das Büchlein wird seinen Zweck erfüllen und jedem Arzt, der seine Auswanderung vorbereitet, in vollkommener Weise die grundlegenden Bedingungen für die Zulassung zur Praxis und eine Information über die ärztlichen Erwerbsverhältnisse in dem betreffenden Lande geben. **(Aerztl. Sachverständigen-Zeitung.)**

Selenka's

Zoologisches Taschenbuch

für Studierende.

Sechste, völlig umgearbeitete Auflage.

von

Prof. Dr. **Richard Goldschmidt.**

Heft 1. **Wirbellose,** mit 370 Abbildungen } Preis zusammen in
Heft 2. **Wirbeltiere,** mit 275 Abbildungen } Karton **M. 6.—.**

Die Technik der Salvarsanbehandlung

von

Prof. Dr. **E. Tomasczewski,**
Oberarzt der Universitätspoliklinik für Haut- und Geschlechtskrankheiten in Berlin.

Mit einem Vorwort von Geh. Medizinalrat Prof. **E. Lesser.**

Mit 7 Abbildungen.

M. 1.20.

Aus der Unzahl der angegebenen Zubereitungsmethoden des Salvarsans hebt der Verfasser die wichtigsten, in der Klinik am häufigsten gebrauchten hervor. Er bespricht in kurzer, übersichtlicher Weise die Technik der subkutanen, intramuskulären und intravenösen Injektion usw.
(Monatsschrift für praktische Dermatologie.)

Die Procto-Sigmoscopie

und ihre Bedeutung für die Diagnostik und Therapie der Krankheiten des Rektum und der Flexura sigmoidea

von

Prof. Dr. **H. Strauss,**
Berlin.

Mit 54 Textabbildungen, 1 Übersichtsbild und 37 farbigen Abbildungen.

Geb. M. 7.50.

Für jeden Arzt, der die Rektoskopie erlernen will oder sie schon ausübt, wird das Strauss'sche Buch ein wertvoller Berater sein. **(Deutsche Zeitschrift für Chirurgie.)**

Die Behandlung der spinalen Kinderlähmung

von

Dr. **Oskar Vulpius,**
a. o. Professor an der Universität Heidelberg.

Mit 243 Abbildungen.

M. 11.—, geb. M 12.—.

In erster Linie wendet sich das Buch natürlich an den Chirurgen, aber auch der *praktische Arzt wird von seinem Studium grossen Nutzen* haben und sei es nur so weit, dass er einen allgemeinen Ueberblick über die orthopädischen Massnahmen im einzelnen Fall erhält und dass er rechtzeitig den Deformitäten entgegenarbeiten lernt oder sie nicht zu spät zum Orthopäden, niemals zum Bandagisten schickt.
(Therapie der Gegenwart.)

Anatomische Tabellen

für Präparierübungen und Repetitionen

von

Dr. med. **C. Walther.**

Heft I. (Bänder, Muskeln, Schleimbeutel und Schleimscheiden, Kanäle und Öffnungen etc.)
Geb. M. 3.—.

Heft II. (Arterien und Nerven.)
Geb. M. 3.40.

Diese anatomischen Tabellen sollen in erster Linie den Studierenden beim Arbeiten auf dem Präpariersaale zur bequemen und raschen Orientierung dienen. Ausserdem dürfen sie sich auch, wie das Vorwort richtig bemerkt, für häusliche Repetitionen nützlich erweisen. . . . *Das Studium der Anatomie sowie schnelle Orientierung für den Arzt werden durch solche Zusammenstellungen natürlich sehr erleichtert.*
(Deutsche Medizinische Wochenschrift.)

Die Gonorrhoe des Mannes

und ihre Komplikationen

von

Prof. Dr. **H. Wossidlo,**
Berlin.

Zweite, erweiterte und umgearbeitete Auflage.

Mit 54 Abbildungen und 8 teils farbigen Tafeln.

M. 12.—, geb. M. 13.—.

Unter Berücksichtigung der neuesten Errungenschaften gibt der Verf. seine Erfahrungen, die er während langer Zeit in seiner Praxis gesammelt hat. Er will in erster Linie dem praktischen Arzt einen Ratgeber schaffen, darum liegt der Schwerpunkt in der Therapie, der überall ein breites Feld eingeräumt worden ist.

Zabludowski's
Technik der Massage.

Dritte Auflage

bearbeitet von

Dr. **J. Eiger,**
Berlin.

Mit 80 Abbildungen.

M. 4.—, geb. M. 5.—.

Der anerkannte Meister und Künstler auf dem Gebiete der Massage gibt eine Glanzleistung in der Darstellung nach der inhaltlichen wie illustrativen Seite. Gerade die Illustrationen zeigen, wie vielseitig die Kunst der Massage gegenwärtig gestaltet ist und welche Anforderungen dabei an das technische Können gestellt werden. **(Deutsche Medizinische Wochenschrift.)**

v. Ziemssen's
Rezepttaschenbuch für Klinik und Praxis.

Neunte, neu bearbeitete Auflage

von

Prof. Dr. **H. Rieder,**
München.

Taschenformt. — Geb. M. 3.50.

Das Buch wird sicher seine Beliebtheit weiterbehalten. **(Deutsche Medizinische Wochenschrift.**

Steinbach's Formulare
zur Geschäfts- und Buchführung
des praktischen Arztes und Medizinalbeamten.

I. Journal mit Kassabuch und Anleitung zur Buchführung. 200 Seiten.

Siebente Auflage.

Geb. M. 7.—.

II. Hauptbuch und Anleitung zur Buchführung. 200 Seiten.

Fünfte Auflage.

Geb. M. 6.—.

III. Leitfaden dazu. 100 Seiten.

Zweite Auflage.

M. —.80.

. . . Die ganze Anlage des Werkes ist so *überaus zweckmässig,* dass die wohl für jeden Arzt lästige Buchführung in möglichst kurzer Zeit erledigt werden kann. **(Zeitschr. f. ärztl. Landpraxis.)**

Monographien über die Zeugung beim Menschen

von

Dr. med. **Hermann Rohleder,**
Spezialarzt für Sexualleiden in Leipzig.

Band I:

Die Zeugung beim Menschen.

Mit Anhang:

Die künstliche Zeugung (Befruchtung) beim Menschen.

M. 7.—, geb. M. 8.—.

Band II:

Die Zeugung unter Blutsverwandten.

M. 4.20, geb. M. 5.—.

Rohleder hat mit dem vorliegenden Werke geradezu erschöpfend ein Gebiet behandelt, das für die Ärzte ebenso wichtig ist wie es ihnen unbekannt zu sein pflegt. **(Klinisch-therapeutische Wochenschrift.)**

Band III:

Die Funktionsstörungen der Zeugung beim Manne.

M. 5.80, geb. M. 6.80.

R.-K. III

Band IV: **Die libidinösen Funktionsstörungen der Zeugung beim Weibe.**
(Erscheint Frühjahr 1914.)